This is a digital copy of a book that was preserved for generations on library shelves before it was carefully scanned by Google as part of a project to make the world's books discoverable online.

It has survived long enough for the copyright to expire and the book to enter the public domain. A public domain book is one that was never subject to copyright or whose legal copyright term has expired. Whether a book is in the public domain may vary country to country. Public domain books are our gateways to the past, representing a wealth of history, culture and knowledge that's often difficult to discover.

Marks, notations and other marginalia present in the original volume will appear in this file - a reminder of this book's long journey from the publisher to a library and finally to you.

Usage guidelines

Google is proud to partner with libraries to digitize public domain materials and make them widely accessible. Public domain books belong to the public and we are merely their custodians. Nevertheless, this work is expensive, so in order to keep providing this resource, we have taken steps to prevent abuse by commercial parties, including placing technical restrictions on automated querying.

We also ask that you:

+ *Make non-commercial use of the files* We designed Google Book Search for use by individuals, and we request that you use these files for personal, non-commercial purposes.

+ *Refrain from automated querying* Do not send automated queries of any sort to Google's system: If you are conducting research on machine translation, optical character recognition or other areas where access to a large amount of text is helpful, please contact us. We encourage the use of public domain materials for these purposes and may be able to help.

+ *Maintain attribution* The Google "watermark" you see on each file is essential for informing people about this project and helping them find additional materials through Google Book Search. Please do not remove it.

+ *Keep it legal* Whatever your use, remember that you are responsible for ensuring that what you are doing is legal. Do not assume that just because we believe a book is in the public domain for users in the United States, that the work is also in the public domain for users in other countries. Whether a book is still in copyright varies from country to country, and we can't offer guidance on whether any specific use of any specific book is allowed. Please do not assume that a book's appearance in Google Book Search means it can be used in any manner anywhere in the world. Copyright infringement liability can be quite severe.

About Google Book Search

Google's mission is to organize the world's information and to make it universally accessible and useful. Google Book Search helps readers discover the world's books while helping authors and publishers reach new audiences. You can search through the full text of this book on the web at `http://books.google.com/`

B 3 733 059

UNIVERSITY OF CALIFORNIA
MEDICAL CENTER LIBRARY
SAN FRANCISCO

DEUTSCHE ZEITSCHRIFT

FÜR

CHIRURGIE.

HERAUSGEGEBEN

VON

PROF. BARDENHEUER IN KÖLN, PROF. v. BERGMANN IN BERLIN, PROF. BIER IN BONN, PROF. CH. H. BRAUN IN GÖTTINGEN, DR. v. BURCKHARDT IN STUTTGART, PROF. DOLLINGER IN BUDAPEST, PROF. v. EISELSBERG IN WIEN, PROF. ENDERLEN IN BASEL, DR. G. FISCHER IN HANNOVER, PROF. FRIEDRICH IN GREIFSWALD, PROF. GRÄSER IN ERLANGEN, PROF. HELFERICH IN KIEL, PROF. HILDEBRAND IN BERLIN, PROF. HOCHENEGG IN WIEN, DR. KAPPELER IN KONSTANZ, PROF. KOCHER IN BERN, PROF. KÖNIG IN BERLIN, PROF. KRÖNLEIN IN ZÜRICH, PROF. KÜSTER IN MARBURG, DR. C. LAUENSTEIN IN HAMBURG, PROF. LENNANDER IN UPSALA, PROF. v. LEUTHOLD IN BERLIN, PROF. MADELUNG IN STRASSBURG I. E., DR. MARTENS IN BERLIN, PROF. MÜLLER IN ROSTOCK, DR. A. NAUMANN IN BERLIN, PROF. PERTHES IN LEIPZIG, PROF. POPPERT IN GIESSEN, PROF. RIEDEL IN JENA, PROF. E. ROSE IN BERLIN, PROF. RYDYGIER IN LEMBERG, PROF. SCHÖNBORN IN WÜRZBURG, PROF. SONNENBURG IN BERLIN, PROF. TRENDELENBURG IN LEIPZIG, DR. WIESINGER IN HAMBURG, PROF. WITZEL IN BONN

UND UNTER MITWIRKUNG VON

PROF. DR. ROSE IN BERLIN, PROF. DR. TRENDELENBURG IN LEIPZIG, PROF. DR. BIER IN BONN

REDIGIERT VON

PROF. DR. HELFERICH IN KIEL

Neunundsiebzigster Band.

Mit 30 Abbildungen im Text und 6 Tafeln.

LEIPZIG,
VERLAG VON F. C. W. VOGEL
1905.

172235

Druck von August Pries in Leipzig.

Inhalt des neunundsiebzigsten Bandes.

Erstes bis Drittes Heft,
ausgegeben August 1905.

Seite

I. Aus der königl. chirurgischen Universitätsklinik in Erlangen. (Direktor: Prof. Dr. Graser.)
Die angeborenen Verschließungen und Verengerungeu des Darmkanals im Lichte der Entwicklungsgeschichte. Von Dr. med. Erwin Kreuter, Oberarzt der Klinik. (Mit Tafel I.) 1

II. Aus der chirurgischen Universitätsklinik in Bonn.
Bemerkungen zu Katzensteins Arbeit: „Über Entstehung und Wesen des arteriellen Collateralkreislaufes". Von Professor Dr. August Bier 90

III. Aus der chirurgischen Universitätsklinik zu Leipzig. (Direktor: Geheimrat Prof. Dr. Trendelenburg.)
Beiträge zur Kenntnis plastischer Operationen am Nierenbecken bei Hydronephrose. Von Dr. A. Läwen, Assistenzarzt der Klinik . 99

IV. Aus der II. chirurg. Universitätsklinik (Vorstand: Prof. Hochenegg) und dem path.-anat. Institute (Vorstand: Hofr. Prof. Weichselbaum) in Wien.
Atypische Verhältnisse in der Steißgegend menschlicher Foeten und eines Neugeborenen. Von Dr. Hans Alexander Thaler, Operateur der Klinik. (Mit Tafel II.) 112

V. Über Fremdkörper der männlichen Harnröhre und Blase. Von Prof. Dr. Jos. Englisch in Wien. (Mit 1 Abbildung.) 127

VI. Aus dem Laboratorium der chirurgischen Klinik zu Würzburg.
Experimentelle Studien über Lebensdauer und Lebensfähigkeit der Epidermiszellen. Zugleich ein Beitrag zur Lehre von der Hauttransplantation. Von Privatdocent Dr. L. Burkhardt, Univ.-Assistent der Klinik. (Mit Tafel III.) 216

VII. Aus der Greifswalder chirurgischen Klinik und Poliklinik. (Direktor: Herr Professor Dr. Friedrich.)
Die Neubildung von Lymphdrüsen beim Mammacarcinom. (Nach einem Vortrage im Greifswalder med. Verein. Januar 1905.) Von Dr. Carl Ritter, Privatdocent und Oberarzt. (Mit Tafel IV.) . . 260

Seite

VIII. Aus der chirurg. Abteilung des Kaiser Franz Joseph-Spitals in Wien. (Vorstand: Primarius Doc. Lotheißen.
Über penetrierende Thoraxverletzungen. Von Dr. Emil Haim, Assistenzarzt der Abteilung. (Mit 1 Abbildung.) 269

IX—XIV. Kleinere Mitteilungen.
Aus der chirurgischen Universitätsklinik zu Göttingen. (Direktor: Geh. Rat Prof. Dr. Braun.)
Peniscarcinom bei einem 2jährigen Kinde. Von Dr. Creite, Assistenzarzt der Klinik. (Mit 1 Abbildung im Text und Tafel V.) 299

X. Heilung eines Kalles von peniscrotaler Hypospadie nach der I. Beckschen Methode. Von Dr. A. Martina in Graz. (Mit 2 Abbildungen.) 306

XI. Aus der chirurgischen Universitätsklinik der Moskauer Universität. Über einen Fall von kryptogenem Abszeß der Bursa omentalis. Von M. Baradulin 309

XII. Der Magen als Inhalt einer rechtsseitigen Zwerchfelthernie mit sekundärer Ausstülpung nach der Bauchhöhle zu, eine rechtsseitige Pyonephrose vortäuschend. Von Dr. med. Hamdi, Prosektor am Kaiserlich-Ottomanischen Lehrkrankenhause Gülhane in Constantinopel 313

XIII. Aus der chirurgischen Abteilung des Diakonissenhauses zu Posen. (Direktor: Medizinalrat Dr. Borchard.)
Ein Fall von geheilter, traumatischer intra- und extraperitonealer Blasenruptur. Von Assistenzarzt Dr. Maeder 317

XIV. Aus der Rostocker chirurgischen Klinik. (Prof. Dr. Müller.)
Extraperitoneale Pfählungsverletzung mit Blasen-Mastdarmfistel. Epicystotomie am 3. Tage. Von Dr. Eduard Deetz, Assistent der Klinik 322

XV. Besprechungen:
1. Sonnenburg, Pathologie und Therapie der Perityphlitis (Appendicitis). (Helferich) 326
2. R. Grashey, Atlas typischer Röntgenbilder vom normalen Menschen. (Helferich) 326
3. Lexer, Lehrbuch der allgemeinen Chirurgie. (Helferich) . . 327
4. Ponfick, Topographischer Atlas der med.-chir. Diagnostik. (Helferich) 328

Anzeigen literarischer Neuigkeiten 328

Viertes bis Sechstes Heft,

ausgegeben September 1905.

Seite

XVI. Die Reposition der Luxatio obturatoria durch Ruck nach außen. Von Prof. Riedel, Jena. (Mit 1 Abbildung und Tafel VI.) . 331

XVII. Aus der II. chirurgischen Universitätsklinik zu Wien. (Vorstand: Professor Dr. J. Hochenegg.)
Über den Wert der Mobilisierung des Duodenum bei Operationen wegen Steinen in den tiefen Gallenwegen. Von Dr. Hans Lorenz, Assistenten der Klinik 337

XVIII. Aus der II. chirurgischen Universitätsklinik zu Wien. (Vorstand: Prof. Dr. Jul. Hochenegg.)
Zur Wirkungsweise der Röntgenstrahlen. Von Dr. O. E. Schulz und Dr. R. St. Hoffmann 350

XIX. Beiträge zur Pathologie, Diagnostik und Therapie des schnellenden Fingers. Von Dr. Marchesi. (Mit 10 Abbildungen.) . . . 364

XX. Über Cystennieren bei Erwachsenen. Von Fritz Sieber . . . 406

XXI. Aus der chirurgischen Abteilung des städtischen Krankenhauses zu Wiesbaden.
Zur Pathologie und Chirurgie der Osteomyelitis gummosa der langen Röhrenknochen. Von Oberarzt Dr. M. Landow . . . 508

XXII. Aus der königl. chirurgischen Klinik zu Bonn. (Direktor: Prof. Dr. Bier.)
Die Anwendung der mobilisierenden Wirkung der Hyperämie auf skoliotische Versteifungen. Von Dr. Rudolf Klapp, Oberarzt und Privatdocent. (Mit 1 Abbildung.) 543

XXIII. Policlino Umberto I. — Roma.
Neues operativ-autoplastisches Verfahren bei narbiger Kieferklemme. Von Prof. Robert Alessandri, Professor der chirurgischen Pathologie an der königl. Universität, Oberarzt in den Römischen Krankenhäusern. (Mit 7 Abbildungen.) 548

XXIV. Über die Nachbehandlung der chirurgischen Tuberkulose. Von Dr. C. Kraemer, Sanatorium Böblingen (Württemberg) . . 565

XXV. Aus der II. chirurgischen Klinik der Universität Wien. (Vorstand: Prof. Dr. J. Hochenegg.)
Über die feineren Veränderungen im Hodengewebe der Ratte nach Einwirkung der Radiumstrahlen. Von Dr. H. A. Thaler, Operateur der Klinik. (Mit 5 Abbildungen.) 576

XXVI. Fritz Fischer † 595

XXVII—XXVIII. Kleinere Mitteilungen:
Aus der chirurgischen Abteilung des Krankenhauses Huyssens-Stiftung, Essen-Ruhr. (Leitender Arzt: Dr. Morian.)
Subluxation des zweiten Keilbeines. Von Dr. Bergmann, I. Assistenzarzt. (Mit 1 Abbildung.) 598

Seite

XXVIII. Parisol, ein neues Antisepticum und Desoderans. Von Dr. Benno Müller, Hamburg 602

XXIX. Besprechungen:

1. P. Schlecht, Die chirurgische Behandlung der Hämorrhoiden. Eine klinische Sammelstudie. (Nösske-Kiel) 612
2. A. Steffen, Die malignen Geschwülste im Kindesalter. (Nösske-Kiel) 612
3. C. Wegele, Die Therapie der Magen und Darmerkrankungen. (Nösske-Kiel) 612
4. Dessauer und Wiesner, Kompendium der Röntgenographie. (Baum-Kiel) 613
5. Bunge, Die Talma-Drummondsche Operation; ihre Indikation, Technik und die bisher erzielten Resultate. (Baum-Kiel) . . 613
6. J. Albarran, Exploration des fonctions rénales. Étude medico-chirurgicale. (Göbell-Kiel) 614

Anzeigen literarischer Neuigkeiten 616

I.

(Aus der königl. chirurgischen Universitätsklinik in Erlangen.
Direktor: Prof. Dr. Graser.)

Die angeborenen Verschließungen und Verengerungen des Darmkanals im Lichte der Entwicklungsgeschichte.

Von

Dr. med. **Erwin Kreuter**,
Oberarzt der Klinik.

(Mit Tafel I.)

Die angeborenen Verengerungen und Verschließungen des Darmkanals haben in den letzten Jahrzehnten in steigendem Maße das Interesse der pathologischen Anatomen, Geburtshelfer und Chirurgen beansprucht.[1]) Einen Ausdruck hierfür bietet die Tatsache, daß die einschlägigen Beobachtungen, die bis vor kurzem als große Raritäten galten, sich von Jahr zu Jahr mehren, so daß wir heute eine relativ große Casuistik über diesen Gegenstand besitzen. Je mehr dieselbe aber anwuchs, desto mehr mußte sich die betrübende Erkenntnis festigen, daß die fast ausnahmslos lebensfähigen und wohlgebildeten Kinder ihrer verborgenen Mißbildung meist nach kürzerer oder längerer Zeit erlagen.

Während noch 1875 von Hüttenbrenner die Diagnose dieses angeborenen Leidens als nur am Sektionstisch stellbar bezeichnet wurde, sind wir heute durch die vereinten Bemühungen der Geburtshelfer und Kinderärzte so weit, daß die Symptomatologie und Diagnostik der Anomalien als ziemlich gesichert dasteht; und damit fand auch der Chirurg den Mut, bei dem zarten kindlichen Organismus zu den eingreifendsten Maßnahmen zu schreiten. Hand in Hand mit den Praktikern wetteiferte der pathologische Anatom in dem Bestreben, Licht in die Dunkelheit der Pathogenese des Leidens zu bringen, dessen Rätselhaftigkeit den besten Ausdruck in der großen Anzahl von Theorien und Constructionen findet, die im Laufe der Zeit zur Erklärung herangezogen wurden. Dieser Umstand ist es auch, der bei jedem neuen Fall, der zur Beobachtung kommt, das Interesse an der ganzen Sache wieder erweckt und zur Kritik und zum Nachforschen anregt. Denn wenn wir hier die

1) Vgl. meinen Vortrag am 33. Congreß der Deutschen Gesellschaft für Chirurgie. Berlin 1904.

Genese so klar hätten wie bei anderen Mißbildungen, wie z. B. bei den Lippenspalten, wäre es ebenso überflüssig wie dort, die Casuistik weiter zu bereichern.

Wenn ich es im folgenden unternehme, eine zusammenfassende Darstellung der angeborenen Verengerungen und Verschließungen des Darms zu geben, so ist trotz des Bestrebens, den Gegenstand möglichst erschöpfend zu behandeln, eine gewisse Einschränkung geboten. Dieselbe ergibt sich aus dem Plan, der dem Ganzen zugrunde liegt, und der auf eine einheitliche, von einem Gesichtspunkt ausgehende Betrachtungsweise hinstrebt. Es mag vorweggenommen werden, daß die überwiegende Mehrzahl der Fälle in diesen Rahmen hereinpaßt, so daß nur ein kleiner Teil in Wegfall kommt. Das gilt namentlich von den Beobachtungen einer fehlerhaften Darmentwicklung, wie sie bei Acardiacis und Monstren gemacht wurden, deren Organperversitäten sich jeder embryologischen Analyse entziehen. Ferner bleiben außer Betracht die Störungen im Bereich der Mund- und Schlundbucht, sowie die Verschließungen des Afters, kurz der Teile der Darmanlage, die durch ihre Beziehungen zum Ektoderm und durch die damit in Zusammenhang stehenden Aus- und Einstülpungen, Duplicaturen, Membranbildungen u. s. w. Complikationen aufweisen, die ihnen eine Sonderstellung vindicieren. Wir werden uns daher nur mit den Stenosen und Atresien zu beschäftigen haben, die sich in dem rein entodermal angelegten Vorder-, Mittel- und Enddarm vorfinden und beim Neugeborenen im Ösophagus und Magen, Duodenum, Jejunum und Ileum, Colon und Rectum vorkommen.

Alle diese Störungen in einheitlicher Weise zu erklären, war bisher unmöglich; durch das Herbeiziehen mechanischer Momente, oder für eine bestimmte Deutung unzulänglicher entzündlicher Vorgänge vermochte man nur für einzelne Fälle eine einigermaßen plausible Erklärung zu schaffen; das Bedürfnis, die in allen Darmabschnitten so übereinstimmend sich abspielenden Vorgänge von einem Gesichtspunkt aus zu deuten, wird zwar aber immer wieder geäußert, blieb aber bisher unbefriedigt. Ich glaube nun in der Lage zu sein, gestützt auf einen Fortschritt in der Kenntnis von der normalen Entwicklung des embryonalen Darms, die in Frage kommenden Verhältnisse in vollem Umfang auf das Bestehenbleiben einer embryonalen Entwicklungsstufe zurückführen zu können. Meine These stützt sich auf eine Reihe entwicklungsgeschichtlicher Tatsachen, die in

Einzelheiten nicht mehr neu sind, die ich aber in erweiterter Form zum ersten Mal zusammenfassen konnte und die so eine Grundlage bilden für die Betrachtung unseres Themas von einheitlichen Prinzipien aus.

Die frühembryonale Entwicklung des menschlichen Darmkanals, auf die wir zurückgreifen müssen, ist in vieler Beziehung noch recht lückenhaft bekannt. Diese Tatsache ist schon aus äußeren Gründen leicht zu erklären und in der Schwierigkeit, sehr junge menschliche Embryonen frisch zu erhalten und zu conservieren begründet. Gleichwohl ist der Gang der Entwicklung in seinen Grundzügen so weit klar, daß eine kurze einheitliche Zusammenfassung keine Schwierigkeiten bietet.

Schon am embryonalen Urdarm lassen sich durch seine Beziehungen zum Dottersack gewisse Grenzen festellen, die sich im großen und ganzen in den morphologisch gut differencierten Darmabschnitten des fertigen Individuums erhalten und daher ihre Berechtigung haben. So ist man übereingekommen, von Vorder-, Mittel- und Enddarm zu sprechen, und bezeichnet damit die Strecke, die vor resp. hinter dem Dottersack oder in sein Bereich zu liegen kommt. Die gleiche Bezeichnung wird auch für spätere Stadien beibehalten, obwohl hier durch die beträchtliche Reduktion der Verbindung des Mitteldarms mit dem Dotter für dieselbe Bezeichnung andere Einteilungsprinzipien maßgebend sind. Die Verhältnisse liegen eben so, daß aus dem Teil des embryonalen Urdarms, der vor dem Dottersack (vor der vorderen Darmpforte) liegt, Pharynx, Ösophagus, Magen und der vorderste Abschnitt des Dünndarms hervorgeht samt den zugehörigen Anhängen, während die hinter dem Dotterstiel (der hinteren Darmpforte) gelegenen Teile einen großen Teil des Dünndarms, den ganzen Dickdarm und deren Derivate bilden. Bei den Amnioten setzt sich der Urdarm bekanntlich in den Schwanz als Schwanzdarm, postanaler Darm fort, der in späterer Embryonalzeit wieder rückgebildet wird und übereinstimmend als atavistische Bildung gilt, die wegen des Zusammenhanges mit einem niedrig organisierten Vorfahren auch bei den höheren Formen stets wieder angelegt wird (Kollmann).

Zum Vorderdarm rechnen wir die Kopfdarmhöhle, die zunächst an der Rachenhaut blind endet, die Speiseröhre, den Magen und den obersten Abschnitt des Dünndarms (Duodenum), der als Bildungsstätte der Leber und des Pankreas eine scharfe Grenze bildet. An dieser Stelle beginnt der Mitteldarm und endet am Blinddarmbläschen, um hier in den Enddarm überzugehen. Dieser findet

seinen Abschluß zunächst nicht im After, sondern in dem transitorischen Caudaldarm. Von den erwähnten Bezeichnungen soll im folgenden nach diesen Gesichtspunkten Gebrauch gemacht werden.

Für die in Frage stehende entwicklungsgeschichtliche Auseinandersetzung ist sowohl die allererste Entstehung der Darmanlage als die spätere Differenzierung in den einzelnen Darmabschnitten belanglos. Wenn daher ein kurzer Überblick über die menschliche Darmentwicklung gegeben werden soll, so sind für unsere Zwecke die Stadien von Interesse und Wichtigkeit, die zwischen den beiden erwähnten Perioden gelegen sind. Wir können also sowohl von der Zeit absehen, in der sich die Urdarmhöhle durch Abschnürung entwickelt, als von jenen späteren Phasen, in denen die Darmdrüsenanlagen und die Entwicklung der Zotten aus den primitiven Darmepithelien beginnt. Ungefähr zwischen diesen Zeitpunkten liegt die Epoche, die für das vorliegende Thema Interesse bietet und der die großen Anhangsorgane der verschiedenen Darmabschnitte, die Lunge, die Leber, das Pankreas u. s. w. ihre erste Entstehung verdanken. Und es unterliegt gar keinem Zweifel, daß in diesem Stadium, in dem die Darmanlage neue, selbstständige und hochwertige Organanlagen hervorgehen läßt, die Aufmerksamkeit der Beobachter von der Weiterentwicklung des Darms selbst abgelenkt und zum größten Bruchteil den neu entstehenden Gebilden zugewendet worden ist; denn gerade dieses Stadium ist es, in dem wir noch manche Lücke entdecken, deren eine auszufüllen der Versuch gemacht werden soll.

Was aus dieser Epoche über die Genese der einzelnen Darmabschnitte nach dem heutigen Stand unserer Kenntnisse fest steht, ist nun in der Tat nicht viel. Im Rahmen einer vergleichend-anatomischen Betrachtung läßt sich ja, wie wir später auch sehen werden, etwas mehr darüber diskutieren, als wenn wir rein menschliche Verhältnisse zunächst in Betracht ziehen. Was wir in dieser Richtung aus den geläufigen Grundrissen, Lehr- und Handbüchern der Entwicklungsgeschichte von Kölliker, Schultze, Hertwig, Balfour, Minot, Kollmann, Maurer entnehmen können, ist kurz Folgendes:

Der Vorderdarm zerfällt sehr früh in zwei Abschnitte: einen vorderen, in dessen umgebendem Mesoderm keine Cölomhöhle zur Entwicklung gelangt, und in einen hinteren, unter welchem der pericardiale Teil der Leibeshöhle liegt. Aus dem vorderen Teil entwickelt sich der Pharynx, während der hintere, epicardiale Abschnitt schließlich Ösophagus und Magen bildet. An der Grenze

beider Abschnitte erscheinen die Lungen. Der Ösophagus geht aus dem kurzen Stück Vorderdarm zwischen Pharynx und Magen hervor, dorsal vom Abgang der primitiven Trachea und bildet am Ende der 5. Woche ein Rohr von beträchtlicher Breite. „Über seine weitere Geschichte", sagt Minot, „wissen wir nur wenig". Seine Wände bestehen zunächt aus einer einfachen Lage von Entodermzellen, die von Mesoderm umschlossen werden. Über das spätere Schicksal der Speiseröhre wird uns erst vom 4. Monat ab wieder berichtet und hervorgehoben, daß sich dann deutlich vier Längsfalten zeigen und daß die Muskelschichten deutlich differenziert sind. Durch E. Neumann wissen wir, daß Föten von 18—32 Wochen deutliches Flimmerepithel im Ösophagus besitzen. Nur bei Schultze-Kölliker findet sich aus früherer Zeit die uns ganz hervorragend interessierende Bemerkung, daß beim 8 Wochen alten menschlichen Embryo die Höhle der Speiseröhre z. T. durch Epithel verschlossen ist und stellenweise 2 bis 3 Lumina aufweist.

Die erste Spur des Magens erscheint bei 5 bis 6 wöchentlichen Embryonen in Form einer kleinen Erweiterung, die später die bekannte Drehung und Lageveränderung erfährt. In der 10. Woche erst treten die Drüsenknospen auf und im 4. Monat beginnt auch die Differenzierung des Mesoderms in eine innere circuläre und äußere longitudinale Schicht.

Das Duodenum ist schon an Embryonen von 2,15 mm zu erkennen und noch im 4. Monat an seinem Mesoduodenum frei beweglich, das erst später mit der hinteren Rumpfwand verwächst. Aus der frühembryonalen Zeit ist für uns eine Erkenntnis von besonderem Interesse, die wir Tandler verdanken und welche die Tatsache festlegt, daß im menschlichen Duodenum vorübergehend ein Verschluß des Lumens durch Wucherung des Entoderms zustande kommt.

Aus den frühen Stadien der Entwicklung des übrigen Dünndarms sind die Eigentümlichkeiten bekannt, die sich aus dem raschen Längenwachstum ergeben und zur Schlingenbildung führen, ferner das nur beim Menschen vorkommende, vorübergehende Austreten des Darmrohres in den Nabelstrang. Hier bleibt es bis etwa zur 10. Woche, um sich dann allmählich wieder in die Bauchhöhle zurückzuziehen. Die Entwicklung der Zotten fällt erst in den 3. Monat.

Vom Dickdarm als solchem ist aus früher Zeit ebenfalls recht wenig zu verzeichnen. Er wird etwa um die 6. Woche vom übrigen Darm abgrenzbar, da um diese Zeit die Blinddarmanlage als deut-

licher Höcker zu erkennen ist. Nur Kollmann hebt hervor, daß auch im Rectum Epithelverklebungen beobachtet sind.

Nachdem ich die Überzeugung gewonnen hatte, daß in allen drei Abschnitten des Darmkanals: im Vorder-, Mittel- und Enddarm, embryonale Atresien vorkommen, die unter annähernd dem gleichen Bilde verlaufen, und aus der casuistischen Literatur ersah, daß fast alle angeborenen Atresien auch in den drei Abschnitten des fertigen Darms die gleiche Grundform haben, lag der Versuch, die Parallele zwischen beiden zu ziehen, auf der Hand.

Aber bei der geringen Beachtung, welche die embryonalen Atresien bisher gefunden hatten und die einen lebendigen Ausdruck in dem Wenigen findet, was ich darüber citieren konnte, war die Parallele für mich zunächst keineswegs so klar gegeben, daß ich die Idee dazu aus dem Vorhandenen einfach aufzulesen brauchte. Ich hatte mich zunächst vor einer Reihe von Jahren von rein embryologischem Standpunkt mit dem eingehenden Studium einer bei Fischen constanten embryonalen Atresie bloß des Ösophagus befaßt und fand diese Erscheinung, die seit Balfour als „solider" Ösophagus bekannt ist, in der ganzen Wirbeltierreihe so verbreitet, daß ich glaubte sie auch für den Menschen postulieren zu müssen und auf die Idee kam, die hier relativ häufigen Atresien des Ösophagus beim Neugeborenen auf ein Persistieren der embryonalen Verklebung zurückzuführen. Diese Hypothese bewertete ich zunächst nicht besonders, zumal ich beim Menschen die embryonale Grundlage nur supponierte. Mit gesteigertem Interesse griff ich darauf erst zurück, als mir Tandlers Befunde am menschlichen Duodenum bekannt wurden, die bis in die Details derartige Congruenzen zwischen meinen Beobachtungen am Ösophagus von Fischen und denen anderer Autoren bei den übrigen Wirbeltieren aufwiesen, daß ich mir einerseits die Aufgabe stellte, die embryonale Atresie des menschlichen Ösophagus zu suchen und im übrigen Darmkanal nach ähnlichen Vorkommnissen zu fahnden, andererseits dann auf die Hypothese kam, alle congenitalen Atresien auf embryonale zurückzuführen. In diesem Unternehmen bestärkten mich folgende Erwägungen: Was in der Casuistik über die Ätiologie der Anomalie gesagt wird, konnte in keiner Weise befriedigen. Jeder Autor, der an seinem Fall eine kleine Besonderheit entdeckt, sucht dieselbe zum Punctum saliens zu stempeln und construiert daraus einen Causalnexus, sehr oft unter Aufwand von großem Scharfsinn, der aber meist für den einzelnen Fall schon

sehr bedingte Wahrscheinlichkeit hat; für einen zweiten, obwohl ähnlichen, paßt die Theorie schon nicht mehr und für die Allgemeinheit ist sie immer absolut unanwendbar. Andere gestehen ein, daß sie für ihre Beobachtung keine genügende Erklärung finden, und fühlen sich von den vorgebrachten Erklärungsversuchen im Stich gelassen, und fast überall wird dem Bedürfnis nach einer einheitlichen, zusammenfassenden Grundlage für diese Vorkommnisse Ausdruck gegeben. Ich glaubte, dieselbe in dem Vorhandensein und Bestehenbleiben von embryonalen Atresien finden zu müssen und suchte zunächst den Nachweis derselben beim Menschen zu erbringen.

Untersuchungen an menschlichen Embryonen.

Im Interesse einer einheitlichen Darstellung mag es mir gestattet sein, hier nicht bloß meine Erhebungen an menschlichem Material anzuführen, sondern auch die ausgezeichnete Darstellung Tandlers über die Verhältnisse am Duodenum einzufügen, die ich in allen Punkten bestätigen kann. Ich kann mir nicht anmaßen, als praktischer Mediziner mit einer relativ geringen entwicklungsgeschichtlichen Vorbildung eine detaillierte embryologische Schilderung der Verhältnisse, die uns interessieren, bringen zu können. Aber ich darf meinen Erörterungen, die nur bezwecken, eine für klinische und pathologisch-anatomische Zwecke brauchbare embryologische Tatsache in großen Zügen festzulegen, doch insofern einen Wert beimessen, als sie mir einer fruchtbaren Idee zu dienen scheinen und vielleicht auch den Embryologen veranlassen, unserem Gegenstand erhöhtes Interesse zuzuwenden.

Das Material, das mir zur Verfügung stand, ist Eigentum der II. anatom. Lehrkanzel in Wien, wo ich es im Institute des Herrn Hofrat Prof. Dr. Zuckerkandl im vergangenen Jahre einsehen konnte, und wo es mir mit größter Liebenswürdigkeit in vollem Umfang zur Verfügung stand. Herr Prof. Tandler unterstützte mich in entgegenkommender Weise bei der Durchsicht der Serien, wozu ich aus äußeren Gründen leider nur kurze Zeit zur Verfügung hatte. Um so mehr bin ich beiden Herren zu größtem Dank verpflichtet, dem ich hier nochmals wärmsten Ausdruck verleihen möchte.

Ich konnte 10 menschliche Embryonen untersuchen, die dem Institute zum größten Teil von Gynäkologen geschenkt worden

waren und durch die Operation bei Extrauteringravidität gewonnen, ganz frisch und unversehrt fixiert werden konnten. Die Präparate waren sämtlich in Querschnittsserien zerlegt und mit einfacher Carminkernfärbung tingiert.

Der jüngste Embryo, der mir zur Verfügung stand, hatte eine größte Länge von nur $6^1/_2$ mm, entsprach also etwa der Kategorie 8—9 der Hisschen Normentafel. Unter 10 mm Länge war nur noch ein Embryo vorhanden, 5 hatten zwischen 10 und 20 mm, 2 zwischen 20 und 30, während der größte 51 mm lang war. Die Bestimmung der Länge sowie die Einreihung der einzelnen Embryonen in die Hissche Normentafel verdanke ich Aufzeichnungen, die von kompetenter Seite über diese Punkte gemacht worden waren.

I. Embryo human. M. B. Jüngster Embryo von einer größten Länge von $6^1/_2$ mm. Hier stellt der Ösophagus ein Stadium dar, in dem sich die Lungenanlage als bereits ziemlich tiefe Trachealrinne präsentiert. Der betreffende Darmabschnitt ist stark dorsoventral abgeplattet und etwas nach rechts von der Mittellinie geht von der ventralen Darmwand in senkrechter Richtung die Trachealrinne nach abwärts gerichtet ab, deren Lumen nahezu ebenso eng ist, wie das des zugehörigen Darmabschnittes. Die Konturen dieser im ganzen T-förmigen Anlage sind unregelmäßig gewellt. Eine deutliche epitheliale Anordnung der die Darmwand bildenden Zellen ist in der ganzen Circumferenz zu vermissen. Die Elemente haben den Charakter von Rundzellen und liegen in einer Dichtigkeit von 2—3 Kernlagen übereinander. Weiter caudal ist aus der Trachealrinne durch Abschnürung bereits das Trachealrohr hervorgegangen. Auch hier behält der Vorderdarm sein quergestelltes Lumen, an dem eine beträchtliche Verdickung der linken Seitenwand auffällt. Hier wird das Lumen von einem ganz unregelmäßig begrenzten Spalt gebildet (Fig. 1), und es läßt sich in der Anordnung der Wandzellen kein epithelialer Charakter erkennen; dagegen treten unter ihnen stellenweise etwas größere bläschenförmige Zellen stärker hervor, deren Protoplasma auffallend hell ist und deren Kerne auch größer erscheinen wie die der übrigen Zellen. Fig. 1 zeigt außer diesen Verhältnissen ventral vom Querschnitt des Ösophagus die dorsale Hälfte der Trachealanlage, und zeigt namentlich, daß in dem den Darm und sein Derivat umschließenden Mesenchym noch keinerlei Differenzierung im Sinne einer bestimmten Zellanordnung zu bemerken ist.

Caudal vor dieser Stelle verjüngt sich der Ösophagusquerschnitt unter relativer Zunahme der Wanddicke, so daß sein Lumen stellenweise ganz verschwindet, dann wieder als eine spaltförmige Lichtung sichtbar wird, die im allgemeinen von einer ziemlich gleich mächtigen oberen und unteren Wand umschlossen wird. Ein Vergleich zwischen Fig. 2 und 1 demonstriert ohne weiteres vor allem die starke Verjüngung des Ösophagusrohres in cranio-caudaler Richtung, die kurz vor der Einmündung in den deutlich erkenntlichen Magen ihr Maximum erreicht. Hier erweitert sich dann das Speiseröhrenlumen

ganz allmählich zu dem geräumigeren Magen. In Fig. 2 präsentiert sich der Verlust des Lumens und die dadurch herbeigeführte Solidität nicht in der Form, daß an Stelle der Lichtung ausschließlich Zellmaterial getreten ist, sondern eine plasmatische Masse den Verschluß herbeiführt, in die vereinzelte Wandzellen vorgeschoben zu sein scheinen.

Im Duodenum eines Embryos aus dieser Entwicklungszeit fand Tandler nichts Besonderes und bezeichnet ihn als vor Beginn der eigentümlichen Erscheinung der epithelialen Hypertrophie stehend.

An dem Enddarm unsres Embryo findet schon in den oberen Abschnitten eine caudal zunehmende Verjüngung des Querschnittes statt, die mit einer stetig stärker werdenden Einengung des Lumens Hand in Hand geht. Schließlich verschwindet das Lumen ganz und zwar beim vorliegenden Embryo direkt hinter der Nabelschleife im absteigenden Teil des Enddarms. Fig. 3, nach einem Schnitt aus dieser Gegend gefertigt, zeigt den Querschnitt des soliden Enddarms. Auch hier kann kaum von einer epithelialen Zellanordnung die Rede sein. In der ventralen Hälfte des soliden Darmes sieht man eine hellere, zellärmere Zone, was vielleicht darauf hindeutet, daß hier das Lumen in etwas früherer Zeit zu finden war und daß die dann stärker verdickte dorsale Darmwand durch lebhaftere Zellproliferation vielleicht wesentlich an der Verschiebung des sonst central gelegenen Lumens und an seiner schließlichen Verdrängung beteiligt ist. Das den Darm umgebende Mesoderm zeigt ebenso wenig wie im Vorderdarm irgend welche Differenzierung. Kurz vor der Einmündung in die Kloake erhält der Enddarm wieder ein regelmäßiges Lumen, mit dem er sich in den Kloakenraum eröffnet.

II. Embryo human. D. L. Hat eine größte Länge von 9 mm. Die Trachealanlage ist vom Ösophagus abgeschnürt, letzterer besitzt am weitesten cranial eine gleichmäßig dicke, von einer etwa fünfschichtigen Zelllage gebildete Wand und erscheint dorsoventral abgeplattet. Etwas weiter caudal erscheint an der rechten Seite ein massiver Anbau, der ein minimales, selbständiges Lumen trägt. Dasselbe confluiert noch weiter caudal mit dem eigentlichen Hohlraum des Ösophagus, der damit aus seiner Spaltform in eine etwas geräumigere Rautenform übergeht. In der Nähe der Trachealteilung verengt sich dann das Lumen bedeutend unter gleichzeitiger Verjüngung des Querschnittes, wobei es fast kreisrund wird. Die Ösophaguswand erscheint dabei allseitig gleichmäßig dick, immer noch von einer 4—5 fachen Zelllage gebildet mit zahlreichen Kernteilungsfiguren. An der Stelle der Trachealteilung selbst weist das Ösophaguslumen seine größte Verengerung auf, die sich eine große Strecke bis kurz vor dem Eintritt in den Magen erhält, auf eine Länge von etwa $1\frac{1}{2}$ mm. Die ringförmige Anordnung im Mesoderm zeigt die erste Anlage der circulären Muskulatur.

Auch im Enddarm ist das Lumen bedeutend verengt. In den höher oben gelegenen Abschnitten sieht man dasselbe in seiner Lage innerhalb der Wandzellen außerordentlich wechselnd und meist

einen unregelmäßig begrenzten Spalt in einer plasmatischen Schicht bilden, in der spärliche Rundzellen mit jungen Kernen und zahlreiche Mitosen liegen. Fig. 4 bringt einen Querschnitt einer ziemlich weit cranial gelegenen Partie, wo der Enddarm in seinem freien Gekröse als unscheinbares Gebilde mit einem noch unscheinbareren Lumen von der eben beschriebenen Beschaffenheit liegt. Weiter caudal nimmt die Verengerung stetig zu und schließlich geht das Lumen ganz verloren.

III. Embryo human K. S., besitzt eine größte Länge von 12,5 mm. Der Ösophagus zeigt auch hier in seinem cranialen Teil rechts seitlich jene eigentümliche massige, zellreiche Anlagen, wie sie auch an der Speiseröhre der übrigen Wirbeltiere vorzukommen scheinen und wie ich sie besonders ausgeprägt bei Selachieren gesehen und als „Hörner" beschrieben habe. Diese Anlage ist jedoch hier nicht mehr so massiv sondern besitzt ein deutlicheres Lumen und wird in caudaler Richtung immer unscheinbarer; gleichzeitig erweitert sich das Lumen des Ösophagus selbst und wird von ziemlich regelmäßig angeordneten Zellen begrenzt. Weiter caudalwärts wird es jedoch dadurch nennenswert eingeengt, daß sich die dorsale und ventrale Darmwand beträchtlich näheren, und kurz vor der Einmündung in den Magen wird die Einengung des Lumens durch eine zunehmende Verdickung der Wand gesteigert. Eine vollkommene Obliteration des Lumens konnte ich bei diesem Embryo nicht feststellen. Im umgebenden Mesoderm ist die Entwicklung der Ringmuskulatur durch eine deutlichere circuläre und concentrische Anordnung der Mesenchymzellen ausgeprägt, während die longitudinale Muskelschicht noch nicht hervortritt. Bemerkenswert ist, daß an der starken Verengerung des Lumens kurz vor dem Übergang in den Magen die Ringschicht besonders deutlich erscheint, so daß man daran denken könnte, daß die circulär angeordneten Zellen mechanisch eine Entfaltung des Ösophaguslumens verhinderten.

Im Duodenum des gleichen Embryo fand Tandler schon an der Übergangsstelle des Magens in den Zwölffingerdarm eine bedeutende Zunahme der epithelialen Elemente und das Vorhandensein mehrerer Lumina. Die Hypertrophie der Epithelien nimmt in caudaler Richtung zu und erreicht ihr Maximum etwas cranial von jener Stelle, wo das Duodenum in die Nabelschleife umbiegt.

Im Enddarm fand ich in seinem cranialen Abschnitt ein sehr enges, von einer dicken durch mehrschichtige Epithelien gebildeten Wand umgebenes Lumen. In der Wand weisen zahlreiche Mitosen und viele jugendliche Kernformen darauf hin, daß hier lebhafte Zellproliferation stattfindet, als Folge derselben geht dann das Lumen des Enddarms sehr bald ganz verloren und bleibt auf der größten Strecke desselben verschwunden. Dazwischen hinein ist auf einzelnen Schnitten mit starker Vergrößerung ein feinster Spalt als letzter Rest einer Lichtung zu entdecken, im allgemeinen ist jedoch der Enddarm bei diesem Embryo auf große Strecken hin vollkommen solid. Fig. 5 zeigt einen Querschnitt aus der vorliegenden Serie, der einer weit caudal gelegenen Partie des Enddarms entnommen

ist und über der Kloakeneinstülpung liegt. Man sieht einen vollkommen soliden Darm, das Lumen durch gleichmäßige rundliche Zellen ersetzt. Die Zellen liegen ungeordnet nebeneinander, was in der Abbildung leider nicht wiedergegeben wird. Eine auch nur annähernd radiäre Anordnung, wie man sie aus dem Bilde entnehmen könnte, trifft in Wirklichkeit keineswegs zu. Erst kurz vor der Einmündung in die Kloake erhält der Enddarm wieder ein reguläres Lumen.

IV. Embryo human. S. 2. Dieser Embryo hat eine größte Länge von 14,5 mm. Der Ösophagus hat hier im cranialen Abschnitt ein gut ausgebildetes ovales Lumen, dessen längerer Durchmesser schräg von links oben nach rechts unten verläuft. Die Anlage der Ringmuskulatur tritt noch schärfer hervor als bei den vorhergehenden Embryonen. Caudalwärts wird das Lumen rein quergestellt und der ganze Querschnitt verjüngt sich, je näher man der Trachealteilung kommt. In dieser Richtung wird auch das Lumen stetig enger, was aber nicht allein auf die Verjüngung des Querschnitts im ganzen zurückzuführen ist, sondern sehr wesentlich durch die auch hier wieder stark hervortretende Vermehrung der Wandzellen bedingt wird. Der Querschnitt erscheint daher sehr massiv und zeigt in seiner rechten Hälfte ein zeitweise sichtbares, selbständiges zweites Lumen, das in den einzelnen Schnitten seine Lage wechselt und daher nicht als Kanal, sondern als Vacuolenbildung im Zellmassiv zu deuten ist. Dieselbe bleibt nur insofern constant, als sie immer in der rechten Hälfte des Querschnittes auftritt. Vor dem Übergang in den Magen stellt sich das Ösophaguslumen wieder sagittal, um sich in das gleichgerichtete weite Magenlumen fortzusetzen.

Im Duodenum sieht man schon an Stelle des künftigen Pylorus eine beträchtliche Verdickung des Epithels und sieht Hohlräume im Epithel der Wand auftreten, die wohl umgrenzt sind und das eigentliche Duodenallumen nicht mehr erkennen lassen. Und je weiter man caudalwärts gelangt, desto massiver wird der Querschnitt, desto kleiner und spärlicher werden die Epithellücken, bis endlich das Duodenum zu einem vollkommen soliden Strang wird, so daß überhaupt kein Lumen nachweisbar ist (Tandler). Dann folgt wieder eine Strecke, in der kleine, in ihrer Lage wechselnde Lumina auftreten, die schließlich zu dem Hauptlumen überleiten. Bei diesem Embryo findet sich im Bereich des Duodenums die stärkste Epithelwucherung.

Im Enddarm besteht zwar durchwegs eine sehr starke Einengung des Lumen, doch ist dasselbe nur in dem Abschnitt streckenweise unterbrochen, der in seinem Mesenterium frei herabhängt. Der Analdarm besitzt bei diesem Embryo überall ein deutliches, wohl umgrenztes Lumen.

V. Embryo human. W. R. mit einer größten Länge von 15 mm bietet wenig Bemerkenswertes.

Der Ösophagus ist in ganzer Länge durchgängig und erfährt nur kurz vor dem Übergang in den Magen eine geringe Verschmälerung.

Der Enddarm in seinen entodermalen Bestandteilen ist wie bei den früheren Stadien außerordentlich dünn. Die Lage des Lumens innerhalb der Epithelien wechselt in den einzelnen Schnitten, meist liegt es etwas

excentrisch zu den peripheren Zellen. Die Lichtung ist sehr eng, läßt sich aber nirgends vermissen; vor dem Übergang in die Kloake wird sie sogar sehr weit.

VI. Embryo human. R. W. Besitzt eine Steißscheitellänge von 19 mm. Im Ösophagus sieht man in diesem Stadium innerhalb der stark vermehrten Wandzellen zahlreiche Lumina auftreten, die nach Zahl und Lage außerordentlich wechseln. In dem einen Schnitt sieht man mehrere kleine, ziemlich scharf umgrenzte Lichtungen, die im nächsten an ganz anderer Stelle auftauchen; dann erscheinen wieder zwei oder drei größere Lumina, die sich in einigen Schnitten in ihrer Lage erhalten, um aber auch wieder zu verschwinden, kurzum, körperlich gedacht, erscheint das im ganzen noch ziemlich massive Epithelrohr der Speiseröhre von zahlreichen blasenförmigen Hohlräumen durchsetzt, die offenbar den Übergang aus dem massiven atretischen Zustand in denjenigen mit einem continuierlichen Lumen darstellen. Fig. 6 zeigt einen Querschnitt aus der Speiseröhre dieser Serie. Man sieht den Ösophagus in einem kaum differenzierten, ziemlich locker gefügten Mesoderm liegen, das von der scharf hervortretenden cirkulären Muskelanlage umschlossen wird. Im Gegensatz zu den früheren Stadien zeigt das entodermale Rohr wieder stellenweise eine epitheliale Anordnung seiner Zellen. In Fig. 6 tritt dieselbe nicht nur in der peripherstenZelllage deutlich hervor, sondern auch die Zellen, welche die Vacuolen umgrenzen, zeigen meist eine epitheliale Ordnung. Das übrige Zellmaterial hat immer noch mehr den Charakter von Rundzellen, in die Mitosen verstreut eingelagert sind. Hier, wie auch in den vorher gehenden Stadien sieht man nirgends die Erscheinungen, die auf ein Zugrundegehen von Zellen schließen ließen und etwa zur Erklärung der Entstehung der Vacuolen herbeigezogen werden könnten.

Der Enddarm ist nirgends mehr atresisch. Das Lumen ist zwar durchweg sehr eng und die dasselbe einschließende Darmwand relativ sehr mächtig, aber einen Verschluß der Lichtung kann man auch hier nirgends nachweisen.

VII. Embryo human. R. hat eine größte Länge von 20 mm. In diesem Stadium ist die Vacuolisierung des Ösophagus sehr stark ausgeprägt und wird das Zellmassiv der Speiseröhren von zahlreichen scharf umrandeten Hohlräumen durchsetzt, die zwar in ihrer Größe sehr verschieden sind, aber nunmehr doch eine gewisse Gesetzmäßigkeit in ihrer Anordnung insofern aufweisen, als das größte Lumen den central gelegenen Hohlraum bildet, um den sich die kleineren gruppieren. Dieses größte und central gelegene Lumen ist auch dadurch ausgezeichnet, daß es von radiär gestellten und schön epithelial angeordneten Zellen umrandet wird, während die übrigen Vacuolen zwar auch eine scharfe Umrahmung besitzen, aber nicht von einer regelmäßigen Zelllage umschlossen werden. Auf eine ziemlich bedeutende Strecke der Speiseröhre ist ein weiterer Fortschritt in der Bildung eines einheitlichen Lumens insofern zu constatieren, als man seitlich von dem in der Mitte gelegenen größten Lumen je einem Hohlraum sieht, der fast die Größe des mittleren erreicht und

offenbar durch Confluenz kleinerer Vacuolen entstanden ist. Dafür sind beweisende Anhaltspunkte in zahlreichen Schnitten zu finden. Man sieht Stellen, wo zwei benachbarte Vacuolen durch eine oder mehrere Zelllagen von einander geschieden sind, an anderen Stellen liegt nur mehr ein feiner plasmatischer Saum zwischen zwei solchen und an einem dritten Orte kann man direkt sehen, wie sich zwei Vacuolen ineinander eröffnen und nur ein kleiner Zellsporn, der in das nunmehr gemeinsame Lumen hereinragt, die Grenze der ehemals getrennten Hohlräume anzeigt. Während diese Vacuolenbildung in dem cranialen Abschnitt der Speiseröhre ziemlich weit fortgeschritten ist, wird der Querschnitt weiter caudal eine Strecke weit wieder solider, die Vacuolen werden kleiner, zahlreicher und in ihrer Lage wechselnder.

Das Duodenum dieses Embryo besitzt nach Tandler ein einfaches, allerdings vielfach ausgebuchtetes Lumen, das von niederem Epithel in doppelter Lage scharf umgrenzt wird. Dagegen fand er bei einem ganz nahestehenden Embryo von 19 mm im Duodenum Verhältnisse, die weitgehende Übereinstimmung mit denen des Ösophagus zeigen, wie ich sie beschrieben habe. Es fanden sich bei deutlicher Wucherung der epithelialen Elemente die Vacuolen bedeutend vergrößert, die Epithelbrücken verschmälert, und die größeren Lücken beginnen zu confluieren.

Über den Enddarm dieses Embryo fehlen mir eigene Beobachtungen.

VIII. Embryo human. T. Hat eine größte Länge von 23 mm. Hier ist die Vacuolisierung der Speiseröhre noch stärker hervortretend wie in den vorhergehenden Stadien. Fig. 7 zeigt im Querschnitt vier große und teilweise von regelmäßigem Epithel umkleidete Vacuolen mit scharfer Zeichnung des Lumens und zwei kleinere, weniger scharf begrenzte Hohlräume, in deren Umrandung auch keine besondere charakteristische Zellanordnung zu bemerken ist. Im übrigen gilt für diese Verhältnisse das gleiche, was bei den vorhergehenden Embryonen über die Vacuolenbildung gesagt wurde. Bemerkenswert ist vielleicht noch die Formveränderung, welche die Speiseröhre im ganzen gegen früher durchgemacht hat. Sie hat sich aus dem dorsoventral abgeplatteten Gebilde der Fig. 1 zu einer nunmehr im gleichen Sinne besonders entwickelten Anlage umgewandelt und erscheint im Höhendurchmesser größer als im Breitendurchmesser. Man könnte diese Veränderung so erklären, daß die ganze Speiseröhre eine Drehung um ihre Längsaxe erfahren hätte und der Höhendurchmesser im Querschnittsbild als Diagonale des von links unten nach rechts oben gedrehten Ösophagus aufzufassen wäre. Das wäre eine Drehung, die gleichsinnig mit der embryonalen Drehung des Magens um seine Längsaxe erfolgte und sich hier in der Speiseröhre schon geltend machte. Allein mechanische Erwägungen sprechen doch gegen diese Annahme. Man müßte an eine Drehung des entodermalen Rohres allein denken, von der das ziemlich eng angeschlossene Mesoderm gar nicht berührt würde, was doch sehr unwahrscheinlich ist, ganz abgesehen davon, daß bei dem Mangel jeder freien Beweglichkeit des Ösophagus durch das Fehlen eines Mesenteriums eine Lageveränderung kaum denkbar ist. Ich glaube vielmehr, daß die Formveränderung, wie sie Fig. 7 wiedergibt, so zu erklären ist, daß sich während des soliden Zustandes, der ja eine starke Zellwucherung

bedeutet, zunächst massive Anbauten entwickeln, die in das Mesoderm vorstreben, selbständige Vacuolen und Lumina erhalten und so den annähernd vierzipfligen Kontur der Fig. 7 bilden, in dem sich vielleicht die ersten Anfänge der Speiseröhrenfalten ausprägen. Dabei möchte ich wieder betonen, daß sowohl bei der Bildung der Atresie als bei der Lösung derselben in Gestalt der nun mehrfach beschriebenen Vacuolenbildung das Entoderm stets lebhafte epitheliale Wucherung zeigt, wie sie auch Tandler im Duodenum fand, daß ein Zugrundegehen von Zellelementen mit nachfolgender Resorption nirgends nachweisbar ist. Fig. 7 zeigt in ziemlicher Entfernung vom Entoderm des Ösophagus, dasselbe jedenfalls nicht im Sinne einer Einengung umschließend, die cirkulären Lagen der Ringmuskelfasern.

Den Enddarm dieses Embryo fand ich wieder sehr eng, die Wand sehr beträchtlich verdickt; zahlreiche Mitosen weisen auf lebhafteste Wucherung der Epithelien hin, doch ist das Lumen überall vorhanden, wenn auch streckenweise nur mit starker Vergrößerung nachweisbar. Vacuolenbildung habe ich hier im Enddarm nicht gesehen, wenigstens in dem Sinne, wie sie im Ösophagus und Duodenum auftritt.

IX. Embryo human. S., besitzt eine Steiß-Scheitellänge von 28,5 mm. Der Ösophagus ist im cranialen Abschnitt sehr weit. Sein Kontur ist stark geschwungen und die Wand von einer dicken Zelllage gebildet. Der Umriß entspricht einer Steigerung der Verhältnisse von Fig. 7 des vorigen Embryo, in denen wir die erste Anlage der Längsfaltenbildung erblickt haben. Durchgehend ist ein größeres Lumen vorhanden, das man somit als bleibendes Hauptlumen ansprechen darf, daneben finden sich aber in der Wand noch verschiedentlich kleinere Vacuolen, die mit dem Hauptlumen confluieren. Caudalwärts verjüngt sich der Ösophagus sehr stark, wobei auch das Lumen wieder beträchtlich verengt wird und durch drei stark vorspringende Wülste die Gestalt eines dreizackigen Sterns erhält. Aus dieser Form findet unter Erweiterung des Lumens der Übergang in in den Magen statt.

Das Duodenum dieses Embryo ist mit weitem Lumen frei durchgängig.

Der Enddarm zeigt gegen die früheren Stadien ein bemerkenswertes Novum. Das Lumen erscheint im allgemeinen weiter, obwohl die sehr beträchtliche Wanddicke mit zahlreichen innerhalb der Zellen gelegenen Mitosen noch auf lebhafte Proliferation im Epithel hinweist. Man wird also wohl annehmen müssen, daß hier die Bildung des bleibenden Lumens zum Teil durch ein Auseinandertreten der dasselbe in früheren Stadien bis zum Verschluß einengenden Wände (vgl. Fig. 5) vor sich geht; daß aber ähnliche Prozesse wie im Ösophagus und Duodenum hier mitspielen, beweist der Umstand, daß innerhalb der gewucherten Epithelien wie dort kleinste Vacuolen verstreut liegen, deren Bedeutung zweifellos die gleiche ist, wie in den höher gelegenen Darmabschnitten.

X. Embryo human. W. Dieser älteste mir zur Verfügung stehende Embryo hatte eine Steiß-Scheitellänge von 51 mm.

Der Ösophagus ist in diesem Stadium durchwegs durchgängig,

in seiner Wand sind nirgends mehr Spuren der Vorgänge vorhanden, die in seinem Epithel noch einige Tage vorher mit solcher Energie gespielt hatten. Man findet ein breites reguläres Lumen, in das vier Längsfalten vorspringen. Das Epithel wird von einer dreifachen Zellschicht gebildet. Die basalen Zellen zeigen regelmäßige hochcylindrische Anordnung, während die beiden gegen das Lumen zugekehrten Lagen mehr den Charakter von Rundzellen tragen. Die Längsmuskulatur ist nunmehr auch in ihrer Anlage scharf differenziert.

Der übrige Darm ist in allen Teilen frei durchgängig, so daß wir bei diesem Embryo ein Stadium vor uns haben, in dem die entodermalen Wucherungsvorgänge, die zu einer vorübergehenden Atresie einzelner Darmteile führten, abgelaufen sind und das sekundäre, definitive Darmlumen in allen Teilen vorliegt.

Ergebnisse der Untersuchungen an menschlichen Embryonen.

Ich habe bereits hervorgehoben, daß die Kenntnis von der normalen Entwicklung des menschlichen Darmkanals in einer gewissen Phase ergänzungsbedürftig ist. Diese Phase möchte ich nach dem von mir eingesehenen Material etwa in die 5.—10. Woche der Schwangerschaft verlegen und als Hauptergebnis der Untersuchungen den Satz voranstellen, daß sich in dieser Zeit ein gesetzmäßiger Verschluß in den einzelnen Abschnitten des Darmkanals ausbildet, der überall in der gleichen Weise in die Erscheinung tritt, eine Zeit lang persistiert und dann wieder in übereinstimmender Weise zurückgebildet wird, um das nunmehr bleibende, definitive Darmlumen an seine Stelle treten zu lassen. Diese Tatsache ist für menschliche Verhältnisse insofern neu, als sie in diesem Umfang bisher nicht bekannt war, und sie ist dadurch besonders interessant, daß sie nicht bloß für klinische und pathologische Geschehnisse eine Erklärung in zureichendem Umfang giebt, sondern, wie wir später sehen werden, eine im Wirbeltierstamm weitverbreitete und bisher kaum beachtete Erscheinung darstellt.

In der Embryologie ist für Organe, die eines Lumens entbehren, ein solches aber später erhalten, wie z. B. die Gefäßsprossen oder gewisse Drüsenanlagen, die Bezeichnung „solid“ im Gebrauch Diese Bezeichnung bürgerte sich nun aber im Laufe der Zeit auch für jene Fälle ein, wo es infolge eigentümlicher embryonaler Wachstumsvorgänge im einem bereits ausgebildeten Hohlorgan sekundär zu einem Verlust des Lumens kommt, das dann tertiär erst neu gebildet werden muß. In diesem Sinne wird namentlich von einem

„soliden" Zustand des Osophagus gesprochen, der durch Balfour bei Selachiern entdeckt, seither fast bei allen Wirbeltieren beschrieben wurde und den ich nun auch beim Menschen nachweisen konnte. Nach meiner Auffassung handelt es sich in beiden Fällen um prinzipiell verschiedene Vorgänge. Der Modus der Organentwicklung, wie ihn Hohlorgane bieten, die sich in ihrer ersten Anlage massiv präsentieren, um erst nachträglich ihr Lumen zu erhalten, ist offenbar durch eine an sich nebensächliche Modifikation des embryonalen Wachstums bedingt, durch ein Mißverhältnis zwischen der Expansion des Organes und der Zellvermehrung in seiner Wand. Bei den „soliden" Zuständen des Darmkanals dagegen geht dem massiven Zustand ein Stadium mit ausgebildetem Lumen und fertiger epithelialer Wand voraus. Dieses Lumen geht unter lebhafter Wucherung der Zellen völlig verloren, um erst später als Resultat eines abermaligen Umbaues der Darmwand wieder zu erscheinen.

Ich möchte nun vorschlagen diese beiden in ihrer Erscheinungsform gleichartigen, ihrer Entstehung nach aber völlig verschiedenen Vorgänge auch in der Bezeichnung gebührend auseinander zu halten und für die erstere Form von massiven Organzuständen den Ausdruck „solid" beizubehalten, bei der zweiten hingegen den Verlust eines dagewesenen Lumens mit der Bezeichnung „Atresie" zu charakterisieren. Wir haben uns also mit den embryonalen Atresien des Darmkanals zu befassen und können aus dem Vorangegangenen über menschliche Verhältnisse Folgendes ersehen:

Der Ösophagus bildet bis zur 5. Woche ein Rohr, dessen Wände aus einer einfachen Lage von Entodermzellen gebildet werden, die von undifferenziertem Mesoderm umschlossen sind. Von der 5. Woche an ist eine epitheliale Anordnung der die Wand bildenden Zellen nicht mehr vorhanden. Dieselben nehmen den Charakter von Rundzellen an und sind im Zustande starker Wucherung, so daß das Lumen der Speiseröhre unter der Zunahme der Wanddicke zu einem Spalt reduziert wird, der streckenweise sogar ganz verschwindet. Die stärkste Reduktion des Lumens findet in der Nähe der Trachealteilung statt. Schon von etwa Mitte der 5. Woche an treten in der Wand des sehr massiven Ösophagus Hohlräume, Vacuolen, auf, welche die Lösung der Atresie einleiten und, indem die benachbarten kleineren Lumina miteinander confluieren, größere Vacuolen bilden, aus denen schließlich das einheitliche und bleibende Lumen der

Speiseröhre hervorgeht. Etwa am Beginn der 6. Woche ist die Vacuolenbildung am ausgeprägtesten und um diese Zeit tritt auch wieder eine epitheliale Ordnung der Zellen, namentlich in der Umrahmung der größten Vacuolen auf. Gegen Ende der 6. Woche hat die Speiseröhre wieder ein einheitliches, durchgehendes Lumen, von einer immer noch mehrschichtigen Zelllage umschlossen, die noch kleinere Vacuolen beherbergt. Nach der 8. Woche endlich besitzt der Ösophagus ein reguläres, breites Lumen, die Wand wird von 3 Lagen Kernen gebildet, deren äußerste den Basalzellen angehören, die eine regelmäßige, hochcylindrische Unordnung aufweisen. In das Lumen ragen 4 hohe Längsfalten herein.

Die embryonale Atresie des Ösophagus kommt also durch Wucherung der entodermalen Elemente zustande unter vollständigem Verlust ihres epithelialen Charakters Die Atresie wird gelöst durch Confluenz der zahlreichen Vacuolen, welche sich im Zellmassiv entwickeln. Wir haben gar keine Anhaltspunkte dafür, daß dabei Zellen zugrunde gehen, sondern müssen annehmen, daß bei dem ganzen Vorgang nur vitale Prozesse mitspielen. Der Überschuß an Zellen, der gebildet wird und zur Atresie führt, wird wahrscheinlich vollkommen aufgebraucht bei dem Breiten- und Höhenwachstum des Ösophagus und seiner bedeutenden Oberflächenvergrößerung durch die Entwicklung der Längsfalten. Mit dem Wiedererscheinen des Lumens nehmen die peripheren Zellen wieder epitheliale Ordnung ein, die centralen schieben sich wahrscheinlich zwischen dieselben, wobei sie gleichfalls cylindrische Form erhalten.

Die Ringmuskelschicht ist schon in der 5. Woche differenziert, die Längsmuskeln treten erst in der 8. Woche auf.

Bis ins Detail übereinstimmend spielen sich in der gleichen Zeit im Duodenum dieselben Vorgänge ab. Tandler stellt fest, daß vom 30. Tage der Entwicklung im Bereich des Duodenums es zu einer Neubildung von Epithelien kommt, welche, immer fortschreitend, schließlich zu mehr oder minder vollkommenem Verschluß des Darmlumens führt. Dieser Verschluß ist in der Mitte zwischen 30. u. 60. Tag am vollkommensten und bildet sich von diesem Zeitpunkt an wieder zurück. Hervorgerufen durch eine mächtige Hypertrophie des Entoderms, geht die Atresie auch hier einher mit einem vollkommenen Verlust der epithelialen Ordnung. Die Zellen lassen sich nicht von einander abgrenzen und liegen anscheinend regellos neben einander. In diesem fast

massiven Epithelstrang treten dann allseitig abgeschlossene, kleine Hohlräume (Vacuolen) auf, die später immer größer werden und confluieren; gleichzeitig bilden sich die ersten epithelialen Falten (Zotten), aber ohne mesodermale Grundlage. Auch Tandler konnte bei dem ganzen Vorgang nirgends Zellleichen finden und ist der Meinung, daß die vorhandenen Epithelien nur zur Bekleidung des erweiterten Rohres nötig sind. Mit dem 60. Tag der Entwicklung ist der ganze Prozeß abgelaufen. Das Duodenalepithel besitzt dann nur mehr zwei Kernreihen, die Zellen sind mehr länglich, ebenso die Kerne, das Lumen ist scharf umrandet.

Von dem übrigen Dünndarm fehlen noch einschlägige Beobachtungen, und was ich von Atresie an Stellen gesehen habe, die dem Jejunum oder Ileum entsprechen, ist zu wenig genau beobachtet, als daß ich es wagen würde, hieraus Schlüsse zu ziehen. Die Verhältnisse sind ja auch durch die Schlingenbildungen viel komplizierter als namentlich in dem gestreckten Vorder- und Enddarm und daher auf Querschnitten ohne weiteres wohl kaum zu beurteilen. Dieser Nachweis muß daher einem späteren speziellen Studium oder Anderen vorbehalten bleiben. Aber ich kann diese Lücke nicht als besonderen Mangel empfinden. Wenn ich daran festhalte, daß die Atresien des Neugeborenen fast alle strang- oder bandförmig auftreten, also in allen Abschnitten des Darmkanals dieselbe Erscheinungsform haben, und ich ein Recht habe, anzunehmen, daß sie auf embryonale Vorgänge zurückzuführen sind, die gerade an den Stellen der am häufigsten vorkommenden congenitalen Atresien sich ebenfalls ganz unter der gleichen Erscheinungsform präsentieren, so ist es gewiß nicht zu weit gegriffen, wenn man auch für den übrigen Dünndarm, wenn auch nur stellenweise, das Vorkommen einer embryonalen Atresie einfach postuliert.

Im Enddarm oder Dickdarm verschwindet im absteigenden Teil desselben schon zu Anfang der 5. Woche das Lumen ganz. Der Darm ist an sich schon sehr eng, die Epithelien sind stark gewuchert, von einer Ordnung derselben kann keine Rede sein. Schon in der 6. Woche ist die vorher ziemlich ausgedehnte Atresie nicht mehr so ausgeprägt, ein feinstes Lumen fast überall in der stark verdickten Wand zu sehen. In der 6.—7. Woche wird dann das Lumen etwas weiter und in der immer noch beträchtlich verdickten Wand sind kleine Vacuolen zu sehen, vollkommen vom Charakter jener des Ösophagus und Duodenum. Über die späteren Verhältnisse fehlen mir eigene Beobachtungen.

Vergleichend-embryologische Untersuchungen.

Wenn auch die Tatsache feststeht, daß im menschlichen Darmkanal in frühembryonaler Zeit constant an bestimmten Stellen physiologischerweise epitheliale Atresien auftreten, die eine Zeit lang bestehen bleiben, um sich normalerweise wieder zurückzubilden, so erhält heutzutage eine neue Erscheinung in der Ontogenese auch des Menschen erst seine richtige Bewertung im Rahmen einer phylogenetischen Betrachtung. Von diesem Standpunkt aus wirft die Frage der embryonalen Darmatresien ein Licht auf die Stellung des Menschen im Stamm der Vertebraten, wie es in eklatanterer Weise auch die Anlage der Kiemen beim menschlichen Fötus nicht verbreitet. Der Vorgang scheint mit geringen Abweichungen fast bei allen Vertebraten in der gleichen Weise wiederzukehren und zeigt im Auftreten, Verlauf und Verschwinden des Prozesses die überraschendste Übereinstimmung. Am besten bekannt ist die Erscheinung am embryonalen Vorderdarm, wo sie, wie erwähnt, von Balfour entdeckt wurde; an den übrigen Darmabschnitten ist die Kenntnis davon nur lückenhaft, aber offenbar nur deshalb, weil die Tatsache bisher zu wenig beachtet wurde. Ich will im Folgenden eine kurze Übersicht dessen geben, was ich über den Gegenstand selbst untersuchen und aus der embryologischen Literatur sammeln konnte, wobei es zweckmäßig sein dürfte, die embryonalen Atresien am Vorder-, Mittel- und Enddarm gesondert zu betrachten und ihr Vorkommen, bei den niederen Wirbeltieren beginnend, bis zum Menschen aufwärts zu verfolgen.

1. Vorderdarm.

Seit Balfour zum ersten Mal bei Haien gefunden hatte, daß ihre Speiseröhre in einer bestimmten Entwicklungsphase ihr vollkommen entwickeltes Lumen verliert und zu einem „soliden" Epithelstrang wird, der nach langem Bestehen wieder eine Lichtung erhält, ist dieser Vorgang auch bei anderen Vertebraten von verschiedenen Autoren beschrieben worden und hat allgemeinere Beachtung gefunden. Es wurde mehr und mehr bekannt, daß es sich um eine ziemlich verbreitete Erscheinung zu handeln scheine, der man eine gewisse Bedeutung zuerkennen müsse und deren Auftreten vollkommen rätselhaft blieb. Man hatte gewiß die Berechtigung zu fragen, warum die Entwicklung hier diesen Umweg einschlägt und das bleibende Darmlumen sich von dem bereits vollentwickelten

primären Lumen durch ein Zwischenstadium ohne Lumen ableitet. Ich versuchte in meiner Dissertation dieser Frage näher zu treten und untersuchte in eingehender Weise Haifischembryonen der Gattung Pristiurus und Torpedo. Es gelang mir zwar nicht, das Rätsel des „soliden Ösophagus" zu lösen, aber ich konnte zum ersten Mal eine ganz detaillierte Schilderung des Vorganges geben und mir daraus ein Urteil darüber bilden, daß die gleiche Erscheinung auch bei den übrigen Wirbeltieren bis zum Menschen vorkommt. Nach meinen Untersuchungen erfolgt die Obliteration des Ösophaguslumens bei Selachiern in der Weise, daß eine Wucherung der dorsalen Darmwand entsteht in Form von Bildung von Rundzellen, die das Lumen verschließen und das reguläre Cylinderepithel auflösen und verdrängen. Die Obliteration geht wahrscheinlich von einem Punkte oral- wie caudalwärts vor sich und setzt sich in eigenartiger Form auch auf den cardialen Abschnitt des Magens fort. Die Wiedereröffnung des Lumens geht in der Weise vor sich, daß sich die Rundzellen wieder in Cylinderepithel umbilden und daß innerhalb der Füllzellen Vacuolen entstehen, die durch Confluenz das bleibende Lumen hervorgehen lassen. Ein Zugrundegehen von Zellen konnte ich während des ganzen Prozesses nicht entdecken.

Bei den Haien tritt die embryonale Atresie des Ösophagus zum ersten Mal in der Wirbeltierreihe auf. Die Cyclostomen, die niedersten Fische, zeigen nichts Derartiges. Die larvale Form, der Querder, besitzt überhaupt keinen Ösophagus, sondern vermittelt seine Nahrungsaufnahme durch den sogenannten Bronchus. Bemerkenswert ist aber, daß in der Metamorphose des Querders zum Neunauge aus der dorsalen Bronchuswand eine massive Epithelfalte sich bildet, die dann ein Lumen erhält und zur Speiseröhre des Neunauges wird. Ich glaubte eine Zeit lang die Obliteration des Ösophaguslumens der Selachier auf diese Verhältnisse beim Neunauge zurückführen zu können und darin ein ontogenetisch rekapituliertes Metamorphosenmerkmal erblicken zu müssen. Allein da die bisherigen diesbezüglichen Entwicklungsvorgänge bei den Neunaugen nicht eingehend genug studiert sind und mir eigene Erfahrungen darüber fehlen, blieb die Parallele zu unvollständig, als das man eine Hypothese daraus entwickeln könnte.

Balfour, Öllacher und Oppel erwähnen gelegentlich ganz kurz, daß eine mit den Selachiern vollkommen übereinstimmende Obliteration in frühester Embryonalzeit auch bei Knochenfischen vorkommt (Lachs, Hering, Forelle); bei der Zwischenform der Gano-

iden ist sie von Dean beobachtet worden; daß das gleiche Phänomen auch bei den zwischen Fischen und Amphibien stehenden Dipnoern auftritt, teilte mir Herr Prof. Rückert gelegentlich mit.

Bei Amphibien hat Meuron eine Atresie der embryonalen Speiseröhre bei Bufo und Rana beobachtet, was von Marshal und Bles für Rana bestätigt wurde.

Unter den Reptilien fand Oppel den Ösophagus von Anguis fragilis „zum Teil solid", Prenant bildet in seiner Ichthyopsidenstudie Verhältnisse ab, die vollkommen dem Stadium der Vacuolenbildung in der atretischen Speiseröhre entsprechen, wie ich es bei Selachiern und beim Menschen gefunden habe, so daß hier sicher der gleiche Vorgang sich abspielt. Dieselbe Übereinstimmung ergibt sich schließlich aus der Schilderung Meurons über den Ösophagus von Lacerta-Embryonen, wenn auch die Obliteration nur an beschränkter Stelle vorzukommen scheint.

Am genauesten war vor meiner Bearbeitung der Selachier die Obliteration des Ösophagus bei den Vögeln beschrieben. Meuron fand bei Hühnerembryonen von $5^1/_2$ Tagen den Ösophagus vollkommen verschlossen, am 6. Tage treten dann Vacuolen auf, die dann zu zwei nebeneinander gelegenen Kanälen confluieren und schließlich zu einem einheitlichen Lumen verschmelzen. Der einzige Differenzpunkt zwischen seiner Schilderung und meinen Erfahrungen ist der, daß er wiederholt darauf hinweist, daß auch das obliterierte Organ streng seinen epithelialen Charakter bewahrt. Es ist dies möglicherweise eine Eigentümlichkeit, die den Vögeln zukommt, im übrigen verläuft aber der Prozeß genau so, wie er bei den Vorfahren der Vögel vorkommt und wie ich ihn beim Menschen gesehen habe.

Aus der vorgeführten Literatur ergibt sich die weite Verbreitung der embryonalen Atresie der Speiseröhre ohne weiteres. Ich selbst glaubte noch bei Bearbeitung der Selachier, daß er sich bei allen gnathostomen Wirbeltieren finde, mit Ausnahme der Säugetiere. Auf diesem Standpunkt stehen auch Autoren mit Veröffentlichungen aus der letzten Zeit. So schreibt Maurer, daß in der Speiseröhre der Säugetiere und des Menschen keine vorübergehende Obliteration einzutreten scheine wie bei niederen Wirbeltieren, und Kollmann hebt ebenfalls hervor, daß bei Mammalien nichts derart beobachtet worden ist.

Den beiden letztgenannten Autoren ist offenbar die kurze Notiz Schultzes entgangen, die ich oben erwähnt habe und die kurz das

streift, was ich an menschlichem Material etwas ausführlicher beobachten konnte und beschrieben habe.

Es unterliegt somit keinem Zweifel, daß die embryonale Atresie des Ösophagus ein weitverbreiteter, wahrscheinlich sogar in allen Wirbeltierklassen vorkommender Vorgang ist, der sich von den Fischen bis zum Menschen in übereinstimmender Weise abspielt.

Schwieriger zu beurteilen sind die Verhältnisse am übrigen Vorderdarm, zu dem wir den Magen und das Duodenum bis zur Mündung des Choledochus und Duct. pancreat. rechnen müssen. Über eine embryonale Atresie des Magens als solchen ist wenig bekannt. Das liegt wohl vor allem daran, daß es in früher Embryonalzeit kaum möglich ist, den Magen scharf abzugliedern. Zu der Zeit, zu welcher sich die Obliterationsvorgänge abspielen, ist es z. B. bei Selachiern eben möglich, den Vorderdarm als solchen mit der letzten Kiementasche einerseits und der Leberanlage andererseits abzugrenzen, und meine Erfahrungen machen es mir sehr wahrscheinlich, daß die Zeit des Auftretens der embryonalen Atresien und das Bestehenbleiben derselben innerhalb der Species großen Schwankungen unterliegt. So fand ich zum Beispiel bei Haien den Vorderdarm der Gattung Pristiurus bei den allerjüngsten Embryonen schon „solid" und konnte beobachten, daß sich dieser Zustand über die vordere Darmpforte hinaus bis in den Dottergang hinein erstreckte, also noch Äquivalente der noch nicht abgeschnürten Mitteldarms betraf, bei der nahe verwandten Gattung Torpedo dagegen sah ich den Verschluß des Lumens viel später auftreten und im ganzen relativ kürzere Zeit bestehen bleiben. Man muß also annehmen, daß auch die Ausdehnung der Obliteration im Vorderdarm variabel ist, kann aber nicht von der Hand weisen, daß sich der Magen in gewisser Beziehung sicher daran beteiligt. Ich konnte dies bei Selachiern nachweisen, wo in eigenartiger Weise eine partielle Atresie des Magens besteht und zwar im cardialen Teil desselben; bei den übrigen Wirbeltieren konnte ich nichts über diesen Punkt ausfindig machen. Dagegen muß es uns ganz besonders interessieren, daß wir beim menschlichen Magen eine atretische Stelle finden. Tandler beobachtete, daß schon in der Gegend des künftigen Pylorus sich eine starke Epithelwucherung geltend macht; dortselbst sieht man bereits zwei Lumina im Epithel und die Zahl der Lichtungen nimmt im Duodenum unter steter Verdickung der Epithelschicht zu.

Streng embryologisch wäre hier schließlich noch das Verhalten

im Anfangsteil des Duodenum anzufügen. Dasselbe bietet jedoch im Auftreten der Atresie eine ebensolche Einheit wie als anatomischer Begriff, so daß es gestattet sein mag, hierüber im nächsten Abschnitt zu handeln.

2. Mitteldarm.

Im Mitteldarm ist von embryonalen Atresien, soweit ich es beurteilen kann, sehr wenig bekannt. Was hierüber vorhanden ist, dürfte mit dem, was wir vom Duodenum wissen, erschöpft sein. Die menschlichen Verhältnisse habe ich bereits oben abgehandelt und möchte nur erwähnen, daß nach Tandler die beschriebene Atresie gewiß nicht eine für den Menschen spezifische Eigentümlichkeit darstellt. Fast genau dieselben Befunde ließen sich am Duodenum der embryonalen Ratte und des Meerschweinchens erheben und wurden von Filimowsky bestätigt. Mehr zur vergleichenden Embryologie des Mitteldarms beizutragen, bin ich nicht imstande. Es macht ganz und gar den Eindruck, als ob dieses Kapitel noch am wenigstens beachtet worden wäre. Denn es ist gar nicht einzusehen, warum gerade der Mitteldarm von einem Vorgang nicht betroffen sein sollte, der im Vorder- und Enddarm so ausgeprägt in die Erscheinung tritt, resp. warum sich nur noch der streng hierher gehörige Teil des Duodenum daran beteiligen sollte. Vielleicht verdanken wir unsere Unkenntnis über diesen Punkt dem Umstand, daß der relativ lange Mitteldarm einer gewissen Eintönigkeit nicht entbehrt und nur da den Beobachter fesselte, wo er irgend welche besonderen Beziehungen eingeht, sei es an seinem vordersten Ende mit dem Gallen- und Pankreasgang, sei es an seinem hinteren mit dem Ductus omphalo-mesentericus. Auch die oben gestreiften Gründe in der Schwierigkeit der Beurteilung mögen mitspielen. Ich glaube das Vorkommen einer Atresie im embryonalen Mitteldarm deshalb annehmen zu müssen, weil mir die angeborenen Verschlüsse beim Menschen darauf hinzuweisen scheinen, und daraus dürfen wir im Zusammenhalt mit unseren Erfahrungen am Vorderdarm den Schluß ziehen, daß sie auch sonst in der Wirbeltierreihe vorkommen werden.

3. Enddarm.

Die vergleichende Embryologie des Enddarms ist wieder viel ergebnisreicher in bezug auf vorübergehende Obliterationen, wenn auch bei weitem noch nicht in der Art wie jene des Vorderdarms.

Zum ersten Mal tritt die embryonale Atresie wieder bei Sela-

chiern auf und wurde zuerst von Rückert eingehend besprochen. Die hier vorkommende Atresie ähnelt vollkommen jener der Ösophagus, das Lumen ist ebenfalls vollkommen verschwunden, die Zellordnung hochgradig gestört. Rückert faßte jedoch diese Erscheinung am Enddarm nicht als analog mit jener am Vorderdarm auf, sondern brachte dieselbe in Beziehung zu den eigentümlichen Wachstumsvorgängen am Mitteldarm der Selachier, die zur Bildung des sogenannten Spiraldarms führen. Rückert meinte, daß diese Spiralbildung des Mitteldarms dadurch zustande komme, daß derselbe sich innerhalb des Peritonealrohres in Windungen legen müsse, das weit hinter dem starken Längenwachstum des entodermalen Rohres zurückbleibt. Dabei findet eine Drehung um die Längsaxe des Darms statt, die nach Gesetzen der Elastizität eine Gegendrehung erfordere. Dieselbe müßte im Enddarm zum Ausdruck kommen Der Enddarm sei jedoch so fixiert, daß er überhaupt keine Drehung ausführen könne und als Äquivalent einer solchen komme es dann hier zu einer derartigen Verschiebung der Zellen, daß daraus eine Obliteration des Lumens resultiere.

Ich kann mich auf Grund eigener Überlegungen und einiger Experimente, die ich über diesen Punkt anstellte, nicht dieser Erklärung Rückerts anschließen. Erstlich glaube ich nicht, daß man dem entodermalen Darmrohr eine derartige Elastizität vindizieren kann, daß man von ihm das Bestreben erwartet, sich nach der entgegengesetzten Richtung wieder aufzurollen, nach der es sich in Windungen gelegt hat, wie es bei wirklich elastischen Körpern der Fall ist. Wenn man ihm aber auch eine gewisse Elastizität zuspricht, so kann dieselbe nicht bedeutend sein und das dann zuzugebende Bestreben, eine Gegendrehung auszuführen, muß sich reichlich erschöpfen in der Reibung, die wir durch das Anlegen der entodermalen Spiralen an das Peritonealrohr doch unbedingt annehmen müßten; ferner ist nicht einzusehen, warum die Gegendrehung nur am Euddarm zum Ausdruck kommen soll und nicht auch an dem ebenso fixierten Vorderdarm, und warum dessen gleichartige Zellverschiebung anders zu deuten wäre. Schließlich spricht gegen die Theorie von einer Gegendrehung im Enddarm wohl auch der Umstand, daß hier Obliterationen auch in anderen Wirbeltierklassen vorkommen, bei denen der Mitteldarm keine spiralige Anordnung mehr zeigt. Gegen Rückerts Hypothese der Spiraldarmbildung sind von Rabl, Oppel und in neuerer Zeit auch von Appel gewichtige Bedenken erhoben worden, die sich ebenfalls gegen die Annahme einer Drehung und Gegendrehung richten. Ich glaube also die Obliteration des End-

darmlumens bei Selachiern auch als embryonale Atresie in dem mehrfach erwähnten Sinne auffassen zu dürfen.

Sicher hierher gehörig sind Beobachtungen, die von Sarasin bei Amphibien gemacht wurden. Im Enddarm von Ichthiophis fand er eine vorübergehende Obliteration des Lumens durch Wucherungen der Epithelzellen. Zwischen den Zellen sah er nach einiger Zeit Lücken auftreten (Vacuolen), die unter allgemeinem Wachstum des Darmrohres an Größe und Zahl zunehmen und schließlich ein einheitliches bleibendes Lumen wiederherstellen.

Für die Klasse der Vögel wurde beim Hühnchen, dem klassischen Untersuchungsobjekt der Embryologen, eine embryonale Atresie des Enddarms zweifellos festgestellt, zuerst von Gasser beschrieben und erst neuerdings von Minot etwas genauer behandelt. Minot fand den Dickdarm bei einem 4tägigen Hühnerembryo, wenn auch eng, so doch überall durchgängig. Am 6. Tag sah er rapide Epithelproliferation und beträchtlich viel Mitosen, am 9. Tag ist das Rectum an seinem unteren Ende vollkommen verschlossen und am 11. Tag fast der ganze Enddarm atretisch, in seinem oberen Abschnitt jedoch von unregelmäßigen Hohlräumen, Lacunen (Vacuolen) durchsetzt. In der Erweiterung dieser Lacunen sieht Minot den ersten Schritt zur Bildung des definitiven Lumens, wie es auch Gasser erklärt, und hebt besonders hervor, daß sich auch in diesem Stadium noch Mitosen finden, die auf ein aktives Zellwachstum hinweisen, und daß Spuren von Zelldegenerationen nirgends nachweisbar sind.

Für die Säugetiere ist meines Wissens noch nichts Einschlägiges beschrieben worden. Doch teilte mir Herr Prof. Fleischmann mit, daß er gelegentlich Obliteration des Lumens im Enddarm gesehen habe, und ich erinnere mich an Präparate von einem Fuchsembryo, in denen der Enddarm vollkommen atretisch war. Für menschliche Verhältnisse fand ich nur die bereits erwähnte kurze Notiz von Kollmann, daß im Rectum gelegentlich Epithelverklebungen beobachtet werden.

Beziehungen der embryonalen Atresien zu den angeborenen Verengerungen und Verschließungen des menschlichen Darmkanals.

Es ist merkwürdig, daß bei vielen Entwicklungsstörungen der Gang der Aufklärung derart war, daß gerade die Mißbildungen einen Hinweis auf die Verhältnisse der normalen Entwicklung gegeben haben. So ist zweifellos die Kenntnis von der embryo-

nalen Entwicklung des Gesichtes durch das Studium der hier vorkommenden Spaltbildungen an den Knochen und Weichteilen in vielen wesentlichen Punkten bereichert worden, und aus der unendlichen Fülle von menschlichen Mißbildungen ließ sich eine Reihe ähnlicher Beispiele anführen. Um so merkwürdiger ist es, daß im Darmkanal speziell für die Erklärung der angeborenen Verengerungen und Verschlüsse die entwicklungsgeschichtlichen Tatsachen so wenig Beachtung gefunden haben. Von embryologischer Seite ist zwar von Tandler, Gasser, Schanz u. a. m. mehrfach darauf hingewiesen worden, ohne daß von klinischer Seite ernstlich darauf recurriert wurde; auch die pathologische Anatomie tritt in neuester Zeit mit Kuliga dem entwicklungsgeschichtlichen Standpunkt sehr reserviert entgegen.

Nun ist aber die Sachlage doch so: In allen Darmabschnitten, soweit sie rein entodermal sind, finden sich beim Neugeborenen Atresien, die überall das gleiche Bild bieten, wenn man von allem Nebensächlichen abstrahiert. Im Ösophagus, im Duodenum, im Jejunum und Ileum wie im Colon und Rectum werden sie beschrieben als band- oder strangförmige Gebilde, die kein Lumen besitzen; sie werden bald als solide Faser-, Bindegewebs- oder Muskelbündel aufgeführt, die manchmal deutliche Bestandteile einer Darmwand aufweisen, dieselben sogar in regulärer Schichtung besitzen können; ja in einzelnen Fällen liegt ein vollkommen entwickelter Darm vor, in dem nur die Schleimhaut fehlt oder in spärlichen Überresten vorhanden ist. Diese einfachen Verhältnisse kehren überall wieder, und es ist unbegreiflich, daß sich diese durchgängige Einheitlichkeit im Bilde der congenitalen Atresie im allgemeinen kein Verständnis erringen konnte. Fast alle Beobachter machen eben das Nebensächliche an ihrem Fall zur Hauptsache und machen den Fehler, die Atresie als etwas Sekundäres aufzufassen, zu dessen Erklärung sie alles herbeiziehen, was ihnen ihr Fall nur bietet. Es ist erstaunlich, war für eine Fülle von Theorien construiert, und unverständlich, was für Gründe aufgeführt werden, um den Schein einer Wahrscheinlichkeit für eine vollkommen in der Luft hängende Hypothese zu retten.

Ich gehe vor allem von dem Gesichtspunkt aus, daß die Atresie das Primäre ist und man sich bemühen muß, alles, was sich sonst im gegebenen Fall findet, als Folge der Atresie zu erklären. Ich glaube im speziellen Teil im einzelnen nachweisen zu können, daß dies ohne besondere Künstelei möglich ist. Es ist

doch beispielsweise viel naheliegender und von vornherein einleuchtend, daß wir da, wo sich eine Atresie, also eine undurchgängige Stelle am Darm des Fötus befindet, zunächst an die gleichen Folgezustände denken müssen, die wir klinisch bei eingetretener Darmobstruktion durch die Erfahrung kennen gelernt haben. Der fötale Darm hat doch auch seinen Inhalt warum soll sich dieser nicht oberhalb der Atresie stauen, zur Dehnung, Überdehnung, zur Gangrän und Perforation mit einer Art Peritonitis führen können, warum soll sich nicht in den gefüllten Darmschlingen ein Volvulus entwickeln, indem sie der Schwere nachgebend an ihrem Mesenterium eine Drehung erleiden; warum soll nicht eine Atresie ähnlich wie eine Stenose zu einer Intussusception mit ihren Folgeerscheinungen führen können, wie wir das im postfötalen Leben so oft sehen? Hat diese Frage nicht mehr Berechtigung, als wenn ich annehme, daß hier eine Invagination, dort ein Volvulus, eine Enteritis oder Peritonitis immer zu dem gleichen Bild, der strangförmigen Atresie führen soll, die in der gleichen Weise im Vorder- und Enddarm auftritt, auch an Stellen, wo wir kein Peritoneum haben, keine Invagination möglich ist und keine Axendrehung stattfinden kann? Das Bedürfnis nach einer einheitlichen Erklärung ist unabweisbar und oft geäußert worden, aber es fehlte bisher an der richtigen Grundlage, und ich glaube dieselbe mit der embryologischen Betrachtungsweise geliefert zu haben. Keiner wird sich der Tatsache mehr verschließen können, daß im embryonalen Leben Atresien vorkommen und zwar gerade an den Stellen, wo die congenitalen Verschlüsse ihren Lieblingssitz haben. Man kann unter diesen Umständen nicht anders, als diese beiden Facta in unmittelbare Beziehung zu bringen. Die Congruenz der Erscheinungen im embryonalen Leben mit den Anomalien der postfötalen Zeit ist so evident, daß es für mich als bewiesen gilt, daß im allgemeinen die angeborenen Verschlüsse des Darmkanals auf das Persistieren eines embryonal angelegten Zustandes zurückzuführen sind; dieser Theorie spreche ich nicht nur deshalb allgemeine Gültigkeit zu, weil sie den Gegenstand einheitlich zu betrachten gestattet, sondern sie scheint mir eine besondere Empfehlung auch darin zu haben, daß sie auf breiter entwicklungsgeschichtlicher Basis ruht. Ich glaube bestimmt, daß sie zur Erklärung aller einfachen angeborenen Darmatresien vollkommen ausreicht, und daß sie sicher auch bei complicierten Entwicklungsstörungen als all-

gemeine Grundlage dienen kann. Ich will gerne zugeben, daß besondere Fälle möglich sind, in denen andere Momente den Ausschlag geben müssen, aber das sind sicher in dem Rahmen, in dem wir den Gegenstand betrachten, seltene Ausnahmen. Wenn wir ferner noch bedenken, daß die Darmobliterationen innerhalb der Spezies, ja vielleicht sogar in der Ontogenese des Individuums gewissen Schwankungen unterliegen in bezug auf zeitliches Auftreten, Intensität und Dauer des ganzen Prozesses, so lassen sich daraus die mannigfachsten Variationen erklären, aber immer stehen sie auf dem Boden der embryonalen Atresie.

So klar nach dem Gesagten die direkten Beziehungen zwischen den congenitalen und embryonalen Darmatresien im allgemeinen liegen, so wenig geklärt sind vorläufig noch die einzelnen Momente, die zu diesem Gang der Entwicklung führen. Wir können ja ohne Künstelei annehmen, daß sich die bleibende Atresie dadurch bildet, daß sich die embryonale Verklebung des Darmlumens nicht löst. Daß es zur Verklebung, zur Obliteration kommt, ist uns beim Menschen als Vorfahrenzustand einigermaßen verständlich, wenn wir auch nicht wissen, was dieser Zustand bedeutet. Vielleicht ist er doch als eine Art Metamorphose zu deuten. Jedenfalls glaube ich nicht, daß er so einfach mechanisch zu erklären ist, wie Tandler es meint, dessen Messungen ja einer gewissen Wahrscheinlichkeit nicht entbehren. Tandler nimmt an, daß das mesodermale Darmrohr erst ziemlich spät ausgiebig zu wachsen beginnt, während das entodermale Rohr viel früher und rascher wächst. Aus dieser zeitlichen Differenz soll der Verschluß des relativ zu engen mesodermalen Rohres durch die relativ früh beginnende epitheliale Proliferation zu erklären sein. Mit dem später auftretenden Breitenwachstum des mesodermalen Darmrohres löse sich dann die epitheliale Occlussion, da die vorhandenen Epithelien nun zur Auskleidung des bedeutend erweiterten Rohres nötig sind. Ich kann mich für diese Erklärung deshalb nicht recht erwärmen, weil sie mir für das Duodenum Gültigkeit zu haben scheint, den gleichen Vorgang am Vorder- und Enddarm aber nicht erklärt. Für den Vorderdarm und seine embryonale Atresie gilt bisher noch die Erklärung Balfours, der die Erscheinung mit Kiemenbogenanlagen in Zusammenhang brachte. Dagegen spricht nun wieder die Verbreitung des gleichen Vorgangs auf Darmabschnitte, wo von Kiemenbögen keine Rede mehr sein kann. Warum es also im embryonalen Darm zu Obliterationen kommt, ist bisher noch unklar.

Ebensowenig kennen wir die Faktoren, die es im einzelnen Fall verhindern, daß sich die embryonale Atresie löst und es zu einer persistenten congenitalen kommt. Wir kommen hier über Vermutungen nicht hinaus. Wir können uns etwa denken, daß die Verklebung der Zellen unter sich zu intensiv ist und mit dem Unvermögen, die Verklebung zu lösen, die Bildung der Atresie eingeleitet wird. Die damit gesetzte Störung im Entoderm macht sich auch im umgebenden Mesoderm geltend, da beide offenbar in engster Beziehung stehen. Wahrscheinlich handelt es sich um den Wegfall eines formativen Reizes auf das Mesoderm, das beträchtlich in seiner Entwicklung zurückbleibt, während das verklebte Darmepithel im fötalen Leben zugrunde geht und durch Bindegewebe ersetzt wird, ähnlich, wie wir eine bindegewebige Verwachsung der Präputialblätter sehen, oder wie das Ankyloblepharon zustande kommt.[1]) So kann man sich einigermaßen ein Bild von der Entstehung der Hypoplasie des ganzen Darmstückes in der Ausdehnung des Epithelverlustes machen und des gleichzeitig vorhandenen vollkommenen Gefäßmangels der betreffenden Partie, wie er bei Atresien zur Beobachtung kommt.

Wir haben bisher nur von Atresien gehandelt und die Stenosen ganz vernachlässigt, aber ohne uns damit Schwierigkeiten zu bereiten. Der einzige Punkt, in dem bei allen Autoren, mögen sie auf dem Boden der verschiedensten Theorien stehen, Übereinstimmung herrscht, ist der, daß die Stenose nur in geringerem Grade, aber im Prinzip vollkommen das gleiche darstellt, was im vollen Maße in der Atresie zum Ausdruck kommt. Auf unsere Theorie angewendet, würde der Satz lauten: Löst sich die embryonale Obliteration des Darmlumens überhaupt nicht, so hinterläßt sie eine bleibende Atresie, löst sie sich unvollkommen, dann führt sie zur Stenose. Wir können für keines der beiden Ereignisse eine bestimmte Ursache angeben und müssen sie dort rubricieren, wo die meisten Bildungsanomalien verzeichnet sind, in der großen Kategorie der Hemmungsbildungen, deren Causalität uns nicht weniger rätselhaft ist.

Damit möchte ich die allgemeine und entwicklungsgeschichtliche Betrachtung des Themas verlassen und im weiteren versuchen, das reiche klinische Material zu analysieren und zur Nutzanwendung an meiner Hypothese heranzuziehen, aber nicht, ohne für dieselbe

1) Daß entodermales Epithel spurlos verschwinden kann, sehen wir in der Obliteration des Ductus omphalo-mesenteric. und des Urachus.

die Worte Remaks noch ins Feld zu führen, der sagt, daß im Gebiete der Entwicklungsgeschichte die lockerste gedankenmäßige Verbindung der Tatsachen, sofern sie gegen die Beobachtung nicht verstößt, immer vorzuziehen ist der gedankenlosen Entsagung, die sich mit der nackten Aufzeichnung der Wahrnehmung genügt; wo sie nicht befriedigt, wirkt sie wenigstens befruchtend (Tandler).

Klinische und pathologisch-anatomische Erörterungen.

In diesem Abschnitt möchte ich versuchen durch gesonderte Besprechung der in den einzelnen Teilen des Darmkanals vorkommenden Stenosen und Atresien nach ihrem Sitz, der Art ihres Auftretens, der Symptomatologie, Diagnostik und Therapie in großen Umrissen einen Überblick über die klinische und pathologisch-anatomische Seite der Frage zu geben. Ich habe es nicht für meine Aufgabe betrachtet, die zahllosen Einzelheiten, die in den einzelnen casuistischen Mitteilungen, in Dissertationen und Arbeiten ähnlicher Art niedergelegt sind, hier wiederzugeben, dieselben aber, soweit sie einiges Interesse bieten, in der casuistischen Zusammenstellung am Schluß der Arbeit referiert. Nur die Ätiologie der Anomalien habe ich etwas eingehender behandelt, aber bei der Kritik der bisher geltenden Theorien auch nur die berücksichtigt, die über vage Behauptungen hinausgehen und mehr als phraseologische Bedeutung haben, die übrigen höchstens ganz kurz gestreift. Mir kam es hauptsächlich darauf an, das vorhandene Tatsachenmaterial im Hinblick auf unsere Hypothese zu berücksichtigen, weniger darauf, Punkte, die sich aus den vorhergehenden Abschnitten der Arbeit von selbst ergeben, nochmals breit auseinanderzusetzen, oder darauf, nur solche Einzelheiten hervorzuheben, die sich aus der dargestellten Theorie ohne weiteres ergeben. Ich hoffe, daß es mir gelingen wird, die allgemeine Anwendbarkeit unserer Theorie in vollem Umfange zu erweisen.

I. Die Atresien und Stenosen des Ösophagus und des Magens.

Die Casuistik, die ich über dieses Kapitel zusammenstellen konnte, beläuft sich auf 111 beobachtete Einzelfälle. Monstrositäten, die ausgedehnte Defektbildungen aufwiesen, sind beiseite gelassen, ebenso habe ich Sammlungspräparate, die ich gelegentlich erwähnt fand, nicht aufgenommen, wenn sie nicht einigermaßen genau be-

schrieben waren. Die Zusammenstellung der Fälle wurde wesentlich erleichtert, da wir namentlich von französischer und englischer Seite, von Mondière, Legrand und Mackenzie aus den letzten Jahren ausführlichere Darstellungen des Gegenstandes besitzen; es trafen auf diese 111 Fälle nur 13 Stenosen und 98 Atresien, was einem Prozentsatz von 15,5 bezw. 84,5 entspricht. Da ich nur in etwa einem Drittel der Fälle Angaben über das Geschlecht finden konnte, bin ich nicht imstande, über die größere Häufigkeit bei Männern oder Weibern etwas auszusagen.

Was zunächst die weitaus häufigeren Atresien anlangt, so ergibt es sich aus der Natur der Anomalie, daß sie mit einer Fortdauer des Lebens unvereinbar sind. Die überwiegende Mehrzahl der damit behafteten Kinder wird bei der Geburt als kräftig, wohlgebildet, lebensfähig und ausgetragen bezeichnet, nur von einigen wird berichtet, daß sie schwächlich, nicht ganz ausgetragen gewesen oder bis zu 4 Wochen zu früh zur Welt gekommen seien. Aber alle waren äußerlich im ganzen wohlentwickelt, so daß man zunächst an ihrer Berechtigung zum Leben nicht zweifeln konnte.

Allein gewöhnlich schon bei der ersten Nahrungszufuhr zeigte sich ein stets wiederkehrender und so prägnanter Symptomencomplex, daß, wie Mackenzie sagt, die Anomalie heutzutage kaum mehr übersehen werden kann; aber man muß, wie bei anderen Sachen auch, doch die Bemerkung von Legrand beherzigen: Pour faire le diagnostic, il faut y penser. Dem Leiden verleiht vor allem seinen Charakter die Schwierigkeit des Schluckens. Bei jeder Nahrungszufuhr machen die Kinder rasch auf einander folgende Schluckbewegungen, die jedoch, wie sich bald herausstellt, erfolglos bleiben. Die zugeführte Flüssigkeit bleibt im Pharynx stecken, das Kind gibt gurgelnde Laute von sich, wird cyanotisch, streckt Arme und Beine von sich und unter heftigen stoßweisen Hustenanfällen wird die Nahrung meist schaumig und mit großen Blasen untermischt zu Mund und Nase wieder herausgeworfen. Derartige Suffocationsanfälle dauern kaum ein paar Minuten, sie wiederholen sich aber unerbittlich bei jedem Versuch, per os etwas zuzuführen. Bei hohem Sitz der Atresie und in den ersten Lebensstunden löst jeder Schluck die Erscheinungen aus; bei tieferem Sitz oder in den nächsten Tagen, in denen der Pharynx resp. Ösophagus oberhalb der Atresie eine mechanische Dilatation erfahren hat, werden manchmal ein paar Löffel Flüssigkeit behalten, sowie aber das Maß voll ist, beginnen die Erstickungserscheinungen wieder. Die meisten Kinder entwickeln dabei einen Heißhunger und nehmen gierig die dargereichte

Brust, alle magern rasch ab, die Entleerungen, die in den ersten Tagen noch vorhanden sind, hören auf und der Tod erfolgt durchschnittlich am 4.—7. Tag an Inanition und Aspirationspneumonie, die äußerste Lebensgrenze waren 12 Tage. In einem Fall (Porro) soll direkte Erstickung nach Milchzufuhr vorgelegen sein.

Seit man gelernt hat, an einen angeborenen Verschluß des Ösophagus zu denken, bemühte man sich die Diagnose intra vitam durch Sondierungen zu festigen. Mit dünnen Kathetern ließ sich dann auch immer die Undurchgängigkeit an verschieden hoher Stelle der Speiseröhre nachweisen. Nach Mouton ist dabei die physiologische Stenose in der Höhe des 4. Brustwirbels zu beachten. Die Länge des Ösophagus wird von ihm beim Neugeborenen auf 17 cm angegeben, von dem Alveolarrand zur Cardia, der Durchmesser an der engsten Stelle soll nur 4 cm betragen. Differentialdiagnostisch müssen namentlich Spaltbildungen des weichen und harten Gaumens berücksichtigt werden, sowie Verwachsungen der Zunge, die ganz ähnliche Symptome bieten können (Hirschsprung).

Über Sitz und Art des Verschlusses konnte natürlich nur die Autopsie Aufschluß geben, und erst seit Kindersektionen zahlreicher gemacht werden, sind wir in der Erkenntnis so fortgeschritten, daß wir eine ganze Reihe von Variationen der Ösophagusatresien kennen gelernt haben.

Das reine Bild der Ösophagusatresie ist dasjenige, bei dem wir eine blinde Endigung des Pharynx oder des oberen Ösophagusendes finden, hierauf einen kürzeren oder längeren Strang sehen, der kein Lumen besitzt und das atretische Mittelstück darstellt, an das sich dann das untere, wieder normale Speiseröhrenende ansetzt bezw. bei weitem Herunterreichen der Atresie die Cardia sich anschließt. Diese einfachste Form ist aber ziemlich selten, wie überhaupt die allermeisten Entwicklungsanomalien der Speiseröhre eine Complikation dadurch aufweisen, daß sie zu Beziehungen zum Atmungsapparat, namentlich zu offenen Communicationen mit der Luftröhre führen. Dieselbe ist im größten Prozentsatz der Fälle gefunden worden und erklärt auch das stets wiederkehrende klinische Bild mit dem Unvermögen, zu schlucken, und den hartnäckigen Husten- und Erstickungsanfällen. Nur 13 mal wurde unter allen Beobachtungen keine Communication mit der Trachea festgestellt. Das atretische Mittelstück wird bei allen Formen der Ösophagusatresie in ziemlich übereinstimmender Weise als Band, Strang oder Lamelle geschildert, nur über die Struktur desselben

begegnen wir verschiedenen Angaben. Meist wird nur von einem soliden fibrösen Strang gesprochen, der bald als rund, öfter als platt, membranös und mehr oder weniger breit geschildert wird; er wird als Faserbündel, Zellgewebslamelle, am häufigsten als Muskelstrang gedeutet. Seine Länge und Dicke ist offenbar außerordentlich wechselnd. Er kann der hinteren Trachealwand sehr fest adhärent sein, aber auch getrennt von ihr verlaufen (Brosset). Sehr häufig und auch bei allen Abarten der Atresie wird das Mittelstück als fehlend angegeben. Manchmal dürfte wohl sicherlich nicht genügend darauf geachtet worden sein, namentlich die mikroskopische Untersuchung unterblieben sein, aber es gibt zweifellos zahlreiche Fälle, in denen ein Mittelstück beim Neugeborenen nicht mehr nachweisbar ist.

Das oberhalb der Atresie gelegene, blind endigende Stück ist in der Regel stark dilatiert, besitzt sehr hypertrophische Wände, ist aber in allen Schichten normal entwickelt. Die blinde Endigung kann ebenfalls in sehr verschiedener Höhe stattfinden, am häufigsten trifft man sie in der Nähe des Cricoids. Es sind aber Fälle beschrieben, wo der obere Blindsack viel weiter herunterreichte, bis zur Mitte der Trachea (Cruveilhier), bis zum 7. oder 8. Trachealring (Marckwald, Lesser), bis zum 12. im Falle Brosset, ja bei Mason, Willigk, Cleaver sogar bis zur Bifurkation.

In allen Fällen von Communication zwischen Ösophagus und Trachea bei bestehender Atresie des ersteren, war das untere Stück der Speiseröhre in die Luftwege offen, gewöhnlich in Form einer klappenartigen Spalte, nur selten mit dem ganzen Lumen (Brosset). Die Lieblingsstelle, an der sich das untere Ösophagusstück in die Luftröhre eröffnet, liegt etwas oberhalb der Bifurkation. Hoch oben, in der Nähe des Kehlkopfs, fanden Houston, Grandou und Vincent die Einmündung, Boisvert, Cruveilhier, Perkins, Hirschsprung, Maier und Brüel sahen sie in der Bifurkation, letzterer genau zwischen den Bronchien, dieselben etwas auseinanderdrängend. Gernet und Millet-Davies sprechen sogar von einer Mündung unterhalb der Bifurkation, Levy fand sie im rechten Bronchus, Marckwald, Viggo, Bard und Funk-Brentano im linken Bronchus. In dem einzigen Fall von Water communicierte das obere und untere Stück des Ösophagus mit der Trachea.

Die weitaus häufigste Form der Ösophagusatresie, um es nochmals hervorzuheben, ist also die, bei welcher das obere Stück blind endigt, ein mehr oder weniger ausgeprägtes Mittelstück gegen das untere Ende zu verläuft; letzteres ist aber nach oben nicht

blind abgeschlossen, sondern eröffnet sich in die Luftwege. Seltener sind die Fälle, in denen oberes und unteres Stück blind endigen, zwischen beiden ein solider Strang verläuft (der aber auch fehlen kann) und eine Verbindung mit dem Respirationstractus nicht besteht. Das sind die Fälle, die ich als reine Form der Atresie bezeichnen möchte. Noch seltener sind die Atresien, bei denen das obere und untere Stück in die Trachea münden, und ebenso selten ist eine letzte Form, die ich noch nicht erwähnt habe, bei der sich eine quer durch das Ösophaguslumen gespannte Membran bildet, welche die einzige Continuitätsunterbrechung des sonst normalen Ösophagus bildet. Diese membranösen Verschlüsse der Speiseröhre, wie sie von Tenon für den oberen Abschnitt derselben, von Rossi für den unteren, oberhalb der Cardia beschrieben wurden, sind, wie wir sehen werden, entwicklungsgeschichtlich auch zu den übrigen Formen der congenitalen Atresien zu rechnen und höchst interessante Raritäten. Schließlich existieren Beobachtungen von Pinard, Polaillon und Vancruyck über totale Atresien der Speiseröhre, wobei das ganze Organ in einen soliden fibrösen Strang umgewandelt war; Mellor, Heath, Sonderland, Mondière, Marsh und Lozach beobachteten hinwiederum vollkommenes Fehlen des Ösophagus. Gerade diese Fälle sind besonders interessant, weil es sich (mit Ausnahme des Falles Lozach) nicht um einfache Defektbildungen handeln kann. Mellor, Sonderland und Mondière heben eigens hervor, daß die Luftwege dabei vorhanden und normal waren. Da dieselben aber aus dem Vorderdarm entstehen, muß auch der Ösophagus angelegt gewesen sein und ist erst später zugrunde gegangen.

Bezüglich der Ätiologie und Pathogenese der angeborenen Atresien wurde von den meisten Autoren eine Hemmungsbildung im intrauterinen Leben angeführt, die durch die verschiedensten Momente hervorgerufen sein soll. Mackenzie läßt über den wesentlichen Ursachen der Anomalie dasselbe Dunkel schweben, das über dem ganzen Kapitel der Teratologie hängt. Er hält es aber für möglich, daß Erkrankungen des Eies oder des Spermatozoon vor der Befruchtung die Mißbildung auslösen würden. In ähnlichem Sinne meint Torre, daß Einflüsse der Befruchtung von väterlicher Seite beständen, und so gibt es aus der Zeit vor der Copulation bis in die späten Schwangerschaftsmonate keine Epoche, in die nicht von der einen oder anderen Seite die Entstehung der Atresien verlegt wird. Bald sollen Traumen der Mutter oder des Fötus vorgelegen haben, bald Erkrankungen des einen oder anderen Teils,

wobei die manches Gedankenloch zustopfende Lues natürlich eine große Rolle spielt; dann werden Anomalien der Placenta angeführt, abnorm große Fruchtwassermengen und dergl. mehr. Alle diese Hypothesen werden ohne Begründung einfach aufgestellt und sind daher nicht wert, ernstlich diskutiert zu werden. Oft herbeigezogen wird auch die Möglickeit einer fötalen Entzündung, obwohl sie beim Ösophagus bei weitem nicht den Nachbeterkreis gefunden hat, dessen sie sich, wie wir sehen werden, an anderen atretischen Darmabschnitten erfreut. Hier, wie dort, ist über die fötale Entzündung nur zu sagen, daß sie deshalb keine Bedeutung verdient, weil wir über sie so gut wie nichts wissen. Aber während man an anderen Stellen, z. B. am Dünndarm, Befunde hat, wo man wenigstens daran denken könnte, kann am Ösophagus niemals die Rede davon sein. Nie sind irgend welche Veränderungen in der Speiseröhre und deren Umgebung gefunden worden, welche auch nur annähernd eine Deutung als Residuen einer stattgehabten Entzündung zulassen würden, nirgends wird von einer Schrumpfung, Narbenbildung oder dergl. gesprochen.

Mit einer eigenen Meinung hervorgetreten ist Leven; er meinte, daß in der Höhe des 8. Trachealringes die Verbindung zwischen Vorderdarm und dem Munddarm Köllikers eintritt und in den beschriebenen Fällen ausgeblieben sei. Diese Ansicht ist embryologisch unrichtig und hat auch keinen Anhänger gefunden.

Kraus will hinsichtlich der Atresie grundsätzlich zwei Reihen von Fällen unterschieden wissen. Unter die eine Reihe fallen jene Fälle, bei welchen eine vollständige Unterbrechung der Speiseröhre in ihrer Continuität besteht. Für diese Fälle müsse man an der Klebs'schen Erklärung festhalten, daß an einer Stelle für die Anlage der Lungen zu viel Material vom Vorderdarm verbraucht würde und so Trachea und Bronchien sich auf Kosten des Ösophagus entwickelten. Darnach wäre es auch ganz plausibel, daß die Unterbrechung gerade in der Höhe der Bifurkation vorkommt. An dieser Stelle werde für die paarige Anlage der Lunge vom Vorderdarm eine große Menge von Bildungsmaterial in Anspruch genommen. Die zweite Reihe betreffe die Fälle, in denen die Continuität nicht unterbrochen ist, sondern ein muskulöser Verbindungsstrang zwischen beiden Abschnitten besteht. Hier glaubt Kraus, daß die partielle Obliteration des Ösophagus auf Druckatrophie durch arterielle Gefäße beruht.

Die Beweisführung besteht in der Anführung von 3 Fällen, in denen abnormerweise ein arterielles Gefäß vor der atretischen Stelle vorbeizog. Die darauf begründete Hypothese hat daher nicht

mehr Berechtigung, wie alle anderen Vermutungen, die gelegentliche Nebenbefunde zur Erklärung der Anomalie herbeiziehen. Eine Verallgemeinerung ist jedenfalls unstatthaft. Derartige Gefäßanomalien, z. B. Transposition der Subclavia, werden ja auch bei Erwachsenen beobachtet, ohne daß sie irgend welche Erscheinungen von Dysphagie und ähnlichem zu machen brauchen. Auf die Klebs'sche Theorie kommen wir noch zurück.

Sehr interessant und unserer Theorie auf das allernächste stehend sind die Ansichten jener Autoren, die der Frage vom entwicklungsgeschichtlichen Standpunkt aus näher getreten sind. So sagt Förster, daß die Defekte des Ösophagus ein Stehenbleiben desselben auf einer Stufe der Entwicklung bedeuten, in welcher er noch solid war, eine Anschauung, die sich vollkommen mit unserer deckt, ohne daß Förster einen Beweis für sein Urteil bringt. Ransoné streift die embryonale Atresie bei Tieren, ebenso Prenant; beiden fehlt aber die Brücke zu den menschlichen Verhältnissen, so daß sie die Consequenz nicht ziehen können. Schneider fühlt sich von keinem der bisherigen Erklärungsversuche befriedigt. Ihm ist am sympathischsten die Annahme, daß epitheliale Verwachsungen, die im intrauterinen Leben zustande kommen, dann, wenn sie vollkommen sind und sich nicht lösen, zu Atresien, wenn sie sich unvollkommen lösen oder von vornherein unvollkommen sind, zu Stenosen führen; er sieht sich aber genötigt, hervorzuheben, daß ihm Beweise für diese Auffassungen fehlen. Merkwürdig ist das Verhalten Wittenroods. Ihm war die Köllikersche Beobachtung der Ösophagusobliteration beim menschlichen Embryo bekannt, er zitiert Försters Mitteilung über den „soliden" Zustand der Speiseröhre und kommt trotzdem zu dem unmotivierten Schluß, daß uns eine genügende Erklärung für diese Mißbildung noch fehle, und daß man die Frage, ob wir alle Fälle durch die obigen Befunde erklären können, mit Nein beantworten müssen. Ähnlich wie Schneider verhält sich schließlich Brüel, der seine Meinung gleichfalls auf die Kenntnis der Obliterationsvorgänge bei Wirbeltierembryonen stützt, ohne daß er jedoch für menschliche Verhältnisse einen positiven Anhaltspunkt hat.

Bevor wir nun die Ösophagusatresien im Rahmen unserer Theorie betrachten, müssen wir uns noch kurz über die Entstehung der Communication zwischen Speise- und Luftwegen Rechenschaft ablegen. Diese Erscheinung bietet ja dem Verständnis keinerlei Schwierigkeiten und wird in übereinstimmender Weise so erklärt, daß sie auf unvollkommene Abschnürung des Respirationstractus

vom Vorderdarm zurückzuführen ist. Aber es ist immerhin merkwürdig, warum diese unvollkommene Abschnürung fast immer mit einer partiellen Atresie des Ösophagus vergesellschaftet ist. Und nach dieser Richtung beansprucht die oben erwähnte Klebs'sche Theorie entschieden einiges Interesse, die den Zusammenhang so erklärt, daß unverhältnismäßig viel Material von Vorderdarmelementen zur Lungenanlage verwendet werde, so daß nur ein unterentwickelter, d. h. atretischer Ösophagus zustande kommen könne. Dieser Theorie müßte man auch unbedingt unter allen bisher geltenden die größte Wahrscheinlichkeit zugestehen und sie mit Kraus als die plausibelste bezeichnen, wenn man von den embryonalen Atresien nichts wüßte. Da dieselben aber ein Faktum sind, über das man nicht hinweggehen darf, gebührt der Erklärung, die die congenitalen Atresien auf embryonale zurückführt, deshalb der Vorzug, weil sie alle Formen des angeborenen Ösophagusverschlusses zu deuten vermag, auch jene, in denen keine Verbindung zwischen Speise- und Luftwegen besteht, und weil die Beziehungen noch eindeutiger und einfacher sind als auf dem Umweg der Klebsschen Theorie. Aber auch wenn wir letztere ablehnen, müssen wir die Coïncidenz zwischen Ösophagusatresie und Communication zwischen Luft- und Speiseweg berücksichtigen, und ich glaube, daß dadurch, daß sich die embryonale Verklebung nicht löst, auch Störungen im Abschnürungsprozeß eintreten; daß sich diese Störungen so häufig relativ weit unten am Trachealrohr einstellen, möchte ich mit Kraus dadurch erklären, daß sich wahrscheinlich die Abspaltung des Respirationsapparates vom Vorderdarm in der Gegend der Bifurcation der Trachea am spätesten vollendet. Dafür sprechen auch die Fälle von Ösophago-Trachealfistel, bei denen Ösophagus und Trachea vollkommen normal entwickelt sind, aber an einer Stelle eine Communication aufweisen; hierbei handelt es sich lediglich um eine unvollkommen erfolgte Abschnürung. (Lamb, Eppinger, Brenner).

Können wir also die Verbindung zwischen Speise- und Luftwegen bei der Betrachtung der Ösophagusatresie als solcher beiseite lassen, so bietet die Erklärung der letzteren auf dem Boden der embryonalen Atresie keine Schwierigkeit mehr; wir brauchen uns nur zu denken, daß sich die embryonale Atresie aus irgend welchem Grunde nicht löst, daß die Verklebung gefolgt ist von einem Zugrundegehen des Epithels, und daß dasselbe durch Bindegewebe oder Muskulatur, also Derivate des umgebenden Mesoderms verdrängt oder ersetzt wird. Die mesodermalen Bestandteile bleiben jedoch in der Ausdehnung des Epithelverlustes beträchtlich zurück und so haben wir

den unscheinbaren Strang oder das schmale Band, das den atretischen Ösophagus repräsentiert, die reine Form der Atresie. Für die Tatsache, daß der Verschluß am häufigsten in der Nähe der Bifurcation sitzt, haben wir eine weitere zureichende Erklärung darin, daß hier auch beim Embryo die stärkste Epithelproliferation zu finden ist, die embryonale Atresie am deutlichsten in die Erscheinung tritt und daher wohl auch die Prädisposition zum Bestehenbleiben derselben stammt. Aber schon im embryologischen Teil habe ich darauf hingewiesen, daß wir innerhalb der Ontogenese Schwankungen auch in der Ausbreitung und Intensität des Prozesses annehmen müssen, so daß uns auch die weniger häufigen Fälle von höher oben sitzender Atresie verständlich werden. Von diesem Gesichtspunkt aus verstehen wir auch die Beobachtungen von totaler Atresie des Ösophagus (s. o.). Die Fälle von vollkommenem Fehlen desselben bei Vorhandensein der Luftwege lehren uns, wie weit die durch den Epithelverlust bedingte Hypoplasie des Organs gehen kann. Ich kann daher Kraus nicht beistimmen, wenn er diese Vorkommnisse als „präparatorischen Irrtum" bezeichnen will, und glaube, daß auf die gleiche Weise das vollkommene Fehlen eines Mittelstückes bei partieller Atresie, wie es öfter beschrieben wird, zu erklären ist.

Löst sich die embryonale Atresie schließlich nur bis auf eine Stelle, die sich wie ein Diaphragma quer durch das Lumen des sonst normal entwickelten Ösophagus spannt, dann kommen wir zu dem seltenen Bild des einfachen membranösen Verschlusses der Speiseröhre.

Wohl mit Rücksicht darauf, daß wir es bei der angeborenen Atresie des Ösophagus mit einem Leiden zu tun haben, das meist an und für sich lebensfähige Kinder betrifft, ist es zu erklären, daß, trotzdem das Organ chirurgisch so schwer zugänglich ist, eine Reihe therapeutischer Maßnahmen vorgeschlagen wurden, die allerdings nicht sehr vielversprechend erscheinen. So hat Holmes empfohlen, auf der Spitze eines in den Pharynx eingeführten Katheters einzuschneiden, den obliterierten Ösophagus vor der Wirbelsäule aufzusuchen, den kanalisierten oberen Teil mit dem unteren durch Silberdraht zu vereinigen und den Katheter so lange liegen zu lassen, bis Heilung eingetreten ist (!). Ernstlich kann dieser Vorschlag wohl kaum in Betracht kommen. Sedillot empfiehlt die Gastrostomie, die bisher einmal von Steel ausgeführt wurde, aber ohne das Kind zu retten. Auch beim Gelingen der Gastrostomie ist stets die Gefahr zu erwarten, daß durch das bei Kindern so häufige Erbrechen Mageninhalt in die meist vorhandene Öffnung nach der Luftröhre zu

hinein gepresst wird und dadurch schwere Complication entstehen. v. Hacker schlägt (nach Kraus) vor, eine Art Murphyknopf, dessen Teile von oben und von einer Magenfistel her einzuführen wären, zur Durchquetschung der zwischen beiden Blindsäcken befindlichen Schichten zu verwenden. Dagegen ist zu sagen, daß man meist nur einen oberen Blindsack findet, während das untere Stück in einer ganz anderen Ebene und schräg in die Luftröhre mündet und daß man nur sehr selten, selbst wenn 2 Blindsäcke bestehen, so geringe Abstände zwischen ihnen findet, daß man das Zwischengewebe einfach wegdrücken könnte.

Als Operationsmethoden kämen noch in Betracht die Oesophagotomia externa, aber nur bei sehr hohem Sitz der Atresie. An eine gewaltsame Perforation der Atresie könnte man bei einfachem membranösen Verschluß des Ösophagus denken, der aber ebenso selten wie undiagnostizierbar ist. So bleibt der Gastrostomie als Palliativoperation noch die größte allgemeine Anwendbarkeit. Sie kann jedoch unter Umständen recht schwierig sein bei großer kindlicher Leber und starker Contraction des leeren Magens. Letzterer Punkt ist jedoch nicht so bedeutungsvoll, wie Legrand meint, da der Magen, manchmal auch Duodenum und Jejunum, gerade bei Ösophagusatresien enorm durch Gasgehalt gebläht gefunden wurden, was auf Luftansaugung durch die Comunicationsöffnung des unteren Stückes mit der Trachea zurückzuführen sein soll.

Von angeborenen Stenosen des Ösophagus konnte ich nur 15 einigermaßen sichergestellte Fälle sammeln. Dieselben sind sehr selten und können nur dann als solche geführt werden, wenn die Gewebe sowohl an der stenosierten Stelle selbst als auch in der Umgebung derselben vollkommen intakt sind, namentlich keine Spur von Narbenbildung aufweisen. Aus der Vorgeschichte muß natürlich jede andere Ätiologie, wie Verätzungen und dergl., mit Sicherheit auszuschließen sein. Diese Fälle können sehr wohl am Leben bleiben, und Follin sagt mit Recht, daß Autopsien vom Neugeborenen mit einer einfachen Verengerung des Ösophagus bis jetzt vollkommen fehlen; aus dem späteren Lebensalter dagegen existieren einige einwandfreie Beobachtungen.

Von den 15 Fällen finden sich 14mal Angaben über das Geschlecht, das in vollkommen gleicher Weise betroffen ist. Was das Alter anlangt, so stammen fast alle Beobachtungen aus den späteren Lebensjahren, in denen die betreffenden Individuen nicht ihrer Anomalie, sondern intercurrenten Erkrankungen erlegen sind. Nur die Fälle von Vrolik, Turner und Hirschsprung beziehen sich auf

Kinder, die alle an Inanition als Folge ihres Leidens zugrunde gegangen sind.

Der Sitz der Verengerung ist ebenso wechselnd wie jener der Verschließungen; wir finden sie im oberen Teil und in der Nähe des Kehlkopfs ebenso häufig wie im unteren Abschnitt und nahe der Cardia; oberhalb der Stenose ist die Speiseröhre meist enorm dilatiert und hypertrophisch, so daß sie wie ein Colon (Wilks) erscheint oder man den Eindruck eines Vormagens (Blasius) hat. Von Vrolik und Brenner wurde bei bestehender Stenose eine Communication mit der Trachea nachgewiesen. Die äußere Erscheinungsform ist am häufigsten die einer Klappe oder Schleimhautduplicatur, die circulär gegen das Lumen vorspringt, eine Öffnung von einigen Millimeter Durchmesser aufweist und zu einer Einengung des Lumens gewöhnlich nicht weiter als auf 1 cm herbeiführt. An der Strikturstelle selbst kann die Wand so verdünnt sein, daß die einzelnen Schichten nicht mehr erkenntlich sind (Hirschsprung). In den meisten Fällen wurde aber die Schleimhaut völlig intakt gefunden, sie hatte verschiebliche und größtenteils verstreichbare Falten, nirgends fanden sich irgend welche narbige Veränderungen oder Residuen von Entzündung. Follin fand in seinem Falle sehnige Fasern in des stenosierenden Klappe.

Die Symptome der angeborenen Stenose decken sich vollkommen mit denen der organischen Verengerung der Speiseröhre. Die Leute können in der Regel nur flüssige Nahrung zu sich nehmen und feste Speisen nur in kleinsten Stückchen, sonst treten heftige Suffocationserscheinungen auf und Regurgitieren des Genossenen. Diese Beschwerden bestehen natürlich von frühester Kindheit auf, nur in zwei Fällen, die nach dem anatomischen Befund mit Sicherheit hierher gehören, wurden erst später die Erscheinungen der Stenose manifest, und zwar in dem Falle von Brenner, der ein 24jähriges blühend aussehendes Mädchen betraf, das seit 1 Jahr an Dysphagie litt, und im Falle Bauernfeind, dessen 67jährige Patientin erst zwei Jahre vor ihrem Tode Beschwerden hatte. Interessant ist die Beobachtung von Wilks, die zeigt, daß Ösophagusstenosen zum Bilde des Wiederkäuens führen können.

Die auffällige Tatsache, daß in den wenigsten Fällen eine Behandlung der Stenose stattgefunden hatte, ist wohl so zu erklären, daß die Patienten, von frühester Kindheit an an ihren Zustand gewöhnt, die daraus erwachsenden Beschwerden nicht besonders unangenehm empfanden und, da sie sich namentlich auf ihrem Körpergewicht erhielten, nie Veranlassung hatten, ärztliche Hilfe in An-

spruch zu nehmen. Im allgemeinen kann man die therapeutischen Aussichten nicht als schlecht bezeichnen, weil die Verengerungen nicht narbiger Natur sind und daher auch keine Tendenz zur weiteren Stenosierung zeigen. Sie werden also namentlich für eine Bougiebehandlung recht günstige Chancen bieten. Das zeigt auch der einzige in dieser Weise behandelte Fall von Mayer, der ein 9jähriges Mädchen betrifft, das schon als kleines Kind infolge seiner Dysphagie fast verhungert wäre und mit 9 Jahren nur 39 Pfund wog. Die erste Sondendilatation wurde in Narkose ausgeführt, nach der dritten Sitzung konnten schon feste Speisen geschluckt werden; die Bougierungen wurden 3 Monate fortgesetzt, 6 Monate nach Beginn der Behandlung hatte das Kind bereits 18 Pfund zugenommen und nach 1 Jahr bestand vollkommene Heilung. Ein einziges Mal wurde wegen des gleichen Leidens operativ und ebenfalls mit Glück von Brenner eingegriffen, dessen Fall zu einer berechtigten Berühmtheit gekommen ist. Die Stenose wurde durch die Oesophagotomia externa aufgesucht und gespalten. 6 Monate darnach mußte die Operation wegen erneuter Dysphagie, wozu sich heftige Hustenanfälle beim Schlucken gesellt hatten, wiederholt werden. Als Ursache für letztere fand sich eine linsengroße Ösophagotrachealfistel, die angefrischt und vernäht wurde. Die Beschwerden blieben seitdem aus und 8 Monate nach der zweiten Operation konnte die blühend aussehende Person als geheilt gelten.

An diesen beiden Beispielen lassen sich die therapeutisch empfehlenswerten Methoden hinreichend erläutern. Daß bei tiefem Sitz der Stenose und bei hochgradiger Verengerung noch die modernen Arten der Sondierung ohne Ende mit all ihren technischen Feinheiten in Betracht kommen werden, ist ja selbstverständlich.

Zur Ätiologie der Verengerungen konnte bisher nicht mehr gesagt werden, als daß man eine Hemmungsbildung unbekannter Art annahm. Man war im allgemeinen nur darüber einig, daß der gleiche Vorgang in geringerer Intensität vorliegen werde, der zur Atresie führt, wenn er voll zum Ausdruck kommt. Auf diesem Standpunkt stehen auch Brüel und Schneider, welche die embryonalen Verhältnisse streifen; ich darf auf die im gleichen Sinn gerichteten Ausführungen oben verweisen und nur noch hervorheben, daß die Stenosen als unvollkommen entwickelte und in diesem Zustand persistent gebliebene Atresien oder noch einfacher und wahrscheinlicher als unvollkommen gelöste, aber im Embryonalleben ausbildet vorhandene Atresien zu deuten sind. Dafür spricht der häufige Sitz in dem zwischen Bifurcation und Kehlkopf gelegenen Respira-

tionsschlauch und die wie bei den Atresien vorkommende Communication mit der Trachea; räumlich ausgedehnte Stenosen sind seltener wie einfache ringförmige membranöse Veränderungen, für die uns aber die vorkommenden membranösen Verschlüsse ebenfalls Analogien geben.

Über congenitale Anomalien am Magen konnte ich nur 8 Fälle sammeln, die meist recht mangelhaft beschrieben sind, darunter 4 Stenosen und 4 Atresien. Letztere saßen ausschließlich am Pylorus (Buhl, Calder, Maiss, Wünsche). Die Kinder gingen unter häufigem Erbrechen in den ersten Lebenstagen an Inanition zugrunde. Die Mißbildung ist offenbar sehr selten, wäre aber durch die Gastroenterostomie wohl hinreichend zu umgehen. Zur Ätiologie fand ich nichts Bemerkenswertes. Stenosen wurden von Fagge, Lehner und Struthers beschrieben. Nur im Falle Lehner handelte es sich um ein Neugeborenes, in den übrigen Fällen um erwachsene Personen. Hier mußte mangels jeder sonstigen Erklärungsmöglichkeit eine congenitale Störung angenommen werden. Besondere Beschwerden scheinen sie nicht verursacht zu haben, sonst wären sie durch irgend eine Methode der Gastroplastik oder durch die Gastroenterostomie um so leichter zu beseitigen, als man an geeigneten Fällen spätere Lebensjahre zur Operation abwarten könnte.

Die Zurückführung der Magenatresien auf embryonale Verklebungen ergibt sich ohne Schwierigkeit aus dem Befunde Tandlers, daß schon in der Gegend des zukünftigen Pylorus Epithelwucherungen zu sehen sind, die das Lumen verdrängen, also an der Stelle, wo sich die congenitalen Atresien finden. Die gleiche Genese werden wir auch für die Stenose annehmen müssen, die aber noch zu spärlich beobachtet sind, als daß man die Beziehungen zu den embryonalen Prozessen in Einzelheiten erläutern könnte.

II. Die Atresien und Stenosen des Duodenum.

Bei der Besprechung der Stenosen und Atresien des Duodenum mag es mir gestattet sein, in einzelnen Punkten auf die Dünndarmverhältnisse im allgemeinen Bezug zu nehmen. Die Symptomatologie, Diagnostik und namentlich die bisher im Ansehen stehenden ätiologischen Erklärungsversuche kehren in allen Abschnitten des Dünndarms so oft wieder, daß eine generelle Abhandlung dieser Punkte in diesem Abschnitt die Darstellung wesentlich vereinfachen wird und langatmige Wiederholungen überflüssig machen dürfte.

Um zunächst die für das Duodenum spezifischen Eigentümlichkeiten abzuhandeln, ist über die Häufigkeit des Vorkommens der Anomalie zu sagen, daß auf 58 Fälle 13 Stenosen und 45 Atresien trafen. Der Sitz derselben ist sehr wechselnd. Wir finden sie am häufigsten in der Gegend der Papilla duodeni und an der Flexura duodena-jejunalis, aber auch sonst an allen Stellen, vom Pylorus angefangen bis zum Jejunum. Albers berichtet über zwei Fälle, in denen sogar das ganze Duodenum in der erwähnten Ausdehnung vollkommen atretisch und in einen soliden Strang verwandelt war. Sehr häufig ist bei Atresien eine vollkommene Continuitätsunterbrechung des Darms festgestellt worden, ein Punkt, dem wir auch im übrigen Dünndarm sehr oft wieder begegnen werden. Die band- oder strangförmige Atresie ist an dieser Stelle einfach eingerissen und, während der proximale Darmabschnitt blind aufhört, fängt der distale blind an. Der proximale ist dabei stets enorm gebläht, der distale extrem contrahiert, sofern es sich um Atresien handelt, sehr häufig auch in seiner ganzen Entwicklung zurückgeblieben und nicht selten bis auf Federkieldicke geschrumpft. Dabei sind aber seine anatomischen Schichten normal entwickelt, so daß man diesen Befund als Ausdruck der Nichtfunktion auffassen muß. In den Fällen von Atresie finden sich als Inhalt des so veränderten Darmes meist bröcklige, eingedickte, manchmal kreidig aussehende Massen, die je nach dem Sitz der Atresie oberhalb oder unterhalb der Choledochusmündung Galle enthalten können oder nicht und im gegebenen Fall dadurch ein meconiumartiges Aussehen gewinnen. In Fällen von Stenose findet man auch unterhalb derselben gewöhnlich richtiges Meconium. Um nochmals auf die Continuitätsdurchtrennungen an Stellen von Dünndarmatresien zurückzukommen, so sind dieselben am einfachsten mechanisch zu erklären durch Zerreißung des an der Atresie zu einem unscheinbaren Strang oder Band reduzierten Darms, sei es, daß der Zug des oberhalb und unterhalb der Atresie normal weiter wachsenden Darms dazu genügte, oder daß die Dehnung des stark gefüllten proximalen Abschnittes und etwa hinzukommende peristaltische Bewegungen zur Zerreißung führen.

Während bei den Duodenalatresien wie im Ösophagus die Strang- und Bandform vorherrscht und membranöse Verschlüsse, transversale Septa und dergl. seltener sind, treffen wir bei Stenosen wieder häufiger letztere Form in Gestalt von Membranen und Schleimhautduplicaturen mit meist centraler kleiner Öffnung, die aber nicht wie in dem starren Rohr der Speiseröhre einige Chancen für die Passage bieten, sondern in dem beweglicheren Dünndarm

sehr leicht durch verschiedene mechanische Einflüsse veregt werden kann. Daher kommt es auch, daß sich alle Beobachtungen von Duodenalstenosen auf Sektionsbefunde von Neugeborenen beziehen, die ebenso wie die Kinder mit Atresien im Durchschnitt nach spätestens 8 Tagen an Inanition zugrunde gingen. Sie boten auch alle das gleiche Bild, Erbrechen sehr bald nach der Nahrungsaufnahme, untermischt mit schleimigen, eventuell galligen Massen, in den letzten Lebenstagen sehr häufig auch bluthaltig, im übrigen die Erscheinungen des Ileus mit Meteorismus, Stuhlverhaltung, Anurie. Unter zunehmender Abmagerung tritt gewöhnlich in der ersten Woche der Tod ein; nur Demme beobachtete eine Lebensdauer von $4\frac{1}{2}$ Monaten in einem Fall von Stenose.

Therapeutisch wurde bisher nun im Falle Wyss eingegriffen und ein Anus praeternatural. angelegt, der aber nicht den gewünschten Erfolg hatte. Das naturgemäße Vorgehen wäre die Gastroenterostomie, die sicher da und dort zum Ziele führen wird, wenn man das Glück hat, die Diagnose frühzeitig richtig zu stellen und die Operation zu einer Zeit vornehmen kann, in der der Säugling noch nicht zu sehr heruntergekommen ist. Auf einen weiteren sehr wesentlichen Punkt, der die Operationsfreudigkeit in solchen Fällen allerdings nicht sehr zu heben geeignet ist, werden wir im nächsten Abschnitt zu sprechen kommen, nämlich auf das leider ziemlich häufig vorkommende Auftreten multipler Atresien und Stenosen des Dünndarms.

Um nun auf die Ätiologie der Dünndarmanomalie im allgemeinen zurückzukommen, ist vor allem hervorzuheben, daß wir über diesen Gegenstand eine ausgezeichnete Arbeit aus dem Jahre 1903 von Kuliga besitzen, der die bisher aufgestellten Theorien bis in die Einzelheiten kritisch erläutert, so daß meine Aufgabe dadurch wesentlich erleichtert wird, um so mehr, als ich auf Grund meiner eigenen Gedanken über diesen Gegenstand nur wenige Punkte gefunden habe, in denen ich seine Darstellung modificiert wissen möchte. Nach Kuliga, aber bei weitem nicht so eingehend, hat sich im vergangenen Jahr Späther um eine zusammenfassende Darstellung des Kapitels bemüht.

Im großen und ganzen kann man die ätiologischen Momente, die bisher zur Erklärung der congenitalen Atresien und Stenosen des Dünndarms herangezogen wurden, in 3 Gruppen teilen: Die erste Gruppe wird auf mechanische Faktoren zurückgeführt, in die zweite Gruppe fallen die Beobachtungen, bei denen entzündliche

Vorgänge mitspielen sollen, und für eine dritte Gruppe endlich wird die Entwicklungsgeschichte herangezogen.

Unter den mechanischen Erklärungsversuchen nimmt die Axendrehung des Darms die erste Stelle ein. Dies hängt damit zusammen, daß zweifellos in einer großen Anzahl von Fällen Drehungen einzelner Darmabschnitte um die Mesenterialaxe gefunden wurden. Da diese Fälle sonst nichts boten, was auf die Atresie oder Stenose zu beziehen gewesen wäre, so wurde die Axendrehung dafür verantwortlich gemacht und mußte durch Druck, Zug, Circulationsstörungen oder sonst eine Folgeerscheinung die Anomalie bedingt haben. Allgemein wird dabei natürlich supponiert, daß der Volvulus im frühen Fötalleben zustande gekommen sei und zwar durch Fortsetzung der Torsion der Nabelschnur auf den Darm (Leichtenstern) oder Wachstumsdifferenzen zwischen Mesenterial- und Darmentwicklung (Hüttenbrenner), Adhäsionen, Fixation durch den Ductus omphalo-mesenteric. und dergl. mehr. Dagegen ist mit Kuliga zu sagen, daß ein einwandfreier Fall von fötaler Axendrehung bisher nicht beschrieben ist, ja in den Fällen, in denen eine Axendrehung um die Mesenterialaxe angegeben wurde, sogar nachzuweisen ist, daß sie nicht intrauterin entstanden sein, geschweige denn zu den vorhandenen Stenosen und Atresien Veranlassung gewesen ist, deren langes Bestehen unzweifelhaft feststeht. Höchstens ein kleiner Bruchteil der Fälle ließe an einen ursächlichen Zusammenhang mit einem Volvulus denken, aber ein Beweis dafür kann nirgends erbracht werden und eine Generalisierung dieses Entstehungsmodus ist vollkommen unmöglich, wie sie namentlich von Gärtner versucht wurde. Und wenn ihr auch eine ganze Reihe von Autoren, wie Good, Minich, Martens, Schlegel, Schottelius, Soyka u. a. m. noch so nachdrücklich das Wort reden, so vermissen wir überall eine einwandfreie Beweisführung und mit einer subjektiven Meinungsäußerung, wie sie Späther Kuliga entgegenhält, ist nach keiner Seite hin der Sache gedient.

Nach meiner Meinung sind die bei Atresien gewiß relativ häufig vorkommenden Axendrehungen als etwas sekundäres aufzufassen und leicht zu erklären. Vor allem ist zu betonen, daß in vielen Fällen ein abnorm langes Mesenterium gefunden wurde, um das die Drehung erfolgte; aber auch in Fällen, wo keine Drehung stattgefunden hatte, wurde darauf hingewiesen. Dies mag vielleicht weniger oft ein zufälliges Zusammentreffen sein als eine Verlängerung des Gekröses durch Zug von Seiten der oberhalb der Atresie befindlichen und stark gefüllten Dünndarmschlingen. Langes Me-

senterium und stark gefüllte zugehörige Darmschlinge prädisponieren aber auch im postfötalen Leben hervorragend zur Bildung eines Volvulus, indem sich die Fußpunkte der Schlinge näher rücken und irgend eine Veränderung im Gleichgewichtszustand der Schlinge ein Herabsinken veranlaßt, das unter den gegebenen Verhältnissen sehr leicht zur Axendrehung führen kann. Warum soll das im fötalen Leben, wo ein Passagehindernis in Form einer Stenose oder Atresie vorliegt, nicht auf die gleiche Weise zustande kommen? Jene Axendrehungen bei Neugeborenen, die zu keinerlei Veränderungen der gedrehten Schlinge und zu keinen Veränderungen an der Serosa geführt haben, sind a limine abzuweisen. Diese können nur agonale Erscheinungen sein und niemals zu einer Atresie oder Stenose geführt haben, die in früher Fötalzeit zustande gekommen sein muß. Überhaupt in Betracht zu ziehen wären daher nur jene Beobachtungen, die neben der Axendrehung Verklebungen und Adhärenzen, Membran- und Ligamentbildungen, kurz Erscheinungen erwähnen, die darauf hindeuten, daß die Drehung intensiv genug war, um eine Reaktion in der Umgebung hervorzurufen. Dieselbe verliert aber dann jedes ätiologische Interesse, da sie dem entspricht, was wir in günstigen Fällen auch im postfötalen Leben bei Volvulus sehen und als Ergebnis peritonealer Reizzustände deuten müssen. Dies führt uns auf die Frage der Entzündungsfähigkeit der fötalen Gewebe, auf die wir zurückkommen werden.

Von Gärtner, Callum und Streubel wurden sogar Drehungen um die Längsaxe des Darms herangezogen, die sie aus Anomalien des Mesenterialansatzes annehmen zu müssen glaubten. Ich kann mich bei den menschlichen Verhältnissen mit dem besten Willen nicht in diesen Mechanismus hineindenken, und Kuliga hat sicher Recht, wenn er ein derartiges Ereignis für unmöglich hält.

Als zweite Erklärungsursache aus mechanischen Verhältnissen ist die Intussusception zu erwähnen. Sie wurde zuerst von Chiari ernstlich als Möglichkeit in Betracht gezogen und in der Folge nur von Braun wieder aufgenommen, Chiaris Darstellung wurde von Kuliga analysiert und zurückgewiesen, weil sie zur Entstehung der Invagination mit nachfolgender Atresie Momente herbeizieht, die dem wiedersprechen, was wir aus der postfötalen Zeit darüber wissen. In neuerer Zeit meinte Braun einen Fall beobachtet zu haben, in dem er im distalen Darmstück das Intussusceptum noch nachweisen konnte, und glaubt annehmen zu müssen, daß der congenitale Verschluß des Dünndarms häufiger als Folge einer Invagination beobachtet werden wird, wenn künftig in allen diesen Fällen eine genaue

Untersuchung des distalen Darmstücks vorgenommen wird. Braun bildet als Inhalt dieses Darmstückes ein scharf konturiertes, geschichtetes Gebilde ab, das eine gewisse Ähnlichkeit mit einem Darmquerschnitt besitzt. Makroskopisch sah man nur die weiße, bröcklige Masse, wie sie so oft als Darminhalt unterhalb der Atresie beschrieben wird, namentlich wenn keine Verdauungssäfte in die unteren Darmabschnitte gelangt waren. Ich habe Bedenken, aus der Abbildung allein so zweifellos ein gangränöses Intussusceptum zu supponieren, wie es Braun annimmt, um so mehr, als aus der Beschreibung kein Punkt hervorgehoben wird, der dafür spricht, daß irgend ein Rest von Darm zu finden war. Und selbst wenn wir ein histologisch als solches erweisbares Intussusceptum finden, würde ich immer noch die näherliegende Erklärung vorziehen, daß die Stenose oder Atresie die Ursache und nicht die Folge der Invagination ist. Damit bleibe ich jedenfalls auf dem Boden von Tatsachen, die aus der postfötalen Zeit sichergestellt sind, und brauche ich nichts zu construieren, wenn ich um eine Erklärung des Zustandekommens der Atresie nicht in Verlegenheit bin.

Späther hält die Möglichkeit nicht für ausgeschlossen, daß in seinem Falle I, wo sich in der distalen Kuppe nekrotische Massen fanden, ein degeneriertes Intussusceptum vorgelegen habe. Er konnte aber mikroskopisch keine Bestandteile von Darmwand darin nachweisen, so daß auch aus dieser Beobachtung nichts Beweisendes für eine fötale Invagination hervorgeht.

Rein mechanische Erklärungsversuche, wie sie Kristeller, Serr, Schott und Hess machen, indem sie die vergrößerte Leber, einen hypertrophischen Pankreaskopf, eine Cyste der Fossa iliaca oder Compression des Duodenum an der Stelle, wo es durch das Mesocolon durchtritt, und dergl. annehmen, halte ich ebenfalls für unzulässig. Man wird in diesen Fällen viel einfacher die Sache so erklären, daß Nachbarorgane, wie z. B. Leber und Pankreas, sich in diesen Ausnahmefällen eben gerade an der Stelle etwas stärker entwickelten, weil ihnen kein Darm entgegenstand, aber daß derartige Ursachen zu einer Darmatresie führen könnten, ist doch wohl kaum ernstlich zu erwägen. Der Fall Wiederhofer (Lebercarcinom) gehört nicht hieher, die Hypothese von Jakoby und Charrier, welche amniotische Stränge annehmen, hat ohnedies keine Anerkennung gefunden.

Recht beträchtlich ist die zweite Gruppe von Autoren, welche irgend eine Lokalisation einer fötalen Entzündung für die Entstehung der congenitalen Stenosen und Atresien des Dünndarms

verantwortlich macht. Die eifrigsten Vertreter dieser Annschauung sind Theremin und Fiedler, aber auch Simpson, Silbermann u. a. traten dafür ein. Späther meint sogar, daß sich die Autoren darüber einig sind, daß fötale Peritonitis Stenosen hervorrufen kann, während man bei den Atresien darüber noch im Zweifel sein könne. Die Tatsache besteht ja zweifellos, daß sich im Peritonealraum des Fötus sehr häufig bei den in Frage stehenden Mißbildungen Veränderungen finden, die mit ihren Strängen, Ligamenten, Membranen und Pseudomembranen, Verklebungen und Verwachsungen ganz das Bild bieten, das wir aus der postfötalen Zeit bei abgelaufener Peritonitis zu sehen gewohnt sind. Die Entstehung dieser Veränderungen im Fötalleben ist auch sicher auf ähnliche entzündliche Vorgänge zurückzuführen und die Annahme, daß eine fötale Peritonitis vorkommt, vollkommen gerechtfertigt. Es war auch sehr naheliegend, dieselbe mit den Atresien in ursächlichen Zusammenhang zu bringen, da sie sich vorwiegend bei diesen und meist am ausgeprägtesten in der Umgebung derselben findet. Ganz abgesehen aber von den großen Schwierigkeiten, die die fötale Entzündung dem Verständnis bietet, da man das Zustandekommen der Infektion von außen nicht erklären kann, ist vor allem zu betonen, daß sich in der Mehrzahl der Fälle keine Reste einer Peritonitis fanden. Der bakterielle Nachweis der Infektion konnte nur von Marckwald und Trumpp erbracht werden. Die Beobachtungen sind interessant, aber keineswegs dafür beweisend, daß sie zur Atresie geführt haben. Es ist überhaupt unverständlich, warum die fötale Entzündung so elektiv auftreten, mit Vorliebe das Duodenum und untere Ileum betreffen soll, warum sie sich ringförmig an den einzelnen Darmabschnitten festsetzt und dieselben von außen nach innen zerstören soll. Dazu kommt, daß man in vielen Fällen nachweisen kann, daß die Peritonitis jüngeren Datums sein muß und einzelne Autoren zugeben, daß die Erscheinungen am Peritoneum sekundär sein müssen. Von Cordes wurden 57 Duodenalatresien daraufhin analysiert und konnte nur dreimal fötale Peritonitis erwiesen werden. Auch Stränge und Ligamente, die zur atretischen Stelle selbst hinziehen, beweisen nichts, welchen Ursprungs sie auch sein mögen, ein Punkt, den Kuliga eingehend erörtert hat. Unhaltbar ist der Standpunkt Fiedlers, der sich durch die Hypothese hilft, daß beim Fötus Peritonitiden verlaufen können, ohne die gewöhnlichen Veränderungen zurückzulassen, oder daß eine nur ganz circumscripte, auf die obliterierte Darmpartie beschränkte Entzündung möglich sei. Späther nimmt an, daß durch die peri-

tonitischen Veränderungen zunächst eine Stenose zustande kam. Die erst nachträglich entstehende Atresie ist durch das Hinzukommen einer Axendrehung oder Fortleitung des entzündlichen Prozesses bis auf die Schleimhaut, Verlust derselben und Verwachsung zu erklären. Nach dem Vorhergegangenen bereichert uns Späther damit nur um eine Hypothese. Über die Enteritis als Ursache der Atresie werden wir noch sprechen, bezüglich der Axendrehung haben wir uns bereits geäußert. Vollkommen unhaltbar ist die Ansicht, daß die Entzündung von der Serosa nach der Mucosa zu fortschreite. Nirgends finden sich Beobachtungen, die auf einen derartigen Hergang schließen lassen, dagegen finden wir sehr oft und auch in Fällen, wo am Peritoneum nichts nachweisbar ist, erwähnt, daß in den oberhalb der Atresie befindlichen Darmteilen Schleimhautdefekte, Ulzerationen, Freiliegen der Muscularis u. dergl. gefunden wurde, manchmal auch dieser Stelle entsprechend entzündliches Ödem der Serosa oder frische fibrinöse Auflagerungen. Wir haben also gerade im Gegenteil anzunehmen, daß wohl infolge der Kotstauung im proximalen Darmabschnitt sich zunächst Druckstellen an der Mucosa bilden können, welche ulzerieren; nach der Zerstörung der Schleimhaut können ja etwa vorhandene Entzündungserreger mit Leichtigkeit die übrige Darmwand passieren und zur Infektion des Peritoneums führen. Diese einfachen Verhältnisse entsprechen auch vollkommen unseren sonstigen Erfahrungen über die Schädigung der Darmwand durch angestauten Inhalt und es ist gar kein Grund einzusehen, warum der Fötus sich anders verhalten soll. Man muß nur die Atresie oder Stenose als etwas Gegebenes betrachten, wozu einem die Fälle, in denen keine Nebenbefunde erhoben werden konnten, einfach zwingen, und wird sich nicht mehr in der Lage sehen, die Pathologie der Peritonitis so zu vergewaltigen. Wenn wir eine sekundäre Peritonitis annehmen, können wir alles verstehen, was sie uns bietet. Wir können uns denken, daß sie lokalisiert bleiben kann, wir wissen, warum sie an der verengten Stelle auftritt, wir werden uns nicht wundern, daß an einer zweiten atretischen Stelle nichts davon gefunden wird und daß sie in einem anderen Falle wieder diffus im ganzen Leib zur Entwicklung gekommen ist. So können wir uns auch Schwellungen der regionären Drüsen erklären und sie auf die Prozesse in der Darmwand zurückführen. Die Schädigung der Darmwand kann natürlich bis zur Perforation und Austritt von Meconium in die freie Bauchhöhle gehen; solche Fälle wurden von Schlegel und Martens beschrieben.

Die fötale Enteritis als Ursache für congenitale Darmocclusion ist unbestritten, behauptet Späther, da sie selbst Kuliga gelten läßt. Diese Beweisführung ist sehr einfach, aber nicht ernst zu nehmen. Kuliga hält mit Recht den positiven Bakterienbefund Marckwalds einer gewissen Beachtung für würdig, aber ist im Grunde ebenso weit davon entfernt wie jeder andere, aus diesem singulären Fall, der in der Nähe der Atresie kleinzellige Infiltration und ähnliche sicheren Zeichen von Entzündung aufwies, eine allgemeine Schlußfolgerung zu ziehen. Wir können doch gerechterweise einem so vereinzelt dastehenden Fall keinen prinzipiellen Wert beimessen und können die große Bedeutung, die ihm von mancher Seite zugestanden wird, nur als Äußerung der großen Verlegenheit verstehen, in der man sich bisher in der Ätiologie der congenitalen Stenosen und Atresien befunden hat. Über den Fall Trumpps glaube ich mit Kuliga, daß der Bakterienbefund mit der Atresie wohl in keiner Beziehung steht, sondern auf eine Allgemeininfektion zurückzuführen ist. Bei den übrigen Beobachtungen ist die Annahme einer Enteritis rein hypothetisch, Tobeitz kann außer einer starken Gefäßfüllung nichts dafür ins Feld führen, und Thorels Fall von multiplen Atresien fällt schon dadurch in sich zusammen, daß nur bei den langen Atresien Follikularschwellung und kleinzellige Infiltration zu finden war, während die kurzen freiblieben. Die Enteritis wird gern für solche Fälle postuliert, wo sich nur die Mucosa fehlend fand, die übrigen Darmschichten aber durchliefen. Uns bietet auch diese Art der Atresie vom embryologischen Standpunkt aus keine Schwierigkeit in der Erklärung. Wir wissen, daß die embryonale Atresie im Entoderm allein spielt. Lösen sich die entodermalen Verklebungen nicht, geht das Darmepithel zugrunde oder ganz verloren, so entwickelt sich das Mesoderm deshalb doch weiter, und wenn es auch in der Regel eine stark zurückgebliebene Muscularis oder ein undifferenziertes Bindegewebsbündel hervorgehen läßt, so können wir uns doch auch Fälle denken, ohne besonders construieren zu müssen, in denen sich die mesodermalen Bestandteile trotz des entodermalen Epithelverlustes normal weiter entwickelten, und kommen zu dem Bilde der Atresie, wo nur die Mucosa fehlt. Damit können wir alle Fälle erklären und brauchen wir keine Enteritis, über die wir uns aber als sekundäre Erscheinung auch nicht zu verwundern nötig haben. Unbegründet ist die Ansicht von Schottelius, daß die congenitalen Duodenalstenosen Teilerscheinungen einer luetischen Hepatitis seien.

In die dritte und letzte Gruppe von Theorien, der wir auch

unsere eingliedern, gehören die entwicklungsgeschichtlichen Erklärungsversuche. In früherer Zeit, in der man noch an eine segmentale Entstehung des Darmkanals nach der alten Lehre Meckels glaubte, stellten sich v. Ammon und Rokitansky auf den Standpunkt, daß es sich um angeborene Bildungsfehler in den einzelnen Darmsegmenten handeln könnte. Diese Hypothese fiel mit der Einsicht, die wir Remak, Kölliker und His verdanken, daß der Darm nicht segmental angelegt wird, sondern aus einer einheitlichen Anlage entsteht. Dadurch wurden die embryologischen Reflexionen keineswegs ganz verdrängt, sondern namentlich durch die ziemlich häufige Combination der congenitalen Darmanomalien mit anderen, an sich meist unbedeutenden Bildungsfehlern, wie Hypertrophie der Nieren, Ureterenverdoppelung, Lagefehlern der Eingeweide, Polydaktylie u. dergl. immer wieder auf die Entwicklungsgeschichte hingelenkt. Ahlfeld wies auf die Möglichkeit hin, daß ein zu lange persistierender Ductus omphalo-mesentericus durch Zug und seine Folgeerscheinungen zur Darmobliteration führen könne. Dieser Annahme schlossen sich Schellong, Bretschneider, Davies-Colley u. a. an, während Gärtner, Cawardine, Franke, Weber Bestehenbleiben des Meckelschen Divertikels herbeiziehen. Mit diesen Theorien hat es dieselbe Bewandtnis wie mit den übrigen; sie stützen sich auf Gelegenheitsbefunde, die lediglich nachbarliche Beziehungen zur Atresie oder Stenose haben und daraufhin zur Erklärung dienen müssen, ja einzelne, wie Hempel, gehen so weit, auch die so entfernt liegenden Duodenalanomalien auf den Duct. omphalo-mesent. zurückzuführen. Kuliga kommt auch zu dem Ergebnis, daß wir keinen Beweis dafür haben, daß der Dottergang den Anlaß zu Atresien oder Stenosen gegeben hat. In neuerer Zeit meinte Clogg, einzelne Occlusionen könnten auf Umschnürung durch den Nabelring zurückgehen, sieht sich aber der Mehrzahl der Atresien und namentlich den multiplen Fällen hilflos gegenüber.

Hierher gehört eine weitere Theorie, die die Entstehung der Atresien mit Anomalien der Gefäßversorgung in Beziehung bringen will. Wyss, Jaboulay, Schüppel und Nobiling fanden verschiedene Störungen, die alle den gleichen Effekt, die Atresie, haben sollen. Beweiskräftig ist keine der Beobachtungen, und wir werden die schlechte oder mangelnde Gefäßversorgung der atretischen Stelle als Folge der Atresie aus der fehlerhaften embryonalen Entwicklung sehr leicht verstehen, während uns die Vorstellung unüberwindliche Schwierigkeiten macht, daß eine an sich unerklärte Gefäßarmut zur

Unterentwicklung des Darmes in Form einer Stenose oder Atresie führen soll.

Über Forrers Hypothese, daß die abnorme Darmentwicklung mit beschränkter Gallensekretion im Zusammenhang stehe, brauchen wir nicht zu diskutieren, aber wir müssen auf die membranösen Verschlüsse und Verengerungen noch zum Schluß zu sprechen kommen, da sie insofern entwicklungsgeschichtlich gedeutet wurden, als man sie aus Kerkringschen Falten entstanden dachte (Wyss, Valenta, Späther). Diese Erklärung ist sicher nicht statthaft. Auch Kuliga betont, daß die membranösen Atresien von dem gleichen Standpunkt aus zu beurteilen sind, wie die anderen, daß man sie nicht auf verschiedene Ursachen zurückführen kann. „Es ist dies geschehen, trotzdem in verschiedenen Fällen membranöse und strangförmige Atresien sich gleichzeitig vorfinden." Die Kerkringschen Falten sind keine festen Einrichtungen, sondern nichts weiter als Schleimhautduplikaturen, die sich ausbilden, wo der Darm für eine gleichmäßige Ausbildung nicht genügend Platz bietet (Kuliga). Ich lehne diese Erklärung schon deshalb ab, weil wir genau dieselbe Membranbildung im Ösophagus kennen gelernt haben und bin, wie dort, der Meinung, daß diese Scheidewände als in dieser Form unvollkommen gelöste embryonale Atresien persistent geblieben sind.

Kuliga nimmt zu der Theorie der Entstehung von congenitalen Atresien aus den embryonalen, die ihm aus den Vermutungen Tandlers bekannt war, Stellung und hält diese Erklärung für schwer denkbar. Kuliga meint, daß in einer Reihe von Fällen die Atresie erst nach Wiedereröffnung der embryonalen Verklebung eingetreten sein könne. Das bezeuge das unterhalb der Atresie sich findende Meconium. Kindspech wird nun zwar einige Male als Darminhalt jenseits des Verschlusses erwähnt, aber ich vermisse stets den Nachweis, daß das, was als meconiumähnliche Masse, Meconium, gelblicher, grünlicher Inhalt u. s. w. beschrieben wird, auch wirklich gallehaltiger Darminhalt war. In diesem Zweifel bestärkt mich die Bemerkung von Wyss, daß man, im Gegensatz zum Meconium oberhalb des Verschlußes, das Meconium unterhalb desselben stets frei von Bacterium coli finde. Und wenn wirklich Galle unterhalb der obliterierten Stelle im Darminhalt nachzuweisen ist, was selbst bei Mitrechnung der bisherigen ungenauen Beobachtungen immerhin sehr selten wäre, so muß man in diesen Fällen annehmen, daß die Gallenabsonderung vor Einsetzen der embryonalen Atresien bereits im Gange war. Damit würde auch die ganz seltene Beobachtung stimmen, daß bei Duodenalatresien unterhalb des Choledochus der

Dünndarm leer oder mit dem gewöhnlichen käsigen, bröckligen Inhalt gefüllt war und sich im untersten Dickdarm das Meconium in „Spuren" findet (Hess). Besonders hervorgehoben wird, daß unterhalb der Atresie keine Galle nachweisbar war von Sick, Baron, Hirschsprung, während Billard, Demme, Trumpp, Hammer den Darm leer fanden und Schäfer, Rokitansky, Speyer, Wallmann den charakteristischen Inhalt beschrieben.

Der weitere Einwand, den Kuliga gegen die embryologische Erklärungsweise macht, ist der, daß er betont, daß mit Epithel überzogene Flächen nicht ohne weiteres zur dauernden Vereinigung kommen können. Und selbst wenn das Epithel abstirbt, müßte dieser Defekt bei der vorhandenen Zellvermehrung wieder gedeckt werden können. Dem möchte ich entgegenhalten, daß wir im Zustand der embryonalen Atresie von Epithel nicht mehr sprechen dürfen. Ich habe stets betont, daß das Entoderm seinen epithelialen Charakter während dieser Vorgänge verliert, daß Rundzellen auftreten, über deren Qualität wir nichts wissen. Wir wissen ja auch nicht, warum sich die embryonale Atresie ausbildet und wissen nicht, weshalb sie sich im einzelnen Fall nicht löst und zur bleibenden wird. Wir kommen hier eben über Vermutungen nicht hinaus und ich verhehle mir nicht, daß bei unserer Theorie in den letzten Einzelheiten noch Raum für weitere Forschung vorhanden ist. Wir dürfen aber deshalb doch nicht die Perspektive verlieren, in der sie uns die congenitalen Atresien und Stenosen als einheitliches Ganzes zeigt und können uns dem Analogiebeweis und der vergleichend-embryologischen Parallele unmöglich verschließen.

III. Die Atresien und Stenosen des Jejunum und Ileum.

Nachdem ich im vorigen Abschnitt Gelegenheit gefunden habe, die Verhältnisse im Dünndarm zusammenfassender zu erörtern, kann ich mich bei den Verschließungen und Verengerungen des Jejunum und Ileum kürzer fassen, obwohl sie fast doppelt so häufig vorkommen, wie jene des Duodenum. Atresien und Stenosen auseinanderzuhalten, ist hier noch weniger möglich, wie in den übrigen Darmabschnitten, da beide Anomalien sehr häufig gleichzeitig vorkommen, wie auch der freie Teil des Dünndarms besonders gern das Auftreten multipler Bildungsfehler dieser Art zeigt.

Meine Zusammenstellung umfaßt insgesamt 102 Beobachtungen. In der überwiegenden Mehrzahl der Fälle waren es Neugeborene, die in den ersten 8 Lebenstagen zugrunde gingen, einige erlebten

aber die 2.—3. Woche; im Fall von Demme wurde ein Alter von 4 Monaten, in jenem von Groves ein solches von 1 Jahr und 8 Monaten erreicht.

Alle Kinder boten das Bild des Ileus, wie er beim Duodenalverschluß schon geschildert wurde. Bei tiefer sitzendem Hindernis wurden stets lebhafte Darmsteifungen beobachtet und kam das reine Bild des Obturationsileus zur Beobachtung, wie wir es bei Erwachsenen zu sehen gewohnt sind. Der Tod erfolgte fast stets an Inanition, nur seltener wurde, wie in der postfötalen Zeit, der Darm durch Kot- und Gasanstauung so geschädigt, daß er gangränös wurde und die sekundäre Peritonitis die Todesursache bildete. Dies kann uns bei der in solchen Fällen nur beschränkt möglichen Nahrungszufuhr und dem in den ersten Tagen an Fäulniserregern noch armen kindlichen Darm nicht wundern; andererseits müssen wir bedenken, wie ungeheuer empfindlich der Säugling gegen die verminderte Nahrungszufuhr allein schon ist. Daß aber tatsächlich der Stauungsmeteorismus, der ja stets auftritt, zu derartigen Circulationsstörungen im Darm führen kann, daß Gangrän und Perforation eintritt, lehrt uns z. B. der Fall von Gaupp, wo die Schleimhaut oberhalb des Verschlusses Verschwärung, weiter oben nur mehr Hyperämie aufwies, während im Falle Schlegel die ganze Serosa injiciert war, die Darmschlingen verklebt und mit fibrinösen und fibrösen Auflagerungen von schwarzgrüner Farbe bedeckt erschienen, zwischen denen sich Concremente fanden, was auf Austritt von Meconium in die freie Bauchhöhle zurückzuführen war.

Die Stenosen und Atresien zeigen im Jejunum keine besondere Vorliebe zur Lokalisation, kommen in allen Höhen vor; im Ileum ist der unterste Abschnitt in der Gegend des Coecum entschieden bevorzugt. Die Länge der Anomalie ist sehr verschieden, sie kann nur Millimeter betragen, aber auch bis zu 10 cm erreichen (Fischer, Theremin), im Fall Durantes befanden sich in einem Stück von 25—30 cm zahlreiche nebeneinander liegende Atresien. Die Form der Atresie und Stenose ist dieselbe wie in den höher oben gelegenen Darmabschnitten, sie kann auch bis zum vollkommenen Schwund des Darmes gehen, so daß die Continuität wiederholt als unterbrochen geschildert wird (Valenta, Späther, Porre, Lassus). Fiedler und Tobeitz sprechen von einer strangförmigen Verdickung des zwischen den blinden Enden gelegenen freien Mesenteriums, die wohl als Rest des atretischen Darmes zu deuten sein dürfte. Krönlein, Späther, Laborde, Demme u. a. schildern membranöse Verengerungen und Verschließungen von demselben Bau, wie sie im

Ösophagus und Duodenum vorkommen. Ob die Beobachtung von Albers von vollständigem Fehlen des Ileum hierher gehört, möchte ich dahingestellt sein lassen.

Bezüglich der pathologischen Anatomie und der Ätiologie kann ich auf das verweisen, was ich im vorigen Abschnitt über Dünndarmatresien erwähnt habe. Nur einige wenige Punkte möchte ich noch kurz streifen. Martens fand in dem atretischen Strang ein feines mikroskopisches Lumen mit erhaltener Schleimhaut, Wanitschek innerhalb des soliden Gebildes auf 1 cm weit eine enge Lichtung, die deutlich Darmbeschaffenheit zeigte; darin lagen meconiumähnliche Massen, worauf ich kein Gewicht legen möchte. Das Gekröse wurde an der Stelle der Atresie normal gefunden, aber auch verkürzt (Weber), eingerissen (Schlegel) oder fehlend (Förster, Küttner). Einzelne Autoren, wie Thorel, betonen die mangelhafte Entwicklung der Mesenterialgefäße im Bereich der Atresie, Schüppel fand hier überhaupt keine Verzweigungen.

Von Gaupp und Weiland wird Hypertrophie der Bauhinischen Klappe als Ursache des Verschlusses angeführt. Die Möglichkeit ist in diesen Fällen gewiß offen zu lassen, allein das Gesamtbild ist sonst so ähnlich dem des membranösen Verschlusses in den höheren Darmabschnitten, daß man keine Veranlassung hat, für die Fälle an der Grenze von Dünn- und Dickdarm wieder eine besondere Ätiologie anzunehmen.

Interessant ist die Beobachtung, daß congenitale Darmverschlüsse innerhalb einer Familie, namentlich bei Geschwistern vorzukommen scheinen; denn wir finden bei Craig, Fairland, Forrer, Kristeller und Wünsche die Angaben der Eltern, daß ihnen eines oder mehrere ihrer Kinder unter ganz gleichen Erscheinungen zugrunde gegangen seien wie jenes, bei dem durch die Autopsie ein angeborener Dünndarmverschluß festgestellt werden konnte.

Daß die Zurückführung der congenitalen Atresien und Stenosen des Jejuno-Ileum auf embryonale Verhältnisse bis jetzt nur ein Postulat ist, dessen strikter Nachweis an entwicklungeschichtlichem Material noch fehlt, habe ich bereits erwähnt. Ich habe aber auch begründet, daß wir bei der vollkommenen Gleichartigkeit des Bildes einer angeborenen Stenose oder Atresie des Darms in allen Abschnitten ein Recht dazu haben, eine einheitliche Genese zu supponieren, die mir mit der Tatsache der embryonalen Atresie gegeben zu sein scheint. Und wenn wir dieselbe im Vorderdarm, im Anfangsteil des Mitteldarms und im Enddarm konstatieren konnten, so dürfen wir ihr Vorkommen in den übrigen Teilen des Mittel-

darms, d. h. im Jejunum und Ileum wohl auch annehmen, um so mehr, als wir auch hier keine Form der Stenose oder Atresie finden, deren Erklärung uns irgend welche Schwierigkeiten bieten würde Auch das pathologisch-anatomische Bild paßt vollkommen in den Rahmen der übrigen Atresien und Stenosen, so daß wir eine morphologische Einheit vor uns haben, die auch genetisch eine Einheit bilden muß.

Therapeutisch wurde bei den Occlusionen des mittleren und unteren Dünndarms relativ häufig, aber bisher ohne Erfolg eingegriffen. Vor allem stehen bei den kleinen kindlichen Verhältnissen schon große technische Schwierigkeiten entgegen. Dazu kommt, daß die Orientierung durch Verklebungen, Ligament- und Membranbildungen oder Strangentwicklung außerordentlich schwierig sein kann und bei multiplen Atresien oder Stenosen, wenn sie überhaupt diagnostiziert werden, die Summierung der notwendigen Einzeloperationen zu große Anforderungen an die Widerstandsfähigkeit des Säuglings stellt. Eine weitere, unüberwindbare technische Schwierigkeit kann aus dem oft unglaublichen Gegensatz in der Beschaffenheit des Darms oberhalb und unterhalb der Stenose erwachsen; oberhalb findet sich stets mächtige Dilatation und bisweilen bedeutende Hypertrophie, unterhalb sehr oft stärkste Contraction, vielleicht sogar Hypoplasie des Darms infolge Nichtfunktion, so daß eine Enteroanastomose mit oder ohne Resektion zwischen solchen Teilen zur Ausschaltung der Obstruktion als fast unausführbar bezeichnet werden muß.

Von den Operationsmethoden wurde bisher am häufigsten (10 mal) der Anus praeternatural. angewendet, der natürlich nur bei tiefem Sitz einer einzigen Occlusion Verwendung finden kann. Meist wurde er gewählt, da die Diagnose nicht richtig gestellt war, und hatte dementsprechend keinen Erfolg. Die Enterostomie wurde von Hecker, Clogg, Gärtner und v. Tischendorf eingeführt, von letzterem mit einem Erfolg, der Einiges verspricht. v. Tischendorf operierte am 6. Tage nach der Geburt und konnte das Kind noch 15 Tage durch die Darmfistel ernähren. Der danach erfolgte Tod soll nur darauf zurückzuführen sein, daß keine Muttermilch gegeben werden konnte. Schließlich wurde die Enteroanastomose von Anders, Braun, Fairland und Lücke versucht, aber ohne Glück, und Mangoldt hatte ebenso wenig Erfolg bei der Ileo-Colostomie.

Braun hat sich erst in letzter Zeit mit der Frage des operativen Vorgehens beim angeborenen Dünndarmverschluß befaßt und

lehnt aus den oben erwähnten Gründen die Resektion und Enteroanastomose als Behandlungsmethode ab, wozu ihn außer der Revision der Casuistik namentlich die Erfahrungen an seinem, von ihm operierten Fall geführt haben. Er tritt, besonders auch mit Rücksicht auf den guten Erfolg des Vorgehens Tischendorfs für die Enterostomie ein, da sie die einfachste, am schnellsten ausführbare und die geringsten Ansprüche an die Widerstandsfähigkeit des Kindes stellende Operation ist. Braun schlägt aber wegen der Unsicherheit der Diagnose und der Schwierigkeit, den Verschluß zu lokalisieren, vor, etwa am 2. oder 3. Tag das Abdomen in der Medianlinie unterhalb des Nabels zu eröffnen, seitliche Schnitte nur im gegebenen Fall hinzuzufügen, zu und abführendes Darmstück herauszulagern und beide möglichst bald, eventuell durch Anwendung von Klemmen zu verbinden. Das distale Stück kann dabei bequem durch Bougierung oder Wassereinläufe dilatiert werden.

Nach den bisherigen Erfahrungen sind also die operativen Aussichten auch beim Verschluß des Jejunum und Ileum nicht sehr viel versprechend, und Braun hat sicher Recht, wenn er Erörterungen darüber mehr theoretischen Wert beimißt, als praktisches Interesse; aber er hat auch ein Recht, darauf hinzuweisen, daß Einem als Chirurg jederzeit ein derartiger Fall begegnen kann, dem gegenüber man niemals eine eigene größere Erfahrung zur Verfügung hat, in dem Einem aber ein im Voraus denkbarer Plan von großem Nutzen sein kann.

IV. Die Stenosen und Atresien des Dickdarms.

Verengerungen und Verschließungen im Bereiche des Cöcum, Colon und Rectum in dem Sinne, wie wir diese Bildungsfehler im übrigen Darmkanal beachtet haben, sind selten, vor allem, wenn man die zahlreichen Fälle von Atresia ani und von den mannigfachen Combinationen absieht, welche die Mißbildungen des untersten Dickdarmabschnittes durch ihre Beziehungen zum Urogenitalapparat ermöglichen. Ich konnte nur 34 Beobachtungen von einfacher Dickdarmverengerung und -verschließung zusammenstellen, über die sich außerdem meist nur sehr spärliche Angaben finden. Auch hier handelte es sich um Kinder, die schon sehr bald nach der Geburt in der 1. oder 2. Woche zugrunde gingen. Fast in der Hälfte der Fälle waren noch Atresien an anderen Stellen, namentlich im Dünndarm vorhanden. Zu den Erscheinungen des Ileus trat aus naheliegenden Gründen früher als bei Dünndarmatresien Stuhlverhaltung. Die Entleerungen bestanden in dickem, zähem Schleim.

Nur im Fall Grüneberg war bei einer Stenose im Colon descend. eine Lebensdauer von 7 Wochen zu verzeichnen.

Was den Sitz der Anomalie im Dickdarm anlangt, so scheint am häufigsten das Colon asc. und die Gegend des Blinddarms betroffen, dann die Flexura sigmoid. und das Rectum, seltener die dazwischen gelegenen Abschnitte. Die Art der Atresie und Stenose ist dieselbe wie in den übrigen Darmabschnitten, auch membranöse Verschlüsse kommen vor (Bednar, Nélaton, Theremin), Trennung des Dickdarms in mehrere Teile und für diesen Abschnitt besonders auffallende Reduktion des unterhalb der Atresie gelegenen Teiles. Multiple Dickdarmatresien wurden von Gärtner beschrieben.

Über die Ätiologie gilt für den Dickdarm das gleiche wie für den Dünndarm, was die bisher geltenden Theorien anlangt. Doch hatte man sich hier offenbar nicht so viel damit beschäftigt, denn was zur Erklärung gesagt wird, ist sehr wenig und bewegt sich in demselben Ideenkreis wie bei den Dünndarmocclusionen. Atkin spricht einfach von rudimentärer, Marckwald von Hemmungsbildung; Gärtner recurriert sogar auf die Axendrehung, während Dohrn die fötale Peritonitis heranzieht; Simmonds und Theremin hingegen lehnen dieselbe wieder ab. Kristeller beobachtete eine Stenose an der Flexura coli dextr. und macht einen Druck durch die vergrößerte Leber dafür verantwortlich, während Clogg schließlich eine Atresie im Colon ascend. auf Persistenz des Duct. omphalo-enteric. zurückführen will. Derselbe soll den Darm durch den Nabelring gezogen und zu einer Adhäsion eines Meckelschen Divertikels mit dem Nabel geführt haben; dadurch sei der Dickdarm in den Nabel hereinbezogen, seien seine Gefäße umschnürt worden und habe sich der zugehörige Darm unterentwickelt.

Nach dem früher Gesagten dürfte es überflüssig sein, auf diese Erklärungsversuche nochmals einzugehen, denen wir beim Dünndarm schon entgegengetreten sind. Sie erscheinen hier ebenso gesucht und unwahrscheinlich wie oben im Duodenum und sind hier auch nur für den einzelnen Fall zugestutzt. Wir haben in der embryonalen Atresie des Enddarms und in der Annahme der Persistenz derselben eine so einfache und für alle Verhältnisse, auch des congenitalen Dickdarmverschlusses, passende Erklärung, daß wir dieselbe wie in den übrigen Abschnitten des Darmkanals ohne weiteres acceptieren werden.

Therapeutisch in zielbewußter Weise vorgegangen zu sein, scheint bisher nur Clogg, der bei einer Atresie des Colon ascend. eine Ileocolostomie versuchte, die aber an der Verengerung des

unterhalb der Atresie gelegenen Dickdarms scheiterte. Nélaton und Gärtner legten einen künstlichen After an, aber ohne Erfolg. Letzterer käme ja bei sonst günstigen Verhältnissen in erster Linie in Betracht, wird jedoch kaum imstande sein, einen dauernden Nutzen zu stiften. Im großen und ganzen werden wir daher bei Dickdarmocclusionen uns keinem therapeutischen Optimismus hingeben dürfen, um so weniger, da so sehr häufig Atresien in anderen Darmabschnitten damit vergesellschaftet sind.

Schlusssätze.

1. Im Darmkanal des menschlichen Fötus kommen etwa zwischen der 4. und 10. Woche vorübergehende Obliterationen vor, die einen normalen Entwicklungszustand des früh embryonalen Entodermschlauches repräsentieren. Sie konnten im Vorder-, Mittel- und Enddarm nachgewiesen werden und treten in allen diesen Abschnitten in der gleichen Weise in die Erscheinung.

2. Diese vorübergehenden Obliterationen, embryonale Atresien, entstehen durch Zellproliferation in dem bereits vollkommen entwickelten Darmrohr, dessen Hohlraum durch Zellen ausgefüllt wird, so daß ein in den einzelnen Darmabschnitten in verschieden langer Ausdehnung massiver Zustand des Darms resultiert.

3. Mit diesem Verschluß des Darmlumens geht die epitheliale Anordnung des entodermalen Rohrs vollkommen verloren und die Elemente nehmen den Charakter von Rundzellen an. Die embryonale Atresie persistiert einige Zeit lang und wird dann in übereinstimmender Weise so gelöst, daß innerhalb der Rundzellen Lichtungen, Vacuolen, auftreten, die sich vergrößern, confluieren und schließlich sich zu dem einheitlichen, bleibenden Darmlumen vereinigen. Gleichzeitig tritt wieder epitheliale Anordnung der Zellen auf.

4. Ebenso wie der Verschluß des Lumens, der durch Zellvermehrung entsteht, ist auch die Lösung der Atresie ein durchaus vitaler Vorgang, der auf Auseinandertreten der Zellen beruht. Nirgends finden sich Anhaltspunkte dafür, daß dabei ein Zugrundegehen von Zellen stattfindet.

5. Die embryonale Atresie ist kein für den Menschen spezifischer Vorgang, sondern sie läßt sich bei fast allen Wirbeltierklassen in der gleichen Form nachweisen und ist vielleicht als Vorfahrenzustand zu deuten.

6. Keine der bisher gebrauchten Theorien vermochte die in allen Abschnitten des menschlichen Darmkanals unter demselben strang- oder bandförmigen Bild auftretenden congenitalen Atresien einheitlich zu erklären. Die Tatsache der embryonalen Atresie leitet ohne weiteres auf die congenitalen Formen über und lehrt uns dieselben als Bestehenbleiben einer frühen Entwicklungsphase aufzufassen.

7. Diese Theorie reicht zur Erklärung aller einfachen angeborenen Atresien vollkommen aus und bildet auch für compliciertere Verhältnisse eine durchgehend haltbare Grundlage, die uns alle Begleiterscheinungen als sekundäre Vorkommnisse verstehen läßt.

8. Löst sich die embryonale Verklebung des Darmlumens aus irgend welchen Gründen nicht, dann hinterbleibt eine Atresie; löst sie sich nur unvollkommen oder kommt sie nicht in vollem Maße zur Entwicklung, dann resultiert daraus eine Stenose.

9. Die embryonale Atresie wird zur bleibenden, somit congenitalen, indem das verklebte und veränderte Entoderm zugrunde geht und eventuell durch Bindegewebe ersetzt wird. Die Folge davon ist für gewöhnlich eine Hypoplasie des ganzen Darmstücks in der Ausdehnung des Entodermverlustes.

10. Die aufgestellte Theorie steht mit keiner der klinischen und pathologisch-anatomischen Erfahrungen im Widerspruch.

Casuistik.

Im Folgenden gebe ich in gedrängter Kürze Referate über die bisherigen einschlägigen Beobachtungen, soweit mir dieselben im Original oder aus Citaten zugänglich waren. Ich versuchte möglichst nur solche Fälle zu sammeln, die in dem Sinne hierhergehören, in dem wir die Atresien und Stenosen des Darmkanals abzuhandeln beabsichtigten. Trotzdem sind einzelne Beobachtungen mit aufgenommen, die außerhalb dieser engeren Betrachtungsweise fallen, aber vielleicht für manchen, der die Casuistik dieses Kapitels nachsehen will, einigen Wert haben. Für jeden einzelnen Fall ist der Literaturnachweis angegeben, so genau, als er zu führen war.

Ösophagus.

1. Annandale (Edinburgh medic. Journ. 1869. T. XIV. p. 598), Neugebornes, Tod nach 48 Stunden. Atresie. Oberes Stück dilatiert.

endet blind, Mittelstück von einigen Muskelfasern gebildet; unteres Stück normal, durchgängig, mündet oberhalb der Bifurcation und etwas links von der Mittellinie in die Trachea.

2. Ayres (Transactions of pathol. Soc. London 1852. T. III. p. 91). Tod am 11. Tage. Atresie. Oberes Stück 8 cm lang, endet blind; unteres Stück mündet knapp über der Bifurcation mit klappenartiger Öffnung. Zwischen beiden ein plattes solides Muskelbündel.

3. Baillie (Traité d'anatomie pathologique. Paris 1803). Stenose, Ösophagus durch Septum mit centraler Öffnung geteilt.

4. de Bary, J., Atresie des Oesophagus etc. (Arch. f. pathol. Anat. 1864. 31. Bd. S. 430). Nicht völlig ausgetragenes Mädchen. Tod 4 Stunden post part. Atresie. Oberes Stück endet 4 cm unterhalb des Larynx blind; Mittelstück solider, 6 mm langer Strang; unteres Stück mündet 2 mm oberhalb der Bifurcation, schließt sich aber continuierlich an das Mittelstück an. Mikroskopische Untersuchung des imperforierten Stückes ergibt reichliche glatte Muskelfasern. — Hemmungsmißbildung. — Zahlreiche andere Mißbildungen.

5. Bauernfeind, Stenose des Ösophagus mit Pulsionsdivertikel (Inaug.-Dissert. München 1893). 67jähr. Frau. Tod an Kachexie. Stenose, bedingt durch ringförmige, membranartige Schleimhautfalte von 3 mm Höhe in der Gegend der 1. Trachealringes. Ösophaguseingang durch Verziehung hierher verlagert, Lumen daselbst hochgradig verengt, kaum 6 mm breit. — Schleimhautfalte nicht gerötet, ohne jede Narbe, freier Rand glatt; congenitale Anlage; Schlingbeschwerden erst 2 Jahre vor dem Tode, ohne Ursache.

6. Bendz (Ugeskrift for Lager 1867; cit. bei Mackenzie). Atresie. Oberes Stück endet blind. Mittelstück? Unteres mündet in die Trachea.

7. Blasius, Observationes medicae rariores. Leidae 1674. — Tod im 5. Jahre. Doppelbildung. Ösophagus zuerst einfach, teilt sich in der Höhe der 1. Rippe in 2 Äste, die sich in der Höhe der 8. Rippe wieder vereinigen und als einfache Speiseröhre in normaler Weise in den Magen münden.

8. Ders. Wohlgebildetes Kind. Doppelbildung des Ösophagus; bis zur 3. Rippe einfach, bis zur 7. oder 8. doppelt, von da bis zum Magen wieder einfach.

9. Ders. Erwachsener Mann. Stenose im untersten Teil der Speiseröhre, darüber starke Erweiterung in Form eines „Vormagens".

10. Blondeau (Gaz. des Hôpit. 1867. p. 453). Atresie; oberes Stück endet blind in der Höhe der Bifurcation, unteres öffnet sich in die Luftwege.

11. Boisvert (Journal de méd. de Bordeaux. 1886/87. p. 125). Tod am 9. Tag. Atresie. Oberes Stück 4 cm langer Blindsack; unteres öffnet sich in die Bifurcation.

12. Boucher (Bullet. sociét. anatom. Paris. IIe Serie. 1868. T. XIII). Tod nach 56 Stunden. Atresie. Oberes Stück blind, $4^1/_2$ cm lang, unteres mündet, 1 cm von der Bifurcation entfernt, in die Trachea.

13. Brenner, A., Ösophago-Trachealfistel und Stenose des Ösophagus. (Beitrag z. Chirurg. Festschrift für Billroth. Stuttgart. 1892.) Gesund aussehendes Mädchen, 24 Jahre alt; seit 1 Jahr Dysphagie. Stenose des

Ösophagus unterhalb des Ringknorpels und Communication zwischen Ösophagus und Trachea unterhalb der Stenose. — Hemmungsbildung, Schleimhaut intakt, nirgends Narbe. — Durch zweimalige Operation geheilt.

14. Brodie (Bibliothèque médic. T. XXX. 1810. p. 381). Atresie. Blinde Endigung des oberen Brustteils. Magen hat kein cardiales Lumen. Kein unteres Stück, auch nicht in Form eines fibrösen Stranges. Keine sonstigen Abnormitäten.

15. Brosset (Lyon médic., 1889. T. LXI. pag. 109 et 150). Tod am 3. Tage. Atresie. Oberes Stück endet am 12. Trachealring; unteres mündet mit ganzem Durchmesser in der Höhe der Bifurcation in die Trachea. Ösophaguswand geht direkt und ohne Unterbrechung in die Luftröhre über, deren Muskelfasern an der Rückwand dadurch verdoppelt erscheinen.

16. Derselbe [loc. cit.]. Tod am 5. Tage. Atresie. Oberes Stück 4 cm lang, endet kaum 1 cm von der falschen Mündung entfernt blind. Von ihm entspringt ein Muskelstrang, der getrennt von der hinteren Trachealwand zum unteren Stück verläuft. Unteres Stück mündet $1^1/_2$ cm über der Bifurcation schräg mit ganzem Lumen in die Trachea. — Erbrochen wurde Schleim, fötide Massen, schließlich Blut, alles aus dem Magen, von wo es durch das untere Stück in die Trachea gepresst wurde. — Hyperdaktylie, Hufeisenniere.

17. Brüel, W., Zur Casuistik der Mißbildungen der Speiseröhre. (Inaug.-Dissert. Gießen 1892.) Totgeborenes, schlecht entwickeltes Mädchen. Atresie. Oberes Stück endet blind 13 mm unterhalb des Cricoidknorpels; Mittelstück bildet eine Zellgewebslamelle; unteres Stück 3 cm lang, mündet an der Bifurcation in die Trachea, genau zwischen den Bronchien, dieselben etwas auseinanderdrängend. — Im Mittelstück kein fester bindegewebiger oder muskulöser Strang, sondern es fehlt die ganze Ösophaguswand; zurückgeführt auf vorübergehende Zustände bei niederen Tieren. — Magen enthält Schleim, Dickdarm Meconium. — Zahlreiche andere Mißbildungen: Pulmonal- und Mitralfehler, Foram. ovale offen, Ventrikelseptum perforiert. Hypoplasie der Aorta.

18. Ders. [loc. cit.]. Äußerlich wohlgebildetes Mädchen. Tod am 3. Tage an Pneumonie. Atresie. Oberes Stück 4 cm lang, endet blind, Mittelstück muskulös; unteres Stück 35 mm lang, mündet 15 mm oberhalb der Bifurcation mit kleiner Öffnung. Oberes Stück etwas erweitert, Schleimhaut faltig, verdickt; Muskulatur läuft am Blindsack unter spitzem Winkel zusammen, hört dann aber nicht auf, sondern bildet ganz kurzen soliden Muskelstrang, der in die Muskulatur des unteren Stückes übergeht. — Magen stark gashaltig; Dünndarm ebenso, außerdem wenig Schleim von gelblicher Farbe enthaltend; auch Dickdarm meteoristisch, dunkles Meconium enthaltend. — Duct. Botalli u. For. ovale offen; Uterus bilocularis.

19. Cassan (Arch. génér. de méd. 1836. T. VIII. p. 260). 77jähr. Mann; von Geburt an Schlingbeschwerden; Tod an Marasmus. Stenose auf 1 Linie Weite in 8 Linien Länge.

20. Cleaver (Lancet 1892. T. I. p. 805). Gesunder, reifer Knabe. Unvermögen zu schlucken. Tod nach $6^1/_2$ Tagen. Atresie. Oberes Stück endet blind in der Höhe der Bifurcation, von wo sich ein membranöser Strang nach dem Magen zu fortsetzt.

21. Cruveilhier (Anatom. patholog. 1849. T. II. p. 232). Atresie. Ösophagus endet blind in der Mitte der Trachea und entspringt mit seinem unteren Stück im Bifurcationswinkel.

22. Davies-Millet (London medic. gaz. 1842. T. XXI. p. 543). Tod nach 36 Stunden. Atresie. Oberes Stück $1^1/_4$ Zoll lang, endet blind; Mittelstück 1 Zoll lang, besteht aus Muskelfasern, die in das gut entwickelte untere Stück übergehen. Letzteres mündet unmittelbar unterhalb der Bifurcation. — Spina bifida, Anus imperforatus.

23. Durston, G. (Collection académ., part. étrangère. T. II. p. 288). Atresie. Ösophagus endet blind $^1/_2$ Zoll breit über dem Zwerchfell; kein unteres Ende. — Älteste Beobachtung, aus den Jahre 1670.

24. Eppinger, Patholog. Anatom. d. Larynx u. d. Trachea. 1880. S. 252. Bei junger männlicher Leiche Oesophago-Trachealfistel. An der hinteren Wand der Trachea, gerade über dem Sporn der Bifurcation, eine für einen Katheter durchgängige Öffnung, die vermittelst sanduhrförmigen, kaum 1 cm langen Fistelganges in die Speiseröhre führte. Schleimhaut stark gefaltet.

25. Fagge (Cit. v. Schneider). 84jähriger Mann, Tod an Kachexie. Stenose an der Cardia, für gewöhnlichen Bleistift kaum durchgängig; oberhalb derselben ulceriertes Carcinom. Schleimhaut an der Stenose intakt.

26. Follin, E., Des rétrécissements de l'oesophage. Paris 1853. p. 37. Alte Frau. Seit der Jugend große Beschwerden beim Schlucken fester Speisen. Nach dem Tode fand sich eine membranöse Stenose, 6 Querfinger breit unterhalb des Pharynx, in Form einer circulären Falte mit einer Öffnung von 1 cm im Durchmesser, von Schleimhaut überkleidet, im Inneren sehnige Ringfasern.

27. Funk-Brentano (Société d'anatom. Paris 1895). Tod nach 8 Tagen. Atresie. Oberes Ende blind am 3. Brustwirbel, unteres mündet in einen Bronchus. — Abnorm tiefe Lage der linken Niere.

28. Gernet (Oppenheimers Zeitschr. f. d. gesammt. Heilkde. 1847. S. 442). Atresie. Oberes Stück endet als Blindsack, unteres mündet unmittelbar unterhalb der Bifurcation.

29. Grandon, (Bullet. société anatom. 1891. p. 71). Tod am 6. Tage. Atresie. Ösophagus oben normal, erweitert sich dann zur Ampulle, die 4 cm unterhalb des Larynxeinganges reicht. Von da ab Reduktion zu einem harten, der Trachea stark adhärenten Strang von 18 mm Länge. Unteres Stück mündet in die Luftröhre, 3 cm unterhalb des unteren Cricoidrandes.

30. Heath (London medic gaz. Vol. XXVI. p. 542). Ösophagus fehlt vollkommen.

31.—34. Hirschsprung (Inaug.-Diss. Kopenhagen 1861). 4 Fälle von Atresie. Oberes Stück endet in verschiedener Höhe als Blindsack. In 3 Fällen solides, aus Muskelfasern bestehendes, an der Hinterwand der Trachea verlaufendes Mittelstück; unteres Stück mündet in zwei Fällen in die Bifurcation, in den anderen oberhalb derselben. — Excremente am 1. Tag meconial, dann gelblich. — Entwicklungshemmung. — In 3 Fällen Anus imperforatus, 2 mal Kloaken und Hydrocephalus.

35. Hirschsprung (loc. cit.). 5 Monate altes, schlecht entwickeltes Kind. Stenose 15 cm vom Kieferrand entfernt. Bedeutende Erweiterung der oberen zwei Drittel des Ösophagus; Wand der Striktur so dünn, daß die einzelnen Schichten nicht mehr erkannt werden konnten. Von Seiten der Umgebung konnte keine Ursache für die Stenose entdeckt werden; unterhalb derselben normales Verhalten.

36. Home, E. (Biblioth. médic. T. VIII. p. 260). 59jährige Frau, seit der Kindheit Schluckbeschwerden, zeitweise nur stecknadelkopfgroße Stücke schluckbar. In den letzten 8 Monaten fixer Schmerz in der Magengegend, starke Brechneigung, Steigerung der Speichelsecretion; Tod an Marasmus. Ringförmige Stenose hinter dem 1. Trachealring. Schleimhaut an der Stenose normal.

37. Howston (Dublin Hosp. Rep. T. V. p. 311. 1830). Pharynx weiter wie gewöhnlich, endet blind. Atresie hoch oben; unteres Stück mündet in der Nähe des Kehlkopfes in die Trachea.

38. Jlott (cit. v. Legrand). Tod am 4. Tage. Atresie. Pharynx endet als Blindsack unterhalb des Cricoidknorpels. Unteres Stück mündet in die Trachea. — Duct. Bot. offen.

39. Ders. (loc. cit.). Oberes Stück endet blind $^1/_4$ Zoll unter dem unteren Cricoidrand; Atresie im Mittelstück, das aus Muskelfasern besteht; unteres Stück endet $^1/_2$ Zoll vom oberen entfernt. — Offner Duct. Botalli.

40. Kraus, F., Die Erkrankungen der Mundhöhle und der Speiseröhre. (Nothnagels Spec. Path. u. Therap. XVI. Bd. Wien 1902. S. 96). Pharynx normal, Atresie des Ösophagus etwa 6 cm unterhalb des Larynx; divertikelartiger, unten konisch zugespitzter Blindsack, Ösophagusschleimhaut normal. Zwischen dem am Zwerchfell adhärenten Magen und dem Blindsack ein dünner, innig mit der Trachea verwachsener Strang. Keine Communication zwischen Ösophagus und Trachea.

41. Ders. (loc. cit. S. 99). Mädchen, Tod am 2. Tage. Atresie. Oberes Stück endet nach 4 cm blind mit leichter kuppelartiger Ausweitung. An diese Kuppel setzt sich ein fadendünner muskulöser Fortsatz an, der 13 mm lang sich in die Muskulatur des spitz zulaufenden oberen Endes der unteren Hälfte des Ösophagus einpflanzt. Diese mündet knapp oberhalb der Bifurcation in die Trachea. — Ätiologie: Transposition der r. Subclavia.

42. Lallemand, (Observat. patholog. Thèse. Paris 1818). Pharynx und Ösophagus entspringen unter dem Sphenoid; Mittelstück macht eine quer vor den Wirbeln liegende Schlinge („wie der Darm in einer Hernie"); unteres Stück zeigt vor seinem Eintritt in den Magen eine undurchgängige Stenose. — Schwere andere Mißbildungen.

43. Lamb (Philadelphia medic. Times 1873. p. 705). Tod nach 7 Wochen an Pneumonie. Ösophago-Trachealfistel $^1/_2$ Zoll unterhalb des unteren Ringknorpelrandes, Längsdurchmesser 3, Querdurchmesser 1 Linie; glatte Ränder, Schleimhaut normal.

44. Legrand, Des imperforations de l'oesophage. (Thèse de Paris. 1897.) Wohlgebildetes Mädchen. Erbrechen sofort nach Nahrungsaufnahme, Erstickungsanfälle. Tod am 5. Tage an Inanition. Atresie. Oberes Stück bildet 4 cm langen, erweiterten Sack mit auf das Doppelte verdickter Wand.

Mittelstück 1 cm langer, abgeplatteter, 3 mm breiter, 1 mm dicker fibröser Strang, entspringt oberhalb der tiefsten Stelle des Blindsackes, geht schräg nach vorn in die Wand des unteren Stückes über. Auffaserung und Umschlingung des unteren Stückes, letzteres erscheint normal und öffnet sich 1 cm oberhalb der Bifurcation weit in die Trachea. — Sämtliche übrigen Organe gesund.

45. Ders. (loc. cit.). Äußerlich normales Kind. Erbricht alles. Sond. geht 11 cm weit; wohl Atresie. Tod am 2. Tage. Sektion verweigerte — Anus imperforatus.

46. Ders. (loc. cit.). Kräftiger Knabe. Tod nach $3^1/_2$ Tagen. Atresie. Oberes Stück 3 cm lang, endet blind, ohne fibröse Fortsetzung; unteres Stück mündet $^1/_2$ cm oberhalb der Bifurcation mit ovalärem Lumen in die Trachea. Muskulatur desselben geht in die Längsmuskeln der Trachea über.

47. Lehmann, L. (cit. v. Mackenzie). Ausgetragenes männliches Kind; erbricht alles. Tod am 6. Tage an Inanition. Atresie. Oberes Stück 4 cm lang, 1 cm weit, endet blind. Wand 3 mm dick, durch Bindegewebe an die Wirbelsäule geheftet. Blindsack liegt dicht am unteren Stück, das 6 mm oberhalb der Bifurcation mit kleiner länglicher Öffnung in die Trachea mündet. — Magen normal, enthält viel Luft, ebenso die Därme, nur im Colon desc. und Rectum Meconium.

48. Lehner, H., Congenit. Atresie d. Oesophagus (Inaug.-Dissert. München 1900). Nicht ausgetragener totgeborener Knabe. Atresie. Anfang des Ösophagus stark erweitert, endet oberhalb der Bifurcation blind; Zwischenstück solider Strang; unteres Stück mündet in die Trachea.

49. Leven, L., Blinde Endigung des Halsteiles der Speiseröhre (Arch. f. pathol. Anatomie. Bd. 114. 1888. S. 553). Reifes normal entwickeltes Mädchen. Tod am 8. Tage. Atresie. Oberes Stück blind, stark dilatiert, endet in der Höhe des 8. Trachealringes; unteres mündet an der Bifurcation in die Trachea. — Magen und Darm stark gashaltig. — Entwicklungshemmung.

50. Levy (Neue Zeitschrift f. Geburtskde. 1845. Bd. 18. S. 436). Ausgetragener, wohlgenährter Knabe. Tod nach 4 Tagen. Atresie. Oberes Stück $1^1/_4$ Zoll lang, Muskelfasern convergieren gegen das abgestumpfte Ende; unteres Stück mündet 1 Linie oberhalb der Bifurcation mit ovalem Lumen.

51. Ders. (loc. cit.). Atresie. Oberes Stück endet blind, unteres communiciert mit dem rechten Bronchus.

52. Logan, J. R., Congenital occlusion of the oesophagus (Liverpool medic.-chirurgic. Journ. Vol. XIII. 1893); nicht erhältlich.

53. Lozach (cit. v. Mondière). Ösophagus fehlt vollkommen. — Fehlen von Pharynx und Luftwegen.

54. v. Luschka, H. (Arch. f. pathol. Anat. Bd. 47. 1869. S. 378). Äußerlich normales Kind. Atresie. Oberes Stück endet am 9. Trachealring, etwas verjüngt, blind; Mittelstück 1 mm breit, muskulös; unteres Stück mündet oberhalb der Bifurcation in die Trachea mit aufwärts concaver Spalte. — Mittelstück besteht aus glatter Muskulatur.

55. Mackenzie, Diseases of the throat and nose (deutsch v. Semon, Berlin 1884). Schwächlicher Knabe, beim Atmen und Schreien Schwierigkeit. Tod am 11. Tage an Erschöpfung. Atresie. Oberes Stück endet

nach $2^1/_2$ cm blind und bildet eine die Trachea comprimierende Ampulle; ein schmales Muskelbündel verbindet oberes und unteres Stück; unteres Stück mündet dicht unterhalb des Blindsackes, verjüngt, mit kleiner halbmondförmiger, nach hinten und unten gerichteter Öffnung.

56. Maier, R. (Ber. üb. d. Verhandl. d. naturforsch. Versamml. zu Freiburg. 1862. S. 205). Tod am 6. Tage an Entkräftung. Atresie. Oberes Stück endet blind einige Linien über der Bifurcation, dann kurzer solider Strang fest mit der hinteren Trachealwand verwachsen; unteres Stück communiciert im Teilungswinkel der Trachea mit dieser durch halbmondförmige Öffnung. Schleimhaut des Ösophagus und der Trachea gehen ineinander über.

57. Marckwald, Ein Fall von Atresia oesoph. etc. (Münch. med. Wochenschr. 1894. S. 265). Kräftig entwickelter Knabe, äußerlich völlig normal, bei jeder Nahrungsaufnahme Suffokation. Tod am 4. Tage an doppelseitiger Aspirationspneumonie. Atresie. Oberes Stück 8 cm lang, endet in der Höhe des 7. Trachearinges blind; Lumen vergrößert, Wand verdickt; Mittelstück kleines Faserbündel; unteres Stück mündet mit linsengroßer Öffnung in den linken Bronchus, knapp an der Bifurcation. — Mikroskopischer Befund negativ. — Magen- und Duodenum stark gashaltig. — Anus imperforat., Atresia duodenalis.

58. Marrigues (c. v. Meckel). Atresie. Speiseröhre verliert sich in dem hinteren und oberen Teil der Brusthöhle in einer kleinen Anzahl häutiger, an die Brustwirbel festgehefteter Bälge, die sich beim Lufteinblasen aufblähen. — Größter Teil des Darms, der aus 3 gesonderten Stücken besteht, in der Nabelscheide. After blind. Magenfundus fehlt.

59. Marsh, J. P., Congenital absence of the entire oesophagus (Americ. Journ. of medic. Science, Bd. 124. 2. p. 304. 1902). Bei einem sonst gesunden Kind vollständiges Fehlen des Ösophagus.

60. Martin, (Exposé des travaux de la Soc. roy. de méd. de Marseille, 1821, p. 44). Atresie. Oberes Stück einige Linien lang, endet blind. Mittelstück fehlt; unteres Stück mündet in die Trachea in der Höhe der Bifurcation.

61. Maschka, Seltene Mißbildung bei einem Neugeborenen (Allg. Wiener medic. Zeitg. 1862). Frühgeburt, totgeborenes Kind. Atresie. Oberes Stück durchgängig, endet als Blindsack, unteres mündet in die Trachea. — Zahlreiche Mißbildungen.

62. Mason, (Assoc. medic. Journal. London. 1855. T. I. p. 564). Tod am 7. Tage. Atresie. Oberes Stück endet als Blindsack etwas oberhalb der Bifurcation; Mittelstück 4—5 cm lang, besteht aus rötlichen Muskelfasern, die in Bindegewebe eingehüllt sind; unteres Stück 3 cm lang mit engem Lumen, endet ebenfalls blind. — Keine anderen Mißbildungen.

63. Mayer (cit. v. Kraus). 9jähriges anämisches Mädchen von 35 Pfd. Gewicht; schon als Säugling Regurgitation der Nahrung mit viel Schleim; im 3. Lebensjahre fast verhungert. Angeborene Stenose am unteren Ende des Ösophagus, durch welche eine 6 mm-Sonde eben passieren kann. Sondendilatation, nach 6 Monaten 18 Pfd. Gewichtszunahme, nach 1 Jahr noch Heilung.

64. Mekus, Eine seltene Mißbildung (Centralbl. f. Gynäk., Bd. 12. S. 686). Untermittelgroßes Mädchen; Tod am 8. Tage an Inanition, Bron-

chopneumonie. Atresie. Oberes Stück endet als Divertikel 1 cm über der Bifurcation, unteres mündet in die Trachea. — Enorme Fruchtwassermenge.

65. Mellor, London medic. gazette, 1840. Vol. XXVI. p. 542). Tod am 7. Tage. Ösophagus fehlt. Pharynx endet als Blindsack unterhalb der Cartilago cricoid.; an Stelle der Cardia eine kleine Auftreibung; keine Verbindung zwischen Magen und Pharynx.

66. Mondière, J. T., Notes sur quelques maladies de l'oesophage (Arch. génér. de med. II. Série, T. II. 1833). Kräftiger, äußerlich wohlgebildeter Knabe. Erstickungserscheinung bei Nahrungsaufnahme, Tod nach 8 Tagen. Ösophagus fehlt ganz. Pharynx endet blind, ebenso Cardia, letztere am Zwerchfell locker angeheftet. — Enorme Leber, sonst normale Eingeweide.

67. Ders. (loc. cit.). Tod nach 36 Stunden. Atresie. Statt des Ösophagus Blindsack von wenigen Linien Länge; in der Höhe der Bifurcation Abgang des Ösophagus von der Trachea.

68. Ders. (loc. cit.). Gut entwickeltes Neugeborenes; Tod nach 48 Stdn. Atresie. Pharynx endet blind; Ösophagus entspringt von der Rückwand der Trachea mit großer Öffnung in der Höhe der Bifurcation. — Übrige Eingeweide normal.

69. Ogle, (Transact. of pathol. soc. London 1856. T. VII. p. 52). Tod am 4. Tage. Atresie. Oberes Stück sehr erweitert, endet 3 cm vom Pharynx blind, unteres mündet 1 cm oberhalb der Bifurcation mit ovalen Lumen und klappenartiger Öffnung.

70. Opitz, Blinde Endigung der Speiseröhre (Centralbl. f. Gynäk. 1887. Nr. 46. S. 734). Reifes, wohlgebildetes Mädchen. Tod am 6. Tage. Atresie. Ösophagus endet im oberen Drittel, Sonde bleibt in der Höhe des Cricoid stecken; kein Zwischenstück; unteres Stück mündet in die Trachea.

71. Padieu (Soc. anatom. 1835). Tod am 3. Tage. Atresie. Oberes Stück endet als Blindsack 1 Zoll unterhalb der Larynx mit der Trachea durch spärliches Bindegewebe adhärent; unteres Stück mündet in die Trachea, an deren Rückwand man stärker vorspringende longitudinale Muskelfasern sieht, die teils zum Kehlkopf, teils zum Ösophagus sich fortpflanzen.

72. Pagenstecher (Arch. génér. de méd. 1. Serie, 1829. p. 116). Äußerlich wohlgebildetes Mädchen, Tod am 4. Tage. Atresie. Oberes Stück endet als Blindsack 14 Linien unterhalb des Pharynx, Mittelstück bildet kleinen Bindegewebsstrang, der an der vorderen Wand des Blindsackes entsteht, 1 Zoll 9 Linien lang ist und am Ösophagusende, das am Magen ansetzt, endet.

73. Ders. (Journal univers. T. LIX. p. 103). Kräftiges, wohlgebildetes Mädchen. Tod nach 5 Tagen. Atresie. Oberes Stück endet blind am 2. Brustwirbel; Mittelstück bildet 7—8 Linien langen fibrösen Strang, unterhalb davon normale Verhältnisse. — Magenfundus fehlt.

74. Perier (Bulletin société anatom. 1873. p. 587). Tod am 7. Tage. Atresie. Oberes Stück endet blind 4 cm unterhalb des Larynxeinganges und verliert sich in verdichtetes Gewebe, das an der Trachealwand durch einige abgeplattete, wahrscheinlich muskelbündelhaltige Fasern befestigt erscheint; unteres Stück mündet in der Höhe der Bifurcation in die Trachea.

75. Perkins (New-Hampshire Journ. of Soc. medic.-concord 1852/53. T. IV. p. 309). Tod nach 6 Tagen 8 Stunden. Atresie. Oberes Stück dilatiert, endet 12 cm vom Lippenrand entfernt, 1 cm oberhalb d. Bifurcation; unteres Stück mündet mit freiem Lumen in die Bifurcation.

76. Pinard (Bullet. société anatom. 1873. p. 682). Tod 10 Minuten nach der Geburt. Atresie. Pharynx endet als Trichter und setzt sich in fibrösen Strang fort, der den Ösophagus darstellt. — Fehlen des Centralnervensystems, der Genitalien, Anus imperforatus.

77. Polaillon (Gazette des Hôp. 1875). Atresie. Pharynx endet blind. Ösophagus wird durch einen fibrösen Strang gebildet. — Anus imperforatus, Kloake, Aplasie des Radius, Klumpfüße.

78. Porro (Annali univers. di Medic. Milano 1871). Atresie. Oberes Stück endet blind, unteres mündet in die Trachea.

79. Quain (London medic. gaz. 1851. p. 295). Tod am 12. Tage. Atresie. Oberes Stück beträchtlich dilatiert, endet 1 Zoll unterhalb des Pharynx; unteres Stück mündet $^1/_2$ Zoll von der Bifurcation entfernt in die Trachea; beide Stücke verbindet ein dünnes, solides Faserbündel. — Keine sonstigen Abnormitäten.

80. Ransoné, R., Angeborene Ösophagus-Atresie (Inaug.-Dissert. Bonn 1900). Tod am 6. Tage. Atresie. Oberes Stück endet 7 cm von der Lungenspitze entfernt blind, leicht sackartig erweitert; unteres Stück mündet 5 cm oberhalb der Cardia in die Trachea. Dazwischen 7 mm langer, solider Strang, nur aus Muskelfasern bestehend.

81. Richardson (Boston medic. and surg. Journ. 1875. T. V. p. 92). Tod am 7. Tage. Atresie. Oberes Stück blind, 1 Zoll oberhalb der Bifurcation; unteres Stück in Verbindung mit der hinteren Trachealwand durch eine kleine Öffnung unmittelbar unterhalb des oberen Endes. — Andere Mißbildungen.

82. Röderer (bei Meckel S. 494). Atresie. Oberes Stück $1^1/_2$ Zoll lang, endet in der Gegend des 3. Brustwirbels blind und setzt sich in einen fibrösen Strang fort, der am Zwerchfell angeheftet ist. — Magen fehlt, zahlreiche andere Abnormitäten.

83. Rossi (Arch. de Méd. T. XV. p. 270). Kind erbricht alles. Tod nach 3 Tagen. Atresie. Ösophagus oberhalb der Cardia durch einfaches membranöses Septum verschlossen.

84. Rüdinger, G., Congen. Atresie des Oesophag. (Inaug.-Dissert. München 1897). Ausgetragenes, äußerlich gut gebildetes Mädchen, Tod nach 6 Tagen an multiplen Schluckpneumonien. Atresie. Oberes Stück erweitert, blind; unteres geht bis in die Nähe des oberen, mit ihm durch feinen bindegewebigen Strang verbunden; unteres Stück mündet 2 cm unterhalb des Kehlkopfes in die Trachea. — Störung in der Keimentwicklung.

85. Schaltock (Transact. of London pathol. soc. XVI. 1890). Atresie; cit. von Brüel ohne nähere Angaben.

86. Schneider, W., Über angeborene Speiseröhrenverengerungen. (Inaug.-Dissert., Königsberg 1900.) 66jähr. Mann, konnte alle Nahrung nur in kleinsten Stücken oder flüssig nehmen. Tod an Pneumonie. Stenose 5 cm unterhalb der Kehlkopfincisur in Form eines Diaphragma mit gleichmäßiger Beteiligung der Ösophagusschleimhaut, die gefaltet, verschieblich

und normal ist. Stenose 11 mm lang, Öffnung von $2^1/_2$ mm Durchmesser. In der Umgebung normale Verhältnisse.

87. Ders. (loc. cit.). 46jähr. Mann, Tod an Gastroenteritis, Pneumonie. Stenose $3^1/_2$ cm unter der Incisur in Form einer ringförmigen Schleimhautduplikatur, sich als halbmondförmige Klappe in das Lumen vorschiebend. Länge der Stenose 9 mm, Durchmesser 1 cm, für kleinen Finger mit Mühe passierbar. Schleimhaut blaß, leicht verschieblich, nirgends narbig. — Defekt der linken Niere.

88. Schöller (Neue Zeitschr. f. Geburtskunde. Bd. VI. 1838. S. 264). Wohlgebildeter, ausgetragener Knabe. Tod am 4. Tage. Atresie. Oberes Stück endet blind in der Mitte der Trachea, ist stark erweitert, mit hypertrophischen Wänden; unteres Stück ist weit in die Trachea geöffnet. Zwischen beiden ein Bindegewebsstrang, der sich am oberen Blindsack auffasert. Im oberen Stück angeblich Ulceration (sekundär!), im unteren Epitheldefekte; an der Cardia eine Narbe.

89. Sick (Münch. medic. Wochenschr. 1900. S. 170). Atresie. Erweiterter Ösophagus endet in der Höhe der Bifurcation blind, das Rohr ist dann für eine kurze Strecke unterbrochen und beginnt $1^1/_2$ cm oberhalb der Cardia wieder blind. — Rectum endet 2 cm oberhalb des Anus blind.

90. Sonderland (Journ. complém. du dict. des scienc. méd. 1820. T. VIII. p. 369). Ausgetragenes, äußerlich wohlgebildetes Mädchen. Tod am 8. Tage an Pneumonie. Pharynx endet blind. Ösophagus fehlt in ganzer Länge. Magen durch Zellgewebe am Zwerchfell befestigt. — Voluminöse Leber. — Hydramnion, Placenta von 3 facher Mächtigkeit.

91. Steel (Lancet, 20. Octob. 1888). Tod nach Gastrostomie. Atresie. Oberes Stück endet $12^1/_2$ cm vom Alveolarrand blind; kein Mittelstück; Zwischenraum von $3^1/_2$ cm; unteres Stück sehr kurz. — Keine sonstigen Mißbildungen.

92. Steenberg (cit. v. Hirschsprung). Atresie. Oberes Stück blind, Mittelstück solider Muskelstrang; unteres Stück mündet oberhalb der Bifurcation in die Trachea.

93. Sundewall (cit. v. Mackenzie). Atresie. Oberes Stück endet blind, unteres mündet in die Trachea.

94. Tarnier (Gaz. médic. de Paris. Nr. 29. 1866). Atresie. Oberes Stück 3—4 cm lang, endet am oberen Schildknorpelrand blind; kein Mittelstück nachweisbar; unteres Stück mündet 5 mm oberhalb der Bifurcation. — Keine weiteren Mißbildungen.

95. Taylor (Boston medic. and surgic. Journ. 1893. T. 128. p. 61). Tod am 2. Tage. Atresie. Oberes Stück endet blind am Vereinigungspunkt des unteren mit der Trachea.

96. Tenon (cit. v. Mackenzie). Atresie durch membranösen Verschluß im oberen Teil des Ösophagus.

97. Tilanus (ebendort). Atresie. Oberes Stück blind, unteres mündet in die Trachea.

98. Turner (Transact. of pathol. Soc. London 1885. Bd. 36). $1^1/_2$ Jahre alter Knabe von 14 Pfund Gewicht. Stets Schlingbeschwerden, namentlich bei festen Speisen. Tod an Inanition. Stenose in der Nähe der Cardia, Schleimhaut intakt, Muskulatur oberhalb hypertrophisch.

99. Vancruyck (Bullet. de la Soc. d'émulat. de Paris. 1824. p. 251). Ausgetragenes Kind mit normalen Eingeweiden; Tod nach 3 Tagen. Atresie. Unterer Ösophagus auf 2 Zoll solid, Cardia blind.

100. Viggo (in Virchow-Hirschs Jahresberichte 1867. Bd. I. S. 262). Tod nach 4 Tagen. Atresie. Oberes Stück endet blind, unteres mündet in die Trachea am Übergang in den linken Bronchus.

101. Vince (British medic. Journ. 1891. T. L. p. 14). Tod nach 48 Stunden. Atresie. Oberes Stück endet 1—1½ Zoll vom Larynxeingang blind; Mittelstück 2 Zoll lang, fibrös; unteres Stück verjüngt sich gegen seine Mündung in die Trachea oberhalb des letzten Ringes.

102. Vincent (Lyon médic. 1887. T. IV. p. 406). Tod am 7. Tage. Atresie. Pharynx endet blind; unteres Stück mündet 5 mm vom oberen entfernt zwischen 2. und 3. Ring in die Trachea.

103. Vrolik (cit. v. Kraus). Tod am 5. Tag. Stenose im obersten Teil des Ösophagus, knapp oberhalb derselben Communication der Trachea mit der Speiseröhre.

104. Ward (Transact. of pathol. Soc. London. 1857. T. VIII. p. 173). Tod am 12. Tag. Atresie. Pharynx endet blind; unteres Stück mündet mit klappenartiger Öffnung knapp oberhalb der Bifurcation. Zwischen beiden breites Muskelband. — Anomalie des Herzens, Blausucht.

105. Warner (Lancet 1840. p. 463). Atresie. Oberes Stück blind, kein Zwischenstrang, cardiales Ende ebenfalls blind.

106. v. d. Water, B. (Dissertat. Leyden 1857). Schlecht entwickeltes, ausgetragenes Mädchen. Tod nach 3 Tagen unter Erstickungserscheinungen. Atresie. Oberes Stück nicht dilatiert, nicht hypertrophisch, läuft nach unten bis 1 Querfinger unterhalb der Epiglottis spitz zu, communiciert oberhalb dieser Spitze mit der Trachea; auch das untere Stück öffnet sich in die Luftröhre. — Große Menge Fruchtwasser.

107. Westbroock (cit. v. Legrand). Tod am 5. Tag. Atresie. Oberes Ende blind; Mittelstück 1 cm lang; unteres communiciert mit der hinteren Trachealwand.

108. Wilks (cit. v. Schneider). 74jähr. Mann, von Jugend auf Wiederkäuer. Stenose in der Nähe des Magens, mit Mühe für kleinen Finger passierbar. Ösophagus weit „wie ein Colon". An der Stenose mikroskopisch nur Hypertrophie, keine Narbe.

109. Willigk (Prager Vierteljahrsschrift 1856. S. 34). Tod nach 16 Stunden. Oberes Stück endet 7 mm über der Bifurcation blind, unteres mündet unmittelbar oberhalb derselben mit ovalem Lumen und halbmondförmiger Klappe in die Trachea; Mittelstück 5 mm dicker, fibröser Strang.

110. Wittenrood, A. Ch., Congenitale Atresie mit Oesoph.-Trach.-Fistel. (Inaug.-Dissert. Freiburg 1899). Ausgetragenes, wohlgebildetes Mädchen. Tod nach 60 Stunden an Pneumonie. Atresie. Anfangsteil der Ösophagus erweitert, endet blind etwas oberhalb der Bifurcation. Hart am Blindsack mündet der untere Teil in die Trachea mit halbmondförmigem Schlitz. Kein solider Verbindungsstrang. — Magen und ein Teil des Dünndarms stark durch Gase ausgedehnt. — Übrige Organe normal.

111. Zenker, F. A. (Ziemssens Handb. d. spec. Pat. u. Therap. VII. Bd. 1877). 66jähr. Frau, zeitlebens Schluckbeschwerden. Tod an Pyloruscar-

cinom. Stenose am Anfang des Ösophagus, nur für Sondenknopf durchgängig. Schleimhaut daselbst verschieblich, zart, unverändert.

II. Magen.

1. Buhl (cit. bei Silbermann). Tod nach 4 Tagen. Atresie des Pylorus.

2. Calder (cit. bei Meckel). Regelmäßig gebildetes Kind; hat keine Entleerungen. Tod am 7. Tag. Atresie des Pförtners, der durch solide, drüsige (?) Masse verschlossen ist.

3. Fagge (cit. v. Schneider), in der Ösophaguscasuistik Nr. 25 geführt. Stenose d Cardia.

4. Lehner, H. (Dissert. München 1900). Nicht ausgetragener, totgeborener Knabe. Am Pylorus ringförmige Stenose. — Atresie des Ösophagus. Defekt der linken Niere.

5. Maiss, Angeborene Atresie des Pylorus (76. Jahresber. d. schles. Gesellsch. f. vaterl. Kultur. 1898. S. 162). Frühgeburt; häufiges Erbrechen; Tod nach 3 Tagen an Inanition. — Magen cylindrisch, beide Curvaturen gleich lang. In der rechten Parasternallinie circuläre Einschnürung, so daß sich Pars pyloric. kugelig abhebt; darmwärts keine Öffnung, Atresie des Pylorus. Darm fast leer, nur im Anfang des Colon etwas Meconium. — Defekt des Septum atrior. und ventriculor.

6. Struthers, J. (Schmidts Jahrb. 72. Bd. S. 7). Weib in mittleren Jahren. Tod an Typhus. Stenose des Magens in der Mitte, für Zeigefinger durchgängig, $^1/_2$ Zoll lang. Weder Faltenbildung noch Wandverdickung.

7. Derselbe (loc. cit.). Stenose wie oben, nur näher dem Pylorus.

8. Wünsche (Jahrb. f. Kinderheilk. N. F. Bd. VIII). Knabe, Tod nach 6 Tagen 7 Stunden. Erbrechen, kein Stuhl. Atresie am Pylorus. — Rechtsseitige Leistenhernie, Gallenblase fehlt. — 2 Geschwister unter gleichen Symptomen gestorben.

III. Duodenum.

1 und 2. Albers (Angeborene chirurg. Krankheiten). Neugeb., Tod am 8. Tage. Complete Atresie von Pylorus bis zur Flexur. duodenojejunal. Hemmungsbildung d. h. Nichtentwicklung des Duodenum.

3. Aly (Verhandl. der Gesellsch. f. Geburtshilfe; Centralbl. f. Gynäk. Bd. XV. S. 901). Tod nach 40 Stunden. Stenose durch Klappenbildung an der Mündung des Choledoch. und Pancreatic. — Enorme Meconiumentleerung.

4. Auberg (Medicin.-chirurg. Zeitung 1808. Bd. 4. S. 269). Tod am 6. Tag. — Atresie. Darm von unten, Magen von oben enden blind in der Substanz des Pankreas. — Choledoch. und Pancreaticus getrennt und blind.

5. Bacon (cit. v. Gärtner). Tod am 3. Tage. Atresie.

6. Baron (Frorieps Notizen. 1826. Nr. 295. S. 128). Tod am 3. Tag. Atresie durch Klappenverschluß an der Grenze von Duoden. und Jejunum.

Obliteration betrifft die Mucosa allein, Submucos. und Muscular. setzen sich ohne Unterbrechung in den Dünndarm fort. — Nirgends im Darm Meconium.

7. Born, Atresie und Durchtrennung des Darmrohres (Inaug.-Dissert. Breslau 1887). Äußerlich wohlgebildeter Knabe. Atresie am Übergang des Duoden. ins Jejunum mit vollständiger Trennung beider Darmteile. Magen und oberes Duoden. colossal gedehnt, Unterleibsdrüsen normal.

8. Billard, Maladies des nouveau-nés (Paris 1828). Knabe. Ileus, Anurie. Tod am 6. Tag. Atresie unterhalb des Choledoch. und Pancreatic. — Hemmungsbildung in der segmentären Darmentwicklung. — Dickdarm leer.

9. Champneys und d'Arcy-Power (Transact. of pathol. Soc. T. 48). Atresie am Beginn des Jejunum durch transversal. Septum.

10. Cordes, L., Congenital occlus. of the Duoden. (Proceed. of New-York pathol. Soc. N. S. T. I, S. 70, 1901). Angeborene Atresie. (Näheres über den Fall nicht feststellbar.)

11. Crooks (in Andrals patholog. Anatom., Leipzig 1830). Tod nach 65 Stunden. Atresie. Duoden. endet blind; in den Blindsack mündet D. pancreatic.

12. Crosby-Leonard (Cannstatts Jahresber., IV. Bd., 1856). Tod am 5. Tag. Atresie oberhalb des Choledochus. Dünndarm an seinem Anfang ebenfalls verschlossen, reichte bis auf $^1/_3$ Zoll an das verschlossene Duoden. heran und war durch Zellgewebe mit ihm verbunden.

13. Demme (20. u. 22. Ber. üb. d. Jennersche Kinderspital, 1883 u. 1885). Ileus. Tod nach 4 Monaten, fibrinöse Peritonitis. Stenose an der Grenze zwischen Duoden. und Jejun., 3—5 cm lang, für dünnen Bleistift durchgängig. Atresie im Jenuno-Ileum. — Ileum und Dickdarm leer.

14. Dohrn, Darmstenosen und fötale Peritonitis (Jahrb. f. Kinderheilkde). Frühgeburt. Erbrechen, kein Stuhl, Meteorismus. Tod am 2. Tag. Stenose an der Mündung des Choledochus, $2^1/_2$ mm lang, durch Klappe verschlossen von oben, von unten sondierbar. In die Stenose mündet der stark verengte Choledochus. — Schleimhaut der Stenose intakt. — Peritonitis als Folge der Magen- und Colondilatation in der Umgebung des Duoden. — Im Dünndarm etwas Schleim, im Dickdarm Kindspech. — Hypoplasie der rechten Niere.

15. Epstein und Soyka, Darmimperforation beim Neugeborenen (Prager med. Wochenschr. 1878). Mädchen. Diarrhoe, Erbrechen. Tod am 10. Tag. Atresie. Incarcerat. durch Axendrehung zur Zeit der Geburt. Mesenter. commun. Drehung des ganzen Dünndarms und eines Teils des Dickdarms. — Stenose im Colon ascend.

16. Ferber, Vollständiger Verschluß des Duoden. (Jahrb. f. Kinderheilk. VIII, 1875, S. 423). Mädchen. Ileus, Anurie. Tod am 4. Tag an frischer Peritonitis. Duoden. atretisch, vollkommen vom übrigen Dünndarm getrennt. Beginn des Dünndarms mit offenem Lumen frei in der Bauchhöhle. — An der Innenwand des Blindsacks kleiner Substanzverlust in der Mucosa. — Im Magen und Duoden. saure, meconiumähnliche Massen, im übrigen Dünndarm gelbliche, zähe Fäces. — Viel Fruchtwasser.

17. Förster, Mißbildungen des Menschen, 1861. Tod am 3. Tag. Atresie des Duoden. mit Dilatation. Verengerung des Dünndarms.

18. Goodhart-Eastes (Pathol. Transact. XXXI, S. 114). Tod nach $5^1/_4$ Tagen. Atresie.

19. Hammer (Prager medicin. Wochenschr. 1895). Mädchen. Ileus, Tod am 3. Tage. Atresie am Pylorus. — Atresia ani vulvar., Anomalie der Leber und Milz.

20. Derselbe. Mädchen. Tod am 9. Tag. Stenose an der Mündung vom Choledoch. und Pancreatic. Verschluß durch hypertrophische Kerckringsche Falte bei Füllung. — Darm unterhalb der Stenose leer.

21. Hecker (Monatsschr. f. Geburtskunde, Bd. VII, S. 241). Tod nach 5 Tagen. Stenose an der Mündung des Choledoch. — Ganzer Dickdarm und ein Teil des Dünndarms nur federkieldick.

22. Hempel, Angeborener Duodenalverschluß (Jahrb. f. Kinderheilk. N. F. VI, S. 381). Erbrechen, kein Stuhl, Tod am 9. Tag. Atresie oberhalb des Choledochus durch schmale feste Narbe (?). 2 mm langer, solider, fibröser Strang. — Zug durch abnorm lang bestehenden Duct. omph.-mesent. Meconium im Dickdarm.

23. Hess, C. (Deutsch. med. Wochenschr. 1897). Knabe, 2—3 Wochen zu früh geboren. Tod am 2. Tag nach vergeblichem Versuch künstlicher Anusbildung. Atresie. Choledoch. mündet in den oberen Blindsack, Pancreatic. unterhalb der Atresie; beide Darmteile ohne Verbindung. — Axendrehung oder Druck durch das Mesocolon, Abknickung durch Füllung, Bildung eines festen Stranges ohne Lumen, Einreißen desselben. — Ligamentäre Verwachsungen des Dünndarmanfanges. — Im untersten Dickdarm Meconium mit „Spuren" Galle, übriger Darm leer. — Atresia ani et recti.

24. Heymann, F. (Monatsschr. f. Geburtsh. u. Gynäk., Bd. 10, 1899). Tod am 4. Tag. Atresie dicht unterhalb des Choledoch. mit Trennung. — Fötale Peritonitis auszuschließen, vielleicht eine Veränderung in der Lage des Pankreaskopfes.

25. Hirschsprung (Schmidts Jahrb., Bd. 117, S. 312). 1 Monat zu früh geborenes Kind. Tod am 5. Tag an Ileus. Stenose an der Mündung der Gallenwege durch Membran, für Sonde nicht durchgängig. — Schleimhaut fehlt in der Stenose, oberhalb und unterhalb normal. — Kein Meconium.

26. Levy (cit. v. Hirschsprung). Mädchen. Tod am 6. Tag. Blutiges Erbrechen. Atresie des Flexur. duodeni.

27. Marckwald (Münch. med. Wochenschr., 41. Jahrg. 1894). Tod am 4. Tag. Atresie in der Mitte des absteigenden Duodenalschenkels in Form eines fibrösen Bandes. — Entzündung und Zerstörung der Schleimhaut; Nachweis von Kokken an der Atresie. Peritoneum frei. — Atres. oesoph. et recti.

28. Middleton (Cannstatts Jahresber. 1868, I). Tod am 3. Tag. Atresie des Flex. prima duodeni. — Im Dünndarm Meconium.

29. Pied (cit. v. Meckel). Atresie an der Flex. duod.-jejun., Jejunumanfang blind, hing frei in der Bauchhöhle.

30. Preisich, K. (Jahrb. f. Kinderheilk., Bd. 57, 1903, S. 346). Knabe. Erbrechen, Inanition. Tod am 7. Tag. Stenose in der Pars horizont. super.; 4 cm vom Pylorus entfernt 2 ringförmige Schleimhaut-

duplikaturen mit je kleinlinsengroßer Öffnung. Beide Öffnungen fallen nicht in eine Axe. Hepatic. und Cystic. am freien Saum der proximalen Klappe. — Übermäßige Entwicklung einer Kerckringschen Falte in Verbindung mit der Leberentwicklung. — Keine sonstigen Abnormitäten.

31. Röderer (cit. v. Meckel). Atresie an der Grenze von Duod. und Jejun. — Hemmungsbildung. — Magen fehlt.

32. Rokitansky (Specielle pathol. Anat. 1892). Knabe. Tod am 8. Tag. Atresie, wo das Duoden. unter dem Mesocolon hervortritt. — Im Dünn- und Dickdarm grauer Schleim. — Im Abdomen etwas rötliches Serum, Peritoneum des Magens und Duoden. injiciert.

33. Schäfer (cit. v. Billard). Ileus, Anurie. Tod am 7. Tag. Atresie unterhalb des Choledoch. — Hemmungsbildung in der segmentären Darmentwicklung. — Magen vertikal stehend; unterhalb der Atresie weißliche Massen.

34. Schüppel (Arch. f. Heilkunde, V, 1864). Atresie des Duoden. (s. bei Jejunum und Ileum).

35. Schütz (Centralbl. f. Gynäk.). Atresie. — Anus praeternatur.

36. Schuller (cit. v. Hirschsprung). Atresie des unteren Teils des Duoden. — Peritonitis.

37. Serr (New-York. med. Monatsschr., Bd. II. 1890). Knabe, Blutiges Erbrechen. Tod am 7. Tag. Stenose, Faltenbildung daselbst. Klappenverschluß. — Verwachsung mit dem Pankreaskopf und Abklemmung.

38. Sick (Münch. Med. Wochenschr. 1900, S. 170). Atresie des Duoden. dicht über der Mündung des Choledoch.

39. Derselbe (ebenda). Atresie unterhalb des Choledoch. — Keine Galle im Darm.

40. Silbermann (Jahrb. f. Kinderheilk. XVII, 1881, S. 420). Knabe. Erbrechen. Tod am 4. Tag. Atresie. Pars transvers. bis zum Choledoch. in soliden Strang verwandelt. — Peritoneum normal; untere Darmabschnitte enthalten gallige Schleimmassen. — Magen durch Einschnürung in 2 Teile geteilt.

41. Simmonds (cit. v. Kuliga). Atresie an der Mündung des Choledoch. — Keine fötale Peritonitis.

42. Sondén (Jahresber. d. Gesamtmedicin, Bd. XXX). Mädchen. Tod am 5. Tag. Atresie. Oberstes Duoden. endet blind, durch soliden Bindegewebsstrang mit dem Darm verbunden.

43. Späther, J. (Inaug.-Dissert., Bonn 1904). Stenose dicht unterhalb der Papilla duoden., 1 cm lang; strangförmig. Verwachsungen mit dem Colon, Cöcum, Proc. vermiform. — Peritonitis in der 2. Hälfte des Fötallebens. — Mesenterialdrüsen erbsengroß, Mesenterialgefäße stark injiciert.

44. Speyer (Cannstatts Jahresber. 1844, Bd. 4). Neugeborenes. Erbrechen. Atresie des Duoden. durch knorplige Masse von $1^3/_4$ Linien Dicke und 4 Linien Länge. — Magen senkrecht, Pylorus im Becken, Duoden. aufsteigend.

45. Theremin (Deutsch. Zeitschr. f. Chir., Bd. VIII, 1877). Tod in der 1. Woche. Stenose oberhalb der Mündung des Choledoch. und Pancreat., für dünne Sonde durchgängig. 5 mm großer Schleimhautdefekt an der oberen Öffnung.

46. Theremin (loc. cit.). Schwaches Mädchen. Tod nach 12 Tagen. Stenose wie oben, 5 mm lang, für Borste durchgängig, oberhalb Dilatation. Schleimhautdefekt an der oberen Öffnung.

47. Derselbe (loc. cit.). Frühgeborenes Mädchen. Stenose an der Mündung des Choledoch. Tod nach 6 Monaten. Geschwür am Eingang der Stenose und 1 cm vom Pylorus entfernt. — Drüsenschwellung im Mesenterial- und Retroperitonealraum.

48. Derselbe (loc. cit.). Tod in der 1. Woche. Atresie oberhalb des Choledoch., zwei Blindsäcke ohne Verbindung. — Im oberen Blindsack normales Diverticul. Vateri.

49. Derselbe (loc. cit.). Knabe. Tod am 4. Tag. Atresie oberhalb des Choledoch.; oberer Blindsack durch Ligamente mit der Unterfläche der Leber und der Gallenblase verwachsen. — Peritoneum normal; Hämorrhagien im Magen, im Duoden. flüssige Galle, im Dickdarm wenig Meconium.

50. Derselbe (loc. cit.). Knabe. Tod am 4. Tag. Atresie unterhalb des Choledoch. und Pancreat., Pars horizont. super. mit der Gallenblase verlötet. — Im Dünndarm käsige Massen, im Dickdarm dunkles Meconium. — Gesamtlänge des Dünndarms 140 cm.

51. Derselbe (loc. cit.). Mädchen. Tod am 2. Tag. Atresie unterhalb des Choledoch. und Pancreatic. — Mesenterium verdickt, nur 3 cm lang; Dünndarm leer, Dickdarm meconiumhaltig.

52. Trumpp (Münch. med. Wochenschr. 1896, S. 747). Mädchen, Frühgeburt. Erbrechen, kein Stuhl. Tod nach $4^1/_2$ Tagen an Pneumonie, Sepsis. Atresie im mittleren Duoden., weißlicher, derber fibröser Strang unterhalb des Choledoch. und Pancreatic. — Darm unterhalb der Atresie contrahiert und leer. — Im Nasensecret und Blut Bacter. coli. — Ätiologie nicht klar.

53. Wallmann (Wiener Wochenbl. XVIII, 1861). Knabe. Tod am 5. Tag. Atresie an der Mündung der Gallenwege durch obturierende Schleimhautduplikatur. — Gelblich-weißer Schleim im Dünn- und Dickdarm. — Defekt der Choledochuswand.

54. Weber (Inaug.-Dissert., Gießen 1888). Mädchen. Ileus, Icterus. Tod am 4. Tag. Stenose an der Mündung des Choledoch., für mittlere Sonde durchgängig. Beide Duodenalschenkel durch straffe peritonitische Bänder an die Leberpforte fixiert. — Regionäre Drüsenschwellung, Schleimhautdefekt am Beginn der Stenose. — Defekt der Choledochuswand.

55. Wünsche (s. unter Ösophagus). Knabe. Atresie an der Grenze von Duoden. und Jejun. Tod nach 6 Tagen 7 Stunden. — Atresie durch Spiraldrehung des Mitteldarms entstanden.

56. Wyss (Beitr. z. klin. Chir., 26. Bd., 1900). Mädchen. Tod am 6. Tag. Atresie dicht über der Mündung des Choledoch., 11 mm lang, $1^1/_2$ mm dicker Strang hat von unten her noch eine Strecke weit ein haarfeines Lumen. Im Strange Längs- und Ringmuskeln sowie Submucosa deutlich zu unterscheiden. — Anus praeternat. — Fehlen des Arter. pancreat.-duod. infer., zum Strang laufen keine Gefäße. — Klumpfüße, Nebenpankreas.

57. Derselbe (loc. cit.). Knabe. Tod nach $1^1/_2$ Tagen. Atresie oberhalb des Choledoch. durch obturierende Membran = abnorm starke

Kerckringsche Falte, nur aus Mucos. und Muscular. bestehend, ohne Beziehung zur Serosa.

58. Wyss (loc. cit.). Mädchen. Atresie unterhalb des Choledoch., 17 mm lang. obliterierter Strang. Mesenterium an der Atresie atrophisch. Im Strang fehlt Mucosa und Muscularis. — Atrophie durch Gefäßmangel. — Hydrorhachis.

IV. Jejunum und Ileum.

1. Ahlfeld (Arch. f. Gynäk., Bd. V, 1873). Atresie. Obliteration eines Teils des Dünndarms durch abnorm langes Persistieren des Duct. omphalo-mesent. und Stieldrehung.

2. Albers (loc. cit.). Atresie. Ileum fehlt vollständig mit der Valvul. ileocoecalis.

3. Andrews (Medicin.-chirurg. Zeitung 1854, S. 435). Mädchen. Tod nach 8 Tagen. Atresie des Ileum auf 12 Zoll Länge, zwirnsfadendick bis zur Einmündung in Cöcum.

4. Bagourd (Bullet. de la soc. anat., Paris 1896). Tod nach einigen Stunden. Stenose des Dünndarms von 3 cm Länge; Darm dort fadendünn, nur mikroskopisch minimales Lumen sichtbar. Fibröse Degeneration der ganzen Stenosenwand. — Oberhalb der Stenose papilläres Adenom.

5. de Bary und Lucae (Schmidts Jahrb., Bd. 88, S. 279). Tod nach 18 Tagen. Atresie des untersten Ileum.

6. Baume (Schmidts Jahrb., Bd. 100). Atresie. Vollständige Trennung des Darms im Jejunum, ohne geringste Verbindung mit dem übrigen Darm. Dünndarm verworrener Knäuel, blind an der Gallenblase beginnend, hier verwachsen. — Dickdarm verläuft normal, geht aber ohne Abgrenzung in den Dünndarm über.

7. Braun (Beitr. z. klin. Chirurg. XXXIV. Bd. 1902) Knabe, gut entwickelt. Erbrechen, Entleerung von dünnflüssigen Schleim. — Spaltung des Afters; Laparotomie, Enteroanastomose. Tod nach 6 Tagen. Atresie des Ileum, 10 cm von der Bauhinischen Klappe entfernt. Mecon. nur oberhalb der Atresie. — Fibrinöse Peritonitis, parenchym. Nephritis und Hepatitis. — Ätiologie: Intussusception.

8. Bretschneider (Arch. f. Gynäk. Bd. 63). Knabe, Ileus. Laparotomie. Tod am 3. Tag. Atresien des Ileum. Schleimhaut oberhalb derselben zugrunde gegangen. In den soliden Strängen fehlt die Mucosa. In stark collabierten Dickdarm reichlich Meconium. — Circulationsstörungen durch Persistenz des Duct. omphalo-mesenter.; keine Peritonitis.

9. Callum (Transact. of obstetr. Soc. London. 1876 Vol. XVIII. S. 106). Tod nach 5 Tagen. Stenose des Ileum, 8″ über der Klappe, Darm hier um 90° um sich selbst gedreht. Dünndarm mit der Bauchwand fest verlötet. — Axendrehung und fötale Peritonitis.

10. Carini (Centralbl. f. Chir. Bd. XVII. S. 471) Mädchen. Ileus. Tod am 4. Tag. Vollständige Atresie des Dünndarms. — Vavul. Bauhin. fehlt; oberes Rectum undurchgängig.

11. Cawardine (nach Franke). Atresie des Ileum. — Verschluß durch Volvulus des Meckelschen Divertikels.

12. Champneys (s. Duodenum). Atresie des Ileum.

13. Charrier (Bullet. de la soc. d'anat. Paris. 1858. Bd. XXXIII S. 237) Mädchen. Ileus. Atresie 6 cm über den Cöcum; oberes Stück endet in der Cöcalgegend, durch lockeres Gewebe am Proc. vermif. fixiert, unterhalb durch schwaches Band an die Gallenblase geheftet. — Oberhalb der Atresie Meconium, unterhalb weißer Schleim. — Abschnürung durch amniotische Stränge.

14. Chiari (Prag. med. Wochenschr. 1888. S. 399). Knabe. Tod am 7. Tag an Ileus. Atresie des Ileum 15 cm über der Bauh. Klappe. — Intussusception.

15. Clogg, H. S. (Lancet, 24. Dez. 1904. S. 1770). Knabe. Erbrechen, Meteorismus, lebhafte Peristaltik. Enterostomie. Tod am 4. Tag. Atresie des unteren Ileum, 2 Zoll über den Cöcum, $^1/_2$ Zoll lang. impermeabl. Strang, der sich in einen stark geschrumpften und contrahierten Dickdarm fortsetzt. — Anus normal.

16. Cohen (cit. v. Gärtner). Tod am 2. Tag. Atresie an der Grenze von Jejunum und Ileum durch Schleimhautklappe.

17. Craig (Edinburgh med. Journ. 1881). Knabe. Ileus. Tod nach 72 Stunden. Bandförmige Atresie im oberen Fünftel des Ileum. Strang fibrös, durchscheinend, von $^1/_2$ Zoll Länge und Breite; im ganzen Strang mikroskopisches Lumen mit erhaltener Schleimhaut; oberhalb der Atresie Meconium, unterhalb nur weißer Schleim.

18. Davies-Colley (Transact. of pathol. Soc. T. XXIX S. 115). Mädchen. Ileus. Laparotomie. Tod am 6. Tag an frischer Peritonitis. Atresie des Ileum. 9″ über dem Cöcum durch Membran. — Einfluß des Duct. omphal. mesenteric.

19. Demme (20. und 22. Ber. üb. d. Jennersche Kinderspital. 1883 und 1885) Kind. Tod nach 4 Monaten an Ileus. Stenose an der Grenze zwischen Jejunum und Ileum durch Membran. Ileum und Dickdarm leer. — Stenose des Duodenum.

20. Depaul (Gazette des Hôpit. 1855/56). Ileus, Anus praetern., Tod am 2. Tag. Stenose des Ileum, dicht über dem Cöcum, 2″ lang. — Unterhalb der Stenose nur zäher Schleim. Keine Peritonitis.

21. Ders. (loc. cit.). Mädchen, einige Tage alt. Anus praetern., frische Peritonitis. Atresie dicht über dem Cöcum, ziemlich lang, fadenförmig.

22. Desgranges (Hufelands Journ. Bd. II. S. 314). Tod am 7. Tag. Atresie an der Grenze von Dünn- und Dickdarm. — In Dünndarm viel Meconium, im Dickdarm weißer Schleim. — Blinddarm fleischiger Knoten.

23. Dohrn (Jahrb. f. Kinderheilk.). Knabe, Tod am 7. Tag. Stenose in der Mitte des Dünndarms. — Fötale Peritonitis. — Im Dünndarm viel gallig. Faeces. — Stenose im Colon ascendens. — Axendrehung im mittleren Dünndarm.

24. Druitt (Med. Times u. Gazette 1860 S. 433). Mädchen. Ileus, Anus praetern. Tod nach 57 Stunden Atresie im Ileum; beide Enden vollständig getrennt, unter. Stück leer. — Abschnürung durch peritonit. Stränge; fötale Peritonitis.

25. Durante und Sivon (Gaz. hébdom. de méd. et de chir. N. S. 1897. S. 188) Tod. nach 4 Tag. Multiple Atresien des Ileum oberhalb des Cöcum auf einer Länge von 25—30 cm.

26. Eppinger (bei Epstein, Prag. med. Wochenschr. 1878). Tod am

10. Tag. Atresie des Dünndarms. — Axendrehung. — Atresie des Colon ascendens; ungewöhnlich langes Mesocol. transvers. und Mesosigmoideum.

27. Fiedler (Arch. f. Heilkunde. Bd. V. 1864). Ileus. Tod nach $12^1/_2$ Tag. — 1. Atresie 40 cm unterhalb des Pylor., 3 cm lang; 2. Atresie 9 cm unterhalb der ersten; zwischen beiden am freien Peritonealsaum strangförmige Verdickung. — Keine Axendrehung, keine Peritonitis.

28. Fischer G. (Deutsch. Zeitschr. f. Chir. 1891. Bd. 31. S. 441). Mädchen. Tod am 3. Tag. 4 Stenosen und 5 Atresien im Jejunum und Ileum; eine Stenose bis zu 10 cm lang, Atresien bis $3^1/_2$ cm erweisen sich mikroskopisch als solid. — Keine Peritonitis; Axendrehung einer kleinen Schlinge wahrscheinlich erst nach der Geburt entstanden, sekundär durch blutiges Transsudat gefüllt.

29. Förster (loc. cit.) Knabe, Atresie im Jejunum mit vollständigem Defekt des größten Teils desselben. Mesenter. fehlt an der Selle des Darmdefektes ganz.

30. Forrer (Inaug.-Dissert. Straßburg 1895). Mädchen. Ileus. Tod am 4. Tag. Atresie im untersten Ileum.

31. Ders. (loc. cit.). Mädchen. Ileus. Tod am 2. Tag. Stenose des unter. Jejunum und Ileum. Darmrohr trichterförmig durch progressive Kaliberabnahme. — Adaption des Darmlumens an den geringen, durch verminderte Gallenabsonderung eingedickten Inhalt. — Mesenter. sehr lang, nur Mesocol. und Oment. maj. sehr kurz Schleimhaut überall intakt. — Bis zum Anfang des Ileum dünne gelbbraune, wenig Galle und Cholestearin haltige Flüssigkeit; in den letzten 60 cm des Ileum und in Dickdarm feste, weißliche smegma- oder kleisterähnliche Massen. — Stenose des Colon und Rectum. — Dieselben Eltern wie in Fall 30.

32. Franke (Archiv f. klin. Chir. Bd. 57. S. 591). Ileus. Enteroanastomose. Tod am 3. Tag. Atresie des Ileum; auf den ober. Blindsack folgt bis zu bleistiftdicker, runder Strang am freien Mesenterialrand, der in der Blinddarmgegend ins Colon ascendens übergeht. Strang hat eine Lichtung. — Beziehung zum Meckelschen Divertikel.

33. Gärtner (loc. cit.). Knabe, Ileus. Anus praetern. Tod am 6. Tage. Multiple Stenosen und Atresien des Dünndarms. — Axendrehung. — Anomalien des Mesenter.; linker Ureter solid, Meckelsches Divertikel, Atresien im Dickdarm.

34. Gaupp (Württemb. Correspondenz. XXXVI. 1866. S. 240). Mädchen. Ileus. Tod nach 7 Stdn. Atresie an der Bauhinischen Klappe durch Hypertrophie derselben. Oberhalb ders. Verschwärung der Mucosa, noch weiter oben nur Hyperämie.

35. Gessner (Berlin. klin. Wochenschr. 1896). Atresie des Dünndarms. — Gesamter Darm durch Verwachsungen zusammengeballt; fötale Peritonitis in den ersten 3 Fötalmonaten. — Situs inversus, Cystennieren.

36. Gidionsen (Inaug. Dissert. Freiburg. 1898). Mädchen. Ileus. Anus praetern., Tod am 2. Tag. Stenosen 2 und 15 cm oberhalb der Bauhinischen Klappe. Darmwand normal. — Krampf der Darmmuskulatur, keine Peritonitis. — Im Dünndarm Meconium, Dickdarm leer; letzterer federkieldick.

37. Good (Dissert. Zürich 1894). Knabe. Ileus. Colotomie. Tod am 4. Tag. Stenose im Ileum, allmählich zunehmende Verengerung. Mesen-

terium um 360° von links nach rechts gedreht; gedrehter Darm blass Wandung hypertrophisch. — Axendrehung des Dünndarms. — Im Ileum smegmaartiger Inhalt. — Verdoppelung der Ureteren. — Anomalien im Dickdarm.

38. Hasselmann (cit. v. Hirschsprung). Ileus. Atresie an der Grenze von Jejunum und Ileum.

39. Hecker (loc. cit.). Tod am 4. Tag. Atresie 97 cm unterhalb des Pylorus; blindes Ende im Becken; übriger Darm harter, federkieldicker Strang, fest verlötet, unter sich und an der Leber verwachsen, endet in normalem After. — Alte und frische Peritonitis mit Exsudat (Enterostomie). Vielleicht Axendrehung, die zur Durchtrennung führte.

40. Henoch (Charité-Annalen. VIII. Jahrg. 1883). Ileus. Tod am 13. Tag. Atresie des Dünndarms 80 cm unterhalb des Pylorus. Blindsack, dann 7 cm lang, solider Strang, stricknadeldick. — Bildungsanomalie. — Mißbildungen an den Extremitäten.

41. Derselbe (loc. cit.). Multiple Atresien im Dünndarm.

42. Henrich (Caspers Wochenschr. 1850. S. 817). Knabe. Ileus. Tod nach 5 Tagen. Atresie des Ileum. 3″ über das Cöcum, 2″ lang. — Peritoneum erweicht; auch im Dickdarm etwas Meconium.

43. Heyfelder (cit. v. Ammon). Atresie an der Grenze von Ileum und Colon. — Proc. vermiform. fehlt, Dickdarm unvollständig.

44. Hirschsprung (loc. cit.). Mädchen. Tod am 1. Tag. Atresien im Ileum von 1 und $2^1/_4$″ Länge. Solider, fibröser Strang; Schlinge zwischen den Atresien am Nabel adhärent. — Oberhalb Meconium, unterhalb grünlich-grauer Schleim.

45. Horch (bei Meckel). Atresie an der Grenze von Dünn- und Dickdarm. — Hemmungsbildung. — Im Dünndarm viel Meconium, im Dickdarm weißer Schleim.

46. Hüttenbrenner (Jahrb. f. Kinderheilk. N. F. IX). Ileus. Tod am 2. Tag. Stenose im oberen Dünndarm. — Fötale Axendrehnng: Mesenterium $^1/_2$ mal um seine Axe gedreht; Verklebung der Dünndarmschlingen, trübes Exsudat. — Darm unterhalb der Stenose atrophisch. — Im oberen Darm schmierige Fäkalmassen, unterhalb Dünn- und Dickdarm leer.

47. Jakoby (Berlin. klin. Wochenschr. XII. 1875). Mädchen. Ileus. Tod nach 8 Tagen. Atresie 3 cm über dem Cöcum; das blinde Ileum an die Wirbelsäule fixiert. — Nirgends Narben oder Stränge; fötale Abschnürung. — Colonabschnitte nicht zu trennen.

48. Jungnickel (cit. v. Theremin). Atresie des Jejunum; vollständige Trennung des Darmkanals; unteres, zusammengeballtes Darmstück mit der Galenblase verlötet.

49. Kelburne (Schmidts Jahrb. Bd. 87. S. 21). Totgebornes Mädchen. Atresie im unteren Ileum. — Jejunum und Ileum sackartig ausgedehnt, fast die ganze Bauchhöhle ausfüllend. Dickdarm nur von der Stärke eines Gänsefederkiels.

50. Kirchner (Berlin. klin. Wochenschr. 1886. Nr. 27). Knabe. Ileus. Tod am 8. Tag. Atresie 1 m von der Flexura duodeno-jejunal.; auf 1 cm dünner, rötlich-weißer Faden, dann wieder Darm, fest contrahiert, gänsekieldick, grauweiß, gefäßarm. Darm oberhalb der Atresie prall gefüllt, streckenweise mit der Bauchwand verlötet. Fadenförmiges Stück völlig

frei. Gefäße des Darms oberhalb der Atresie prall gefüllt, Lymphdrüsen hier bis kirschgroß. Übriges Gekröse zart, an der Atresie kürzer, Schleimhaut oberhalb der Atresie blaßrot, stellenweise eingerissen, mit dunkelroten Flecken. Darm leicht zerreißlich. — Oberhalb der Atresie chokoladenfarbiger Inhalt, unterhalb glasiger Schleim. — Enteritis, Peritonitis, Axendrehung und dadurch Verödung des Lumens.

51. Klein (bei Meckel). Atresie des Dünndarms und Rectum.

52. Kleinwächter (cit. v. Epstein). Tod nach 48 Stunden. Mehrfache Stenosen im Jejunum und Ileum. — Axendrehung. Mesenterium im Bereich der Drehung verkürzt, gestreift.

53. Krönlein (Arch. f. klin. Chir. Bd. XXI. Suppl.). Ileus. Tod nach 14 Tagen Membranöse Stenose und Atresie des Ileum. — Oberhalb der Atresie Meconium, unterhalb leer.

54. Küttner (Virch. Archiv. Bd. 59). Tod am 3. Tag. Atresie an der Grenze von Jejunum und Ileum, ohne Verbindung zwischen beiden. Gekröse fehlt an der Stelle des Defektes. Im oberen Stück zwei nekrotische Geschwüre, die alle Schichten durchsetzen. — Fötale Axendrehung, kein Zeichen embryonaler Peritonitis. — Dickdarm rabenkieldick.

55. Derselbe (loc. cit.). Ileus, Tod am 4. Tag. 4 Atresien im Jejunum und Ileum. — In den Blindsäcken hellgrünes, klebriges Meconium-Dickdarm leer. — Abschnürung durch Pseudoligamente infolge fötaler Peritonitis. — Dickdarm beginnt in der Nabelgegend.

56. Kuliga (Zieglers Beitr. z. pathol. Anat. 33. Bd. 1903). Gut entwickelter Knabe. Meteorismus, starke Peristaltik. Enterostomie. Tod am 13. Tag Multiple Stenosen und Atresien des Dünndarms, die erste 70 cm von den Plica duoden.-jejun. entfernt. — Unvollständig. Mesenterium commune, Gefäßanomalien; bacterielle Untersuchung negativ. Zwischen den Atresien kein Gallenfarbstoff.

57. Laborde (Gazette de Paris. 1868. S. 578). Knabe. Ileus. Anus praetern. Tod nach 18 Tagen. Multiple membranöse, von intakter Schleimhaut gebildete Atresien. — Rectumstenose.

58. Lassus (nach Gärtner). Atresie am Ende des Ileum. Vollständige Durchtrennung des Darms.

59. Löbisch (nach Hirschsprung). Tod am 3. Tag. Atresie durch Klappenbildung im Ileum. — Darmperforation, Peritonitis.

60. Lucae (Schmidts Jahrb. Bd. 88. S. 278). Tod nach 20 Tagen. Atresie und magenartige Erweiterung des Ileum in der Gegend der Bauhinischen Klappe.

61. v. Mangoldt, (Jahresber. d. Gesellsch. f. Natur- u. Heilk. Dresden, 1896/97). Ileus. Jejunocolostomie. Tod am 3. Tag. Multiple Stenosen und Atresien im Jejunum und Ileum. — Frische Peritonitis. — Anomalie der Flexura sigm. und des Rectum.

62. Marrigues (cit. v. Meckel). Mehrfache Atresien im Dünndarm. Darm besteht aus drei getrennten, beiderseits blind endigenden Stücken. Mesenterium. Derselben gemeinsam. — After fehlt; fast der ganze Darm in der Nabelscheide.

63. Martens (Deutsch. Zeitschr. f. Chir. Bd. 57. 1900). Knabe. Ileus vom 5. Tag ab. Anus praetern., Tod am 6. Tag. Atresie des Ileum, 15 cm oberhalb der Klappe. Im oberen Blindsack Geschwür; im ganzen

Strang mikroskopische Lumen mit erhalten. Schleimhaut. — Ausgedehnte Verwachsungen der Dünndarmschlingen.

64. Minich (Ungar. Arch. f. Medic. Bd. III 1894. S. 1). Mädchen. Tod am 3. Tag. Multiple bandförmige Atresien im Ileum. — Multiple Axendrehung bis zu 180°. — Oberhalb der Atresien gelbliche Flüssigkeit, zwischen denselben Meconium. — Darm nur 180 cm lang.

65. Morgagni (nach Kuliga). Mädchen. Tod nach 2 Stunden. Stenosen und Atresien im Ileum. — Stenose und Atresie im Colon. — Leberblutung.

66. de Nancy, R. (Cit. v. Hirschsprung) Tod am 13. Tag. Atresie durch Klappenbildung dicht über dem Cöcum.

67. Nobiling (bei Gärtner) Mädchen. Tod am 1. Tag. Stenose des Jejunum. — Schlingenbildung durch eine Art. omphelo-mesenter., durch die der Darm durchgezwängt und eingeklemmt war.

68. Osiander (bei Meckel) Klappen-Atresie an der Grenze von Dünn- und Dickdarm. Cöcum mündet in die Harnblase. Proc. vermif. fehlt.

69. Palaillon (Bullet. et mémoir. de la soc. de chir. T. II. 1876 S. 588). Knabe. Anus praeterat., Tod nach $2^1/_2$ Tag. Atresie 86 cm unterhalb des Pylorus, 3 cm lang, fadenförmig, 1 mm dick; von der Atresie zum Cöcum 68 cm, unterhalb der Atresie schleimig-krümliche Massen.

70. Pölmann (Bullet. de la soc. de Gand 1855). Knabe. Ileus. Tod nach der Geburt. Atresie 65 cm unterhalb des Pylorus; Spuren chronischer Entzündung in beiden Darmstücken; im oberen dünne gelbliche Substanz, im unteren cholestearien- und gallehaltige Massen.

71. Pretty (Schmidts Jahrb. Bd. 83. S. 281). Knabe. Tod nach 8 Tagen. Atresie des Ileum. Blindsack mit seitlichem Divertikel.

72. Röderer (bei Meckel). Atresie etwas oberhalb des Cöcum. — Hemmungsbildung. — Unteres Ileum ans Cöcum mit lockeren Bindegewebe fest geheftet.

73. Rokitansky (loc. cit.). Mädchen. Atresie des Jejunum, 5″ vom Ende des Duodenum entfernt. Oberhalb grünlich-braune Flüssigkeit, unterhalb grauer Schleim. — Große Nieren, Verlagerung des Cöcum.

74. Schellong (Inaug.-Dissert. Greifswald). Tod am 12. Tag. Atresie in der Mitte des Dünndarms; oberes Ende blind, ohne Narbe, links vom Promontor.; unteres Ende beginnt blind, ist am Nabel befestigt. — Cöcum fehlt. — Beziehung zu duct. omphalo-mesenter. oder zum Nabelbruch.

75. Schlegel (Inaug.-Dissert. Bern, 1891). Atresie im Ileum, 110 cm vom Pylorus; beide Enden getrennt, blind; unterer Strang mit der Bauchwand verwachsen, oberer frei in der Bauchhöhle. Im Mesenterium zwischen beiden Stücken ein Riß von 3,3 cm. Kein keilförmig. Defekt. Ränder des Risses gewulstet, narbig. — Mesocoec. und Mesocol. ascendens erhalten.

76. Derselbe (loc. cit.). Gut entwickelter, wohlgebildeter Knabe. Ileus. Tod am 1. Tag. Stenose des Ileum, 1 cm von der Klappe entfernt. Ileum hier 4 mm breit, an der Bauchwand adhärent. Hier Perforation und Knickung gegen den Dickdarm. — Im ganzen Peritoneum schwarz-grünne Pseudomembranen mit Konkrementen. Fibrinöse Auflagerungen, fibröse

Schwarten. Dünndarmschlingen verklebt, Serosa injiziert. — Stenose im untersten Dickdarm.

77. Schottelius (Mitteil. a. d. pathol. Instit. Marburg. Cassel. 1881.) Knabe. Ileus. Anus praetern. Tod nach $4^1/_2$ Tag. Stenosen und Atresien des Ileum von 2—6 cm Länge. Atretisch. Darm federkieldick, fadendünn oder ganz geschwunden. — Axendrehung; chronisch entzündliche bindegewebige Stränge, Bänder und Membranen.

78. Schuller (s. Duodenum). Tod am 9. Tag. Atresie des Jejunum. 26″ vom Pylorus entfernt u. des Ileum. — Keine Entzündung; Abschnürung durch Strang vom großen Netz. Complicierte Mesenterialverhältnisse. — Unterhalb der Atresie grauer Schleim und konsistentere grüne Massen.

79. Schüppel (Arch. f. Heilkunde V. 1864). Multiple Atresien im Jejunum und Ileum. An den soliden Strängen keine Muskelfasern. Mesenterialgefäße verzweigen sich an den soliden Strängen nicht. Inhalt dickbreiig, hellgelb. — Aresie am unteren Duodenum.

80. Sick (loc. cit.). Atresie im Ileum. Keine Peritonitis. Wenig Darminhalt, keine Galle.

81. Derselbe (loc. cit.). Atresie im Ileum. Fötale Peritonitis. Strangbildung des Mesenterium.

82. Simmonds (Münch. Med. Wochenschr. 1899). Atresie an der Grenze zwischen Jejunum und Ileum. Keine fötale Peritonitis. — Atresie des Flexur. sigmoid.

83. Späther (Inaug.-Dissert. Bonn. 1904). Ausgetragener, starker Knabe. Erbrechen. Tod am 5. Tag. Atresie des Ileum. Darm auf $2^1/_2$ cm unterbrochen, unterhalb der Atresie eng und contrahiert. Im distalen Abschnitt zwei membranöse, fast obturierende Falten. — Axenbrehung, Compression der Gefäße, Atrophie und schließlich Atresie. — Peritoneum glatt, spiegelnd; peritonitische Stränge. Mesenterialdrüsen bis dohnengroß.

84. Steinthal (Deutsch. Klinik 1857 Nr. 8). Tod nach $3^1/_2$ Tag. Multiple Stenosen und Atresien des Dünndarms. Dickdarm verkümmert, stellenweise kaum zwirnsfadendick; Lumen nirgends normal.

85. Streubel (Schmidts Jahrb. Bd. 101, S. 325). Ileus. Tod nach 40 Stunden. Atresie 3 Zoll über dem Cöcum. Dünne Exsudatschicht am Peritoneum. Axendrehung des Dünndarms kurz ante partum.

86. Sutton-Bland (Journ. for med. Science 1889). Tod nach 2 Tagen. Atresie des Ileum, 18 Zoll über dem Cöcum mit 1 Zoll langem, vollständigen Defekt. — Beziehung zum Ansatz des Duct. ompahlo-mesenter.

87. Theremin (loc. cit.). Atresie des Jejunum 31 cm vom Pylorus; Peritoneum normal; im Dickdarm käsig-graue Massen.

88. Derselbe (loc. cit.). Knabe. Tod nach 6 Tagen. Stenose im Ileum, 40 cm über der Klappe, 9,5 cm lang, für Sonde durchgängig; in und unterhalb der Stenose wenig Schleim. — Peritonitische Veränderungen.

89. Derselbe (loc. cit.). Mädchen. Tod am 10. Tag. Stenose im Ileum, durch peritonitischen Strang an Leber und Gallenblase fest fixiert. Mesenterialdrüsen vergrößert. Schleimhaut oberhalb der Stenose verdickt, Submucosa infiltriert.

90. Derselbe (loc. cit.). Knabe. Tod nach 26 Tagen an Pleuritis.

Stenose im Ileum. Peritonitischer Strang; Oment. majus dadurch mit der Stenose verwachsen.

91. Derselbe (loc. cit.). Mädchen. Tod nach 6 Tagen. Multiple Atresien im Jejunum und Ileum. Peritoneum und Drüsen normal. — Membranöse Stenose im Dickdarm.

92. Derselbe (loc. cit.). Mädchen. Tod nach 3 Tagen. Multiple Atresien im Dünndarm, der mehrfach vollständig unterbrochen ist. Dünndarm stark gedehnt. — Axendrehung. — Mesenterium an der Wurzel spiralig gedreht; Drüsen vergrößert.

93. Thore (Bullet. de la soc. anat., Paris 1892). Mädchen. Ileus. Tod nach 10 Tagen. Stenose 70 cm unterhalb des Pylorus durch circuläre Schleimhautmembran; etwas weiter unten fadenförmige Atresie, 2 cm lang. — Mesenterium normal, keine Peritonitis. — Darm unterhalb der Atresie leer.

94. Thorel (Münch. Med. Wochenschr. 1899). Knabe. Tod nach 15 Tagen. Atresie 80 cm vom Pylorus entfernt, außerdem 7 Atresien im Jejunum und Ileum. — Bei der ersten Atresie Axendrehung, bei den übrigen Enteritis. — Schleimhaut an den Atresien fehlt, Submucosa und Muscularis läuft durch. — In den kurzen Atresien keine Entzündungserscheinungen, in den langen Leukocyteninfiltrate und Follikelschwellung. — Unterhalb der Atresie weißlichgraue, eingedickte Massen.

95. v. Tischendorf (Centralbl. f. Chir. 1887, Bd. 25). Tod nach 3 Wochen. Am 6. Tag Enterostomie; Fistel gut funktionierend; Exitus, weil keine Muttermilch gegeben werden konnte. Atresie des Ileum, 25 cm über der Klappe.

96. Tobeitz (Arch. f. Kinderheilk. 1886, Bd. VII). Knabe. Tod am 7. Tag. Membranöse Atresie des Ileum. Unteres Stück leer.

97. Derselbe (loc. cit.). Knabe. Tod nach 8 Tagen. Atresie des Ileum; zwischen den Teilen 6 cm langer, dünner Strang am freien Mesenterialrand, 1 mm dick, besteht nur aus Serosa und Muscularis, Schleimhaut durch Bindegewebe ersetzt. Ganz im Innern strotzend gefüllte Gefäße.

98. Valenta (Jahrb. f. Kinderheilk. 1865, Bd. VII). Wohlgebildetes Kind. Ileus. Tod nach 5 Tagen. Atresie durch zarte, von Schleimhaut gebildete Klappe. Sekundäre Axendrehung, fötale und extrauterine Peritonitis mit eitrig-jauchigem Exsudat. Lageanomalie von Magen und Dickdarm.

99. Derselbe (loc. cit., 1866, Bd. VIII). Vollkommen ausgetragenes Mädchen. Ileus. Tod nach $6\frac{1}{2}$ Tagen. Frische Peritonitis nach Darmpunktion. Atresie mit Teilung des Darmkanals in 2 Hälften im Bereich des Ileum. — Fötale Peritonitis. — Klappe zwischen Flexur. sigm. und Rectum.

100. Wanitschek (Prag. medic. Wochenschr. 1898). Ileus. Ileocolostomie. Atresie des Ileum, 4 cm langer Strang ohne Zusammenhang mit dem Blindsack. Strang im allgemeinen solid, bindegewebig; in der Mitte jedoch auf 1 cm enges Lumen mit deutlicher Darmbeschaffenheit.

101. Weber (Inaug.-Dissert., Gießen 1888). Mädchen. Ileus. Tod am 6. Tag. Atresie des Ileum, 40 cm über der Klappe durch Schleim-

hautmembran; Mesenterium in derem Bereich und unterhalb derselben verkürzt. — Einfluß des Meckelschen Divertikels.

102. Wiederhofer (nach Silbermann). Tod am 3. Tag. Membranöse Stenose des Ileum.

103. Willigk (Prag. Vierteljahrsschr. XIII, 1856). Tod am 3. Tag. Atresie des Ileum.

V. Dickdarm.

1. Ahlfeld (loc. cit.). Atresie im Anfang des Colon ascendens. — Obliteration eines Teils des Dünndarms.

2. Albers (loc. cit.). Tod bald nach der Geburt. Atresie des Cöcum und Colon.

3. Atkin (cit. v. Schlegel). Tod am 3. Tag. Stenose des Colon und Rectum. — Rudimentäre Bildung.

4. Bednar (nach Kuliga). Ileus. Tod am 6. Tag. Stenose der Valvul. Bauhini. — Im Dünndarm Meconium, im Dickdarm Schleim.

5. Derselbe (loc. cit.). Ileus. Tod am 5. Tag. Membranöse Atresie des Colon ascendens in der Gegend der rechten Niere. — Darminhalt wie oben.

6. Brödelet (Schmidts Jahrb., Bd. 83). Knabe. Tod nach 15 Tagen an Peritonitis. Atresie am Übergang vom Cöcum ins Colon. Dickdarm unterhalb hat bis zum After nur die Dicke eines Pfeifenstiels. — Im Dickdarm weißgraue Massen.

7. Clogg (loc. cit.). Mädchen mit anscheinend gangränöser Nabelhernie. Seit der Geburt Erbrechen, Meteorismus, sichtbare Peristaltik. Tod nach 6 Tagen, einige Stunden nach Enterostomie. Atresie im Colon ascendens. Darm endet blind im Bruchsack, der außerdem ein Meckelsches Divertikel enthielt. Vom scheinbar blinden Ende Fortsetzung eines 2 Zoll langen Stranges, der für eine Sonde durchgängig ist, blind endet. Wiederbeginn des Darms an der Flexur. hepatic., Colon transv., descend. und Flexur. sigm. extrem geschrumpft. Im Dickdarm etwas farbloser Schleim. — Entstehung vor dem Ende des 3. Fötalmonates: Adhäsion des Meckelschen Divertikels am Nabel, Hereinbeziehung des Dickdarms in den Nabelring, Abschnürung der Gefäße durch denselben und Unterentwicklung des zugehörigen Darms; alles verursacht durch Persistenz des Duct. omphalomesentericus.

8. Dohlhoff (cit. v. Gärtner). Tod nach 3 Tagen. Atresie am Cöcum.

9. Dohrn (loc. cit.). Knabe. Tod nach 7 Tagen. Stenose im Colon ascendens und im Dünndarm.

10. Epstein und Soyka (loc. cit.). Mädchen. Tod nach 10 Tagen. Stenose des Colon ascendens. — Atresie des Duodenum.

11. Fiedler (loc. cit.). Leichte Stenose im Rectum, 2 Zoll oberhalb des Afters. — Dünndarmatresien.

12. Forrer (loc. cit.). Mädchen. Stenose des Colon und Rectum. — Stenose des Jejunum und Ileum.

13. Gärtner (Jahrb. f. Kinderheilk. XX, 1883). Schwach entwickelter Knabe. Anus praetern. Tod nach 6 Tagen. Multiple Stenosen und Atresien des Dickdarms. — Axendrehung. — Dünndarmatresien.

14. Goschler (Schmidts Jahrb., Bd. 91). Tod nach 2 Tagen. Atresie im Colon descend.

15. Grüneberg (Münch. Medic. Wochenschr. 1899). Erst Obstipation, dann Ileus. Tod nach 7 Wochen. — Im Anfangsteil des Colon descend. kaudalwärts zunehmende Stenose, am stärksten 8 cm oberhalb des Mastdarms; an der Stenose Atrophie aller Schichten, oberhalb und unterhalb Hypertrophie.

16. Hess (loc. cit.). Knabe. Tod nach 2 Tagen. Atresie des Rectum. Dickdarm endet oberhalb der Blase blind, durch fadenförmige Stränge mit ihr verbunden. — Atresia duodeni und ani.

17. Klein (bei Meckel). Atresie des Rectum. — Dünndarmatresie.

18. Kleinwächter und Eppinger (loc. cit.). Tod nach 10 Tagen. Atresie des Colon ascendens. — Dünndarmatresien.

19. Kristeller (Monatsschr. f. Geburtsk. 1868, Bd. 21, S. 326). Ileus. Tod nach 4 Tagen. Stenose an der Flexur. coli dextr. — Druck durch die vergrößerte Leber. — 2 Geschwister unter den gleichem Symptomen gestorben.

20. Laborde (loc. cit.). Knabe. Tod nach 18 Tagen. Stenose im Rectum, das mit kaum sichtbarer Öffnung in eine wallnußgroße Ampulle mündet. — Membranöse Dünndarmatresien.

21. Löseke (cit. v. Meckel). Mädchen. Stenose des Cöcum und Colon ascendens.

22. Lucae (Schmidts Jahrb., Bd. 88, S. 278). Tod nach 20 Tagen. Atresie und blinde Endigung des Colon beim Eintritt ins Becken. — Atresie des Ileum.

23. v. Mangoldt (loc. cit.). Ileus. Proctoplastik. Tod am 3. Tag. Atresie an der Grenze von Cöcum und Colon ascendens; Atresie des Rectum 3 und 5 cm über dem Anus. — Colon leer.

24. Marckwald (loc. cit.). Atresie des Rectum. — Hemmungsbildung.

25. Morgagni (nach Kuliga). Mädchen. Tod nach 2 Stunden. Stenosen und Atresien im Colon und Ileum.

26. Nélaton (cit. v. Depaul). Tod nach einigen Tagen. Anus praetern. — Membranöse Atresie am Beginn des Colon ascendens.

27. Schlegel (loc. cit.). Knabe. Tod am 1. Tag. Hochgradige Stenose des S-Romanum. Dickdarm contrahiert, im Anfang 7—8 mm Durchmesser, im S-Romanum nur noch 3 mm und am Übergang ins Rectum 1—1,5 mm. — Flexur. sigmoid. ohne Mesenterium, geht straff an der Lendenwirbelsäule adhärent ins Becken. — Dickdarm enthält weiße, käsige Massen: Schleim und Epithelien. — Stenose des Ileum mit Perforationsperitonitis.

28. Simmonds (loc. cit.). Atresie des Flexur. sigmoid. — Keine fötale Peritonitis. — Dünndarmatresien.

29. Smith (Schmidts Jahrb., Bd. 32). Mädchen. Tod nach 30 Stunden. Atresie des Colon transvers. mit vollständiger Trennung. Colon steigt rechts auf, wendet sich nach der Nabelgegend und endet hier blind. Nach Entfernung der Därme gewundener, schwanenfederdicker, links an der Wirbelsäule herablaufender Strang, oben geschlossen, vom After für Bougie durchgängig, außer Verbindung mit dem übrigen Darm.

30. Solger (Monatsschr. f. Geburtsk., Bd. 31). Tod nach der Geburt. Atresie des Colon transvers. durch Bindegewebsstrang, der zum Colon descend. und Dünndarm zieht.

31. Theremin (loc. cit.). Mädchen. Tod nach 6 Tagen. Membranöse Stenose an der Grenze von S-Romanum und Rectum. — Peritoneum normal. — Dünndarmatresien.

32. Weiland (Centralbl. f. Chir., Bd. 21). Tod nach 48 Stunden. Membranöse Atresie an der Ileocöcalklappe durch Hypertrophie derselben. Im Dickdarm farbloser Schleim. Colon ascendens. fehlt.

33. Wünsche (s. Ösophagus). Atresie der Flexur. sigmoid.

Literaturverzeichnis.

Die gesamte, rein kasuistische Literatur ist bei der Zusammenstellung der Einzelbeobachtungen angeführt u. hier daher nicht mehr mit aufgenommen.

1) Ahlfeld, Zur Ätiologie der Darmdefekte und der Atresia ani. Archiv f. Gynäkologie. V. Bd., 1873, S. 230.
2) Ammon, F. A. v., Die angeborenen chirurgischen Krankheiten des Menschen. Berlin, 1842.
3) Baer, C. E. v., Über Entwicklungsgeschichte der Tiere. Königsberg, 1828.
4) Balfour, F., A monograph on the development of elasmobranch fishes. London, 1878.
5) Balfour, F., Handbuch der vergleichenden Anatomie. Übers. v. Vetter. Jena, 1880.
6) Barral, G., Des diverses variétés du rétrécissement de l'oesophage. Thèse de Paris, 1886.
7) Berry, J. M., On the Development of the villi of the Human intestine. Anatom. Anz. XVII. Bd., 1900, S. 242.
8) Bickelmann, A., Über die angeborenen Verschließungen des Mastdarms und Afters und die Mißbildungen im Bereiche des inneren und äußeren Darmes. Inaug.-Dissert., Erlangen, 1902/3.
9) Birch-Hirschfeld, Lehrbuch d. patholog. Anatomie. Leipzig, 1896.
10) Curschmann, Die Anomalien der Lage, Größe und Form des Dickdarms und ihre Bedeutung. Deutsch. Arch. f. klin. Medizin. Bd. 53, 1894.
11) Dean, B., On the larval development of Amia colva. Zoolog. Jahrb. Bd. IX, 1897.
12) Endres, H., Anatom.-entwicklungsgeschichtl. Studien über die formbildende Bedeutung des Blutgefäßapparates. Inaug.-Dissert. Freiburg i. Br., 1892/93.
13) Eppinger, H., Patholog. Anatomie des Larynx und der Trachea. In Handb. d. patholog. Anat. v. Klebs. II. Bd., 1. Lieferg., Berlin, 1880.
14) Fahm, Über congenitale Mißbildungen. Festschrift f. Hagenbuch. 1897.
15) Filimowsky, Darmepithel von Embryonen. Anzeiger der Akademie für Wissenschaften. Krakau, 1900.
16) Follin, E., Des rétrécissements de l'oesophage. Paris, 1853, S. 37.
17) Förster, A., Die Mißbildungen des Menschen. Jena, 1861.

18) Gasser, Die Entstehung d. Cloakenöffnung bei Hühnerembryonen. Arch. f. Anat. u. Physiol. 1880. Anatom. Abt., S. 297.
19) Grawitz, P., Über den Bildungsmechanismus eines großen Dickdarmdivertikels. Virch. Archiv. 68. Bd., 1876, S. 506.
20) Handbuch der vergleichenden und experimentellen Entwicklungslehre der Wirbeltiere. Hrsg. v. Hertwig. Jena, 1903.
21) Keibel, F., Ist der angeborene Verschluß des Dünndarms am Übergang in den Dickdarm eine Hemmungsmißbildung? Anatom. Anzeig. XIII. Bd., 1897, S. 389.
22) Keibel, F., Über den Schwanz des menschlichen Embryo. Arch. f. Anat. und Entwicklungsgesch. Jhg. 1891.
23) Keibel, F., Zur Entwicklungsgeschichte des menschlichen Urogenitalapparates. Arch. f. Anat. und Entwickl. 1896.
24) Kölliker, A., Grundriß der Entwicklungsgeschichte des Menschen und der höheren Tiere. Leipzig, 1884, 2. Aufl.
25) König, F., Die Krankheiten des unteren Teiles des Pharynx und Ösophagus. Deutsche Chirurgie, 35. Lieferg. Stuttgart, 1880.
26) Kollmann, J., Lehrbuch der Entwicklungsgeschichte des Menschen. Jena, 1898.
27) Kraus, F., Die Erkrankungen der Mundhöhle und der Speiseröhre. Nothnagels Spezielle Pathol. und Therapie. XVI. Bd. Wien, 1902.
28) Kreuter, E., Über den soliden Ösophagus der Selachier. Inaug.-Dissert. München, 1901.
29) Kreuter, E., Über die Ätiologie der congenitalen Darmatresien. Verhandlungen der Deutschen Gesellsch. f. Chirurgie. XXXIII. Bd.
30) Kuliga, P., Zur Genese der congenitalen Dünndarmstenosen und Atresien. Zieglers Beiträge. 33. Bd., 3. H., 1903, S. 481.
31) Legrand, Ch. L., Des imperforations de l'oesophage. Thèse de Paris. 1897.
32) Libow, B. A., Zur Lehre von den angeborenen Atresien und Stenosen des Darmkanals. Wratsch, 1898, Nr. 37 [Russisch]. Refer. Centr.-Bl. f. Chir. 1898, Nr. 48, S. 1210.
33) Lilienfeld, Mißbildungen des Dünndarms. Deutsch. Zeitschr. f. Chirurg 62. Bd., 1902.
34) Lotheissen, Mißbildungen des Ösophagus. In Bergmann-Bruns-Mikulicz, Handbuch der praktischen Chirurgie, Bd. II, 1903.
35) Mackenzie, M., Die Krankheiten des Halses und der Nase. (Deutsch. v. Semon.) Berlin, 1884, 2. Bd., S. 294.
36) Marchand, Mißbildungen. In Eulenburgs Realencyklopädie. XIII. Bd., 1888.
37) Mathews, A treatise on deseases of the Rektum and sigmoid Flexur. New-York, 1892.
38) Meckel, J. F., Handbuch der patholog. Anatomie. Leipzig, 1812.
39) Meckel, J. F., System der vergleichenden Anatomie. Halle, 1829.
40) Mehnert, E., Über die klinische Bedeutung der Ösophagus- und Aortenvariationen. Arch. f. klin. Chir. LVIII. Bd., 1899, S. 183.
41) Meuron, P. de, Sur le developpement de l'oesophage. Comptes rend. hebd. d. séanc. de l'Acad. d. science. T. CII. Paris, 1886.
42) Meuron, P. de, Recherches sur le developpement du thymus et de la glande thyroïde. Dissert. Genève. 1886.

43) Minot, Ch. S., On the solid stage of the large intestine in the chick. Journ. of Boston Society of Medical Scienc. Vol. IV, 1900, p. 153.
44) Minot, Ch. S., Lehrbuch der Entwicklungsgeschichte des Menschen. Deutsch v. Kästner. Leipzig, 1894.
45) Mondière, J. T., Notes sur quelques maladies de l'oesophage. Archiv. genéral. de Médecine. II. Série, T. II., 1833.
46) Müller, A., Über die Entwicklung der Neunaugen. Arch. f. Anat. u. Physiol. Jhg. 1856.
47) Nestler, K., Beiträge zur Anatomie und Entwicklungsgeschichte von Petromyzon Planeri. Arch. f. Naturgeschichte. 56. Jhg.
48) Neumann, E., Die Metaplasie des fötalen Ösophagusepithels. Fortschr. d. Medizin. 1897, Nr. 10.
49) Nuel, J. P., Quelques phases du developpement du Petromyzon Planeri. Arch. de biologie. Tome II, 1881.
50) Öllacher, J., Beiträge zur Entwicklungsgeschichte der Knochenfische Zeitschr. f. wissenschaftl. Zoologie. Bd. 22 u. 23.
51) Oppel, A., Vergleichung des Entwicklungsgrades der Organe zu verschiedenen Entwicklungszeiten bei Wirbeltieren. Jena 1891.
52) Prenant, A., Sur un organe, des embryons des Reptiles comparable à l'hypochorde des Ichthiopsidés. Journ. de l'anat. et de physiol. XXXIV. ann. 1898.
53) Remak, R., Untersuchungen über Entwicklung der Wirbeltiere. Berlin, 1855.
54) Roth, Mißbildungen im Bereich des Ductus omphalo-mesentericus. Virchows Archiv. 1881, Bd. 86.
55) Rückert, J., Über die Entwicklung des Spiraldarms bei Selachiern. Arch. f. Entwicklungsmechanik Bd. IV. 1896.
56) Schanz, Fr., Ist der angeborene Verschluß des Dünndarms am Übergang in den Dickdarm eine Hemmungsmißbildung? Anatom. Anzeiger. XIII. Bd. 1897, S. 264.
57) Schultze, O., Grundriß der Entwicklungsgeschichte des Menschen und der Säugetiere. Leipzig, 1897.
58) Schwabe, Atresia ani mit gänzlichem Mangel des Mastdarms. Blasius klin. Zeitschr. 1. Bd., 3. H. 1837.
59) Tandler, J., Über die Entwicklung des menschlichen Duodenum in frühen Embryonalstadien. Anatom. Anz. XVIII. Bd. 1900. Ergänzungsheft. S. 42.
60) Tandler, J., Zur Entwicklungsgeschichte des menschlichen Duodenum in frühen Embryonalstadien. Gegenbauers Morpholog. Jahrb. Bd. 29. 1902, S. 187.
61) Zenker, F. A., u. H. v. Ziemssen, Krankheiten des Ösophagus. In Handb. d. spec. Pathol. und Therapie v. Ziemssen. VII. Bd., 1. Hälfte. Leipzig 1877.

Erklärung zu Tafel I.

Fig. 1. Querschnitt durch den Ösophagus eines menschlichen Embryo von 6½ mm Länge, Lumen spaltförmig, unregelmäßig begrenzt, Darmwandzellen ohne epitheliale Ordnung.

Fig. 2. Dasselbe, vom gleichen Objekt, etwas weiter kaudal. Lumen durch plasmatische Masse verschlossen.

Fig. 3. Querschnitt durch den Enddarm desselben Embryo. Lumen im absteigenden Teil desselben ganz geschwunden, epitheliale Ordnung fehlt.

Fig. 4. Enddarm eines menschlichen Embryo von 9 mm Länge, stark verjüngt, Lumen unscheinbar.

Fig. 5. Enddarm eines menschlichen Embryo von 12,5 mm Länge, über der Cloakeneinstülpung gelegen, durch Zellen vollkommen verschlossen.

Fig. 6. Ösophagus eines menschlichen Embryo von 19 mm Länge. Circuläre Muskulatur differenziert. Im Entoderm zwei Lumina, durch teilweise wieder epithelial geordnete Zellen begrenzt. Epithelbeschaffenheit auch in der Peripherie wieder hervortretend.

Fig. 7. Ösophagus eines menschlichen Embryo von 23 mm Länge. Auftreten mehrerer Lumina (Vakuolen) im Zellmassiv. Erste Anlage der Längsfalten in den 4 hervortretenden Zipfeln.

II.

Aus der chirurgischen Universitätsklinik in Bonn.

Bemerkungen zu Katzensteins Arbeit: „Über Entstehung und Wesen des arteriellen Collateralkreislaufes".

Von

Professor Dr. **August Bier.**

In Band 77, S. 189 dieser Zeitschrift hat Katzenstein seine Versuche und Ansichten über Entstehung und Wesen des arteriellen Collateralkreislaufes entwickelt, die mich in einigen Dingen zu einer Entgegnung nötigen.

Katzenstein hat die bemerkenswerte und wichtige Tatsache gefunden, daß nach Unterbindung sehr großer Gefäße (Aorta, Iliaca, Femoralis oberhalb der Profunda) eine langdauernde Erhöhung des Blutdrucks eintritt, welche von einer Mehrarbeit des Herzens und dessen Anpassung an die Vermehrung der Widerstände herrührt. Diese Blutdrucksteigerung hielt so lange an, bis der Collateralkreislauf endgiltig ausgebildet war.

Katzenstein hält diese Blutdruckerhöhung für die wesentliche Ursache der Entstehung des Collateralkreislaufes und erklärt meine durch vielfache Versuche und Beobachtungen gestützte Ansicht[1]), daß anämische Gewebe durch einen in seinem Wesen noch unaufgeklärten Selbstregulierungsvorgang die Fähigkeit haben, arterielles Blut anzulocken, für falsch.

Nun gesteht Katzenstein selbst zu, daß diese Blutdruckerhöhung, welche die Widerstände überwindet, nur bei Unterbindung sehr großer Arterien stattfindet. Schon bei Unterbindung der

1) Die Entstehung des Collateralkreislaufs. Virchows Archiv Bd. 147 und 153.

Arteria femoralis unterhalb der A. profunda fehlt sie. Damit trifft Katzensteins Theorie derselbe Vorwurf, den ich schon anderen ähnlichen Theorien gemacht habe: Sie ist auf so gewaltige Kreislaufstörungen, Unterbindung einzelner großer Gefäße, zugeschnitten, wie sie in der Natur doch nur ganz ausnahmsweise vorkommen. Sie ist also im wesentlichen Laboratoriumsgelehrsamkeit. Sie erklärt nicht im entferntesten die wunderbare Fähigkeit des Körpers, all die zahlreichen Kreislaufs- und Ernährungsstörungen auszugleichen, die alltäglich schwere Verletzungen oder das Messer des Chirurgen hervorrufen.

Katzenstein macht sich die Widerlegung meiner Ansichten ungeheuer leicht: Er übergeht meine Hauptversuche und verschweigt alles, was unter ihnen mit seiner Theorie nicht im Einklang steht. Meiner Ansicht nach kann man die Tatsache, daß blutbedürftige Körperteile durch eine noch nicht erklärte gewaltige Widerstandsherabsetzung in den Gefäßen und Geweben arterielles Blut selbst unter den schwierigsten Umständen anlocken, nicht besser und einfacher beweisen als durch meine Versuche, von denen ich einige herausgreife:

1. Bei 2 Schweinen lege ich, bei dem einen am Oberschenkel, bei dem anderen am Oberarm, 10 Minuten künstliche Blutleere an. Dann amputiere ich etwa 2 Finger breit unterhalb des Schnürschlauches, das eine Mal den Vorderarm, das andere Mal den Oberschenkel. Ohne ein Gefäß zu unterbinden, löse ich den abschnürenden Schlauch. In beiden Fällen bluten die Wundflächen stark, die Arterien spritzen, aber trotzdem tritt von der Schnürrinne des Schlauches bis hart an die Wundfläche eine starke reaktive Hyperämie ein, welche sich einige Zeit lang hält.

Der Versuch ist ungemein lehrreich. Nach mechanischen Gesetzen strömt Flüssigkeit dahin, wo sie den geringsten Widerstand findet. Einen geringeren Widerstand als die quere Durchschneidung sämtlicher Gefäße eines Gliedes schafft, kann man sich unmöglich denken, also sollte mit großer Kraft alles Blut aus den weit offenen Gefäßlichtungen ausströmen. Im Widerspruch damit aber sehen wir in unmittelbarer Nähe der Wunde das anämisch gewesene Gewebe sich stark röten, also man kann wirklich beinahe sagen „arterielles Blut anziehen".

2. Bei einem 68 Jahre alten Manne, welcher an Altersbrand mehrerer Zehen des linken Fußes leidet, am rechten Bein wegen desselben Leidens bereits amputiert ist und eine so starke Arteriosklerose hat, daß man die Arteria femoralis als steinharten Strang fühlt, lege ich am linken Oberschenkel 5 Minuten lang künstliche Blutleere an. Trotzdem der Mann an der Haut des Knies, der Hacke und einzelner Teile des Unterschenkels die Spuren bedeutender Kreislaufstörungen zeigt, tritt eine recht lebhafte Hyperämie bis zu den brandigen Zehen hin ein.

3. Bei einem jungen Mädchen hatte ich am 31. Januar 1896 die totale

Rhinoplastik aus der Stirn ausgeführt. Am 28. Februar durchtrennte ich den Stiel der Nase und fügte das obere Ende desselben ein. Am 6. März machte ich folgende Beobachtungen: Die Nase hatte weder Tast- noch Schmerzgefühl; Stiche mit einem nadelförmigen Glüheisen wurden nicht gefühlt; bei tiefen Nadelstichen floß kein Blut. Die Nase war leicht ödematös, durch Druck verdrängte ich das Ödem und wartete ab, bis die dadurch entstandene leichte Röte verschwunden war. Über die Nase und rund um den Kopf herumlaufend legte ich unter starkem Zug eine Gummibinde. Durch eine besondere Vorrichtung hatte ich dafür gesorgt, daß nicht nur der Giebel, sondern auch die Seitenteile der Nase dem Druck der Binde ausgesetzt waren. Nach 20 Minuten nahm ich die Binde ab. Die Nase war im ersten Augenblick anämisch, dann aber wurde sie hochrot, und Nadelstiche, die jetzt gemacht wurden, bluteten stark.

4. Bei einem alten Manne entfernte ich wegen Carcinoms den ganzen linken Nasenflügel und die Nasenspitze. Ich schloß sofort die Rhinoplastik aus der Stirn an. 19. Tage später durchschnitt ich den ernährenden Stiel, welcher von der Nasenwurzel über die Haut des Nasenrückens hin zum Ersatzstücke der Nase führte, und schnitt das Überflüssige fort. Aus dem durchtrennten Stiel spritzten 2 Arterien. Das Hautstück, welches aus der Stirn entnommen war, erhielt jetzt seine ernährenden Gefäße einerseits von der Haut des Nasenrückens der anderen Seite, andererseits von der Haut der gleichnamigen Wange durch 2 schmale Brücken. Alle diese Gefäße waren erst vor kurzem neugebildet, denn ohne Ausnahme durchquerten sie erst 19 Tage alte Narben. Mit einer Klemmzange, deren Arme mit Gummischläuchen überzogen waren, klemmte ich die Spitze und einen möglichst großen Teil der Flügel der Nase ab. Da die Arme der Zange stark gebogen waren, so faßte sie einen beträchtlichen Abschnitt. Die Klemmzange blieb 10 Minuten liegen, während welcher Zeit der abgeklemmte Teil der Nase leichenblaß blieb. Nach Entfernung der Zange rötete sich zuerst der alte Abschnitt der Nase. Bald darauf aber trat, zwar zögernd, aber deutlich, eine arterielle Hyperämie des neuen Anteils auf, welche nach einiger Zeit wieder verschwand.

Wer oft so junge Narben, wie diese, durchtrennt hat und weiß, wie gering die Gefäßentwicklung in denselben ist, wird über diese Findigkeit des arteriellen Blutes mit Recht erstaunt sein.

Daß in der Tat von Gefäßen eine Art „Anziehung“[1]) von Blut stattfinden kann, beweist Folgendes.

5. Ich machte den gleich zu beschreibenden Versuch an zahlreichen entzündlichen Körperteilen. Sobald nur die Entzündung nicht allzu frisch war, führte sie stets zu demselben Ergebnis, in dem einen Falle im höheren, in dem anderen im geringeren Grade. Ich will für die dabei gemachten Beobachtungen zwei schlagende Beispiele sprechen lassen: Ein 70 Jahre alter Mann hatte sich vor 4 Wochen ein schweres Panaritium der Sehnenscheiden, der Gelenke, des Periosts und des Unterhautgewebes am rechten Zeigefinger zugezogen. Der Eiter war an den verschiedensten

1) Ich bemerke ausdrücklich, daß ich mit dem Worte „Anziehung“ nichts als einen kurzen Ausdruck für einen noch nicht näher bekannten Vorgang gebrauche.

Stellen durchgebrochen und hatte Fisteln hinterlassen. Das akute Stadium war bereits überwunden. Der ganze Handrücken war sehr stark gerötet und ödematös geschwollen. Ich ließ den Arm hochheben, strich nach Kräften das Blut heraus und legte in erhobener Stellung am Oberarm künstliche Blutleere an. Der ganze abgeschnürte Arm war leichenblaß, nur die entzündete Stelle tief blau. Beim kräftigen Streichen nach dem Herzen zu verschwand die blaue Farbe, um mit großer Schnelligkeit wiederzukehren sobald die drückende Hand entfernt wurde, trotzdem das Glied hoch emporgehoben wurde. Man konnte das Streichen beliebig oft wiederholen, trotzdem trat mit Hartnäckigkeit immer wieder die Blaufärbung des entzündeten Teiles ein.

Ein Mann in mittleren Jahren litt seit langer Zeit an einer oft wiederkehrenden Osteomyelitis mit Nekrose des einen Oberschenkels. Er wurde häufig operiert. An der Außenseite des Gliedes befand sich eine große Operationsnarbe mit zahlreichen Fisteln in der Gegend des Kniegelenkes, welche auf den Knochen führten. Die Umgebung derselben war sehr stark entzündlich gerötet. Ich wickelte das Bein von den Zehen bis hoch auf den Oberschenkel sehr fest mit einer Gummibinde ein und trieb das Blut, soweit das überhaupt möglich ist, aus dem Gliede. Oberhalb dieser Binde legte ich am erhobenen Bein den v. Esmarchschen Schnürgurt an und entfernte alsdann die das Blut austreibende Gummibinde. Wiederum war das ganze Glied leichenblaß bis auf die entzündete Stelle, welche zuerst rot, dann bläulich, schließlich tiefblau aussah. Ein Strich mit der Hand über diese Stelle ließ sie sofort erblassen; aber kaum war die Hand entfernt, so erschien auch die alte Farbe wieder.

Katzenstein hat mich ferner vollständig mißverstanden, beziehungsweise offenbar meine Arbeit nicht ordentlich gelesen, wenn er glaubt, daß ich einen sprunghaften Unterschied zwischen einem fertigen und einem vorläufigen Collateralkreislauf mache. Ich habe doch an mehreren Stellen meiner Arbeit in Virchows Archiv (z. B. im 147. Band, S. 469 und 470), ganz klar ausgesprochen, daß ich den endgültigen Collateralkreislauf für einen Anpassungsvorgang halte. Das ist übrigens so selbstverständlich, daß es kaum ausdrücklich hervorgehoben zu werden braucht. Ich habe sogar betont, daß dieser Anpassungsvorgang nach all unseren sonstigen Erfahrungen stattfinden muß und leicht erklärlich ist. Wenn Katzenstein meint, ich sei diese Erklärung für den endgültigen Collateralkreislauf schuldig geblieben, so stimmt das insofern, als biher noch kein Mensch den Anpassungsvorgang überhaupt erklärt hat, ebensowenig wie Vererbung und andere biologische Erfahrungstatsachen. Wenn man aber die „Anpassung" als ein bisher noch unerklärtes Naturgesetz überhaupt gelten läßt, dann ist es doch in der Tat leicht verständlich, daß eben auf Grund dieses Gesetzes dieser Vorgang hier wie überall in Tätigkeit tritt, und zwar, wie ich ebenfalls aus-

drücklich hervorgehoben habe, bei den Gefäßen ganz besonders schnell. Kann man das deutlicher aussprechen, als ich das in folgenden Worten getan habe?

„Nun lehrt aber die Erfahrung, daß gerade für die Gefäße die physiologischen Grenzen, innerhalb deren sie hypertrophieren, und sogar sich völlig umbilden können, ganz außerordentlich weit gesteckt sind. Kein einziges fertiges und funktionierendes Gebilde wächst so schnell, wie Gefäße. Wenn Granulationen Höhlen auszufüllen haben, schieben sich gleichzeitig mit diesem Elementargewebe Gefäße vor. Das erste, was in transplantierte Gewebsstücke hineinwächst, sind Gefäße. Man sehe sich auch von diesen Gesichtspunkten aus die lehrreichen Versuche 22 und 23 an. Und was wir hier im kleinen sehen, beobachten wir auch im großen. Während der Schwangerschaft hypertrophieren innerhalb der Zeit von 9 Monaten die vorhandenen kleinen Gefäße zu mächtigen Stämmen, und außerdem bilden sich neue Gefäße zu. Als noch schlagenderes Beispiel, weil es sich hier um eine alljährlich wiederkehrende reine Neubildung von Gefäßen in weit größerer Längenausdehnung handelt, will ich die Vorgänge bei der Geweihbildung der Hirsche anführen. Man betrachte einmal das fertige Geweih eines Hirsches; bis hoch in die äußersten Sprossen hinauf führen breite Gefäßfurchen. Und doch wird dieses Geweih alljährlich in der überraschend kurzen Zeit von 4—5 Monaten völlig neugebildet. Wenn aber 80 cm bis 1 m und darüber lange, mächtige Gefäße, wie dies bei den hochragenden Geweihen unserer Edelhirsche, der Fall ist, in so kurzer Zeit neugebildet werden können, ist es dann zu verwundern, wenn in noch kürzerer Zeit schon vorhandene Gefäße zu großen Stämmen anwachsen?“

Ich will als weiteres Beispiel die Gefäßbildung in der Hornhaut bei Geschwüren anführen. Hier wachsen häufig in wenigen Tagen in das ganz gefäßlose Gebilde durch den Reiz des Geschwüres Gefäße hinein, ein Vorgang, der mit Chemotaxis zu vergleichen ist.

Ich bleibe also dabei: Der fertige Collateralkreislauf ist ein leicht erklärlicher Anpassungsvorgang. Schwierigkeit in der Erklärung bietet lediglich der vorläufige Collateralkreislauf, der so lange den gefährdeten Körperteil mit Blut versorgt, bis der bald eintretende Anpassungsvorgang, der die vorhandenen Gefäße sich erweitern und vielleicht auch nur sich daneben bilden läßt, in Tätigkeit tritt. Ich gebe Katzenstein vollständig zu, daß bei der Entstehung des Collateralkreislaufs nach Unterbindung sehr großer Gefäße die von ihnen für diese speziellen Fälle nachgewiesene Blutdruckerhöhung für diesen Vorgang eine sehr große Rolle spielt. Aber es sind doch nur diese künstlich geschaffenen Ausnahmefälle, wo der Körper solche Kraftleistungen nötig hat. Bei den in der Natur alltäglich vorkommenden unzähligen Kreislaufstörungen ist es vielmehr in erster Linie die von mir durch zahlreiche Beobachtungen nachgewiesene Verminderung des

Widerstandes in den kleinen Gefäßen des notleidenden Gebietes, welche dies am Leben erhält. Ich hebe nochmals hervor, daß Verminderung des Widerstandes in diesen dieselbe Kraftentfaltung bedeutet wie Erhöhung des Druckes in den benachbarten Körperteilen, denn die Druck**differenz** läßt bekanntlich die Flüssigkeit strömen. Diese Einrichtung der Widerstandsverminderung ist aber insofern die denkbar zweckmäßigste, als sie mit den einfachsten Kräften das Größtmögliche erreicht, denn Drucksteigerungen, welche das Blut in bestimmte Teile hineintreiben sollen, stellen eine ungeheuere Kraftverschwendung dar, weil in einem Röhrennetz eine irgendwo entstehende Drucksteigerung sich über das ganze Netz fortpflanzt.

Daß bei **sehr großen Gefäßen** diese Widerstandsverminderung in den blutbedürftigen Geweben nicht genügt, hat **Katzenstein** bewiesen. Ich habe auch nie bestritten, daß Blutdrucksteigerungen förderlich für die Ausbildung des Collateralkreislaufes sein können. Das habe ich auch in meiner Arbeit ausgesprochen: „Indessen bin ich nicht so einseitig, um zu behaupten, daß dies das einzige Mittel sei. Immerhin wird auch die anfangs eintretende, durch Versuche nachgewiesene Drucksteigerung oberhalb der Sperrung das ihrige dazu tun."

Katzenstein erklärt die nach einer vorübergehenden Anämie auftretende Hyperämie als Lähmung der Gefäße, er folgt also der allgemeinen Annahme, die ich schon zu verschiedenen Malen scharf bekämpft habe. Mit dem Wort „Lähmung" verbinde ich immer einen pathologischen Begriff. Die der Anämie folgende Hyperämie ist aber ein nützlicher und notwendiger Reaktionsvorgang (Selbstregulierung), der die hungernden, vergifteten und erstickenden Zellen mit reichlichem frischen Blute versorgt. Dieser Vorgang ist ebensowenig etwas Pathologisches wie Hunger, Durst, Ermüdung etc.

Viele Ärzte machen es sich hier mit dem Worte „Lähmung" sehr bequem. Sie brauchen es für jede Gefäßerweiterung. Nach der Logik ist wohl die Erektion des Penis schließlich auch eine Lähmung.

Ich habe aber den unanfechtbaren Beweis dafür, daß eine Lähmung der Gefäße nach vorübergehender Kreislaufunterbrechung (vorausgesetzt, daß sie nicht allzuweit getrieben wird) gar keine Rede ist, durch die Beobachtung erbracht, daß Gefäße von Körperteilen deren Kreislauf längere Zeit unterbrochen ist (die also angeblich gelähmt sein sollen), sich durch den Reiz stark venösen Blutes sehr lebhaft aktiv zusammenziehen können. Folgender Versuch zeigt dies am besten:

Am Arm eines sehr weißen Menschen, welcher sich in tiefer Äthernarkose befindet, rufe ich eine leichte Stauungshyperämie hervor, sodaß die Farbe des Gliedes gleichmäßig bläulich ist. Dann lege ich v. Esmarchsche Blutleere am Oberarm dadurch an, daß ich den stauenden Gurt fester anziehe. Den Arm lasse ich herabhängen. Er ist ursprünglich gleichmäßig blau, dann wird er scheckig, in den blauen Teilen treten sehr lebhafte weiße Flecke auf. Dann wird der Arm marmoriert. Es überwiegen nach 15 Minuten im Oberarmteil die weißen, im Unterarmteil und besonders in der Hand noch die blauen Flecke. Aber trotz der abhängigen Lage fehlen die weißen Flecke auch in den äußersten Fingerspitzen nicht. Betrachtet man die blauen Flecke mit der Lupe, so sieht man in ihnen noch weitere kleine weiße Inseln in großer Menge.

Die weißen Flecke wechseln nach Lage und Ausdehnung und werden um so zahlreicher, je länger die Blutleere [1]) dauert. Sie können doch nur durch aktive Kontraktion der kleinen, angeblich gelähmten Gefäße, welche des verbrauchten venösen Blutes sich zu entledigen streben, hervorgerufen sein.

Katzenstein behauptet, daß die Fähigkeit des Gewebes Blut anzulocken nicht die Ursache der Entstehung des Kollateralkreislaufes sein könne, weil z. B. im Muskel, für den diese Fähigkeit nicht nachgewiesen sei, oder im Darm, dem diese Eigenschaft fehlt, ein Kollateralkreislauf sehr wohl möglich ist.

Nun ist für den Muskel allerdings längst nachgewiesen, daß er eine reaktive Hyperämie zeigt, genau wie die Haut, denn jeder Chirurg weiß, daß nach künstlicher Blutleere Muskelwunden sehr viel stärker bluten, als wenn sie ohne dieselbe angelegt wurden. Ja sogar für die Knochen gilt dies. Haben doch die zahlreichen Gegner, die anfangs das von Esmarchsche Verfahren hatte, immer behauptet, dies sei keine blutsparende Methode, weil z. B. nach Nekrotomien infolge der stärkeren Nachblutung aus dem Knochen der Kranke in Wirklichkeit viel mehr Blut verliere, als wenn man ihn ohne Abschnürung operiert hätte. Ich habe deshalb ausdrücklich immer von „äußeren Körperteilen" gesprochen, die die Fähigkeit der reaktiven Hyperämie zeigen, im Gegensatz zu den inneren, den Eingeweiden.

Was den Darm anlangt, der schon nach geringfügigen Kreislaufstörungen abstirbt, weil ihm nach meiner Ansicht das Blutgefühl (wie ich die Fähigkeit der Gewebe, erlittene Kreislaufstörungen auszugleichen, genannt habe) fehlt, so muß ich hier folgenden Einwürfen Katzensteins entgegentreten.

1) Die v. Esmarchsche „Blutleere" ist bekanntlich gar keine Blutleere, sondern nur eine Unterbrechung des Blutstromes.

1. Ich verstehe nicht, wie Katzenstein meint, daß ich es vergesse, daß verschiedene Gewebe verschieden empfindlich gegen Ernährungsstörungen sind, zumal ich mich mit der Frage der Ernährung, wie ein ausgedehntes Kapitel in meinen Buche „Hyperämie als Heilmittel" zeigt, sehr eingehend beschäftigt habe. Aber der Darm stirbt trotz sehr zahlreicher Anastomosen nach geringfügigen Ernährungsstörungen ab, die an äußeren Körperteilen kaum einen Einfluß auf die Blutfülle ausüben.

2. Katzenstein glaubt, daß zwei aus der Literatur bekannte Beispiele von ausgebildetem Kollateralkreislauf des Darms meine Ansicht widerlegen. Was beweisen dann aber 2 Fälle gegen die vielhundertfältig durch die Beobachtung am Kranken und im Tierexperiment gemachte Erfahrung, daß der Darm schon nach verhältnismäßig sehr geringfügigen Ernährungsstörungen ganz regelmäßig abstirbt? Mir waren bei der Abfassung meiner Arbeit diese beiden Fälle nicht bekannt, ich habe aber vermutet, daß etwas derartiges bei allmählichem Eintritt der Kreislaufstörung vorkäme. Deshalb schrieb ich:

„Andererseits aber wissen wir, daß die Gewebe verlorene Eigenschaften durch Übung und allmähliche Gewöhnung wiedergewinnen, oder neue Eigenschaften erwerben, und es wäre ein interessanter Versuch, zu ergründen, ob leere Dünndarmteile, welche durch Geschwülste oder andere Ursachen sowohl gedrückt und gezerrt als auch so befestigt werden, daß sie Druck und Stoß, welche von außen durch die Bauchdecken hindurch wirken, nicht ausweichen können, auf eine künstlich erzeugte Anämie mit reaktiver Hyperämie antworten."

Damit stimmt vollständig überein, daß die im knöchernen Becken eingeschlossenen und z. B. dem Druck des schwangeren Uterus ausgesetzten Eingeweide, Blase und Mastdarm sich ganz anders gegen Zirkulationsstörungen verhalten. Sie vertragen, wie ich gezeigt habe, die Unterbindung aller größeren zuführenden Arterien ohne den geringsten Schaden.

3. Meint Katzenstein, daß meine Ausführungen von den verschiedenen Eigenschaften der Gefäße innerer und äußerer Körperteile im Widerstreit stehen zu den allgemeinen physiologischen Anschauungen. Inwiefern das der Fall ist, ist Katzensteins Geheimnis. Ich habe doch in meiner Arbeit lang und breit auseinandergesetzt, daß das gemeine Schmerzgefühl, welches ebenso wie das Blutgefühl ein Schutzmittel gegen Beschädigungen des Körpers darstellt, sich genau so verhält. Denn bekanntlich kann man einen

Darm schneiden, brennen, quetschen, ohne daß der Mensch eine Ahnung davon hat. Die Bauchdecken übernehmen eben diese Funktion für ihn. Dagegen fühlt der Darm das, was er fühlen muß, z. B. krankhafte Veränderungen, Zerrung am Mesenterium durch lebhafte Peristaltik etc. sehr wohl.

Es ist überhaupt sonderbar, daß es den Ärzten nicht einleuchten will, daß auch die Gefäße Spezialisten sind, wie alle anderen Gebilde des Körpers. Man unterscheidet verschiedene Sorten Nerven, Muskeln, Bindegewebe, aber Gefäße, die werden alle über einen Kamm geschoren. So mußte ich einem bekannten Physiologen entgegenhalten, der Ernährungsversuche an der Arteria pulmonalis angestellt hatte, daß das ein sehr unlogisches Beginnen sei, denn die Art. pulmonalis ist gar kein Ernährungsgefäß. Das kommt mir gerade so vor, als wollte man die Innervation der willkürlichen Muskulatur am Nerv. sympathicus studieren.

So sind auch die Gefäße des Darms nicht in erster Linie Ernährungsgefäße, vielmehr dienen sie vornehmlich der Verdauung und Assimilation der Nahrung, dadurch daß sie das Material für die Verdauungssäfte hergeben und die Resorption besorgen. Dagegen ist der Darm bei seiner Lage im Innern des Körpers, bei seiner Schlüpfrigkeit und Beweglichkeit vor äußeren Schädlichkeiten geschützt. Er braucht deshalb die selbsttätige Sicherheitsmaßregel des Blutgefühles ebensowenig wie das gemeine Schmerzgefühl, während es die äußeren Körperteile, welche durch Verletzungen, Druck und andere Schädlichkeiten sehr häufig Kreislaufstörungen erleiden, nicht entbehren können. Ich habe alle diese Dinge nur kurz berühren können. Wer sich dafür interessiert, den verweise ich auf meine ausführliche Arbeit in Virchows Archiv.

III.

Aus der chirurgischen Universitätsklinik zu Leipzig.
(Direktor: Geheimrat Prof. Dr. Trendelenburg.)

Beiträge zur Kenntnis plastischer Operationen am Nierenbecken bei Hydronephrose.

Von

Dr. A. Läwen,
Assistenzarzt der Klinik.

Im Jahre 1886 führte Trendelenburg[1]) als erster eine plastische Operation am Nierenbecken bei Hydronephrose aus. Durch die Art seines Vorgehens suchte er die normalen Abflußbedingungen für den Urin in den Ureter wieder herzustellen. An diese erste, eine causale Therapie erstrebende Operation schloß sich in der Folge eine große Reihe conservativ-chirurgischer Behandlungsmethoden der renalen Urinstauungen an. Die Zahl der Methoden ist darum so groß geworden, weil die beobachteten Hindernisse für den Urinabfluß nach Form und Sitz sehr verschiedener Natur sind. Im wesentlichen handelt es sich um hohe Insertion des Ureters am Nierenbecken mit Klappenbildung, um Strikturen des Harnleiters in seinem Verlaufe oder an seinen Insertionen, um Abknickungen des Ureters durch Adhäsionen oder abnormen Gefäßverlauf, endlich um Nieren- oder Uretersteine. Fast jeder Fall brachte eine neue plastische Operationsmethode. Fenger[2]) stellte im Jahre 1900 mit seinen eigenen 30 Fälle von plastischen Operationen bei renaler

1) Trendelenburg, Über Blasenscheidenfisteloperationen und über Beckenhochlagerung bei Operationen in der Bauchhöhle. Sammlung klin. Vorträge, herausgegeb. von R. v. Volkmann. Nr. 355 (Chirurgie Nr. 109), S. 3378. Siehe auch Verhandl. d. Deutsch. Gesellsch. f. Chir. 21. Kongreß. 1892. S. 42.

2) Fenger, Conservative Operationen für renale Retention infolge von Strikturen oder Klappenbildung am Ureter. Arch. f. klin. Chir. 1900. Bd. 62. S. 524.

Urinretention zusammen. Jetzt dürfte sich die Zahl der publicierten Fälle bereits verdreifacht haben. Die verschiedenen hierher gehörigen plastischen Operationsmethoden sind am besten von Küster[1]) und gleichzeitig von Fenger[2]) nach einheitlichen Gesichtspunkten gruppiert worden. Im folgenden halte ich mich an die vortrefflichen Einteilungen dieser beiden Autoren.

Bei den Fällen von Hydronephrose, bei denen der Sitz des Hindernisses am Ausgang des Ureters aus dem Nierenbecken gefunden wird — und auf diese beschränke ich mich hier — kommen folgende Operationsmethoden[3]) in Frage:

1. Beseitigung des Klappenmechanismus am Ureterausgang durch Spaltung des uretero-pelvischen Sporns nach Trendelenburg (transpelvische Klappenoperation — Fenger). Auf diese älteste Operationsmethode habe ich unten einzugehen.

2. Spaltung der verengernden Klappe oder Narbe durch Längsincision und quere Vernähung der Wundränder nach Fenger. Der Schnitt wurde in der Regel durch den Sporn bis unter das Nierenbecken in den Ureter geführt (extrapelvische Operation — Fenger). In einigen Fällen wurden die Ureterränder an das Nierenbecken genäht. Solche Operationen wurden ausgeführt von Fenger 1892[4]), 1894[5]), 1897 (später Nephrektomie)[6]), 1899[6]), Bardenheuer[7]) 1896,

---

1) Küster, Die conservativen Operationen bei Stauungsgeschwülsten der Niere. Centralbl. f. d. Krankh. d. Harn und Sexualorgane. Bd. XI. 1900. S. 561 und: Die Chirurgie der Nieren usw. Deutsche Chirurgie, Lieferung 52b. 1896. 1902. S. 503.

2) Fenger, Conservative Operationen für renale Retention infolge von Strikturen oder Klappenbildung am Ureter. Arch. f. klin. Chir. 1900. Bd. 62. S. 524.

3) Die neueste Literatur findet sich bei P. Wagner, Neuere Beiträge zur Nierenchirurgie. Schmidts Jahrbücher der ges. Med. Bd. CCLXXXII. S. 126.

4) Fenger, Operations for the Relief of Valve-Formation and Stricture of the Ureter in Hydro- or Pyonephrosis. Journ. of the American Med. Assoc. March 10. 1894. p. 335.

5) Fenger, Conservative Operative Treatment of Sacculated Kidney, Cystonephrosis. Annals of Surgery. June 1896. p. 637.

6) l. c. Arch. f. klin. Chir. 1900. Bd. 62. p. 524.

7) Cramer, Eine operative Behandlungsweise der hydronephrotischen Wanderniere. Vereinsbeilage d. Deutsch. med. Wochenschr. 1898. Nr. 22. S. 156. Bl. f. Chirurgie Nr. 21. 1897. S. 585.

Richardson[1]) 1896, Kelly[2]) 1897 (?), Delbet[3]) 1898, Albarran[4]) 1898 (2 Fälle, einer mit Resektion des hydronephrotischen Sackes), Morris[5]) 1898, Petersen[6]) 1902, Krogius[7]) 1902 (5 Monate später Ureteropyelostomie). Von diesen 13 Fällen wurden 11 durch die Operation geheilt. In 2 Fällen mußte nachträglich eine Ureteropyelostomie bezw. die Nephrektomie gemacht werden. Gestorben ist kein Patient.

3. Resektion des Ureters und Reimplantation desselben in die tiefste Stelle des Nierenbeckens, Uretero-pyelo-neostomie nach Küster[8]) (14. VII. 1891). Wie aus der Publikation von Grohé[9]) hervorgeht, ist dieselbe Operation kurz nach dem ersten Küsterschen Eingriff auch von Riedel ausgeführt worden (26. IX. 1891). Im Falle Riedels war das functionelle Resultat zunächst gut. Doch machte sich einige Wochen später die Nephrektomie nötig, weil eine Nierenbeckennaht nicht gehalten und zur Fistelbildung Anlaß gegeben hatte. Mit Erfolg wurde die Ureteropyeloneostomie ferner vorgenommen von Bardenheuer[10]) 1893 und Bazy[11]) 1896. In neuester

1) Richardson, A successful case of ureteroplasty for intermittent hydronephrosis. Transaction of the American Surgical Association. Vol XV. 1897. p. 555. Ref. Centralbl. f. Chir. 1898. Nr. 15.

2) Kelly et Ramsey, De l'usage du cathéter rénal dans le diagnostic et le traitement des maladies des reins et des uretères. Revue de Gynécologie et de Chirurgie abdominale. No. 3. Oct. 1897. p. 834. Cit. nach Fenger.

3) Delbet, Présentation d'un malade. Uretéro-pyélo-néostomie. Acad. de Méd. Decembre 29. 1898. La Presse médicale. No. 106. p. 199. Ref. auch Centralbl. f. d. Krankh. d. Harn- u. Sexualorg. 1899. Bd. X. S. 264.

4) Albarran, La Presse médicale. 1898. No. 62. 27. Juillet. p. 39 und: Mémoire et présentation de malade; capitonnage de la poche. Anastomose latérale de l'uretère. Cit. nach Fenger l. c. S. 1.

5) Morris, Hunterian lectures on surgery of the Kidney. British med. Journal. March 26. 1898. p. 814.

6) Petersen, Ein Fall von Uronephrose, geheilt durch Ureterplastik und Nierenbeckenfaltung. Münchener med. Wochenschrift. 1903. Nr. 11. S. 470.

7) Krogius, Zur Technik der Ureteropyeloneostomie. Centralbl. f. Chir. XXIX. 25. 1902.

8) Küster, Ein Fall von Resektion des Ureters. Verhandl. d. Deutschen Gesellsch. f. Chir. 21. Kongreß. Berlin 1892. S. 228 und: Arch. f. kl. Chir. Bd. 44. 1892.

9) Grohé, Weiterer Beitrag zur Nierenchirurgie. Arch. f. klin. Chir. Bd. 66. S. 178.

10) Cramer, Zur konservativen Behandlung der Hydro- resp. Pyonephrose. Centralbl. f. Chir. 1894. Nr. 47.

11) Bazy, Contribution à l'étude de la chirurgie de l'uretère. Uretéropyélonéostomie. Revue de Chirurgie. 1897. p. 400 und: De l'hydronéphrose et de

Zeit ist die Operation häufig ausgeführt worden. Ich erwähne die Fälle von Helferich 1896[1]), 1902[2]) (sekundäre Nephrotomie wegen Nekrose des unteren Nierenabschnittes), 1903[3]), Krönlein 1901[4]), Hildebrand[5]) 1902, Krogius[6]) 1902, Bazy[7]) 1903, H. Braun[8]) 1904, Moynihan[9]) 1904 (2 Fälle), Tuffier[10]) 1904 (mit nachfolgender Nephrektomie). Von diesen 16 Fällen sind 10 vollkommen, 1 mit Fistel (Bardenheuer) geheilt worden. In 3 Fällen mußte die sekundäre Nephrektomie gemacht werden. 2 Kranke sind gestorben: Helferichs Fall (1896) an Peritonitis und Krönleins Patient an urämischen Erscheinungen (cong. Aplasie und cystische Degeneration der l. Niere mit Erhaltung des l. Ureters. Hochgradige Hydronephrose der r. Niere).

4. Anlegung einer seitlichen Anastomose zwischen Nierenbecken und Ureter, Uretero-pyelo-anastomose nach Albarran. Diese Operation führte Alberran[11]) im Jahre 1898 zum ersten Mal mit Erfolg aus. Der Eingriff soll leichter zu machen sein als die Ureteropyeloneostomie Küsters[12]). 1900 konnte Albarran über 4 Erfolge in

---

son traitement par l'urétéro-pyélonéostomie. Académie de médicine. La semaine méd. 1896. No. 52.

1) Enderlen, Deutsche Zeitschr. f. Chir. Bd. 43. 1896.

2) Christensen, Ein Beitrag zur Würdigung der konservativen Behandlungsmethode der offenen Hydronephrose. Inaug.-Diss. Kiel 1902.

3) Wiemer, Zur Casuistik der Behandlung der intermittierenden Hydronephrose. Inaug.-Diss. Kiel 1903.

4) Wyss, Zwei Decennien Nierenchirurgie. Beitr. z. klin. Chir. Bd. 32. 1902. S. 1. Fall 116. S. 139.

5) Hildebrand, 31. Versammlung d. Deutschen Gesellsch. f. Chir. 1902. Ref. Berliner klin. Wochenschr. 1902. Nr. 17. S. 391.

6) Krogius, Centralbl. f. Chir. XXIX. Nr. 25. 1902.

7) Bazy, Contribution de la pathogénie de l'hydronéphrose intermittent. Bassinets et uretères des nouveau-nés. Revue de chir. XXIII, 1. 1903. (2 geheilte Fälle von Uretero-pyelo-neostomie.)

8) H. Braun, München. med. Wochenschr. 1904. Nr. 41. S. 1855.

9) Moynihan, Hydronephrosis duc to abnormities of the ureter. Four cases successfally treated by plastic operations. Brit. Med. Journ. April 30. 1904.

10) Tuffier, L'hydronephrose. La valeur thérapeutique de son traitement conservativ. La Presse méd. 1904. p. 201. Ref. Centralbl. f. d. Krankh. d. Harn u. Sexualorg. Bd. XV. 1904. S. 318.

11) Alberan l. c.

12) Küster, Fenger et Bazy. Des operations dans les rétentions renales. XII. Congrès internat. de méd. Ref. Hildebrands Fortschr. III. Jahrg. 1901. S. 809. Vergl. Albarran in der Discussion.

5 Fällen berichten lassen.[1]) Auch Bazy[2]) hat die Operation mit Erfolg ausgeführt. In Deutschland scheint das Verfahren noch keinen Eingang gefunden zu haben.

5. Bildung einer direkten Anastomose zwischen Nierenbecken (Hydronephrosensack) und Blase. Die Idee dieser Operation stammt von Viertel[3]) (Nephrocystanastomose 1895). Kurze Zeit später, 1896, empfahl auch Witzel die Verschieblichkeit der Blase operativ zu verwerten. Im Jahre 1900 wies er auf die Möglichkeit hin, eine Anastomose zwischen Hydronephrosensack und Blase herzustellen (Pyelocystostomose)[4]). Zum ersten Male am Lebenden wurde die Operation von Reisinger[5]) mit gutem Erfolg ausgeführt. Der zweite, glücklich nach dieser Methode operierte Fall stammt von Sneguireff.[6])

6. Verkleinerung des erweiterten Nierenbeckens durch Faltung und hierdurch Verlegung des Ureteraustrittes an die tiefste Stelle, Pyeloplicatio nach Israel[7]) (Pyeloptyxis — Küster). Die Falten werden durch Lembertsche Nähte miteinander vereinigt. Im Falle Israels führte diese Operation die Heilung herbei. Auch Helferich erzielte in einem Falle[8]) durch die Nierenbeckenfaltung allein vollkommene Heilung. Mehrfach ist der Eingriff combiniert mit anderen Operationen ausgeführt worden, so mit der Nephropexie von Fenger[9]) und Israel[10]), mit einer Klappenoperation von Petersen[11]).

7. Verkleinerung des erweiterten Nierenbeckens durch Resektion, capitonnage nach Albarran[12]). Albarran combinierte diese Opera-

1) Gosset, Traitement des rétention rénales. Revue de chir. XXI, 3. 1900.

2) Razy, Sur la pathogénie de l'hydronéphrose intermittente. La Presse méd. 1904. p. 489. Ref. Centralbl. f. d. Krankheiten d. Harn- u. Sexualorg. Bd. 15. 1964. S. 529.

3) Viertel, Centralbl. f. Chirurgie. XXII. 1896. S. 216.

4) Witzel, Die Pyelocystostomose zur Behandlung der Hydronephrose. Centralbl. f. Chir. 1900. Nr. 47.

5) Reisinger, Beitrag zur Behandlung der Hydronephrose. Arch. f. klin. Chir. Bd. 61. 1900.

6) Sneguireff, Über einen Fall von Hydronephrocystoneostomie. Arch. f. klin. Chir. Bd. 67. 1902.

7) Israel, Über einige neue Erfahrungen auf dem Gebiete der Nierenchirurgie. Deutsche med. Wochenschr. Nr. 28. 1866. S. 345.

8) Christensen, l. c. Fall 1.

9) Fenger, 1896. Vergl. Arch. f. klin. Chir. Bd. 62. 1900. S. 540, Fall 13.

10) Israel, Chirurgische Klinik der Nierenkrankheiten. Berlin 1901. (Op. 18. 7. 1898).

11) Petersen l. c.

12) Albarran, La Presse Médicale. 1898. No. 62. 27. Juillet. p. 39.

tion mit einer extrapelvischen Klappenoperation (1898). Die erste derartige Operation ist aber bereits vor Albarran von Kümmel[1]) am 15. I. 1897 ausgeführt worden. Kümmel resecierte bei einer Hydronephrose den unterhalb der Ureteraustrittsstelle liegenden Teil des Nierenbeckens mittelst ovalärer Excision und heilte seinen Patienten allein durch diesen Eingriff. Über gute Erfolge nach der Capitonnage berichten ferner Czerny[2]) und Reimann[3]). Auch diese Operation ist combiniert mit anderen ausgeführt worden, so z. B. mit der Pyeloureteroneostomie von H. Braun[4]). Vielleicht hat also doch die operative Verkleinerung des Nierenbeckens für sich mehr Berechtigung, als Küster[5]) anzunehmen geneigt ist.

Zwei in der Leipziger chirurgischen Klinik von Herrn Geheimrat Trendelenburg nach der von ihm 1886 angegebenen Methode[6]) mit transpelvischer Spaltung des uretero-pelvischen Sporns erfolgreich operierte Fälle von Hydronephrose gaben Anlaß, Erhebungen darüber anzustellen, wie oft und mit welchem Erfolge diese Operation bis jetzt ausgeführt worden ist. Die Einzelheiten des Verfahrens gehen aus dem ersten von Trendelenburg veröffentlichten Fall hervor. Aus der Literatur lassen sich folgende Fälle zusammenstellen, bei denen die Trendelenburgsche Operation ohne Modifikation ihres prinzipiellen Teiles, der Ureter-Nierenbeckenplastik, zur Anwendung gekommen ist.

1. Trendelenburg 1886.[6]) Eröffnung der Bauchhöhle durch Längsschnitt am äußeren Rande des Rectus und Freilegung der vorderen Wand der großen hydronephrotischen Geschwulst. Man findet am medianwärts gelegenen Teil der vorderen Wand leicht den Ureter auf, der wie schon Simon festgestellt hat, durch eine Drehung des sich ausdehnenden Nierenbeckens um seine Axe immer nach vorn geschoben ist. Etwa handbreit von dem Ureter entfernt wird die Cyste mit dem Troicart punktiert und möglichst entleert. Darauf wird die vordere Wand von derselben Stelle aus nach unten zu frei gespalten und im Innern der so geöffneten

1) Kümmel und Rumpel, Chirurgische Erfahrungen über Nierenkrankheiten unter Anwendung der neueren Untersuchungsmethoden. Beiträge zur klin. Chirurgie. Bd. 37. 1903.

2) Jahresbericht der Heidelberger chirurg. Klinik f. d. Jahr 1901, herausg. von Czerny, Beiträge z. kl. Chir. Bd. 36. Suppl.-Heft S. 148. Hydronephrose Nr. 908.

3) Reimann, Wiener klin. Wochenschr. 1901, Nr. 11. Ref. Crntralbl. f. Chir. 1901, Nr. 52 und Centralbl. f. die Krankh. der Harn- u. Sexualorg. Bd. XII. 1901. S. 315.

4) H. Braun l. c.

5) Küster, Deutsche Chirurgie Lief. 52b. 1896—1902. S. 504.

6) Trendelenburg l. c.

Cyste die Mündungsstelle des Ureters aufgesucht. Sodann werden von der Mündungsstelle aus der Ureter und die Cystenwand mit der Schere nach unten zu in der ganzen Ausdehnung der Geschwulst aufgeschlitzt und die Wundränder des Ureters mit denen der Cystenwand dicht vernäht. Die Öffnung ist so in den untersten Abschnitt der Geschwulst verlegt. Endlich wird die Cyste nach hinten, nach der Lumbalgegend zu, drainiert, der erste Eröffnungsschnitt wieder zugenäht und die Bauchwunde geschlossen.

Der Fall, den Trendelenburg auf diese Weise operierte, verlief tödlich durch Ileus infolge einer Knickung des mit dem Sack fest verwachsenen Colon ascendens.

2. Fenger (31. Mai 1892) [1]). 28jährige Frau. Klappenstriktur oder Stenose am Beckenorificium in Wanderniere geringen Grades. Intermittierende Hydronephrose seit 8 Jahren. Nephrotomie im Intervall zwischen den Anfällen. Kein Stein im Becken. Incision des Beckens. Klappenförmige Öffnung des Ureterendes wird gesehen und Plastik gemacht. Fixation der Wanderniere. Heilung.

3. Mynter (14. August 1893) [2]) 25jähriger Mann. Intermittierende Hydronephrose seit 12 Jahren. Lumbalschnitt. Klappenbildung. Transpelvische Klappenoperation durch einen 2,5 cm langen Schnitt, der nach unten durch die Klappenstriktur verlängert wird. Heilung.

4. Bardenheuer (28. Januar 1894) [3]) 45jähriges Mädchen. Pyonephrose rechts. Türflügelschnitt lumbal, auf den nach vorn ein Iliacalschnitt gesetzt wird. Niere mit Sektionsschnitt gespalten. Der Ureter verläuft in der Wand des Tumors an der hinteren Seite bis zur halben Höhe desselben. Der Ureter wird an der dem Sack zugekehrten Seite gespalten bis an die tiefste Stelle des Sackes. Vernähung der Wand des Ureters mit der gespaltenen Cystenwand, so daß der Abfluß aus dem Pyonephrosensack an dessen tiefste Stelle kommt. Einführung eines Drainrohres in den Ureter. Nierenwunde durch Naht verkleinert, die übrige Cystenwand mit den benachbarten Teilen der Türflügelschnittwunde vernäht, sodaß das Innere der Pyonephrose ausgestopft werden kann. Heilung mit kleiner Fistel.

5. Fenger (17. Nov. 1894) [4]) 28jährige Frau. Große aseptische remittierende Cystonephrose in Wanderniere seit 7 Monaten. Lumbale Nephrotomie. Drainage. Zwei Monate später Sack um die Hälfte zusammengezogen. Transpelvische Klappenoperation. Trennung von Ureter- und Sackwand bis zum Grunde. Naht. Heilung.

6. Israel (16. 7. 1895) [5]) 11jähriger Knabe. Rechte Niere mehr als doppelt vergrößert mit einem bis zu Kleinapfelgröße ausgedehnten Becken. Hoher Ureterursprung. Knickung des Ureters. 2 cm lange Incision an der Hinterwand des Nierenbeckens. Nach Auseinanderziehen der Wundränder wird als Ursache des Abflußhindernisses eine stark ausgebildete

1) l. c. Journ. of the American Med. Assoc. March 10. 1904. p. 335.

2) Mynter. Case of acute intermittent hydronephrosis from valvular stricture of the ureter. Annals of surgery. Dec. 1893. p. 658. Cit. n. Fenger l. c.

3) Cramer l. c.

4) Fenger l. c.

5) Israel l. c.

Klappe am unteren Umfang der Uretermündung gefunden. Die Klappe wurde durch einen $1^1/_2$ cm langen Scherenschnitt in der Mitte durchtrennt. Die beiden Hälften wurden auseinander gezogen und im Winkel des Schnitts die Schleimhaut des Harnleiters mit der des Nierenbeckens durch eine feine Catgutnaht vereinigt, ebenso an jeder der beiden auseinander gezogenen Klappenhälften der Ureterschleimhautrand mit dem Nierenbeckenschleimrand durch je 3 Catgutnähte. Niere reponiert. Nierenbeckenwunde offen gelassen und drainiert. Heilung in 4 Wochen.

7. Fenger (22. 2. 1898)[1]) 23jährige Frau. Rechtsseitige intermittierende Hydronephrose seit 5 Jahren. Lumbalschnitt. Multiloculäre Hydronephrose. Incision des Sackes. Eversion seiner inneren Seite. Spaltung der Scheidenwände zwischen den erweiterten Kelchen. Intrapelvische Spaltung des Ausgangs oder der Klappe des schräg inserierten Ureters und der entsprechenden Beckenwandung bis zum Grunde. Annähen des Ureters an das Becken. Fistel. Drei Monate später extrapelvische Plastik. Ureter ganz obliteriert. Im unteren Ureterende persistiert eine Klappe. Harnfistel. 1899 Nephrectonie.

8. Elliot (1897)[2]) 33jährige Frau. Intermittierende Hydronephrose. Lumbale Incision. Nieren ums Doppelte vergrößert. Nierenbecken eröffnet. Uretermündung in der Nähe der Incision gefunden, von einer Art fibrösen Ringes wie von einer Ligatur umgeben. Der Ureter wurde katheterisiert und war vollständig durchgängig. Das Abflußhindernis schien durch eine Klappenbildung des Nierenbeckens geschaffen zu sein. Es wurde eine Art Ureteroplastik ausgeführt, indem man eine der Lippen der Uretermündung mit der Nierenbeckenwunde vernähte, wodurch die Ureteröffnung vergrößert wurde, so daß sie dem Urin kein Hindernis für dessen Abfluß mehr bot. Heilung.

Nach einer Mitteilung von Gosset[3]) hat ferner Albarran einen Kranken durch Entfernung des Sporns geheilt. Dem Trendelenburgschen Vorgehen steht weiterhin eine Operation nahe, die Gerster[4]) am 6. Februar 1896 an einem 9jährigen Knaben ausführte. Nach Eröffnung des erweiterten Nierenbeckens spaltete er die Klappe und Striktur an drei Stellen und excidierte die Klappe zum Teil. Für 6 Monate blieb zunächst eine Fistel bestehen, die sich dann schloß, nach 6 Monaten aber wieder aufbrach und die Nephrektomie notwendig machte. Auch zu einer bereits oben

---

1) Fenger, Americ. journ. of the med. scienc. July 1899. p. 48.

2) Elliiot, Boston med. and surg. journ. 1898. t. II, p. 133; ausführl. ref. in Michalski, Über Hydronephrosis intermittens. Beitr. z. klin. Chir. Bd. XXXV. 1902. S. 764. Fall 112.

3) Gosset, l. c.

4) Gerster, A contribution to the surgery of the Kidney and of the ureter. Americ. Journ. of the med. scienc. June 1897. p. 677.

citierten Operation von Delbet (23. VII. 1898)[1]) ist der Sprung vom Trendelenburgschen Verfahren nicht weit.

Der Ureter wurde in Delbets Falle vom eröffneten Nierenbecken aus sondiert, wobei sich eine Striktur unterhalb der Insertion fand. Der Ureter wurde von seiner Insertion bis unterhalb der Verengerung ca. $1\frac{1}{2}$ cm weit gespalten. In Fortsetzung dieses Ureterschnitttes wurde dann das Nierenbecken vom Ureterursprung aus ca. $1\frac{1}{2}$ cm weit eröffnet und die Wundränder des Nierenbeckens und des Ureterschnittes mit feinem Catgut vereinigt. Die Pylouretenöffnung wurde so in eine 1 cm lange längsgestellte Spalte verwandelt. Vollkommene Heilung.

Das Delbetsche wie auch schon das von Mynter (Fall 3) eingeschlagene Verfahren bildet den Übergang zu den oben unter 2 zusammengefaßten Operationsmethoden.

An diese Beobachtungen reihen sich folgende zwei in der Leipziger chirurgischen Klinik von Herrn Geheimrat Trendelenburg operierte Fälle an:

1. Herbert W. $5\frac{1}{2}$ Jahre. Beamtensohn. Aufgenommen am 8. Dezember 1904.

Diagnose: Hydronephrose der linken Niere.

Anamnese: Familienanamnese ohne Besonderheiten. Vor 16 Wochen Masern, vor 6 Wochen Mandelentzündung. Sonst gesund.

Vor 4 Wochen erkrankte Patient plötzlich an Erbrechen und Leibschmerzen. Der Stuhlgang blieb normal. Bald darauf bemerkte die Mutter eine Geschwulst in der linken Seite.

Status präsens: Mittelkräftiges Kind von gracilem Knochenbau, blasser Hautfarbe, geringer Muskulatur und mäßigem Fettpolster.

Herz: Leichtes anämisches Geräusch an der Spitze, sonst normaler Befund.

Lungen: Normale Grenzen, überall sonorer Schall und pueriles scharfes Atmen.

Abdomen: Bei Rückenlage des Patienten ist am l. Meso- und Epigastrium eine Hervorwölbung zu bemerken, die sich bei den Atembewegungen des Abdomens zu verschieben scheint. Bei der Palpation zeigt sich, daß die erwähnte Hervorwölbung durch einen Tumor von ziemlich derber Consistenz bedingt wird, der das linke Meso- und Epigastrium einnimmt, seitlich und nach hinten bis in die Lumbalgegend zu verfolgen ist auch nach oben unter dem Rippenbogen verschwindet. An der Geschwulst läßt sich deutliche Fluctuation nachweisen. Der untere Rand des Tumors ist konvex, ebenso der mediale Rand. Letzterer reicht in Rückenlage des Pat. bis ziemlich an den Nabel heran; bei Lagerung des Pat. auf die r. Seite verschiebt sich der Tumor mit seinem medialen Rande über die Mittellinie nach rechts. Auch der hintere Rand des Tumors ist in der hinteren Axillarlinie palpabel. Die Geschwulst läßt sich zwischen beide

1) Delbet l. c.; vergl. auch Gazette hebdomadaire de méd. 5. 1. 1899. p. 13. Ausführl. ref. bei Michalski l. c.

Hände nehmen und bewegen. Durch Aufblasen des Darms vom Rectum aus läßt sich feststellen, daß das Colon über den Tumor hinwegzieht. Das Röntgenbild zeigt in der Gegend der Geschwulst einen Schatten.

Urinmenge schwankend, 425, 600, 200 cm in 24 Stunden. Im Urin eine Spur Eiweiß, keine Formelemente, kein Zucker. Die Diagnose wird auf Hydrocele renis sinistri gestellt. Mit Rücksicht auf den starken Schatten im Röntgenbilde wird ein Tumor der linken Niere differential diagnostisch mit in Erwägung gezogen.

Operation am 14. 12. 1904 (Geheimrat Trendelenburg): In Chloroformnarkose schräger Lumbalschnitt. Freilegung der linken Niere. Es handelt sich um eine Hydronephrose. Der Hydronephrosensack wird mit einem Troicart punktiert und entleert. Dann wird er durch eine Incision eröffnet. Die Uretermündung findet sich ein erhebliches Stück oberhalb der tiefsten Stelle des Nierenbeckens. Der Ureter verläuft in der Wand des Hydronephrosensackes. Der den Ureter vom Nierenbecken trennende Sporn wird in seiner ganzen Länge vom Nierenbecken aus gespalten. Die Ureterränder werden mit Catgut an die Ränder des Nierenbeckens angenäht. Die Einmündung des Ureters wird so an die tiefste Stelle des Sackes verlagert. Aus dem Hydronephrosensack wird ein erhebliches Stück reseziert. In den Ureter wird ein dünnes Gummidrain, in das Nierenbecken ein etwas dickeres eingeführt. Das Nierenbecken wird im übrigen durch Lembertsche Etagennähte verschlossen. Die Drains werden zur Hautwunde herausgeleitet. Die Hautwunde wird zum größten Teil genäht, zum kleineren tamponiert.

15. 12. Operation gut überstanden. Aus beiden Drains fließt blutig tingierte Flüssigkeit ab.

28. 12. Der aus beiden Drains und aus der Urethra entleerte Urin ist völlig klar. Das Nierenbeckendrain wird entfernt.

5. 1. 05. Gestern abend Temperaturanstieg auf 39,9, eine Ursache hierfür nicht auffindbar.

9. 1. Temperatur wieder normal. Ureterdrain entfernt.

29. 1. Patient steht auf.

7. 2. An Stelle der früheren Hydronephrose keine Resistenz palpabel. Die Operationswunde ist völlig geschlossen. Der Urin wird ganz aus der Harnröhre entleert. Beim Husten und Stehen wölbt sich die Operationswunde hervor. Pat. wird mit Leibbinde entlassen.

Die Heilung hat bis jetzt angehalten (5 Monate seit der Entlassung).

2. Max H., 36 Jahre. Bäcker. Aufgenommen am 24. 10. 04.

Diagnose: Hydronephrosis renis sinistri. Fehlen der rechten Niere.

Anamnese: Pat. leidet seit 1891 an Schmerzen in der linken Seite, besonders in der Nierengegend. Er hatte die Schmerzen besonders dann, wenn er Bier getrunken hatte. Seit 1896 bemerkte er eine Geschwulst in der linken Seite. Er bekam deshalb eine Bandage zu tragen. Seit 1901 nahmen die Beschwerden zu. Seit 4 Wochen ist Pat. angeblich abgemagert. Er hat in der letzten Zeit öfters Nachtschweiße gehabt angeblich auch manchmal gefiebert. Geschlechtskrank will er nie gewesen sein. Blutige Verfärbung und Trübung des Urins soll nie vorhanden gewesen sein.

Status präsens: Unterhalb des linken Rippenbogens ist eine rundliche Resistenz deutlich zu palpieren, die sich nach unten und medialwärts gut abgrenzen läßt. Von der linken Lumbalgegend aus ist gleichfalls ein deutlicher kugeliger Tumor zu fühlen, der bei kombinierter Palpation sich zwischen den Händen bewegen läßt. Die Resistenz im Hypochondrium und in der Lumbalgegend gehören demselben Tumor an. Die Percussion ergiebt im unteren Teil des Tumors vorn tympanitischen Schall, dessen Ausdehnungsbezirk und Stärke nach Aufblähung des Dickdarms durch Luft vom Anus her zunehmen.

Der Urin ist hell und klar. Menge: in den ersten 24 Stunden 2400, in den zweiten 24 Stunden 1700 ccm.

Über beiden Lungenspitzen besonders links hinten verschärftes Atmen mit giemenden Geräuschen.

5. 11. 1904 Operation (Geheimrat Trendelenburg): Schräger Lumbalschnitt. Nach Spaltung der Fettkapsel wird die Niere hervorgeholt, was schwer gelingt, da die Niere sehr groß ist, doppelt so groß als eine normale. Incision der Niere bis ins Becken. Entleerung von reichlicher dünner gelblichroter klarer Flüssigkeit vom Geruch des Urins.

Das stark dilatierte Nierenbecken wird durch eine besondere Incision gespalten und die kleine schlitzförmige Uretermündung gefunden. Der Ureter verläuft 4—5 cm weit in der Wand des Nierenbeckens, sodaß bei Füllung desselben ein Klappenverschluß zustande kommen mußte. Spaltung des in der Wand des Nierenbeckens verlaufenden Teiles des Ureters. Seine Schleimhaut stellt jetzt einen ca. 4 cm langen und 3—4 mm breiten Streifen dar. Die Ränder dieses Streifens werden mit den Schnitträndern des Nierenbeckens vernäht. Einführung eines elastischen Bongies von entsprechender Stärke in den Ureter. Das Nierenbecken wird exact vernäht, zur Ableitung des Urins wird ein Gummidrain in eine Lücke dieser Naht gelegt. Dieses Drain wie das Ureterbougie werden durch Seidennähte in der Hautwunde fixiert. Die Hautwunde wird zum Teil genäht, zum Teil tamponiert.

10. 11. Der Urin läuft zum größten Teil aus dem Drain, zum kleineren aus der Uretra ab. Aus der Uretra liefen am Tage nach der Operation 1500 gr, dann immer weniger, heute nur 50 gr. Es wird vermutet, daß bei dem Patienten die rechte Niere fehlt.

18. 11. Bougie wie Drain sind heute von selbst herausgegangen. In dem letzten Tagen Temperatursteigerungen. Urin stark getrübt, enthält Eiterkörperchen in großer Menge.

6. 12. Wunde bis auf eine fingerkuppengroße Fistelöffnung geheilt. Der Urin entleert sich größtenteils aus der Fistel. An manchen Tagen kommt aus der Blase gar nichts. Meist werden in 24 Stunden 50—100 gr Urin entleert. Stark eitrige Trübung des Urins.

13. 12. Pat. wird ins permanente Bad gelegt.

16. 12. Pat. fühlt sich im Wasser sehr wohl. Temperatur normal. Per urethram entleert sich wenig dickflüssiger Eiter. Zwecks besseren Abflusses wird das Drain in die Operationswunde wieder eingeführt.

17. 12. Einführung eines 2. Drains in die Operationswunde und täglich 3maliges Ausspülen derselben mit Kochsalzlösung.

15. 1. 05. Aus der Blase entleerten sich 80—100 cm stark eitrigen Urins. Reichlicher Urinabfluß aus der Nierenfistel.

20. 1. Bei der cystokopischen Untersuchung zeigen sich 2 Uretermündungen; die linke ist für einen Ureterkatheter durchgängig; in die rechte dringt ein dünner Ureterkatheter nur ca. 2—3 cm weit ein. Aus der linken Uretermündung sieht man trüben Urin tropfen, aus der rechten entleert sich nichts. Hieraus wird geschlossen, daß die rechte Niere fehlt.

15. 2. Der größte Teil des Urins entleert sich aus der Fistel. Aus der Blase entleeren sich täglich 300—400 gr.

17. 3. Nierenfistel verheilt. Der ganze Urin wird aus der Blase entleert.

2. 4. Fistel wieder aufgebrochen. Sekretionsverhältnisse wechselnd; oft bleibt der Verband tagelang trocken.

15. 5. Fistel geschlossen. Blasenurin noch getrübt.

15. 6. 05. Fistel noch fest geschlossen. Der Urinabgang erfolgt durch die Blase. Tägliche Urinmenge im Durchschnitt 1500 gr. Pat. befindet sich noch in Behandlung.

Epikritisch ist zu diesen beiden Fällen zu bemerken, daß sich bei beiden Kranken nach der Operation der normale Urinabfluß aus dem Nierenbecken wieder hergestellt hat. Ob die Heilung im 2. Falle eine dauernde bleiben wird, ist noch abzuwarten. Grade an diesem Falle, wo sich mit großer Wahrscheinlichkeit ein congenitaler Defekt der rechten Niere findet, wird der hohe Wert einer conservativen Behandlungsmethode der Hydronephrose demonstriert. Die Nephrektomie würde hier jedenfalls zum Tode geführt haben.

Mit diesen beiden Beobachtungen, den oben ausführlich referierten 8 Fällen und den kurz citierten Fällen von Albarran, Gerster und Delbet liegen jetzt 13 Fälle von transpelvischer Spornoperation bei Hydronephrose vor. Von diesen 13 Fällen sind 9 vollkommen, 1 mit einer kleinen Fistel (Bardenheuer) geheilt. 2 mal mußte wegen Fistelbildung noch die Nephrektomie gemacht werden (Fenger Nr. 7 und Gerster). Ein Patient (Trendelenburgs 1. Fall) ist an Ileus gestorben. Mit Ausnahme dieses Falles ist die erkrankte Niere stets extraperitoneal meist mittelst lumbalen Schrägschnittes freigelegt worden. Der Zugang ins Nierenbecken wurde in der Regel durch Incision der hydronephrotischen Cystenwand nach Trendelenburgs Vorgange geschaffen. Nur in Bardenheuers Falle diente der Sektionsschnitt der Niere als Zugang ins Nierenbecken. Nach Beendigung der Klappenoperation wurden von den meisten Autoren Ureter und Nierenbecken drainiert, das Nierenbecken im übrigen völlig vernäht. Nur Bardenheuer nähte die Cystenwand in die Hautwunde ein und tamponierte die Cyste von

außen. Fenger (Nr. 2) combinierte den Eingriff mit der Fixation der Wanderniere, Trendelenburg (Fall 2, 1904) mit der Resektion des hydronephrotischen Sackes.

Trendelenburg hat schon vor Jahren darauf hingewiesen, daß man in allen Fällen von Hydronephrose versuchen soll, die Mündungsstelle des Ureters in das Nierenbecken an eine andere Stelle zu verlegen und den Abfluß des Urins durch den Ureter frei zu machen. Die von ihm vor nun bald 20 Jahren zu erstem Male vorgenommene Beseitigung des Klappenmechanismus ist „als das rationellste Verfahren insofern zu bezeichnen, als sie die normalen Verhältnisse möglichst wieder herstellt".[1])

1) Trendelenburg auf dem 21. Chir.-Kongreß. 1892.

IV.

Aus der II. chirurg. Universitätsklinik (Vorstand: Prof. Hochenegg) und dem path.-anat. Institute (Vorstand: Hofr. Prof. Weichselbaum) in Wien.

Atypische Verhältnisse in der Steißgegend menschlicher Foeten und eines Neugeborenen.

Von

Dr. **Hans Alexander Thaler**,
Operateur der Klinik.

(Mit Tafel II.)

Allen Bestrebungen, in der Mannigfaltigkeit sacrococcygealer Tumoren sichere Einteilungsprinzipien zu gewinnen, wurde erst dann eine wirksame Förderung zuteil, als man die dieses Gebiet betreffenden Forschungen auf entwicklungsgeschichtliche Basis zu stellen suchte. Es gelang, den Kreis der bigerminalen Inplantation, die ältere Autoren als einziges ätiologisches Moment in Erwägung zogen, enger zu gestalten, die monogerminale Theorie trat immer mehr in den Vordergrund. Für viele Prozesse schien nun die Annahme einfacher Bildungshemmungen angelegter und differenzierter Organteile des unteren Stammesendes und daraus resultierender sekundärer Veränderungen zu genügen. Alle Mitteilungen über die sich in dieser Region abspielenden Entwicklungsvorgänge erlangten so einen gewissen Wert, da sie zumeist dazu beitrugen, die Pathogenese vieler sacrococcygealer Geschwülste zu klären.

In diesem Sinne möge im folgenden über einige Beobachtungen, die ich an einer Reihe makroskopisch vollständig normal gebildeter menschlicher Föten in deren Steißgegend anzustellen Gelegenheit hatte, kurz berichtet werden.

Es handelte sich um eine Anzahl menschlicher Föten, deren Steißgegend behufs einer gemeinsam mit Herrn Dr. Stoerk, Docenten für pathologische Anatomie in Wien, durchgeführten Untersuchung, be-

treffend das Glomus coccygeum und seine Stellung zum Sympathicus, in Serien zerlegt wurde. Gelegentlich der Durchsicht dieser Serien konnten nun bei einigen dieser Föten, die, wie bereits hervorgehoben, makroskopisch keine Abweichungen von der Norm verrieten, atypische Verhältnisse in der Steißgegend nachgewiesen werden. Sie mußten nicht nur als solche bemerkenswert erscheinen, sondern gewannen auch wegen des numerischen Verhältnisses, indem in unserer Untersuchungsreihe die durch Variationen in der Steißgegend ausgezeichneten Objekte einer geringen Anzahl gänzlich normal gebildeter gegenüberstanden, an Interesse.

Es standen im ganzen acht vollständige Schnittreihen durch die Sacralregion zur Verfügung, von denen sieben von fötalen Individuen verschiedener Altersstufen stammten. Als achte reihte sich diesen Präparaten eine Serie durch die betreffende Region eines ausgetragenen weiblichen Neugeborenen an. Der jüngste Embryo maß 30 mm Totallänge. Zwischen diesem Stadium und dem den Abschluß unserer Sammlung bildenden Neugeborenen fanden sich Zwischenstufen von 6,2 cm, 7 cm, 15,5 cm, 25,5 cm, 34,2 cm und 39,5 cm Gesamtlänge. Alle Objekte wurden im frischen Zustande fixiert, pathologische Veränderungen innerer Organe waren in keinem Falle durch die Autopsie nachzuweisen. Bei älteren Föten und beim Neugeborenen wurden, um Dislokationen bei der Präparation zu vermeiden, jedesmal mit dem Steiß das gesamte Sacrum, das Rectum und die medialen Anteile der Glutäalgegenden im Zusammenhang entnommen und in die Fixierflüssigkeit gebracht; nach eingetretener oberflächlicher Fixation wurde die Entfernung der überflüssigen Partien vorgenommen. Das gesamte, zwischen der Hinterwand des Rectum und dem Tegment des Körperendes befindliche Gebiet wurde sodann in Serien zerlegt, die zumeist sagittal geführt wurden. Die Fixation der Objekte erfolgte, da vorerst die Frage nach der Chromaffinität des Steißknötchens im Vordergrunde des Interesses stand, nach dem bekannten Kohnschen Verfahren mit einer Mischung von Kaliumbichromat und Formol und sekundärer Nachbehandlung mit einer wäßrigen Kaliumbichromicum-Lösung. Die Schnittdicke betrug gewöhnlich 10 μ.

Das Studium dieser Präparate ergab nun die auffallende Tatsache, daß unter den acht zur Untersuchung verwendeten Objekten drei derselben von Individuen herrührten, die in den feineren Texturverhältnissen der Sacralregion bemerkenswerte Variationen darboten. Der Besprechung ihrer Einzelheiten sind die folgenden Abschnitte gewidmet.

a) Präcoccygeale Knorpelinseln.

Der erste Befund, der unsere Aufmerksamkeit fesselte, betraf den Nachweis von Knorpelgewebe in Form eines kugeligen Kernes vor der Ventralfläche des Steißbeins, ohne direkten Zusammenhang mit diesem Anteil der Wirbelsäule. Der erste Embryo, an dem diese Abnormität erhoben werden konnte, maß 25,5 cm, gleiche Verhältnisse zeigte ein Fötus von 39,5 cm Gesamtlänge, wodurch sich naturgemäß unser Interesse für diesen Befund erhöhen mußte.

Das Steißbein des jüngeren Fötus zeigte eine deutlich nach vorne concave Krümmung und setzte sich aus fünf Wirbelkörpern zusammen, die durch faserknorpeliges Gewebe getrennt erschienen. Vom ersten bis zum vorletzten Steißwirbel nahm der cranial-caudale Durchmesser der einzelnen Wirbelkörper successive ab, während der letzte wieder etwas länger erschien. Er verriet andeutungsweise eine Sonderung in zwei Abschnitte. Diese Trennung wurde durch eine an der oberen Grenze des letzten unteren Viertels von vorne nach hinten verlaufende Zone zwischensubstanzreicheren, hyalinen Knorpelgewebes hergestellt.

Ventral von diesem letzten Wirbelkörper, etwas oberhalb der Mitte desselben, fand sich nun, überall frei in Bindegewebe eingebettet, ein Knorpelkörper von annähernd kugeliger Form (Fig. 1). Er lag ungefähr in der Medianlinie und wurde von dem embryonalen Periost an der Vorderfläche des Wirbelkörpers durch kern- und gefäßreicheres Mesoderm geschieden. Die kleinste Breite dieser Bindegewebsschicht betrug ca. 280 μ, sie entsprach dem caudalen Ende des Ligamentum longitudinale anterius. An der Peripherie des Wirbelkörpers befanden sich einige noch wenig in die Tiefe des Knorpels vorgedrungene Gefäße, die den Kontur desselben stellenweise unregelmäßig gestalteten.

Die cranial-caudale Axe des isolierten Knorpelkernes zeigte sich etwas länger als die quere sagittale und maß ca. 260 μ; ungefähr dieselbe Dimension besaß die größte Breitenausdehnung in horizontal-frontaler Richtung. Seine rein hyaline Grundsubstanz wurde durch Hämalaun im allgemeinen blaßblau gefärbt, nur im Centrum fanden sich einige dunkler gefärbte Partieen. Nirgends zeigten sich Vascularisations- oder Rückbildungssymptome. Rings um den scharf konturierten Knorpel lag ein schmaler Mantel sehr kernreichen Gewebes, wie es in der Umgebung embryonaler Knorpel in frühen Stadien des Fötallebens aufzutreten pflegt.

Bemerkenswerte Aufschlüsse ergab die Berücksichtigung der topischen Beziehungen dieses Knorpelkerns zu den Endausläufern der Art. sacralis media und des n. sympathicus. Beide Gebilde befanden sich nämlich bei ihrem Verlaufe nach abwärts in der Höhe des vorletzten Steißwirbels noch ziemlich in der Medianlinie, wichen sodann in der Gegend der letzten Synchondrose nach links zur Seite und zogen lateral von dem accessorischen Knorpel zur Steißdrüse, die in Form zweier nebeneinander liegender Knötchen unmittelbar unterhalb der Steißbeinspitze, etwas lateral vor derselben, anzutreffen war.

In dem der Vorderfläche der höheren Steißwirbel anliegenden Bindegewebe fand sich nichts Abnormes. Geringgradige Zerklüftungen durch in die Knorpel eindringende Gefäße konnten auch hier da und dort bemerkt werden.

Einen analogen Befund förderte die Durchsicht der Schnittreihe durch die Steißgegend unseres ältesten Fötus von 39,5 cm Gesamtlänge zutage (Fig. 2).

Die Anzahl der einzelnen Teile des hier ebenfalls nach vorne deutlich concaven Steißbeines konnte aus der Sagittalserie nicht mit Bestimmtheit ermittelt werden. In den Schnitten fanden sich vier Wirbelkörper, von denen die Organisation des letzten wiederum auf eine Confluenz zweier Körper hinwies. Einem Rudimente eines letzten Caudalwirbels entsprechend, hing nämlich in innigem Zusammenhange mit dem Gesamtwirbelkörper am unteren Ende desselben noch ein kleiner knorpeliger Appendix in Gestalt eines knötchenartigen Vorsprungs. In diesem Falle ventral von der Vorderfläche des vorletzten Steißwirbels lag nun in dem hier angrenzenden Bindegewebe ein kugeliges Knorpelgebilde, das in gleicher Art, wie im vorher erwähnten Falle, nirgends mit dem correspondierenden Steißwirbel zusammenhing. Die Höhe, in der diese Variante auch hier genau in der Medianebene zu sehen war, entsprach ungefähr der Mitte des gegenüberliegenden Wirbels. Die morphologischen Charaktere der Knorpelkerne erschienen in beiden Fällen analog; im Detail zeigen sich bloß Differenzen bezüglich des Volumens und bezüglich des tinktoriellen Verhaltens der hyalinen Grundsubstanz. Beim älteren Fötus ist das Volumen kleiner, die Grundsubstanz gleichmäßig dunkelblau durch Hämalaun gefärbt.

Anders gestalten sich jedoch im zweiten Falle die topographischen Beziehungen zum Ende der Aorta und des Sympathicus. Dieselben verlaufen hier zwischen Knorpelkörper und der Vorderfläche des Steißbeins, wodurch der Abstand zwischen beiden etwas

größer als beim jüngeren Fötus wird. Die Steißdrüse erscheint in Form dreier getrennter Knötchen. Ein kleines Knötchen findet sich an der Vorderfläche des letzten Wirbelkörpers, zwei größere liegen unter der Steißbeinspitze etwas dorsal von derselben. Der Kontur der einzelnen Wirbelkörper ist hier regelmäßig, Gefäße zeigen sich bereits in die centralen Partien der Knorpel vorgedrungen.

Über Beobachtungen gleicher Art scheinen bisher keine Mitteilungen vorzuliegen. Beim Durchsehen der hierher gehörigen Literatur waren aus naheliegenden Gründen in erster Linie jene Arbeiten zu berücksichtigen, die sich mit embryologischen Vorgängen im Bereiche des Caudalendes beschäftigten, wozu Untersuchungen dieser Gegend in toto vorgenommen wurden.

Es gelang jedoch nicht, Berichte über Nebenbefunde ähnlicher Art aufzufinden.

Hinsichtlich der möglichen genetischen Grundlagen der gefundenen accessorischen Knorpelinseln an der Vorderfläche des Steißbeines, die vielleicht nicht selten vorzukommen pflegen, sind sowohl entwicklungsgeschichtliche als auch vergleichend-anatomische Tatsachen in Erwägung zu ziehen.

Wie seit den Arbeiten Frorieps bekannt ist, erscheinen in frühen Stadien der Ontogenese die paarigen, beiderseits lateral vom Neuralrohr auftretenden Anlagen der Wirbelbogen ventral von der Chorda, außerhalb der skeletogenen Schicht durch Mesodermgewebe vereinigt. Dieses Gewebe bezeichnete Froriep als hypochordale Spange. Sekundär solle diese hypochordale Spange mit der caudalwärts von derselben sich entwickelnden Anlage des Wirbelkörpers verwachsen. Abgesehen vom Atlas, in dessen hypochordaler Spange Knorpel auftritt, der sich sodann mit den Bogenknorpeln zum Atlasringe vereinigt, während die Körperanlage dieses Wirbels nach Zusammenschluß mit dem Körper des Epistropheus sich zum Dens desselben formiert, konnte Froriep auch in den Spangen der übrigen Halswirbel vorübergehend Knorpel auftreten sehen. In den anderen Segmenten der Wirbelsäule verbindet sich die Körperanlage mit der hypochordalen Spange noch in deren vorknorpeligem Stadium. Im Sinne dieser Ausführungen Frorieps, die bis jetzt für die Wirbelsäule höherer Vertebraten ihre Gültigkeit im Wesen bewahrt haben, könnten unsere Knorpelinseln auf eine Persistenz einer hypochordalen Spange und deren spätere Verknorpelung bezogen werden. Man hätte sonach in den terminalen Partieen des Os coccygeum einen, wenn auch in sehr rudimentärer Art sich vollziehenden Versuch, Bogen zu bilden, angedeutet.

Naheliegender, da weniger auf hypothetischen Voraussetzungen beruhend, scheint die Annahme eines Zusammenhanges mit den ventralen Bogenbildungen (Hämalbogen). Wie aus der vergleichenden Anatomie bekannt ist, treten dieselben im Bereiche der Steißwirbelsäule in fast allen großen Gruppen der Vertebraten auf. Bei Fischen erscheinen sie manchmal besonders massig und werden als „hypurale Knochen" bezeichnet. In der Klasse der Amphibien finden sie sich nur bei den Urodelen und sind hier ausschließlich auf den Schwanz beschränkt. Unter den Säugern sind Hämalbogen nach Wiederheim bei Sirenen, Cetaceen, Känguruhs, langschwänzigen Affen u. a. in der Schwanzwirbelsäule anzutreffen. Es ist wahrscheinlich, daß die bei zwei Embryonen aufgefundenen Knorpelinseln Rudimente solcher ventralen Wirbelbogen darstellen. Zu dieser Annahme führt insbesondere auch das topographische Verhalten der Art. sacr. media die bei dem älteren Embryo, dessen präcoccygealer Knorpelherd mit dem vorletzten Steißwirbel korrespondierte, zwischen denselben nach abwärts zog.

b) Retroanale, in den Sphincter internus eindringende Epithelschläuche.

Die folgenden Zeilen beschäftigen sich mit der Besprechung einer in der unmittelbaren Umgebung der Analöffnung des bereits erwähnten Fötus von 25,5 cm Totallänge gefundenen Abnormität. Beim Durchsehen der Schnittreihe kamen hinter und etwas über der Analöffnung inmitten der hier als Sphincter internus endigenden Circularis des Enddarms Querschnitte schlauchförmiger, mit Zylinderepithel bekleideten, Gänge zum Vorschein, die sich als terminale Anteile eines drüsenartiges Gebildes erwiesen (Fig. 3). Dasselbe mündete rechts von der Medianebene an der Hinterwand des Rectum in einen Sinus rectalis. Durch Vergleichung der aufeinander folgenden Schnitte ließ sich feststellen, daß die innerhalb des Perimysiums des Sphincter internus in dichotomischer Verzweigung anzutreffenden Schläuche an der ventralen Seite des Muskels in einen gemeinsamen Gang zusammentraten, der bis zu seiner Mündung noch eine kurze Strecke in schiefer Richtung kraniokaudalwärts nach abwärts verlaufen mußte. Die Ausmündung in den Sinus erfolgte unter einem nach oben offenen spitzen Winkel.

Auffallend erschienen die Verhältnisse der epithelialen Auskleidung des rein tubulären Gangsystems. Während innerhalb des erwähnten Sinus überall hohes, mehrreihiges Cylinderepithel

zu finden war, zeigte sich im Bereichedes Ausführungsganges eine hohe Lage geschichteten Plattenepitheles, die an der Mündungsstelle gegen über dem folgenden Cylinderepithel in scharfer Grenze absetzte. Dieses Plattenepithel ließ sich auch in die ersten Verzweigungen des Ganges nach seinem Eintreten in den Sphincter internus verfolgen, wurde hier jedoch niedriger, wodurch die Lumina der Querschnitte breiter erschienen. Schließlich flachte sich dieses Epithel immer mehr und mehr ab und ging successive in ein einfaches, kubisches Epithel über, das die Endverzweigungen unseres Gebildes durchwegs auskleidete. Die Verlaufsrichtung des Ausführungsganges und seiner Nebenäste war vollkommen geradlinig, die Länge der Strecke zwischen der Mündung und der Kuppe einer Endverzweigung betrug ca. 0,6 mm. In dem umgebenden Mesenchym fehlten irgend welche Besonderheiten. Nirgends war adenoides Gewebe anzutreffen.

Es mußte unsere fernere Aufgabe bilden, alle unsere Serien diesbezüglich einer eingehenden Untersuchung zu unterziehen. In keinem anderen Falle konnten jedoch gleiche oder ähnliche Bildungen vorgefunden werden. Als Analogon der im postfötalen Leben als Sinus rectales bezeichneten Buchten der Analregion konnten wohl bei allen älteren Föten oberhalb der Analöffnung taschenartige Einstülpungen der Rectalwandung beobachtet werden, da und dort entsendeten dieselben auch kurze, schlauchförmige Divertikel in die Tiefe. Dieselben besassen jedoch immer einfaches oder geschichtetes Cylinderepithel, wie die Sinuositäten selbst, als Wandbekleidung. Es mußte deshalb in dem einen Falle das Vorhandensein einer besonderen Atypie erblickt werden, deren eigenartiges morphologisches Verhalten ein besonderes Interesse rechtfertigen konnte.

Ein Durchblicken der zahlreichen Mitteilungen älterer und neuerer Autoren, die sich mit anatomisch-histologischen Verhältnissen der Analgegend beschäftigten, konnte nur wenig Aufklärung über das Wesen der vorgefundenen Bildung bieten.

Als erster, der über einschlägige Dinge berichtete, wäre Cruveilhier zu nennen. In seinem „Traité d'anatomie descriptive" erwähnt er das Vorkommen von Schleimhautkrypten oder drüsenartigen Formationen in der Analregion. In ihnen sieht er Rudimente eines bei manchen Tieren sehr entwickelten drüsigen Organs. Wichtigere Angaben brachte Gustave Herrmann in einer Arbeit, die in erschöpfender Form die feineren Strukturverhältnisse des Analinteguments behandelte. Er unterscheidet vorerst mehrere Arten von

analen Sinuositäten. Von einfachen Einsenkungen (dépressions) trennt er tiefere, manchmal auch in Form enger Kanäle bis in den Sphincter internus selbst vordringende Excavationen. Diese tieferen Buchten mit ihren Ausläufern faßt Herrmann als rudimentäres drüsiges Organ auf. Er mißt demselben einen rein acinösen Charakter bei; das Epithel seiner sphärisch gestalteten Endverzweigungen solle durch eine Schichte zylindrischer Zellen gebildet werden, während die größeren Buchten selbst von einem Epithel bekleidet werden, das Herrmann als „epithelium polyédrique ou cubique, à un ou deux rangs" charakterisiert. Zudem fand dieser Autor in der „Muqueuse anale", worunter er den distalen Abschnitt der Regio columnaris versteht, erratische Drüsen von der Form tubulöser, Lieberkühnscher Krypten.

Zu anderen Resultaten kam Braun, der unter Stiedas Leitung das Tegument der Analregion zum Gegenstand einer eingehenden Untersuchung machte. Er findet unter anderem im proximalen Teil der Sinuse einfaches, in ihrem distalen Abschnitt geschichtetes Cylinderepithel, geschichtetes Plattenepithel auf der Höhe der Columnen, in ihrem distalen Teile. In dem an die Übergangszone anstoßenden Gebiete stieß er noch auf vereinzelte Lieberkühnsche Krypten, auf die er die „glandes erratiques" von Herrmann bezieht, innerhalb der Sinuositäten fand er bloß kurze röhrenförmige Anhänge, die er als Übergangsformen zu den tubulösen Drüsen der Darmschleimhaut ansieht. Mit diesen röhrenartigen Anhängen, die zum Teil mit geschichtetem, zum Teil mit einfachem Cylinderepithele ausgekleidet sind, bringt Braun die von Herrmann beschriebenen acinösen Drüsen in Zusammenhang, deren Vorkommen von Braun überhaupt geleugnet wird. Er führt die Befunde Herrmanns auf Täuschungen zurück, dadurch bedingt, daß die je nach der Schnitthöhe verschiedenen Querschnitte der Übergangsformen für Teile besonderer acinöser Drüsen gehalten wurden. Chiari untersuchte ca. 800 Analportionen erwachsener Individuen und konnte häufig herniöse, manchmal sehr umfängliche Ausstülpungen der Morgagnischen Lakunen vorfinden. Er sieht in ihnen acquirierte Bildungen nach Art der Pulsionsdivertikel, hervorgerufen durch mechanische Momente.

Es ist hier auch der Ort, noch einer kürzlich publizierten Mitteilung Ribberts zu gedenken. Ribbert konstatierte bei einem 27 cm langen Fötus, der sich noch durch eine Reihe anderer Mißbildungen auszeichnete, zwischen Steißbein und Rectum das Vorhandensein mehrerer zum Teil mit Plattenepithel, zum Teil mit

Cylinderepithel bekleideter Räume, die zu einem gemeinschaftlichen Ausführungsgange in innigen Contact traten. Derselbe mündete in der Nähe der Afteröffnung, etwas nach innen vor ihr, dorsal aus. Ribbert führt diese Abnormität auf eine atypische Schleimhautdrüse zurück, in die sekundär Plattenepithel des Ektoderms eingewuchert wäre. Unter vier anderen Föten der Sammlung Ribberts von gleicher Entwicklungsstufe, deren Steißgegend er auf diese Dinge in Serien durchsuchte, fand sich ebenfalls einer, der eine Andeutung der beschriebenen Verhältnisse verriet. Nach innen von der Anusöffnung gingen von der dorsalen Seite des Rectum Drüsenschläuche ab, die sich in ungewöhnlicher Länge vorschoben und die Muscularis convex vorwölbten. Ähnliche Bildungen konnte Ribbert auch in einigen Präparaten Merkels nachweisen. Immer handelte es sich hier um echte Schleimhautdrüsen. Ribbert denkt schließlich an die Möglichkeit eines engen Zusammenhanges zwischen diesen Drüsen und den in dieser Gegend häufigen Atheromen und Dermoidcysten.

Andere Autoren, so v. Ebner, Stöhr, Krause u. a., erwähnen bloß das Vorkommen vereinzelter tubulärer Krypten und beschränken sich auf kurze Beschreibungen der Epithelverhältnisse der Analregion. Ältere Forscher, wie Henle, Robin und Cariat, leugnen überhaupt das Vorkommen von Drüsen in dieser Gegend.

Es erscheint naheliegend, diese Differenzen in den vorliegenden Mitteilungen auf eine außerordentliche Variabilität zurückzuführen, die das ganze Gebiet der Analöffnung auszuzeichnen scheint. Eine sichere Stütze erhält diese Vermutung durch die diesbezüglichen, in unseren Serien erhobenen Befunde. Während in einem Falle ein drüsenartiger Gang vorgefunden wurde, dessen Verzweigungen sich im inneren Schließmuskel auflösten, zeigten alle anderen älteren Föten und auch der Neugeborene im Bereiche der Sinusse und der Columnen bloß einzelne Lieberkühnsche Krypten oder kurze, mit mehrschichtigem Cylinderepithele bekleidete, schlauchförmige Einsenkungen. Hier waren Verhältnisse gegeben, die lebhaft an das, was Herrmann und später Ribbert beschrieben, erinnern mußten, in den anderen Fällen schienen die Angaben Brauns in ihrem Wesen bestätigt. In diesem Sinne zeigten sich unsere Präparate wohl geeignet, einen klärenden Beitrag zu liefern, wenn es auch anderseits nicht möglich war, weiter in die Frage einzudringen, da in den vorhandenen Serien zumeist bloß der dorsale Abschnitt der Analöffnung zur Verfügung stand.

Es wäre noch auf die wahrscheinliche Bedeutung dieser in der

Analgegend vorkommenden atypischen Drüsenbildungen zurückzukommen. Wie Herrmann am klarsten aussprach, solle es sich um atavistische Reste eines bei manchen Vertretern der Vertebratenreihe in hoher Entwicklung anzutreffenden drüsigen Organs (Analdrüsen — Rodentien; Bursa Fabricii — Vögel) handeln. Eine gewisse Grundlage dürfte dieser Vermutung durch die sowohl aus unseren Befunden als auch aus den Ergebnissen aller übrigen Untersuchungen hervorgehende Variabilität der morphologischen Verhältnisse gegeben sein. Beobachten wir dieselbe ja auch bei allen anderen im menschlichen Organismus auftretenden rudimentären Formationen. Nicht ohne Bedeutung, speziell für die Auffassung unseres Falles, dürfte ferners die hier vorhandene Differenz in den Epithelbekleidungen der betreffenden Schleimhautbuchten und der in dieselben einmündenden Gänge sein. Erstere zeigten geschichtetes Cylinderepithel, in letzteren fand sich Plattenepithel mit rein ektodermalem Charakter. Auch dieser Umstand muß für eine höhere Dignität derselben sprechen, um so mehr, als durch diesen Befund der entodermale Charakter dieser Bildungen überhaupt in Frage gestellt erscheint. Für ein sekundäres Einwuchern von Plattenepithel in präformierte Schleimhautderivate, wie es Ribbert für seinen Fall wollte, fehlten hier jedenfalls alle Anhaltspunkte. Eine sichere Entscheidung in dieser Frage könnte jedoch erst möglich sein, wenn es gelingen wird, die ersten Anlagen solcher Atypien in frühen Stadien embryonalen Lebens beobachten zu können.

Eine Berücksichtigung vom klinischen Standpunkte verdienen diese atypischen Bildungen im Bereiche der Portio analis wegen ihres naheliegenden Zusammenhanges mit den bereits mehrfach beobachteten congenitalen Analfisteln. Handelte es sich ja auch in unserem Falle um die congenitale Anlage eines Gebildes, das klinisch als Fistula ani incompleta zu bezeichnen wäre. Ein Teil dieser angeborenen Fisteln ist mit Wahrscheinlichkeit auf solche Epithelschläuche zu beziehen, wie wir auch deswegen betonen möchten, da bisher diese ätiologische Grundlage für die genannten Fisteln nicht in Erwägung gezogen wurde. So berichteten neuestens Meisel und Bartholdi über congenitale Analfisteln. Letzterer Autor sieht in seinem Falle eine Hemmungsbildung, beruhend auf einem Peristieren des hinteren Teiles des Urmundes in seiner primitiven Form. Meisel bringt Mitteilungen über zwei Fälle von Analfisteln mit epithelialer Auskleidung. In einer sieht er ein acquiriertes Pulsionsdiverdikel im Sinne Chiaris. Dem anderen Falle mißt er einen congenitalen Charakter bei und führt ihn auf Entwicklungsstörungen in der Zeit

nach Vereinigung des Darmrohrs mit der ektodermalen Analeinstülpung zurück. In Betracht kommen natürlich nur die congenitalen Fistelgänge der eigentlichen Analöffnung. Die dorsal von derselben häufiger beobachteten und als Fistulae caudales s. sacrococcygeae beschriebenen Einstülpungen stellen Bildungen rein ektodermaler Art dar und sind nach den Untersuchungen Ungers und Brugschs in innigem Zusammenhange mit der Fovea caudalis (Ecker) auf die Rückbildung des Ligamentum caudale zu beziehen.

Auf die von Ribbert vermuteten Beziehungen atypischer Analdrüsen zu Epithelcysten der Sacrococcygealgegend wird im folgenden Abschnitt eingegangen werden.

c) Eine Plattenepithelcyste an der Vorderfläche des Steißbeines eines Neugeborenen.

Diese Varietät fand ich bei dem im übrigen normal gebildeten Neugeborenen weiblichen Geschlechts, von dem uns vorerst bloß eine Sagittalserie durch die obere Hälfte der Steißgegend zur Verfügung stand. Der Halbierungsschnitt verlief in einer ca. 2 mm von der Spitze des Os coccygeum entfernten Horizontalebene. Cranialwärts erstreckte sich das in dieser Serie vertretene Gebiet bis in die Höhe des drittletzten Steißwirbels.

Unmittelbar vor der Ventralseite des letzten Wirbels, etwas oberhalb der Spitze desselben, fand sich nun im Bereiche der Insertion des Levator ani ein cystisches Gebilde von nahezu kreisrundem Querschnitt, dessen Durchmesser ca. 1,2 mm betrug. Die Wandbekleidung der Cyste bildete ein stellenweise sehr hohes, geschichtetes Plattenepithel, das einer überall glatt verlaufenden Membrana propria aufsass. (Fig. 4.) Als Inhalt der Cyste zeigten sich die abgestossenen ältesten Elemente dieses Epithels in Form eines lamellös geschichteten, von platten, mit Hämatoxylin gut färbbaren Kernen durchsetzten Detritus. Anlagen von Hautdrüsen oder Haaren fehlten. Der Sympathicus und die Art. sacralis media zogen in nächster Nähe der Cyste, lateralwärts von ihr, nach abwärts. Das Gebilde erstreckte sich durch 72 auf einander folgende Schnitte, deren Dicke in diesem Falle 15 μ betrug. In unmittelbarer Umgebung fand sich kernarmes Bindegewebe, dessen Faserung concentrisch mit der Basalmembran verlief.

Es handelte sich also um eine Plattenepithelcyste ektodermaler Herkunft an der Steißbeinspitze. Dieser Befund gewann dadurch an Interesse, daß es hier möglich war, bereits am Ende des fötalen

Lehens den Keim eines pathologischen Gebildes neoplastischen Charakters beobachten zu können.

Das Verdienst, als erster die morphologische und klinische Eigenart dieser retrorektalen Dermoide gewürdigt zu haben, gebührt Sänger. Er trennte sie scharf von den Dermoidcysten des Genitalapparates und den teratoiden Sakralcysten und konnte so diesen zwischen Steißbein und Mastdarm vorkommenden Plattenepithelcysten den Rang einer selbständigen Gruppe in der Reihe der Dermoide zuerkennen. In der Literatur fand Sänger über 10 Fälle berichtet, eine Casuistik, die er durch einen neuen Fall bereicherte. Weitere Mitteilungen brachten Hasse, Clutton, Schulze, Höfer, Colonna und Le Gendre. Mit Rücksicht auf die Methoden ihrer operativen Behandlung würdigte diese Bildungen insbesondere F. de Quervain. Unter anderem erwähnt dieser Autor das ganz bedeutende Überwiegen des weiblichen Geschlechts in den bisher beobachteten Fällen. Er unterscheidet zwischen retrorektalen Dermoiden oberhalb und unterhalb des Levator ani, von den letzteren trennt er wiederum die ganz oberflächlich gelegenen anococcygealen Dermoide, wie sie von v. Bergmann, Gussenbauer, Küster u. a. beschrieben wurden.

In der Mehrzahl der bisher beobachteten Fälle kamen die retrorektalen Dermoide bei älteren Individuen zur Beobachtung, zumeist nach dem zwanzigsten Lebensjahre. Nur Clutton berichtet über eine solche Cyste bei einem dreijährigen Individuum.

Unter jenen Autoren, die der Frage nach der Ätiologie dieser Bildungen näher zu treten suchten, wären Sänger, F. De Quervain und Ribbert zu nennen.

Sänger betonte zuerst ihren nicht ovariellen Ursprung und leitete die höher im Beckenbindegewebe gelegenen retrorektalen Dermoide vom Axenstrange ab, während die tieferen, nach seiner Angabe zumeist sehr einfach gebauten Epithelcysten Einstülpungen des Ektoderms ihre Genese zu danken hätten. De Quervain betont die Schwierigkeiten, auf die diese Einstülpungstheorie bei ihrer Anwendung auf complicierter gebaute Dermoide (Zahnbildungen) stößt und will ihre Richtigkeit nur bei einfachen, auch höher gelegenen Epidermoiden gelten lassen.

Ribbert hebt neuerdings die Möglichkeit eines Zusammenhanges zwischen solchen Cysten und abnormen Drüsenbildungen im Bereiche des Anus hervor.

Diese Vermutung Ribberts ließ es notwendig erscheinen, in unserem Falle auch die untere Hälfte der Steißgegend, die die ganze

Analmündung enthielt, in Schnittserien zu zerlegen. Die Untersuchung dieser Serie führte jedoch nicht zu Resultaten, die zur Stütze der Ribbertschen Hypothese herangezogen werden konnten. In der faltigen Übergangszone fanden sich wohl zahlreiche buchtige Vertiefungen, nirgends jedoch tiefer eindringende Bildungen von drüsenähnlichem Charakter.

Es erscheint jedenfalls gerechtfertigt, auch für diese höher gelegenen, einfachen Plattenepithelcysten an der Vorderfläche des Kreuzsteißbeins die überaus complicierten, im Bereiche der Kloakenmündung vor sich gehenden Einstülpungs- und Verwachsungsprozesse in erster Linie als ätiologische Faktoren in Betracht zu ziehen. Dieser Auffassung kann die räumliche Entfernung des Wirbelsäulenendes von der späteren Analöffnung nicht entgegengestellt werden, da es sich hier um ein Produkt sekundärer Wachstumsvorgänge während der zweiten Hälfte des Fötallebens handelt. In jüngeren Stadien bestehen innige topische Beziehungen. Der Anus ist ventral vor dem Steißbein zu finden, bei unserem 30 mm langen Fötus, der horizontal in 10 μ dicke Schnitte zerlegt wurde, erstreckte sich das Schwanzrudiment der Wirbelsäule noch durch ca. 50 Schnitte caudalwärts von der Analöffnung. Dieselbe lag in der Höhe des drittletzten Steißwirbels. Noch bei dem Fötus von 15 cm Gesamtlänge endete das Steißbein unmittelbar hinter der dorsalen Circumferenz des Anus. Dieses Verhalten dürfte es rechtfertigen, auch höher gelegene, einfache Plattenepithelcysten an der Ventralseite des Kreuzsteißbeins auf Versprengungen ektodermaler Keime aus dem Gebiete der Analöffnung zurückzuführen.

Überblicken wir diese Seite unserer Untersuchungsergebnisse, so tritt die auffallende Tatsache entgegen, daß in der geringen Zahl von acht makroskopisch normal gebildeten menschlichen Föten dreimal in den feineren Texturverhältnissen ihrer Steißgegend anormale Beschaffenheit festgestellt werden konnte. Die Grundlage dieser Befunde muß in dem für fast alle Componenten des unteren Stammesendes in Betracht kommenden biologischen Phänomene der Variationsfähigkeit der im Organismus auftretenden, in Rückbildung begriffenen Organe zu suchen sein. Zunächst sind auf diese Erscheinung wohl reine Hemmungsformen und Bildungen atavistischen Charakters zu beziehen. Es läßt sich aber auch ein ursächlicher Zusammenhang mit Bildungen anderer Art herstellen, wenn wir erwägen, daß gerade abnorme Variationen leicht Störungen im

Zusammenschlusse embryonaler Componenten bedingen und dadurch zu Verlagerungen von Gewebsteilen führen können.

An einer größeren Reihe menschlicher Föten systematische Untersuchungen über die Bauverhältnisse des Körperendes anzustellen, dürfte sich jedenfalls als dankbare Aufgabe erweisen, da sich nicht nur Beiträge zur Teratologie, sondern auch Aufklärungen der Genese mancher pathologischer, neoplastischer Formen erwarten lassen.

Nachtrag während der Korrektur. Während der Drucklegung dieser Arbeit erschien eine Mitteilung R. Meyers über ähnliche Befunde (Virch. Arch. Bd. 179). Wir verweisen nachträglich auf diese Publikation, die eine wertvolle Stütze für die angenommene Häufigkeit solcher Anomalien bedeutet. Weiters hat auch Meyer, wie aus seinen Zeilen hervorgeht, schon früher auf abnorme, in den inneren Schließmuskel eindringende Drüsenbildungen im Bereiche der Analöffnung aufmerksam gemacht.

Literaturverzeichnis.

1. Bartholdy, K., Fistula ani congenita. Archiv für klin. Chirurgie. Bd. 66.
2. v. Bergmann, E., Zur Diagnose der angeborenen Sacral-Geschwülste. Berl. klin. Wochenschr. 1884.
3. Braun, W., Untersuchungen über das Tegument der Analöffnung. Inaug.-Diss. Königsberg 1900.
4. Chiari, H., Über die analen Divertikel der Rectumschleimhaut und ihre Beziehung zu den Analfisteln. Medizinische Jahrbücher. Wien 1878.
5. Clutton, Contribution to the surgery of the sacral region. Annals of surgery. 1898.
6. Colonna, Uno caso di cisti dermoïde retrorettale. Gazz. med. di Torino 1896.
7. Cruveilhier, J., Traité d'anatomie des descriptive. III. Paris 1843.
8. v. Ebner in Köllikers, Handbuch der Gewebslehre III. 1902.
9. Froriep, A., Zur Entwicklungsgeschichte der Wirbelsäule, insbesonders des Atlas und Epistropheus und der Occipitalregion. Arch. f. Anat. und Physiol. Anat. Abt. 1883, 1886.
10. Gussenbauer, K., Über sakrale Dermoide. Prager med. Wochenschr. 1893.
11. Henle J., Handbuch der syst. Anatomie der Menschen. II. Braunschweig 1866.
12. Herrmann, G., Sur la structure et le developperment de la muqueuse anale. Journal de l'Anat. et de la Physiol. 1880.
13. Hoefer, Über Dermoidcysten des Beckenbindegewebes. Inaug.-Diss. Halle 1896. Cit. de Guervain.

14. Krause, C. F., Handbuch der menschlichen Anatomie. Hannover 1879.
15. Küster, Verhandl. d. deutschen Chirurgen-Congr. 1884.
16. Le Gendre, Societé médicale des hôpitaux, Séance de 13. Novembre 1896. Siehe Centralbl. für allgem. Path. und path. Anat. 1898.
17. Meisel, Über Analfisteln mit epithelialer Auskleidung. Beitr. zur klin. Chirugie, 1900.
18. Nasse, Beitrag zur Genese der Sacrococcygealen Teratome. Arch. für klin. Chirurgie, Bd. 45
19. Quervain, F. de, Über die Dermoide des Beckenbindegewebes. Archiv für klin. Chirurgie, Bd. 57.
20. Ribbert, H., Epithelcysten zwischen Steißbein und Rectum bei einem Fötus. Virch. Arch. Bd. 178.
21. Robin et Cadiat, Sur la structure et les rapports des téguments au niveau de leur jonction dans les régions anale, vulvaire et du col uterin. Journ. de l'Anatomie et de la Physiologie 1874.
22. Sänger, Über Dermoidcysten des Beckenbindegewebes und Operation von Beckengeschwülsten durch Perineotomie. Archiv für Gynäk. Bd. 37.
23. Schulze, Retrorectale Dermoidcysten und ihre Exstirpation. Deutsche med. Wochenschr. 1895.
24. Stöhr, Th. Lehrbuch der Histologie und der mikr. Anatomie der Menschen. 11. Aufl. Jena 1905.
25. Unger, E. und Brugsch Th., Zur Kenntnis der Fovea und Fistula sacrococcygea s. caudalis und der Entwicklung des Ligamentum caudale beim Menschen. Archiv für mikrosk. Anatomie und Entwicklungsgeschichte. Bd. 61.
26. Wiedersheim, Grundriß der vergleichenden Anatomie. Jena 1898.

Erklärung der Abbildungen auf Tafel II.

Fig. 1. Sagittalschnitt durch die Steißgegend eines Foetus von 25,5 cm Gesamtlänge. Kn. accessorischer, praecoccygealer Knorpelkern. Vergrößerung 10,1.

Fig. 2. Sagittalschnitt durch die Steißgegend eines Foetus von 39,5 cm Gesamtlänge. Kn. accessorischer, praecoccygealer Knorpelkern; Art. sacr. Arteria sacralis media; Gl. cocc. Glomus coccygeum. Vergrößerung 10,1.

Fig. 3. Aus einem Sagittalschnitt durch die Steißgegend eines Foetus von 25,5 cm Gesamtlänge. Dorsaler Teil der Übergangszone. Schl. Querschnitt der sich im M. sphincter internus auflösenden Schläuche eines retroanalen Gangsystems. Vergrößerung 54,1.

Fig. 4. Sagittalschnitt durch die obere Hälfte der Steißgegend eines ausgetragenen, weiblichen Neugeborenen. C. Plattenepithelcyste an der Vorderfläche des letzten Steißwirbels; Gl. cocc. Glomus coccygeum. Vergrößerung 10,1.

V.

Über Fremdkörper der männlichen Harnröhre und Blase.

Von

Prof. Dr. Jos. Englisch in Wien.

(Mit 1 Abbildung.)

Zahlreich sind die Fälle, in denen man in den Harnwegen fremde Körper beobachtete. In dem Folgenden sollen aber nur jene der männlichen Harnröhre und Blase betrachtet werden. Wohl hat die Durchsicht der Literatur eine große Anzahl der Fremdkörper im weiblichen Geschlecht ergeben und steht die Zahl derselben nicht weit hinter jener beim männlichen Geschlecht zurück, doch zeigen dieselben eine bedeutendere Einförmigkeit in der Art der Fremdkörper, sowie in der viel leichteren Behandlung, während insbesondere letztere bei Männern bedeutende Schwierigkeiten, abgesehen von der Diagnose, bieten können. Trotz der großen Anzahl der Fälle (750) macht die folgende Tabelle doch nicht den Anspruch auf Vollständigkeit, indem gewiß noch viele Fälle in anderen Schriften als sie für diese Arbeit zugänglich waren, verzeichnet sind, z. B. in den verschiedenen Jahresberichten der Spitäler, in der Privatpraxis u.s.w. Seit der Zusammenstellung von Denuzé (1857) findet sich keine größere Zusammenstellung. Leider entsprechen die mitgeteilten Fälle nicht immer den Anforderungen, welche man an eine Krankengeschichte stellen kann und darum finden wir gerade über wichtige Dinge nur allgemeine Angaben, welche zur Lösung gewisser Fragen nicht ausreichen. Andererseits soll in der vorliegenden Zusammenstellung auf jene Hilfsmittel hingewiesen werden, welche dem praktischen Arzte hinlängliche Hilfsmittel der Behandlung gewähren.

Die Wege, auf welchen Fremdkörper in die Blase gelangen, sind: 1. Von der Niere und dem Harnleiter herab. Zumeist sind dies Steinchen, welche die Grundlage größerer Steine bilden. Von diesen soll hier nicht die Rede sein, sondern nur von Ansammlungen

organischer Massen, welche den Kern für einen Stein abgegeben. Es sind dies größere Massen von Fibrin (als Blutgerinnsel) und Eiter, zum Unterschiede von den kleinen, welche wir als Kerne bei Steinen beobachten. 2. Von außen her und zwar als Fremdkörper, welche durch die Harnröhre eingeführt werden oder welche nach Verletzungen äußerer Teile in die Blase gelangen, z. B. nach Schußverletzungen, nach Pfählungen und dergl. 3. Von benachbarten Höhlen nach vorhergehender Verlötung mit der Blase, z. B. vom Darme her, aus Beckencysten u. s. w. 4. In der Blase selbst entstandene. Hier kommen für uns nur jene Steine in Betracht, welche sich um die oben angebenen, aus der Blase selbst stammenden organischen Massen entwickeln.

Was die Art der Fremdkörper anlangt, so zeigt dieselbe eine große Mannigfaltigkeit. Die Gründe der Einführung sind zumeist operative Eingriffe, vom Arzte oder dem Patienten ausgeführt, bei welchen die Instrumente abbrechen oder als Ganzes zurückbleiben. Aber sehr häufig ist es der perverse Geschlechtstrieb, welcher die Kranken veranlaßte, die Fremdkörper in die Harnröhre zum Hervorrufen eines höheren Reizes einzuführen. Nur ausnahmsweise sind es Absichten anderer Personen. Fremdkörper noch Verletzungen der Blase sind zufällig.

Dem Alter nach[1]); bis 5 Jahre alt, 5 Fälle (1 Knochen, B., 1 Holz, U., 2 Nähnadeln, B., 1 Baumzweige, B.).

6—10 Jahre alt, 12 Fälle (4 Nähnadeln, B., 2 geknöpfte Nadeln, U., 2 Haarnadeln, U., 1 Kornähren, B., 1 Glasrohr, B., 1 Bohnen, U., 1 Darmsaite, U.).

11—15 Jahre alt, 7 Fälle (2 Nähnadeln, U., 1 Haarnadeln, U., 1 Pflanzenteile, B., 1 Kornähren, B., 1 Schalen, B., 1 Bohnen, B.).

16—20 Jahre alt, 34 Fälle (4 englische Katheter, B., 1 Nélaton-Katheter, B., 4 Knochen, B., 1 Holz, B., 1 Holz, U., 1 Kugeln, B., 2 Nähnadeln, B., 2 Nähnadeln, U., 3 Haarnadeln, U., 3 Pflanzenteile, B., 2 Baumzweige, U., 2 Kautschukrohr, B., 1 Federhalter, B., 2 Bleistift, B., 1 Eisenstiftnägel, B., 2 Glasrohr, B., 1 Schwamm, B., 1 Schwamm, U.).

21—25 Jahre alt, 38 Fälle (1 Metallkatheter, B., 5 englische Katheter, B., 1 Nélaton-Katheter, B., 6 Knochen, B., 3 Holz, B., 1 Holz, U., 2 Kugeln, B., 2 Nähnadeln, B., 1 geknöpfte Nadeln, U., 3 Haarnadeln, U., 1 Pflanzenteile, U., 3 Baumzweige, B., 1 Federhalter, U., 1 Bleistift, B., 2 Wachsstock, B., 1 Pfeifenrohr, U., 1 Glasrohr, B., 1 Glasrohr, U., 1 organische Substanzen, B., 1 Metallrohr, U.).

26—30 Jahre alt, 36 Fälle (3 englische Katheter, B., 3 englische Katheter, U., 5 Knochen, B., 1 Knochen, U., 2 Holz, B., 4 Holz, U., 1 Kleiderreste, B., 1 Nähnadeln, B., 2 Nähnadeln, U., 1 geknöpfte Nadeln, U., 1 Haarnadeln, U., 2 Pflanzenteile, B., 1 Bleistift, B., 1 Eisenstiftnägel, B., 1 Wachsstock, B., 1 Wachsstock, U., 1 Pfeifenrohr, U., 3 Glasrohr, B., 1 Glasrohr, U., 1 Tierschweife, B., 1 Bohnen, B., 1 Metallrohr, B.).

1) U = Urethra; B = Blase.

31—35 Jahre alt, 30 Fälle (1 Metallkatheter, B., 5 englische Katheter, B., 1 englische Katheter, U., 1 Knochen, B., 1 Knochen, U., 1 Holz, B., 2 Kleiderreste, B., 1 Kugeln, B., 2 geknöpfte Nadeln, B., 1 geknöpfte Nadeln, U., 1 Haarnadeln, B., 1 Haarnadeln, U., 1 Pflanzenteile, U., 2 Kautschukrohr, B., 2 Federhalter, B., 1 Bleistift, B., 1 Wachsstock, B., 1 Pfeifenrohr, B., 1 Glasrohr, B., 1 Tierschweife, B., 2 Leder, B.).

36—40 Jahre alt, 43 Fälle (1 Metallkatheter, B., 16 englische Katheter, B., 1 englische Katheter, U., 1 Nélaton-Katheter, B., 3 Nélaton-Katheter, U., 1 Knochen, B., 1 Holz, U., 1 Kleiderreste, B., 1 Kugeln, B., 1 geknöpfte Nadeln, U., 1 Haarnadeln, B., 2 Pflanzenteile, B., 1 Kautschukrohr, B., 1 Federhalter, B., 1 Bleistift, B., 1 Eisenstiftnägel, B., 3 Glasrohr, B., 1 Schalen, U., 1 Haare, B., 1 Leder, B., 2 Paraffin, B., 1 Ätzmittelträger, U.).

41—45 Jahre alt, 36 Fälle (6 englische Katheter, B., 1 englische Katheter, U., 1 Nélaton-Katheter, B., 2 Nélaton-Katheter, U., 2 Knochen, B., 1 Kugeln, B., 1 Nähnadeln, B., 6 geknöpfte Nadeln, U., 1 Pflanzenteile, B., 1 Kautschukrohr, B, 3 Federhalter, B., 1 Federhalter, U., 1 Bleistift, B., 1 Bleistift, U., 1 Wachsstock, B., 2 Pfeifenrohr, B., 1 Pfeifenrohr, U., 1 Glasrohr, B., 1 Bohnen, B., 1 Paraffin, B., 1 Metallrohr, B., 1 Siegellack, U.).

46—50 Jahre alt, 41 Fälle (2 Metallkatheter, B., 5 englische Katheter, B., 2 englische Katheter, U., 2 Nélaton-Katheter, B., 3 Nélaton-Katheter, U., 2 Knochen, B., 1 Knochen, U., 1 Kleiderreste, B., 1 Kugeln, B., 2 Nähnadeln, U., 2 geknöpfte Nadeln B., 3 geknöpfte Nadeln, U., 3 Pflanzenteile, B., 1 Kautschukrohr, B., 1 Kautschukrohr, U., 2 Federhalter, B., 3 Federhalter, U., 1 Bleistift, B., 1 Pfeifenrohr, B., 1 Glasrohr, U., 1 Tierschweife, B., 1 Leder, B.).

51—55 Jahre alt, 14 Fälle (2 englische Katheter, B., 3 Nélaton-Katheter, U., 1 Haarnadeln, B., 1 Haarnadeln, U., 1 Pflanzenteile, B., 2 Kautschukrohr, B., 1 Federhalter, B., 1 Glasrohr, B., 1 Bohnen, B., 1 Bohnen, U.).

56—60 Jahre alt, 12 Fälle (4 englische Katheter, B., 1 Nélaton-Katheter, U., 1 Kleiderreste, U., 1 geknöpfte Nadeln, U., 1 Pflanzenteile, B., 1 Baumzweige, B., 1 Wachsstock, B., 1 Pfeifenrohr, U., 1 Haare, B.,

61—65 Jahre alt, 29 Fälle (3 Metallkatheter, B., 14 englische Katheter, B., 1 englische Katheter, U., 2 Nélaton-Katheter, B., 1 Nélaton-Katheter, U., 3 Haarnadeln, U., 1 Kautschukrohr, B., 1 Kautschukrohr, U., 1 Kornähren, B., 1 Kornähren, U., 1 Glasrohr, U.).

66—70 Jahre alt, 19 Fälle (2 Metallkatheter, B., 11 englische Katheter, B., 1 Nélaton-Katheter, U., 2 Knochen, B., 1 Federhalter, U., 2 Kornähren, B.).

71—75 Jahre alt, 19 Fälle (2 Metallkatheter, B., 1 Metallkatheter, U., 4 englische Katheter, B., 4 Nélaton-Katheter, B., 1 Nélaton-Katheter, U., 1 Knochen, B., 1 Nähnadeln, U., 1 Haarnadeln, B., 1 Baumzweige, B., 1 Schalen, B., 1 Haare, B., 1 Metallrohr, B.).

76—80 Jahre alt, 9 Fälle (1 Metallkatheter, B., 5 englische Katheter, B, 1 Holz, B., 1 Nähnadeln, B., 1 Schalen, B.).

Über 80 Jahre alt, 6 Fälle (2 englische Katheter, B., 1 Schalen, B., 1 Haare, B., 1 Leder, B., 1 Leder, U.).

Unbestimmt (9 Metallkatheter, B., 2 Metallkatheter, U., 55 englische Katheter, B., 8 englische Katheter, U., 13 Nélaton-Katheter, B., 4 Nélaton-Katheter, U., 20 Knochen, B., 20 Knochen, U., 7 Holz, B., 3 Holz, U., 4 Kleiderreste, B., 24 Kugeln, B., 7 Nähnadeln, B., 3 Nähnadeln, U., 2 geknöpfte Nadeln, B., 19 geknöpfte Nadeln, U., 4 Haarnadeln, B., 9 Haarnadeln, U., 10 Pflanzenteile, B., 3 Pflanzenteile, U., 1 Baumzweige, B., 3 Baumzweige, U., 4 Kautschukrohr, B., 12 Federhalter, B., 2 Federhalter, U., 3 Bleistift, B., 6 Eisenstiftnägel, B., 5 Kornähren, U., 13 Wachsstock, B., 1 Wachsstock, U., 3 Pfeifenrohr, B., 1 Pfeifenrohr, U., 5 Glasrohr, B., 1 Tierschweife, B., 5 Tierschweife, U., 1 Schalen, U., 4 Bohnen, B., 1 Haare, B., 8 organische Substanzen, B., 1 Darmsaite, B., 1 Darmsaite, U., 2 Paraffin, B., 2 Metallrohr, B., 2 Metallrohr, U., 1 Ätzmittelträger, B., 4 Fasern, B., 1 Fasern, U., 1 Siegellack, U.

Stücke: 21 Metallkatheter, B,, 2 Metallkatheter, U., 92 englische Katheter, B., 17 englische Katheter, U., 19 Nélaton-Katheter, B., 4 Nélaton-Katheter, U.

Ganze: 1 Metallkatheter, B., 1 Metallkatheter, U., 49 englische Katheter, B., 14 Nélaton-Katheter, B.

Totalsumme: 705.

Um nicht eine zu lange Reihe zu erhalten, wurden ähnliche Körper in eine Gruppe zusammengezogen und die Anordnung zugleich nach der Häufigkeit getroffen. Nur bei den in geringerer Anzahl vorkommenden Fällen wurde der Name des Beobachters hinzugefügt.

Gesamtzahl von Blase und Harnröhre.

1. Katheter 220: a) Metallkatheter 25 (Blase 22, Harnröhre 3), Blase: 1 ganzer Katheter (weibl.), 21 Bruchstücke; Harnröhre: 1 ganzer, 2 Bruchstücke.
   b) englische Katheter 158 (Blase 141, Harnröhre 17), Blase: 75 ganze, 66 Bruchstücke; Harnröhre: 17 Bruchstücke.
   c) Nélaton-Katheter 37 (Blase 33, Harnröhre 4): Blase: 14 ganze, 19 Bruchstücke; Harnröhre: 4 Bruchstücke.
2. Knochenstücke 59: Blase 45, Harnröhre 14. (18 nach Schuß, 33 Knochenerkrankungen, 8 nach Beckenverletzungen.)
3. Geknöpfte Nadeln (Hut-, Schal-, Stecknadeln) 41: Blase 6, Harnröhre 35.
4. Nähnadeln 32: Blase 20, Harnröhre 12.
5. Haarnadeln 32: Blase 8, Harnröhre 24.
6. Pflanzenstiele und Blätter 30: Blase 24, Harnröhre 6. Pflanzenstengel (Foucher, Crawford, Cock); Petersilienwurzel (Schuh), 7″ l., 3‴ d.; Strohhalm (Alsoper, Nicolich 2, K. Picard-Boulé, Klefeker, aus einer Virginiacigarre (Nicolich); Grashalm (Broch, Smith, Ebstein); Bohnenstrunk (Walton); Schilfrohr (Pakjenow); Erdbeerstiel (Alglave); Zwiebelröhre (Guyon); Epheublatt (Guelliot); Binse (Muracci); Blütenstiel (Home).

7. Federhalter 30: Blase 22, Harnröhre 8.
8. Holzstücke 26: Blase 15, Harnröhre 11. Nach Fall Hunger, Walther, Cartanzen, Leevy, Sawokowsky, Schlöthe, Camper, Beach (Fensterladen), Keate (Segelstange).
9. Kugeln 24: Blase 24, Harnröhre 0.
10. Wachskerzen und Bougien 21: Blase 19, Harnröhre 2. (Etienne, Nicolich, Eberman, Angerer, Horowitz, Home, Partsch, Gibert 2, Morris, Dittel, Rippoli, Lusitanus Alghesi, Demons 2, Christle, Mosetig, Partsch-Hager.)
11. Glasröhren 21: Blase 18, Harnröhre 3.
12. Kautschukrohr 16: Blase 14, Harnröhre 2 (5—109 cm lang).
13. Baumzweige 13: Blase 8, Harnröhre 5. (Rothmund, Fichte, Hendley, Viscum album, Knoller, Birke; die übrigen nicht besonders genannt; Mosetig, Thouvenin, Davidson, Burci.)
14. Bleistift 12: Blase 11, Harnröhre 1.
15. Bohnen und Samen 10: Blase 8, Harnröhre 2. (Dittel, Ponteau, Makenzie, Brodie Haselnuß, Hofmokl Kirschenkern; Erbsen Voillemier, Halbfaß.)
16. Kleiderreste 10: Blase 9, Harnröhre 1. (Schußverletzungen und Pfählungen, Stich Howe, Otis.)
17. Getreideähren 10: Blase 5, Harnröhre 5. (Lobstein, Chaumet, Hager, Nicaise, Seidel, Lenandié, Cavazzoni, Jobert, Martel, Sabatier.)
18. Eisenstäbe 9: Blase 9. (Lobstein, Hofmeister, Habs, Berham [Regenschirm], Zera, Hager, Servier.)
19. Tierteile 9: Blase 9. (Schweinschweif Rode, Bazy; Eichhörnchen abgezogen Brandelmayer; Fuchsschweif Harrison; Schweinssehne Obadré.)
20. Organische Massen 9: Blase 9. (Fibrin- und Blutgerinnsel, Eiter-Schleimmassen, ein Stück abgestorbene Schleimhaut.) Englisch, Fibringerinnsel bei einem Neugeborenen. Marcet, Brodie, Hotkin, Brugnatelli, Otis 3, 3 Fälle von Steinen mit Schleim und Blut, Blutkugel Lopischler, Ruben.
21. Draht 10: Blase 7 (Hutshinson, Hager, Klefeker, Rigaut, Rothmund, Lamotte); Harnröhre 3 (Dieffenbach, Delemde Farreau).
22. Pfeifenrohr 12: Blase 7 (Harrison, Wallace, Galland, Rose, Berger, Smith, Dittel): Harnröhre 5 (Angerer, Roux, Trelát, Fiorini, Despres).
23. Leder 6: Blase 5 (Foucher gerollt, Phipps Schuhband, Henriet, Steine, Keath); Harnröhre 1.
24. Lithotriptorstücke von Schnabel 5 (Ultzmann, Frank 4, Kovàcz weiblicher, Frank weiblicher Th., Dumreicher).
25. Haarbüschel 5: Blase 5 (Merkoe Schuß, Bazy 2 beim Katheterismus, Bryant, O'Neil, Otis).
26. Paraffin 5: Blase 5 (Kerzen Pendl, Browne, Wallace, Thiersch; flüssig eingespritzt Mann).
27. Faserbündel 6: Blase 5 (Dittel Holzfasern, Zeidler, Baumwolle): Harnröhre 1 (Denucé).

28. Metallstücke 5: Blase 5 (Bieshop Hammerbügel, Jorword Pfeilspitze, Mosetig Sardinenbüchsenschließer, Hemt Uhrkettenbügel.
29. Gummiansatz 3: Blase (Irrigationsschlauch Nicaise, Obadie; Tutte Chevalier).
30. Metallrohr 3: Harnröhre (Dieffenbach, Demarquay, Balen.
31. Ätzmittelträger 2: Blase (Demarquay); Harnröhre (Baley).
32. Schwamm 2: Blase (Coulson); Harnröhre (Kocher, 2 Stück).
33. Schnur 2: Harnröhre (Poncet, geknotet, Chaumet, Schusterdraht).
34. Siegellack 2: Blase (Thompson, M'Nhinnie).
35. Ringe 2: Harnröhre (Hanke Ohrring, Liston Kupferring).
36. Kieselsteine 2: Harnröhre (Power, Mosetig).
37. Darmsaiten.
38. Blaustein 1: Harnröhre (Feleky).
39. Sicherheitsnadel (Herrgott Urethra).
40. Kreuzer 1: Harnröhre (Prochnow).
41. Haftel (weibl.) 1: Harnröhre (Gärtner).
42. Rettigstücke 1: Harnröhre (Friedländer).
43. Fischgräte (Harcourt).
44. Tonscherben (Ebermann).
45. Glasscherben (Mauclaire, Adams).
46. Metallstücke (Ebermann).
47. Ausgebrannte Kohle (Tilloch).
48. Geschrumpfte Gurke (Kovácz).
49. Zusammengerolltes Papier: Harnröhre (Billroth).
50. Medaillon: Blase (Civiale).
51. Gekautes Gummi: Harnröhre (Douglas).
52. Federbart: Harnröhre (Mosetig, Wyttembach).
53. Schieferstift: Harnröhre (Roberts).
54. Kanüle: Blase (Denucé, Steinstück).
55. Manschettenknöpfe: Blase (Böckel).
56. Glastropfen, spindelförmig (Weiß).
57. Dattelkern: Harnröhre (Goldberg).
58. Schießpulver, zur Behandlung eines Trippers angezündet.
59. Goldkette um Harnröhre als Schaustück.
60. Kanüle einer Pravazschen Spritze (Sawakansky).
61. Laminarienstift (Morestin).
62. Ohrlöffel (Civiale, 2 Fälle).
63. Zähne (Civiale, 5 Fälle).
64. Korkstück (Civiale).
65. Alabastercylinder.
66. Kreidestück.
67. Schlangenschweif als Steinkern (Kenyon).
68. Roter Pfeffer (Mc Cartney).
69. Ladestockstück (Wattmann).

Was die Zeit des Vorkommens der Fremdkörper anbelangt, so läßt sich nach den vorliegenden Mitteilungen kein bestimmter Schluß ziehen, da die Altersangaben häufig fehlen oder nur unbestimmt als: junger Mann, alt, Soldat u. s. w. vorhanden sind. Nach der vorliegenden Tabelle findet sich die größte Zahl zwischen 36—40 Jahren, anschließend 21. bis

25. Jahr und 46.—50. Die meisten Angaben über das Alter findet man in jenen Fällen, in welchen außergewöhnliche Dinge in die Harnröhre eingeführt worden waren und entspricht dies vorzüglich dem 20.—30. Lebensjahre, entsprechend der Entwicklung des Geschlechtstriebes. Zu den verschiedensten Zeiten können Fremdkörper nach Operationen vorkommen. Es gehören dahin Steine, welche sich um Hefte der Blasennaht entwickelt haben (Hutshinson Silberheft, ebenso Parker; Seidenhefte Viertel, Burkhart, Browne mit Steinbildung, Zeidler, welcher noch 4 Fälle aus der russischen Literatur anführt). Groß ist die Reihe der Fremdkörper, welche aus dem Darm in die Blase gelangen. Es sind dies vorzüglich Speisereste, Eingeweidewürmer (Bandwurm [Darbon, Good], Spulwurm u. s. w.). Was das Vorkommen von Würmern, Larven (Wolf, Moullet, Chapotain, Monceau, Holler, Renner, Schenk) anlangt, so soll an dieser Stelle nicht näher darauf eingegangen werden, da den meisten Mitteilungen eine genauere Beobachtung fehlt.

Betrachtet man die einzelnen Gruppen der Fremdkörper, so ergeben sich gewisse Eigentümlichkeiten, welche unsere Beachtung verdienen. Dahin gehört das Zerfallen in mehrere Stücke. Von den Metallkathetern liegt keine Beobachtung vor. Wohl aber von den Gummikathetern. So beobachteten Bayer und Mankiewicz den Zerfall in 2 Stücke; Langenbeck 3 Steine, nachdem der Katheter dreimal hintereinander abgerissen war; Bernot 35 kleine Fosfatstücke, welche sich um Stückchen eines Nélaton-Katheters gebildet hatten. Eine besondere Wichtigkeit erhält das Zerstückeln dieser, sowie besonders der englischen Katheter, bei welchen dieser Zerfall am häufigsten vorkommt, dadurch, daß selbst beim Blasenschnitte nicht alle Stückchen entfernt werden und nachträglich abgehen (Ruben, nach Extraktion mit dem Lithotriptor; Ebermann) oder zur Bildung neuer Steine Veranlassung geben (Angerer). Am häufigsten erfolgt das Zerbrechen in mehrere Stücke an den englischen Kathetern. Diesem liegt zumeist eine schlechte Beschaffenheit der Instrumente zugrunde, sei es durch Erzeugung, sei es durch langes Liegen. Nur ausnahmsweise dürfte das Zerbrechen normaler Instrumente erfolgen, wenn sich dieselben im inneren Teile der Harnröhre oder der Blase anstemmen und, mit Gewalt weiter geschoben, sich knicken. Die Veränderungen, welche zum Bruche führen, sind: Springen der oberflächlichen Lackschicht nach längerem Liegen oder durch Veränderungen infolge dauernder Bespülung mit dem Harne. Die Oberfläche wird rissig, rauh, abgeschilfert u. s. w.

Beobachtungen liegen vor: Mosetig, Mayo, 2 Stück; Kocher, Dittel, 3 Stücke; Margulier 7; Mary-Déspres 6; O'Connor 4; Johnson 9; Kenyeres, Pousson, Trevar, Segalas, Echmat, mehrere Stücke.

Eine weitere und wichtige Veränderung dieser Katheter besteht im Aufweichen derselben zu einer gelatinösen Masse (Steinitz) mit dem Gefühle eines weichen Knochens (Bazy), so daß das Auffinden sehr schwer ist. Civiale weiche Masse; Chaunot maceriert; dagegen bei Chevalier nach 6 Jahren eine Gummiröhre unverändert. In ähnlicher Weise verhalten sich Gummischläuche (Böckel), Gummiansatzrohre, Darmsaiten zerfasern sich (Waring), die Schweinssehne ebenso (Obadié). Wachskerzen bröckeln teilweise ab (Böckel, Englisch); ebenso Siegellack (Thomp-

son mit Verfärbung). Smith sah einen Grashalm in 2 lange und mehrere kleine Stücke zerbrochen, ein Strohhalm wird in 4 Stücke zertrennt. Um die 3 zerfallenen Paraffinstücke bildeten sich 3 Steine (Thiersch). Selbst von den Nadeln können Stücke abbrechen (Zoloziecki fand neben einer inkrustierten Kürschnernadel 2 Steine mit Eisenstückchen).

Für Holz liegen zahlreiche Beobachtungen vor: Schlöthke, Camper 2 Steine, Hunger, Trzebicki 2 Stück, 10 und 8 cm lang, Englisch 5 Steine, Banister 7 Stücke, Hunger zu verschiedenen Zeiten Holzsplitter abgegangen, Lervy d'Etiolles mehrere Splitter. Nicht immer wird es sich bei Vorhandensein von mehreren Splittern bestimmen lassen, ob die Splitterung nachträglich erfolgt ist oder nicht schon bei der Verletzung, insbesondere nach Schuß oder Pfählung. Daß Knochen nachträglich bei längerem Aufenthalte in der Blase zerbröckeln können, läßt sich leicht einsehen, wenn man die beobachteten Veränderungen der Knochen in Betracht zieht (Bruns Zerbröckeln, Neudörfer porös, Gayet kartilaginös, Demarquay 41 Stück, Tulpius 2 kleine und ein größeres Stück.) Auch hier kann die obige Einwendung gemacht werden; insbesondere, wenn es sich um Knochenstücke handelt, welche als Nekrose erscheinen.

Ein besonderes Interesse bietet die Spaltung des Bleistiftes in seine beiden Teile (Lohnstein, Mosetig), und eines Baumzweiges der Länge nach in der Urethra (Eisler).

Bezüglich des Zerbrechens der Holzstäbe in der Blase und Harnröhre läßt sich wohl annehmen, daß dasselbe durch die Manipulationen der Kranken bei den Versuchen, den Stab auszuziehen, erfolgt, da nicht einzusehen ist, daß die Harnröhre oder Blase eine solche Knickung hervorrufen kann, um den Stab zu zerbrechen (eigene Beobachtung), da die einzelnen Stücke in den Phosphatauflagerungen vollkommen eingeschlossen waren.

Eine andere an dem Katheter, nur ausnahmsweise an den Bleisonden (Langenbeck), beobachtete Veränderung ist das Verbiegen und Aufrollen in der Blase, welches sich nach der Entfernung aus dieser erhält. Die Katheter bildeten umgebogen fast einen Kreis, so daß das eine Ende noch innerhalb von dem zweiten lag (Berndt); ein Baumast gebogen (Mosetig): gekreuzt (Fillenbaum, Orlowsky), spiralig gewunden (Guyon); verschlungen (Senftleben, Böckel); aufgerollt (Wermann, Marchand S. conductrice, ebenso Chevalier eine Sonde conductrice); um einen Stein gerollte Sonde conductrice (Picque); Knopfbildung (Hager); Poncét in der Harnröhre und Blase beim Einschieben der Katheter. Den compliciertesten Fall beobachtete Jabulay, welcher die Knotenbildung experimental zu ermitteln suchte; Bryk Knäuelbildung. Jabulay konnte in der Hohlhand und in einer langhalsigen Flasche genau dieselbe Form der Verschlingung erzeugen wie in der Beobachtung. Es ergab sich, daß sich zuerst 1, 2 oder mehrere Querschlingen in der Flasche bilden, dann bildet sich eine vollständige Schlinge, welche sich um die früheren, dieselben kreuzend, herumlegt. Die Knotung erfolgte erst durch Anziehen des freien Endes der Kautschukröhre.

Ähnliches wird auch in der Blase vor sich gehen, wenn das innere Ende des Instruments an die Wand anstößt, während der äußere Teil nachgeschoben wird. Dasselbe wird der Fall sein, wenn die Blase bei ihrer

Zusammenziehung auf die Enden des in ihr enthaltenen Rohres einwirkt. Bei diesen Verbiegungen der Katheter wurde die Erfahrung gemacht, daß sich die einfacheren Formen fest an die Blasenwand anlegen, so daß sie mit dem Lithotriptor nur schwer gefaßt werden können.

Von besonderem Interesse ist das Belegen der Fremdkörper mit den Harnsalzen. Dabei ergibt sich Folgendes: Während die Inkrustation der Fremdkörper in der Blase eine äußerst häufige ist, konnten in eigener Zusammenstellung von 183 Fällen von Fremdkörpern der Harnröhre nur 20 inkrustiert gefunden werden, u. z. totale Inkrustation eines Stückes eines elastischen Katheters nach 5 Monaten Aufenthalt in der Harnröhre; Nélaton-Katheter: totale Inkrustation nach 1 Monat, nach 9 Monaten, nach 11 Monaten; nach 1 Jahr (Horny, Dittel) und 3 Fälle, in welchen sich keine bestimmte Angabe findet. Steinbildung um Nélaton-Katheter wurde nach 10 Monaten, nach 1 Jahr (Langenbeck 3 Steine), nach 8 Jahren (3 Steine) beobachtet. In einem Falle wurde nach 4 Monaten wohl die Inkrustation beobachtet; aber es kam, da der Katheter nicht entfernt wurde, später zur Bildung eines Steines. Es geht daraus hervor, daß Nélaton-Katheter vorzüglich zu Inkrustation in der Harnröhre geneigt sind. Von Knochen finden sich nur 2 Fälle. In dem einen erfolgte eine teilweise Inkrustation nach 10 Monaten, in dem zweiten entwickelte sich ein Stein in der Harnröhre und einer in der Blase. Inkrustation von Seidenheften nach Urethrotomie beobachtete Burkhart. An einem Strohhalm fand sich ein Stück von 4 cm inkrustiert, während die restlichen 5 cm frei waren. Inkrustation eines Pfeifenrohrmundstückes wird von Roux mitgeteilt. Eine Haarnadel war nach 4 Monaten (Branbey), eine Nähnadel war nach 18 Monaten (Habbs) belegt. Die Seltenheit der Ablagerung der Harnsalze auf Fremdkörper in der Harnröhre erklärt sich wohl daraus, daß dieselben meist so heftige Erscheinungen hervorrufen, daß die Kranken sehr rasch die Hilfe des Arztes in Anspruch nehmen. Andererseits geht der Harn rasch über die Fremdkörper hinweg, so daß der Harn nicht Zeit hat, zu sedimentieren. Ablagerung der Harnsalze, insbesondere Steinbildung kann nur dann erfolgen, wenn die Fremdkörper in Gruben oder Säcken der Harnröhre eingelagert sind, wofür die lange Dauer des Aufenthaltes in der Harnröhre in den oben angegebenen Fällen spricht und in einigen Fällen diese Einlagerung erwähnt ist.

Vergleichen wir diese Fälle mit den Ablagerungen an die Fremdkörper in der Blase, so muß als erster Grund für Entwicklung der Incrustation eine dauernde allseitige Bespülung der Körper von Harn angesehen werden, wofür die Beobachtungen sprechen, daß, wenn ein Fremdkörper zum Teil frei in der Blase liegt, ein anderer in der Wand eingestochen oder eingelagert ist, nur der erstere incrustiert ist, der letztere nicht, z. B. Nadeln, Holzstücke, wie später noch näher angegeben werden wird.

Verschiedenartig sind die Verhältnisse, unter welchen die Fremdkörper der Harnblase einen Belag erhalten. So findet sich im Falle von Incrustation eines Metallkatheters (Neusilber, Silber) selbige nicht angeführt; selbst nicht nach einem Aufenthalte von 9 Monaten in der Blase. Eine Anlagerung könnte nur erfolgen, wenn die Oberfläche durch irgend eine mechanische Reibung rauh geworden wäre oder sich Sprünge mit vorragenden Rändern gebildet hätten.

Weitaus häufiger erfolgt die Ablagerung bei englischen Kathetern. Doch auch hier ist die Zeit, seit welcher der Fremdkörper in der Blase liegt, nicht allein maßgebend für Ausdehnung der Auflagerung. In den 62 Fällen von 141 finden wir Fälle verzeichnet von langem Aufenthalte in der Blase ohne Auflagerung: 9 Wochen, 3 Monate, 6 Monate, 2 Jahre, viele Jahre, selbst 23 Jahre (?) (Fleury). Dagegen finden wir bereits allseitige Auflagerung (in dünner, gleichmäßiger Schicht) schon nach einigen Stunden (Ieaffreson), nach 8 Tagen (Chevalier), nach einigen Tagen, nach 14 Tagen, nach 23 Tagen, 1 Monat. Zumeist war aber dazu ein längerer Zeitraum nötig: 2 und 5 Monate, 7, 8 Monate (Langenbeck), 1 Jahr, $1^1/_2$ Jahre, 9 Jahre, sogar 10 Jahre (Porter). Zur Steinbildung ist ein längerer Zeitraum nötig: 6 Monate (Bazy), 7 Monate (Viertel), 8 Monate, 1 Jahr (Foucher), 19 Monate (Marechal: Sonde conductrice), 2 Jahre, 3, 4, 5 und 9 Jahre. Daß aber auch hier die Zeit nicht allein maßgebend ist, geht hervor, daß Bazy nach 10 Monaten einen Stein von 2 cm, Bayer einen von 5 cm auch schon nach 6 Monaten beobachtete. Die Anlagerung erfolgt in den meisten Fällen gleichmäßig in der ganzen Ausdehnung bei geringerer Dicke; bei der Steinbildung finden sich verschiedene Stellen stärker ergriffen; Steine an beiden Enden des Katheterstückes beobachtete Kenyeres, Liston, in der Mitte (Foucher). Die Bildung mehrerer Steine erklärt sich daraus, daß einerseits die Oberfläche leicht springt und sich leicht abbröckelt (Trevor), andererseits der Katheter in mehrere Stücke zerbricht. Die Ursache mehrfacher Steinbildung war die Zerfaserung eines Katheters (Johnson: 9 Steine).

In ähnlicher Weise verhalten sich die Nélaton-Katheter, bei welchen jedoch häufiger eine Ablagerung im Innern des Katheters beobachtet wurde, so daß dessen Lichtung ganz verstopft war.

Kleiderreste, sei es durch Schußwunden oder Aufspießen in die Blase gelangt, zeigen eine auffallende Neigung zur Steinbildung oft schon nach kurzer Zeit: 1, 5, 6 Monaten (Beach), da sich oberflächliche Auflagerungen in den Tabellen nicht angegeben finden.

Knochensplitter geben leicht zur Incrustation Veranlassung; doch überwiegt auch hier die Steinbildung. Hunger-Bardeleben beobachtete sie schon nach 5 Wochen (Stein 18 Linien dick), Castagen nach 1 Jahr, der Stein 2″ lang, Camper nach 1 Jahr 2 Steine, Hunger nach $1^1/_2$ Jahren einen großen Stein, Bousson einen Stein von 50,0 Gewicht, Savatinsky nach 1 Jahr einen Stein von 5 cm Länge und 1,5 cm Dicke.

Eine auffallende Neigung zur Incrustation zeigen Kugeln. Es finden sich unter 30 Fällen 9 Fälle von vollständiger Umlagerung und 11 Steinbildungen. Auffallend ist die Zeit, innerhalb welcher die Auflagerungen erfolgten: Southam fand nach 7 Monaten, Mc Guire nach $2^1/_2$ Jahren, Wierer nach 9 Jahren, Forwood nach 6 Jahren nur eine dünne Schicht; in einem Falle erst nach 16 Jahren. Wierer fand in einem 2. Falle nur die eine Hälfte der Kugel incrustirt, während die andere Hälfte in der Wand der Blase eingebettet war. Steine um Kugeln fanden: Posnanski nach 6 Wochen, Sabadini nach 10 Monaten, 3 cm lang, Hut nach 1 Jahre 80,0 schwer, Behnet nach 1 Jahre 450 Gran schwer, Forwood nach $3^1/_2$ Jahren 470 Gran, Hughes nach 5 Jahren so groß, daß er von der

Wunde aus lithotripsiert werden mußte, Wilms nach $8^1/_2$ Jahren, Marechal und Garengeot nach 10 Jahren, Bartholinus nach vielen Jahren.

Studensky hat versucht, auf experimentellem Wege die Incrustation der Kugel durch Einbringung in die Blase von Tieren zu studieren und fand:

a) Glaskugeln und Guttaperchaperlen, rauh oder glatt, zeigten in bloßem Wasser nach 1 Monat einen unbedeutenden weißen Belag.

b) 3 Glasperlen, 1 Guttaperchakugel mit kalkhaltigem Wasser (1 : 1000) in einem Falle schon nach 3 Tagen, in einem Falle nach 16 Tagen einen Belag schon so dick, daß man die Farbe der Perlen nicht mehr erkennen konnte, nach 1 Monat 1 mm dick. Bezüglich des Verhaltens zum Harn ist die Frage nicht gelöst. Nuck machte den hohen Blasenschnitt, legte eine Holzkugel ein. Außer häufigem Harnlassen zeigte der Hund keine weiteren Erscheinungen. Nach einigen Wochen war die Kugel mit steiniger Masse überzogen. Sheldon J. modifizierte das Nucksche Verfahren, fütterte die Tiere abwechselnd mit Krapp und fand, daß die Schichten der Anlagerung verschieden gefärbt waren.

Fast in ähnlicher Weise wie die Kugeln verhalten sich Knochenstücke, welche, sei es durch Verletzungen (vorzüglich Schüsse) oder nach nekrotischen Knochen- und Gelenkprozessen in die Blase gelangt sind. Beide Arten können längere Zeit in der Blase liegen, ohne eine Auflagerung zu erhalten. Dazu hat die Zusammenstellung ergeben, daß Knochen, welche durch Verletzungen in die Blase gelangen, eine geringere Neigung zur Incrustation zeigen, als solche nach nekrotischen Prozessen. Es erklärt sich dies leicht daraus, daß letztere eine Menge von inficierenden Substanzen in die Blase einführen und daher leichter Cystitis, die eigentliche Ursache der Auflagerungen, entsteht. Nach Verletzungen beobachteten Auflagerungen über den ganzen Knochen nach $4^1/_2$ Monaten Ferry, nach $1^1/_2$ Jahren Bruns, nach 5 Jahren Sympson. Steinbildung: Banister nach 1 Jahr mit Recidive, 1 Stein und 7 Knochensplitter; nach 14 Monaten Chilsolm 3 Steine; nach vielen Jahren Tulpius 3 Steine und Knochenstücke, Terry im obigen Falle nach Becidiv 3 Steine, Hunter einen Phosphatstein $4^1/_2$" lang; Neudörfer nach mehreren Jahren 434 Gramm schwer.

Das häufige Auftreten der mehrfachen Steine erklärt sich wohl daraus, daß der Knochen immer gesplittert wird und zu gleicher Zeit mehrere Splitter in die Blase gelangen, im Gegensatze zu der häufigeren einfachen Steinbildung nach nekrotischen Prozessen. Bei letzteren fällt die massigere Umlagerung der Knochenstücke als Schicht auf (Thompson, Buhl, Adams, Hofmokl). Krouse beobachtete die Auflagerung nur an einer Seite des Knochens (110 Gran schwer), ohne eine weitere Angabe über die andere zu machen (feste Anlagerung des Knochenstückes an die Blasenwand?). Steinbildung beobachteten: Thompson 2 Steine, Bowley 1 Stein, Heresco nach 8 Jahren 1 Stein 1 cm lang, 6 mm dick. Huß nach 5 Jahren, Alexander nach 5 Jahren 2 Steine, Tuffier nach 10 Monaten 1 Stein, Malthe nach 8 Jahren, Browne nach 7 Jahren.

Eine besondere Geneigtheit zur Anlagerung der Harnsalze zeigen die Haarbüschel in der Blase, indem sämtliche vorliegenden Fälle zur Steinbildung Veranlassung gaben. So fand Bazy nach 3 Jahren einen Stein von $2^1/_2$ cm, neben einem 2. von 5 cm Länge; Markoe beobachtete nach

derselben Zeit 5 Steine, Bryant 2 Steine; Bazy in 2 weiteren Beobachtungen große Steine. Da O'Neil nach 18 Monaten noch keine Auflagerung beobachtete, so erklärt sich die Entwicklung der Steine nur dadurch, daß diese Haarbüschel nicht eine heftige Entzündungen der Blase hervorrufen und so lange Zeit in der Blase verweilen können.

Ähnlich den Haarbüscheln verhalten sich Anhäufungen von Pflanzenfäden. Auch hier kommt es rasch zur Steinbildung (Tulpius, Zeidler).

Kautschukrohre besitzen eine große Neigung zur Anlagerung der Harnsalze, was sich dadurch erklären läßt, daß die Oberfläche leicht rauh wird. Zumeist ist es eine gleichmäßige Schicht der Harnsalze, welche den Fremdkörper in seiner ganzen Ausdehnung überzieht (Kollmann nach $^1/_2$ Jahr nur leicht, Angerer nach 8 Wochen die Schicht 5 mm dick, Hildebrandt nach $1^1/_2$ Jahren $1^1/_2$ cm dick, Frank nach 2 Jahren 3 cm dick. Le Dentu fand die Auflagerung nicht an der äußeren Fläche, sondern den Schlauch innen mit einer Steinmasse erfüllt. Steine beobachteten: Frank einen 6 cm großen nach vielen Jahren; Guelliot: an einem gebogenen Kautschukrohr saß der Stein an der Biegung, war an der convexen Seite stärker als an der concaven und spitzte sich gegen die Enden des Schlauches spindelförmig zu. Halbfaß fand an den beiden Enden hühnereigroße Steine aufsitzend; Chevalier beobachtete nach 6 Jahren einen großen Stein.

Baumzweige, wenn sie nicht rasch entfernt werden, geben leicht zu Anlagerungen Veranlassung, wobei es rasch zur Steinbildung kommt. An einem zusammengerollten Zweige beobachtete Mosetig allgemeinen Belag nach 6 Wochen; Hendley nach 2 Jahren einen Stein, Davidson einen solchen von 7″ Länge nach 4 Monaten, Burci bei einem 70jähr. Manne, welcher den Zweig seit Kindheit trug.

Eine größere Verschiedenheit zeigen andere Pflanzenteile. So fand Nicaise nach 10 Tagen einen Strohhalm ganz incrustiert, Nicolich in derselben Zeit beide Enden, Paljnow nach 2 Monaten ein Schilfrohr. Steine sah: Ebstein an einem Ende; in einem Falle, in welchem der Strohhalm seit Kindheit in der Blase lag, hatten sich 4 Steine entwickelt: Toscana sah die Steine rosenkranzartig an dem Strohhalm angeordnet. In einem Stein fand Kovácz eine geschrumpfte Gurke. An anderen Pflanzenteilen: Verdilet; Coock an beiden Enden, Muracci nach 10 Monaten einen 5 cm langen Stein; Watson an einem Bohnenstrunk nach 6 Monaten 5 Steine; Ponteau 2 Steine um Bohnen; Home 1 Stein; Gangolphe nach 5 Monaten einen Stein von 5,3 cm Länge und 1 cm Dicke; Bardenheuer 3 Steine mit Bohnen; Hacker 3 Bohnensteine. Erbsen werden leicht von Steinmassen umgeben (Halbfaß), während Voillemier nach 3 Wochen Erbsen kaum überzogen fand.

Im Gegensatze zu Pflanzenteilen zeigen Teile von Tieren nur geringe Neigung zu Anlagerungen. Bazy fand nach 3 Monaten einen Schweinspenis ganz überzogen, Obadié eine Sehne ganz zerfallen und die Faser von Phosphaten überzogen. Ein Fall von Harrison (Fuchsschwanz) bleibt zweifelhaft. Bodé (Schweinspenis), Brandlmayer (abgezogener Eichhörnchenschweif) erwähnen nichts von Incrustation.

Auffallend gering sind die Fälle von Anlagerung der Harnsalze um längliche Körper von Holz und Glas. Von der großen Zahl von Feder-

haltern konnten von oberflächlichem, totalerem Belag 2 Fälle gefunden werden (Lefort, Prochnow nach 2 Monaten; Steine von Debonc an einem Ende, Howe nach 2 Jahren 1 Stein 4″ lang (bleierner Federstiel) und Williams 1″ lang und dick, bestehend in den tieferen Schichten aus Harnsäure, in den oberflächlichen aus Phosphaten. Dasselbe gilt von Bleistiften. Auch hier blieb die Oberfläche glatt, nur Busch beobachtete nach 2 Monaten eine starke Auflagerung. Dagegen finden sich 2 Fälle, in welchen sich der Bleistift im Verlaufe der Zeit in seine beiden Teile der Länge nach gespalten hatte (Lobstein mit 2 großen Steinen, William nach 2 Jahren einen Stein von 1″ Durchmesser. Hager fand einen Stein um einen Bleistift bei einer Leichenuntersuchung, der im Leben keine Beschwerden gemacht hatte. Es scheint in beiden Arten von Fremdkörpern das Holz nur eine geringe Reizung in der Blase auszuüben; andererseits wird, da die Körper meist noch teilweise in der Harnröhre liegen und heftige Störungen verursachen, deren Entfernung bald erfolgen.

Noch auffallender ist dies bei länglichen Körpern aus Glas. Bei Glasstäben beobachtete Cuttler nach 3 Jahren, Angerer nach 2 Jahren noch keinen Belag und nur Heyfelder einen Stein. Gläserne Röhren waren nur in 1 Falle (Bureau) nach 1 Jahr leicht belegt. Ein Stein wurde nicht beobachtet. In 1 Falle, in welchem die spitz abgebrochene Thermometerröhre in die Blase einstach, war ebenfalls ein Belag nicht vorhanden. Die geringe Reizung der Blase mag darin ihren Grund haben, daß der Harn leicht durch die Röhre abfließt, wie in den Mitteilungen wiederholt erwähnt wird.

Eine größere Neigung zum Belegen zeigen längliche Metallgegenstände. Obenan stehen die gewöhnlichen Nähnadeln. Hier gehört das Fehlen des Belages zu den Seltenheiten; ein einfacher Belag findet sich nicht oft; dagegen tritt die Steinbildung auffallend häufig ein. Belag fanden Freemann nach 2 Jahren, Fleury nach 5 Jahren. Die Steinbildung erfolgt am leichtesten um das Öhr (Pendl, Claudinus nach $^1/_2$ Jahr); Simon fand einen Stein an einem Ende, in einem 2. Falle nach 12 Monaten nur um die eine Hälfte; Chopart einen Stein in der Mitte der Nadel, während die beiden Enden in die Blasenwand eingestochen waren; Voillemier einen Stein um die Nadel mit einer 4 mm langen freien Spitze; Courty einen eigroßen Stein um die Nadel, Kingdom um die ganze Nadel; Zaluzinsky fand 2 Steine ohne Angabe des weiteren Verhaltens der Nadel. Bei mit Knöpfen versehenen Nadeln (Tuch-, Schal-, Kleidernadeln) sollte man annehmen, daß sich um den Knopf, als größere Angriffsfläche, leichter Incrustationen bilden. Doch zeigt die Erfahrung, daß Anlagerungen an geknöpfte Nadeln selten vorkommen; vielleicht deshalb, weil die Knöpfe meist aus Glas sind; teils weil die Nadeln infolge ihrer Länge noch in die Harnröhre reichen und dort mit heftigen Erscheinungen einstechen. Steine wurden beobachtet von Legueu nach 2 Jahren in der Mitte der Nadel; von Morgagni ein Stein um den Knopf der Nadel, der in einem Blasendivertikel lag, während das in der Blase frei liegende Ende ohne Belag war.

Bezüglich der Haarnadeln liegen nur ungenaue Angaben über Auflagerungen vor. Denucé fand die Nadel an dem gebogenen Teil incrustiert und Morgagni nach 2 Jahren an derselben Stelle einen Stein; in einem

anderen Falle ragten die beiden Spitzen aus dem Steine frei vor, so daß der gebogene Teil vorzüglich zur Steinbildung disponiert.

Nägel und Eisenstifte verhalten sich wie die Nähnadeln. Auch hier finden sich häufig Incrustationen und Steinbildungen. Habs beobachtete einen Stein an einer hufeisenförmig gebogenen Nadel nach 9 Monaten: Benhorn an einem Eisenstifte, welcher teilweise noch in der Harnröhre lag, die Steinmasse nur am Blasenteile; Catmann einen Stein um eine Pfeilspitze nach 7 Jahren; Lavista nach $2^1/_2$ Jahren einen 4,3 cm langen Stein.

Drahtstücke zeigen eine große Neigung zum Zerfallen. So fand Rothmundt 7 Stücke, Rigault 3 Stücke, wodurch die Disposition zu mehrfacher Steinbildung gegeben.

Daß Stücke von Steinzertrümmerungsinstrumenten trotzdem als Metallteile nicht zur Incrustation kommen, geht aus der raschen Entfernung derselben aus der Blase hervor.

Obwohl von rauher Oberfläche, geben Wachsstäbe doch selten zur Anlagerung der Harnsalze Veranlassung in ihrem langen Teile, welchen Angerer nach 1 Jahre in der ganzen Ausdehnung incrustiert fand, während Keat und Howe nach 2 Jahren einen Stein beobachteten. Dagegen besteht hier die Gefahr der mehrfachen Steinbildung, da sich sehr leicht Wachsstücke abbröckeln (eigene Beobachtung), ein Verhalten, welches bei Paraffinstangen noch leichter eintritt. So konnte v. Thiersch nach 3 Jahren 3 Steine beobachten, Wallace nach 1 Jahr einen walnußgroßen Stein.

Pfeifenrohre bleiben vermöge der durch ihre Länge verursachten schweren Erscheinungen selten so lange in der Blase, daß es zur Anlagerung kommen kann. Smith fand nach 3 Monaten einen 1″ im Durchmesser haltenden Stein.

Fibrinmassen, Blutcoagula incrustieren sehr leicht und geben zur Steinbildung Veranlassung (Mayer, Clarke, Heresco, Buchanan 2″ und $1^1/_2$″ messend). Steinbildung wurde bei Lederriemen (Henrier: nach 15 Jahren 4 cm lang), bei Leinenschnüren (Poncet) und bei Papierstreifen (Billroth 3 Steine) beobachtet.

Überraschend selten, wegen der Möglichkeit der Reizung durch die Grannen, geben Kornähren zur Steinbildung Veranlassung (Chaumet, Seydel: 3 Steine). Der Grund hierfür mag darin liegen, daß dieselben durch Schleim und Eiter zu einem weichen Körper werden.

Steine werden auch angeführt um Ohrringe (Henke), um ein Medaillon (Civiale).

Die Ablagerung der Harnsalze an fremde Körper erfolgt um so leichter, je mehr sie:

1. Vom Harn in der Blase umspült sind, wie oben bereits angegeben wurde.

2. Je heftiger die Cystitis ist. Leider bestehen in den gesammelten Beobachtungen so oberflächliche Angaben, daß daraus keine speziellen Schlüsse gezogen werden können. Es bezieht sich dies vorzüglich auf vorausgegangene oder noch bestehende Erkrankungen,

z. B. Verengerungen der Harnröhre, Vergrößerung der Vorsteherdrüse.

3. Je leichter die Fremdkörper eine Entzündung der Blase erregen können. Hier kommt nicht so sehr das Material an sich in Betracht, als vielmehr dessen Oberfläche. So sehen wir, daß Metallkatheter sich nur selten belegen, ebenso Glasstäbe und Glasröhren, Federhalter, Bleistifte, zum Unterschiede von Drähten, Bleisonden, Nadeln. Silberne Nadeln incrustieren sich nicht (Valisnerius).

4. Je mehr der Harn Zeit hat, in den Lücken und Maschen der Fremdkörper zu verweilen. Daraus erklärt sich die rasche und reichliche Incrustation der Haarbüschel, der Fädenmassen, innerhalb welcher sich ein ganzes System von Höhlen findet, in welchen der Harn stagniert; ebenso die zusammengerollten Körper, Katheter, Leder, Schnüre. Aus demselben Grunde findet sich Anlagerung vorzüglich an der Umbiegungsstelle der Bougien, der Haarnadeln. Das Öhr der Nadeln disponiert daher mehr zur Anlagerung der Harnsalze als die Spitze oder die in Divertikeln der Blase eingelagerten Teile; die Zerfaserung der Fremdkörper, z. B. Bougien, Baumzweigen, Holzfasern, reihen sich hier an.

5. Je leichter die Fremdkörper Veränderungen erleiden, wie aus der Betrachtung der tierischen Fremdkörper, der Blut- und Fibringerinnungen hervorgeht. Desgleichen die Pflanzenteile, Saamen.

6. Je mehr veränderte Bestandteile oder infektiöse Stoffe die Oberfläche der Körper trägt. Daher incrustieren nekrotische, von Ostitis oder Caries stammende Knochensplitter leichter als solche nach Schußverletzungen.

7. Je leichter ein Körper sich abbröckelt und rauh wird, wie z. B. englische Katheter, Wachsbougien, Paraffinstücke.

8. Die Anlagerung ist um so gleichmäßiger, je rundlicher der Körper ist, z. B. Erbsen gegen Bohnen, Kugeln; längliche oder röhrenförmige meist in der Mitte.

Aus den angegebenen Gründen ist daher die Zeit des Beginnes sowie der Verlauf der Anlagerung ein verschiedener und hängt nicht mit der Zeit des Verweilens des Fremdkörpers zusammen. Eine raschere Steigerung der Anlagerung kann erfolgen, wenn der mit Harnsalzen umgebene Körper, jetzt als Stein mit seiner rauhen Fläche wirkt.

Vielfache Erörterung fand das Hineinschlüpfen der Fremdkörper durch die Harnröhre in die Blase.

1. Das sogenannte Verschlucken der Instrumente durch eine Art antiperistaltischer Bewegung (Civiale), welche sich nach dem

Reize des Fremdkörpers einstellt. Dasselbe könnte nur erfolgen, wenn der Fremdkörper ganz in der Harnröhre liegt und die äußere Harnröhrenöffnung verschlossen ist.

2. Hört die durch den Fremdkörper erzeugte Erektion des Gliedes auf, so wird die sich verkleinernde Harnröhre den Körper immer tiefer nach einwärts schieben, wenn sich derselbe in der Harnröhre spießt. Etwas Ähnliches erfolgt, wenn die Kranken behufs der Entfernung das Glied anziehen und wieder nachlassen (Mercier, Foucher).

3. Ist der Körper nach einwärts vor der mittleren Beckenbinde gelegen, so soll infolge des Anliegens derselben an die Wand des häutigen Teiles ein Erschlaffen der Muskeln desselben eintreten und der Schließmuskel der Blase zieht den Fremdkörper nach einwärts.

4. Die Zusammenziehung der Muskeln um die Harnröhre befördert das Hineinschlüpfen.

Kaufmann behauptet: Instrumente haben keine Neigung zum Hineinschlüpfen in die Blase, sondern werden im Gegenteil bis in die Pars cavernosa ausgetrieben. Spitze Instrumente werden immer nach einwärts dringen. Bewegungen des Gliedes befördern das Hineinschlüpfen. In dem häutigen Teile der Harnröhre stehen die Fremdkörper unter dem Einflusse der Muskeln.

Betrachten wir zunächst die Vorgänge, wie sie sich beim Katheterismus ergeben.

1. Ist das Instrument bis an die mittlere Beckenbinde gelangt und hat sich das Glied verkürzt und lassen wir jetzt das Glied frei, so wird dasselbe, sei es ein Nélatonkatheter, ein elastischer oder Metallkatheter, ersterer trotz Bestehen der Krümmung am Gliede, letztere bei ruhiger Lage an der Bauchwand allmählich ausgetrieben.

2. Ist das Instrument mit der Spitze in den häutigen Teil gelangt, so bleibt selbst ein Metallinstrument in der sagittalen Ebene stehen und dies um so mehr, je tiefer das Instrument bis in die Vorsteherdrüse eingedrungen ist. Dabei kann man deutlich die Zusammenziehung der Muskeln vor und hinter der mittleren Beckenbinde wahrnehmen, welche das Gefühl erregen, daß die Harnröhrenmuskeln bestrebt sind, das Instrument in die Blase zu schieben. Und in der Tat können wir beobachten, daß Darmsaiten, dünne Katheter in die Blase schlüpfen. Findet jedoch das Instrument in der Vorsteherdrüse einen Widerstand, so wird dasselbe auch hier ausgetrieben. Dieser Vorgang kann in der Weise vor sich gehen: Zieht sich der Bulbocavernosus und Ischiocavernosus zusammen, deren gemeinsame Sehne am Rücken des Gliedes eine Schleife bildet,

so wird das Glied, besonders in seinem hinteren Teile zusammengeschoben, der Endpunkt der Sehne rückt am Instrument an einen näher dem einen Ende desselben gelegenen Punkt. Erschlafft das Glied, so rückt dieser Punkt weiter nach außen. Je weiter nun die Spitze des Instrumentes im häutigen Teile nach außen rückt, um so mehr wird der hinter der Spitze des Instrumentes liegende Teil des Constrictor partis membranaceae durch seine Zusammenziehung die Spitze des Instrumentes nach außen schieben und selbe unter die Wirkung der äußeren Muskeln stellen, welche in gleicher Weise auf die Spitze des Instrumentes wirken. Je weniger das Instrument in der Vorsteherdrüse ein Hindernis findet, um so mehr wird die hineinschiebenee Wirkung des Constrictors hervortreten.

3. Ist die Spitze des Instrumentes in die Blase gelangt und diese gefüllt, so steht das Instrument unter der Wirkung des Constrictors partis membranaceae und des inneren Blasenschließmuskels, welche das Instrument festhalten. Ist es ein Metallinstrument, so kommt das Gewicht desselben in Betracht und doch sehen wir, wenn sich dasselbe an die Blasenwand stemmt, daß es auch ausgetrieben werden kann, zuerst durch die sich zusammenziehende Blase und später, sobald es den Schließmuskel verlassen, in der früheren Weise. Am wenigsten tritt dieses Verhältnis bei elastischen und Nélatonkathetern hervor. Solange die Blase gefüllt ist und je weniger das Instrument die Blasenwand mit der Spitze berührt oder sich nicht etwa biegt oder gar aufrollt, um so sicherer liegt das Instrument. Wir sehen, daß ein Instrument um so leichter von der Blase ausgetrieben wird, je kleiner der Fassungsraum der Blase oder je hypertrophischer deren Wand ist.

Aus diesem Grunde sehen wir, daß ein Fremdkörper durch die Zusammenziehung der Harnröhre und ihrer Muskeln allein nur dann ausgetrieben werden kann, wenn das äußere Ende des Fremdkörpers in den Bereich der Wirksamkeit des Bulbocavernosus oder Ischiocavernosus fällt und das innere (Blasenende) kein Hindernis findet.

Läßt man Knochenstücke, Kugeln, Kleiderreste außer Betrachtung, da dieselben infolge von Traumen resp. Entzündungen direkt in die Blase gelangen oder wie Metallkatheter in der Blase abgebrochen werden, und berücksichtigt man nur jene Fremdkörper, welche aus den verschiedensten Gründen in die Harnröhre eingeführt werden, so ergibt sich aus Tabelle I, daß englische Katheter, Nélatonkatheter leicht in die Blase (da das Abreißen derselben in der Blase seltener vorkommt) schlüpfen; ebenso Kautschukrohre. Auffallend ist der Übertritt der Körper in die Blase bei Baumästen.

Auffallend groß ist die Zahl der länglichen Körper, welche in der Blase angetroffen werden: Federhalter, Bleistifte, Eisenstifte, Glasröhren, Metalltuben, Paraffin- und Wachskerzen. In diesen Fällen kommt gewiß noch die Bemühung des Kranken, den Fremdkörper auszuziehen, in Betracht; abgesehen davon, daß diese Körper an sich schon tiefer in die Harnröhre reichen. An die Eisenstifte reihen sich die Nähnadeln an, welche sich sehr leicht einstechen. Der Vorgang der Weiterbewegung ist hier sehr einfach. Ist die Nadel dem Kranken entschlüpft, so sucht er sie durch Anziehen des Gliedes zu lockern; meist gelingt dies. Aber sobald der Kranke das Glied losläßt, sticht die Nadel wieder ein und wird jetzt noch weiter nach hinten geschoben. Daß Haarnadeln so wenig in die Blase gelangen, erklärt sich wohl nicht daraus, daß die freien Enden federn und dadurch ein Hindernis für die Weiterbewegung geben. Daß geknöpfte Nadeln so wenig bis in die Blase dringen, läßt sich nur schwer erklären, da man im Gegenteil annehmen sollte, daß der Knopf das Tieferdringen noch erleichtere. Die Größe derselben kann an der Durchtrittsstelle der mittleren Beckenbinde kein Hindernis geben, da viel dickere Gegenstände durch diese Stelle dringen. Runde Körper, Fruchtkörner, sind leicht verschiebbar, so daß sie durch jeden Griff des Kranken in die Tiefe geschoben werden.

Eine besondere Betrachtung verdient noch die Lage der Fremdkörper in der Blase. Es wurden diesbezüglich von Henriet und Guyon spezielle Versuche angestellt, welche folgendes Resultat gaben:

1. Der Querdurchmesser der Blase bleibt sich bei der Füllung der Blase gleich, er ist der größte und konstanteste, während die beiden anderen sich verändern. Derselbe beträgt bei leerer Blase 6—7, bei gefüllter 9—10 cm und liegt näher dem Blasenhalse.

2. Die Ausdehnung der Blase erfolgt vorzüglich im vertikalen Durchmesser und erscheint diese bei der Füllung zuerst kugelig mit gleichem Durchmesser vertikal und von vorne nach hinten, während der quere fast ganz unverändert bleibt. Darauf erreicht der Durchmesser von hinten nach vorne seine größte Ausdehnung und zuletzt der vertikale, welcher die größte Länge erreicht.

Bezüglich der Lage der Fremdkörper ist der quere Durchmesser der wichtigste.

Die Versuche mit länglichen glatten, nicht biegsamen Körpern von 6 cm im Minimum und 12—16 cm im Maximum ergaben;

1. Längliche Körper haben im allgemeinen das Bestreben sich in die Queraxe zu stellen.

2. Ist die Blase stark gefüllt, so können die Körper verschiedene Lagen annehmen.

3. Sind die nicht biegsamen Körper länger als 8—9 cm so haben sie

nur in einer mehr weniger gefüllten Blase Raum und lagern sich im schiefen oder vertikalen Durchmesser.

4. Sind die Körper von mittlerer Größe, so können sie sich in der gefüllten Blase bewegen, je nachdem das Gewicht es erlaubt. Hohle Körper, wie z. B. Katheter füllen sich mit Wasser und liegen meist im Blasengrunde.

5. Die hintere Blasenwand nähert sich bei der Entleerung der Blase der vorderen und schiebt Fremdkörper dahin, wobei der quere Durchmesser gegen den Blasenhals rückt. Zugleich wird der Blasengrund gehoben.

Guyon teilt nach seinen Erfahrungen mit:

1. Feste Körper legen sich um so mehr an die Blasenwand an, je länger sie sind.

2. Sie steigen bei der Füllung der Blase empor und senken sich bei der Entleerung gegen die vordere Wand; weiche kommen durch Aufrollen dahin und liegen durch die Bewegungen am Blasenhalse.

3. Lange, spitze Fremdkörper lagern sich in der Blase in der Richtung des Einführens; können sich aber, wenn sie nicht zu lange sind, in die Queraxe stellen.

4. Spitze Körper (mit dem einen Ende eingestochen) erleiden Pendelbewegungen in der Medianebene, eventuel auch seitlich und sind daher schwer zu fassen. Nach Civiale nehmen längliche Körper die Querlage ein; nach Böckel rollen sich weiche Katheter und ähnliche Körper auf. Hohle Instrumente bleiben mit dem offenen Ende im Blasengrunde liegen, während das geschlossene, infolge einer Luftblase oben schwimmt (Katheter). Die Lage des Fremdkörpers bei der Operation wurde zumeist nicht mit der gehörigen Aufmerksamkeit berücksichtigt. Die Ausdrücke sind zumeist allgemein gehalten, ohne nähere Angabe, um über die oben angegebenen Verhältnisse mit Bestimmtheit entscheiden zu können.

Es finden sich Angaben vor:

1. quer: Hofmeister Eisenstab, quer über der Symphyse, 5 cm lang; Braun ganzer Katheter, zusammengerollt, quer, der Blase fest anliegend, Trzbicki Glasrohr, 10 cm lang; Ruben Nélatonstück 6 cm lang quer; Habs Nagel, 12 cm lang, Kopf rechts, Spitze links; Legueu Schwalnadel, hoch oben immer an derselben Stelle, Spitze rechts; Bureau Glasrohr 7 cm, am Blasenhalse; Coulson Thermometerrohr, 4 cm, nächst dem Blasenhalse; Beaumont Glasrohr, $1^1/_2$ cm, nahe am Blasenhals.

2. Von vorne nach hinten: Rigault Eisendraht, Spitze nach vorne, der umgebogene Teil hinten an der Blasenwand. Liston Katheterstück von vorne nach hinten, mit Stein an beiden Enden. Rose Pfeifenrohr, am Blasengrunde.

3. An der Seite der Blase: Posner Katheterstück 6 cm lang, links; Viertel Katheterstück, 4 cm lang, seitlich hinter der Vorsteherdrüse; Fillenbaum Nélatonstück, 7 cm lang, rechts; Guilliot Kautschukschlauch, 17 cm lang, rechts oben; Nicaise Ansatzrohr eines Irrigators links; Groß Nélatonstück, 17 cm hinten unten; Walter Katheter, $2^1/_2$ cm, links; Krause links.

4. Schief: Burkhart Bougie, 30 cm lang, von rechts oben nach links unten, Knöpfchen gegen die Blasenmündung; Obadié Irrigatoransatz

5 cm lang, von vorne oben nach hinten unten; Heresco Knochenstück, vor der Mündung des linken Harnleiters in eine Vertiefung an der linken Seite der Blase; Picard Strohhalm, 9 cm lang, links hinten oben nach vorne unten; Harrison Federstiel, so lange er noch in der Uretra lag schief; ganz in der Blase stellt er sich quer.

Im allgemeinen stimmen die Beobachtungen mit obigen Ergebnissen des Versuches überein.

Andere Verhältnisse bieten die Fremdkörper wenn sie an irgend einem Punkte der Blase fixiert sind, sei es durch Einspießen, sei es durch Einlagerung eines Endes (ob frei oder inkrustiert) in eine Ausbuchtung der Blase.

Eingestochen: Nicoladoni Stecknadel rechts oben, nahe dem Scheitel, quer. Prochnow unten eingestochen, änderte mit dem anderen Ende die Lage; Angerer Glasstab, mit der Spitze eingestochen (wo?), 5 cm lang; Dancé Haarnadel, 3 cm lang, fest in der hinteren Blasenwand; Trélat Pfeifenrohr mit Peretonitis (wo?); Morestin, Stück einer Pravazspritze, am Blasenhalse eingespießt, lang nach rechts oben (schief) 8 cm lang: Legueu, Schwalnadel, Spitze rechts neben den Blasenhalse, durch die Blasenwand gedrungen mit Pericystites, Knopf links oben; Leroy des Barelles Glasrohr, rechts eingespießt, schief; Bertram (Eisenstab, am Scheitel eingespießt, Blase durchbohrt, 5 cm lang; Morgagni Hutnadel, links eingestochen; Gruber Nähnadel, am Blasenhalse eingestochen, der Stein an freien Ende festhaftend; die Fälle von Einlagerung sind seltener: Margulier fand einen inkrustierten Kautschukschlauch in den Maschen der Schleimhaut eingelagert, 10 cm lang; Alexander Sequester des Schambeins, 1. Stein in der Blase bis in die Vorsteherdrüse reichend, ein 2. Stein fest an der Blasenwand haftend. Jeaffreson Kautschukstück, Entfernung des größten Teiles des inkrustierten Schlauches in mehreren Sitzungen, ein Stück aber haftete fest an der Blase und konnte nicht ausgezogen werden. Gilson knöcherner Federhalter lag zur Hälfte in einer Ausbuchtung der Blase, während der in der Blase liegende Teil eine 2 Unzen schweren Stein hatte; Ossowicki, Metallkatheterstück, bei der Cystotomie nicht gefunden, zwischen den Schichten der Blasenwand eingekeilt, so daß nur 1 cm der Spitze frei war. Galland Pfeifenrohr, der zugespitzte Teil in dem rechten Harnleiter eingelagert, Perforation.

Einlagerung in die Blase und Harnröhre. Dieses Verhalten hat für die spätere Betrachtung der Erscheinungen großen Wert, da sie sich hier nach beiden Teilen vereinigen.

a) Blase und Vorsteherdrüse: Coulson Schwamm, in diesen ein Stein in der Vorsteherdrüse, in der Blase Fragmente; Freemann Nadel, am Grunde der Blase eingespießt, lang schief über das Trigonum Lieutaudii bis in die Vorsteherdrüse inkrustiert. Ebermann Katheterstück; Seydel Kornähre, ein Ende frei in der Blase das zweite in der Vorsteherdrüse eingestochen.

b) Von der Blase bis in den häutigen Teil reichend: Loisson Hutnadel, 16 cm lang, Spitze im häutigen Teile, der 8 mm dicke Knopf in der Blase; Nicolich Federstiel, das Metallende in der Harnröhre, der

glatte Teil in der Blase; Mosetig Schlüssel einer Sardinenbüchse, ein Schenkel in der Blase, der andere in der Harnröhre; Kenyeres Katheterstücke, 1 Stück von der Blase bis in den häutigen Teil, an beiden Enden inkrustiert; Amussat Katheter, elastischer; Barnes Schwalnadel, die Spitze am Mittelfleische, der Knopf in der Blase; Sheffield Hutnadel, Spitze $^3/_4$ cm in der Harnröhre eingestochen. Sauzinsky Federstiel, $12^1/_2$ cm lang; Letulle knöcherner Federstiel 8 cm lang.

c) Von der Blase bis in den kavernösen Teil: Foucher gerolltes Leder, 6 cm lang bis zum Bulbus; Svinford Leitsonde, von der Verengerung im kavernösen Teil bis in die Blase, 12 cm lang; Baumgarten Nelatonstück.

Hofmokl erwähnt einen Fall, in welchem ein Kirschenkern bei der jedesmaligen Harnentleerung bis gegen die Fossa navicularis vortrat, um dann wieder in die Blase zurückzutreten.

Eine genaue Bestimmung der Lage in der Harnröhre ist für die Fremdkörper schwer, da sehr häufig die Angabe des Teiles fehlt, in welchem derselbe lag.

In der Fossa naviularis fanden sich nur selten Fremdkörper. In der vorliegenden Tabelle finden sich nur 3 Fälle. In dem hängenden Teile des Gliedes allein 19; hinter dem Hodensacke 11; im häutigen Teile 41. Selten sind Fremdkörper nur auf einen der genannten Teile beschränkt und dehnen sich über mehrere aus. So z. B. über den scrotalen und häutigen Teil 28 Fälle. Am wenigsten Beobachtungen liegen vom prostatischen Teile vor. Dagegen finden sich einzelne Fälle verzeichnet, in welchen der Fremdkörper fast die ganze Länge der Harnröhre einnahm. Es sind dies insbesondere längliche Körper: Federstiele, Bleistift, geknöpfte Tuch- und Schalnadeln (Raynaud, Loissen, Hunter, Feleky, Rey), von der kahnförmigen Grube bis zum Blasenhalse; nur einzelne reichen in den Blasenhals (Kreß: eine Schalnadel, Demarquay: eine Wachskerze). Der Grund, daß die Fremdkörper an gewissen Stellen angehalten werden, liegt wohl an den Krümungen der Harnröhre. Fremdkörper, welche bis in den hängenden Teil eingedrungen sind, finden leicht ein Hindernis am Übergange des hängenden in den scrotalen Teil. Sind sie in den häutigen Teil gelangt, so werden sie sich leicht an dem aufsteigenden Teil der Vorsteherdrüse anstemmen. Da sich nun die erste Krümmung ausgleichen läßt, so können Fremdkörper dann bei emporgehobenen Gliede leicht weiter in die Tiefe dringen, und erklärt sich daraus, daß die verschiedensten Körper im häutigen Teil gefunden werden. Je kürzer die Fremdkörper sind, um so leichter schlüpfen sie in die Tiefe. Lange Gegenstände werden von den Kranken selbst so tief eingeschoben.

Eine auffallende Erscheinung ist, daß fast sämtliche spitzen Fremdkörper in der Harnröhre eingestochen sind: Nähnadeln, geknöpfte Nadeln, abgebrochene Glasröhren, Drähte; Haarnadeln stechen weniger ein, obwohl man annehmen sollte, daß gerade in dem Federn der freien Enden und deren Einsenken in die Schleimhaut ein günstiges Moment für das Einstechen gegeben sei. Die Erklärung gibt wieder das infolge der Krümmungen der Harnröhre gegebene Vorhandensein von Stützpunkten. Ist das innere Ende einer Nadel an einen Punkt angelegt, und wird das Glied angezogen, so wird wohl die Spitze der Nadel frei, entspricht aber jetzt einer tieferen Stelle der Harnröhre und wird beim Verkleinern des Gliedes an einem hinteren Punkte eingestochen. Durch die verschiedenen Volumsänderungen des Gliedes wird die Spitze immer tiefer in die Wand der Harnröhre dringen; doch leichter erklärlicher ist dieses Verhalten bei langen, starren geknöpften Nadeln. Dazu kommt noch, daß infolge der Reizung der Harnröhre eine kräftige, andauernde Zusammenziehung der die Harnröhre umgebenden Muskeln erfolgt. Durch die andauernde Reizung der Schleimhaut durch die Spitze der Fremdkörper kommt es zur Reizung und Eiterung, und senkt sich die Spitze noch tiefer in das Gewebe ein. Stumpfe Spitzen erzeugen Druckbrand und bohren sich in die Wand ein. Liegen Fremdkörper lange und in größerer Ausdehnung derselben an, so kommt es zu ausgebreitetem Decubitus, und kann ein solcher Körper so tief in der ausgebildeten Höhle liegen, daß Instrumente über ihr hinweggleiten, ohne ihn zu berühren. Endlich können solche Körper in dem umgebenden Zellgewebe außerhalb der Harnröhre liegen.

Bei Betrachtung der Erscheinungen müssen 2 Fälle unterschieden werden: 1. Fremdkörper, welche von vorn her durch die Harnröhre in die Blase geführt wurden, und 2. jene, in welchen der Fremdkörper aus der Umgebung direkt in die Blase gelangte, z. B. Knochenstücke, Geschosse bei Schußverletzungen oder nach ostealen Prozessen als Sequester.

Wird der Fremdkörper durch die Harnröhre in die Blase geführt, so sind die ersten Erscheinungen, die der Verletzung der Harnröhre, von verschieden langer Dauer, je nachdem das Weiterschlüpfen langsamer oder rascher vor sich geht. Im 2. Falle gehen immer Erscheinungen der Verletzung oder entzündliche Prozeße der Blase voraus.

Da nicht nur die ersten Erscheinungen sich auf die Harnröhre beziehen, sondern spätere Erscheinungen an der Harnröhre die Er-

scheinungen von seite der Blase begleiten können, so erscheint es angezeigt, die Erscheinungen der Fremdkörper in der Harnröhre vorauszuschicken; dabei muß noch berücksichtigt werden, daß nicht selten bestehende Erkrankungen der Harnröhre oder Blase den Kranken veranlassen, sich den Fremdkörper einzuführen.

Erscheinungen der Fremdkörper der Harnröhre.

Sind die Fremdkörper spitz, so klagen die Kranken über Stiche; sind sie rauh, wie z. B. Kornähren, Baumäste, so verursachen sie ein Reiben, ein Kratzen oder Reißen; sind sie stumpf, so verursachen sie das Gefühl der Zerrung, des Druckes, welches in dem höheren Grade ein Schmerzgefühl wird. Besitzt der Körper nur ein spitzes Ende, so muß das Gefühl des Einstiches nicht immer beim Einführen eintreten, sondern erst dann, wenn sich die Spitze in die Schleimhaut einbohrt. Je tiefer dies der Fall ist, um so konstanter bleibt die Stelle des Stiches schmerzhaft und ist nicht selten mit einer Vorwölbung der Harnröhrenwand und dem deutlichen Tasten der Spitze verbunden. Das Gefühl des Stiches gibt uns auch Aufschluß über das Weiterrücken des Fremdkörpers, da die Stelle des Gefühles immer weiter nach einwärts rückt. Das Gefühl der Spitze sowie die Vorragung sind um so deutlicher, je länger der Fremdkörper ist und an der 2. Krümmung zu liegen kommt, weil die Spitze durch den Widerstand, welchen die Harnröhre bei der Ausgleichung der Krümmung macht, beide Enden gegen die unter Wand der Harnröhre drückt, oder wenn das eine Ende in der Blase liegt und durch die Zusammenziehung derselben noch dazu nach vorn geschoben wird.

Thomas die Spitze am Mittelfleische zu fühlen; Kreß Hutnadel, Spitze 1 cm hinter der äußeren Harnröhrenöffnung, Knopf in der Blase; d'Ossian im hängenden Teile, ebenso Desault (Nadel), Putman (Nadelspitze am Frenulum) Boussier (Eichel), Curtis (Schwalnadel), Bayley (Haarnadel), Wayland (Hutnadel, hinter der Eichel), Wilson (Hutnadel in der Eichel), Herbert (Schwalnadel, hinter dem Meatus) am Perineum: Garnier (Nadel), Durgni (Haarnadel), Vann (lange Nadel), Garmann (Hutnadel ganz durchgestochen), Habbs (Nähnadel), Loisson (Hutnadel).

Im Bulbus: Cavasse (2 Nadeln), Ségalas (Haarnadel), Barreb (Hutnadel) Rivington (Nadel, Spitze bis in das Zellgewebe des Hodensackes gedrungen)

Haarnadeln können nur mit einer Spitze durchstechen (Hergott am Mittelfleisch).

Je weniger es um die Spitze der Nadel zur Entzündung gekommen ist, um so kegelförmiger ist die Vorragung zum Unter-

schiede von derjenigen, welche durch die stumpfen Enden länglicher Körper, z. B. Federhalter, durch rundliche Körper (Bohnen) hervorgebracht wird; hier erscheint die Vorwölbung rundlich. Wird dieselbe durch Knochenspitzen gebildet, so ist dieselbe unregelmässig. Je länger der Körper ist, um so länger ist die Vorwölbung und kann selbst in Unterabteilungen erscheinen, z. B. bei Baumästen. Die scharfe Geschwulst nimmt mit der Dauer der Reizung in der Umgebung ab. In jenen Fällen, in welchen die Fremdkörper nicht in die Wand einstechen, ist der Schmerz ein verschiedener und nicht immer an der Stelle, an welcher der Fremdkörper eingelagert ist. Leopold Schmerzen in der Blase bei in der Harnröhre fest eingekeilten, versteinerten Bohnen; Simpson Schmerz im vorderen Teile des Gliedes bei einer im häutigen Teile der Harnröhre eingestochenen Hutnadel; Desault in der Blase zuerst, dann auch längs dem Gliede bei einer hinter der Eichel eingestochenen Nadel; Sue Schmerz in der Aftergegend, im Bauche bei einer Haarnadel im häutigen Teile der Harnröhre; Dieffenbach Schmerz um den After bei einer Drahtschlinge, welche sich über die ganze Harnröhre erstreckte; Durgni Schmerz im Blasenhalse bei Lage des Körpers im häutigen Teile.

Der Schmerz muß nicht dauernd sein. In Simpsons Fall trat er nur mit der Erektion auf. Rührt derselbe von zu starker Erweiterung der Harnröhre her (Glasrohr, Federhalter, Gummischlauch), so ist er ein dumpfer. Entzündlicher Schmerz hängt mit der Reizung der Harnröhre zusammen. In einem Falle wurde beobachtet, daß der Schmerz in der Harnröhre sich erst mit der beginnenden Incrustation einstellte (Prochnow).

Blutung als erstes Zeichen findet sich verhältnismäßig wenig verzeichnet. Sie scheint jedenfalls, trotz der bestehenden Verletzungen durch spitze oder kantige, rauhe Körper, sehr geringfügig zu sein, so daß die Beobachter es nicht der Mühe wert halten, selbe zu erwähnen. Besonderer Erwähnung geschieht derselben nur bei Haarnadeln (Soulé, Hunter, Durgni), bei Hutnadeln (Sandley, Harley, Curtis), bei einer Nähnadel (Ackermann). Zumeist erfolgte die Blutung erst nach den Versuchen, den Fremdkörper aus der Harnröhre zu entfernen. In Fällen, in welchen die Harnröhrenschleimhaut schon entzündlich aufgelockert ist, wird leichter eine stärkere Blutung, insbesondere beim Einführen unregelmäßiger Körper (Baumäste, Kornähren) erfolgen können. Senkt sich die Spitze eines Fremdkörpers nachträglich in den Schwellkörper der Harnröhre ein, so kann eine sekundäre Blutung erfolgen. Bei den Versuchen

behufs Entfernung der Körper in späterer Zeit, bei Infiltration der Harnröhre erfolgt meist eine stärkere Blutung. Despres beobachtete wiederholte Blutungen (Haarnadel).

Als Erstlingserscheinung findet sich auch Spasmus urethrae verzeichnet (Maran bei eingeführten gerollten Leinwandstreifen). Farini beobachtete Spasmus so lange, als das Thermometerrohr in der Harnröhre lag; sobald dieses in die Blase gelagert war, hörte der Spasmus auf.

Die Formveränderung an der Harnröhre, sowie die Härte derselben hängt von der Form der Fremdkörper ab. Je mehr sie sich der rundlichen nähern (Bohnen), um so umschriebener ist die Geschwulst. Mit der Länge breitet sich diese aus und kann den größten Teil der Harnröhre einnehmen (Federstiele, Hutnadeln, Baumäste, Blumenstiele). Die Geschwulst ist im Anfange deutlich abzutasten; wird aber mit dem Auftreten entzündlicher Vorgänge als solche undeutlicher und diffuser. Bei abgebrochenen Kathetern oder zerbrochenen Körpern anderer Art können diese Erscheinungen an mehreren Stellen auftreten (Friedländer). Dazu kommt eine Veränderung in der Stellung des hängenden Teiles des Gliedes. Reicht ein starrer Körper (Federhalter, Hutnadel u. dgl.) vom vorderen Teile der Harnröhre bis in den häutigen, prostatischen Teil der Harnröhre oder gar bis in den Blasenhals, so wird die Harnröhre gerade gestreckt und der vordere Teil der Harnröhre unbeweglich; der außerhalb der mittleren Beckenbinde liegende Teil vom Körper abstehend oder selbst starr nach abwärts gerichtet.

Die Druckempfindlichkeit kann gesteigert sein und auf die Stelle führen, an welcher der Körper liegt, wenn die Härte der Harnröhre dieselbe nicht anzeigt. Constant ist dies an jenen Stellen, an welchen die eine oder beide Spitzen des Fremdkörpers liegen oder eingestochen sind (Haarnadel, geknöpfte Nadeln, an 2 Punkten bei Nähnadeln). Eine auffallende Erhöhung der Druckempfindlichkeit tritt ein mit der Entwicklung entzündlicher Erscheinungen.

Weitere Störungen beziehen sich auf die Harnentleerung. Dieselben sind teilweise durch den Reiz der Fremdkörper bedingt und äußern sich vorzüglich in häufigem Harndrang oder liegt denselben ein mechanischer Grund vor. Eine weitere Ursache für Harnstörungen liegt später in den entzündlichen Vorgängen an der Harnröhre. Glatte, runde Körper bedingen einen geringeren Reiz als unebene, zackige. Spitze reizen die Harnröhre durch das Einstechen. Auch die Lage der Fremdkörper hat auf die Häufigkeit

der Harnentleerung Einfluß. Je näher der Fremdkörper dem Blasenhalse oder in ihm selbst liegt, um so häufiger der Harndrang und in diesem Falle um so schmerzhafter, während sonst die Schmerzhaftigkeit, so lange nicht entzündliche Prozesse bestehen, beim Harnlassen trotz der Häufigkeit gering ist.

Marted verzeichnet ein große Schmerzhaftigkeit beim häufigen Harnen in einem Falle, in welchem eine Kornähre im prostatischen Teile der Harnröhre lag, Jobert de Lamballe bei einer Ähre in häutigen Teile. Fortelin fand Dysurie bei einem abgebrochenen Ätzmittelträger, an dem vielleicht noch Lapsis haftete; Soulé Haarnadel, Gébert Wachsbougie im häutigen und prostatischen Teil, sehr heftige Beschwerden; Heydenreich 2 Knochenstücke im häutigen Teile mit dem Eintritte des Knochens nach Coxitis in die Harnröhre; Brown heftige Schmerzen; Nicolich Strohhalm im bulbösen Teile. Auffallend geringe Störungen fand Adams bei Glassplittern in der Harnröhre; Herrgott trotz Schwellung des Gliedes: Thomas bei einer Matratzennadel; Guyon bloß Erschwerung bei einer Haarnadel. Daß der Harnandrang häufiger und schmerzhafter sein wird bei entzündlichen Vorgängen in der Harnröhre ist einleuchtend und finden sich viele Beispiele angeführt. Meist besteht in diesen Fällen auch ein eitriger Ausfluß aus der Harnröhre z. B. in Bransby Coopers Fall. Nur ausnahmsweise treten Blasenbeschwerden allein auf, Leopold bei inkrustierten Bohnen. Harnverhaltung tritt zumeist bei Schwellungen der Harnröhre auf, selten primär: Brown Haarnadel im skrotalen Teil, Harris bei einem Blumenstengel; oder wenn der Körper die Harnröhren verschließt; Mosetig Kieselsteine, Tussey Holzstück. Inkontinenz beobachtete Demarquay bei einem Federhalter, welcher bis in den häutigen Teil reichte, Mosetig zuerst bloß Harnbeschwerden, dann Inkontinenz und zuletzt Harnverhaltung im obigen Falle bei Kieselsteinen. Ist ein länglicher Körper hohl (Desnos Pfeifenmundstück) so fließt der Harn durch den Kanal ab und besteht nur häufiger Harndrang.

Wird der Körper wegen schon bestehender Erkrankungen eingeführt: wegen Harnröhrenverengerungen, Vergrößerung der Vorsteherdrüse, so werden die Harnstörungen gesteigert. Dasselbe tritt ein, wenn die Körper mit Harnsalzen überzogen sind und dadurch höckerig, zackig werden. Daß die Harnstörungen sich bei entzündlichen Vorgängen steigern, braucht nicht weiter erörtert zu werden.

Die entzündlichen Erscheinungen zeigen sich zunächst als eitriger Ausfluß aus der Harnröhre. Hier machen sich dieselben Verhältnisse bemerkbar wie bei der Harnentleerung. Rauhe, eckige, vielspitzige Körper (Ähren) erzeugen rasch einen eitrigen Ausfluß; langsamen glatte, selbst längliche Körper. Dasselbe tritt ein, wenn schon früher entzündliche Prozesse an der Harnröhre vorhanden waren. Die Entzündung ist abhängig von der Größe der getroffenen Stelle.

Wir sehen daher, daß dieselbe bei spitzen Körpern als ein harter, druckempfindlicher Knoten auftritt. Im entgegengesetzten Falle bildet die Harnröhre einen verschieden langen harten Strang, welcher am hängenden Teile längere Zeit bestehen kann, bevor die Entzündung auf die Umgebung übergreift, was sich als ödematöse Schwellung der Vorhaut, der Haut des Gliedes und des Hodensackes kund gibt (Hirail Gabel, Herrgott, Simpson Hutnadel, Nicolich Federstiel). Im bulbären und häutigen Teil greift die Entzündung rascher auf die Umgebung über, weswegen sich die im ersten Falle bestehende scharfe Begrenzung des Stranges rasch verliert. Mit der Ausbreitung der Schwellung nimmt die Entzündung den phlegmonösen Charakter an (Deslandes, Fardeau). Dies um so rascher, wenn es nach Perforation der Harnröhre zur Harninfiltration gekommen ist. Es entstehen dadurch mehr weniger ausgebreitete Abszesse (Schmidt Knochenstück, Vincent Knochenstück, Durgni Haarnadel), welche, wenn dieselben nicht rasch geöffnet werden, zur Gangrän führen, die sich über das ganze Glied, den Hodensack, das Mittelfleisch und weit in die Umgebung ausbreiten und zur Fistelbildung führen kann. Gangrän erfolgt um so leichter, wenn Harninfiltration besteht. Zumeist schließt die Gangrän mit Fistelbildung ab. (Gaspard Bohnen, Cavazzoni Knochenstück, Trelát Pfeifenrohr, Greene Holzstück, Eisler Holzsplitter.)

Nach den vorliegenden Tabellen ist es auffallend, wie rasch sich bei Fremdkörpern der Harnröhre entzündliche Vorgänge der schwersten Art entwickeln können.

Was das Auftreten der Erscheinungen überhaupt anlangt, so nehmen Knochensplitter, Holzsplitter eine besondere Stellung ein, wie bei den gleichen Vorkommnissen in der Blase des weiteren auseinandergesetzt werden soll, indem die Erscheinungen erst verschieden lange Zeit nach der ursprünglichen Erkrankung hervortreten, wenn der Fremdkörper aus der Umgebung in die Harnröhre eintritt.

Fieber tritt äußerst selten bald nach dem Einführen der Fremdkörper ein (Fertelin: nach 2 Tagen bei einen Ätzmittelträger); meist ist es Begleiterscheinung der entzündlichen Vorgänge.

Weit größere Verschiedenheit bieten die Blasenfremdkörper in ihren Erscheinungen. Da der Eintritt der Fremdkörper durch die Harnröhre in die Blase meist sehr rasch erfolgt, so sind die Erscheinungen von seite der Harnröhre meist von sehr kurzer Dauer; werden von den Kranken in ihrer Aufregung nicht gewürdigt, und erhalten die Ärzte meist nur unbestimmte Angaben. Nicht immer treten mit dem Übertritte des Fremdkörpers aus der Harn-

röhre in die Blase die Erscheinungen, soweit sie durch die Reizung der Blase an sich bedingt sind, unmittelbar auf. Es kann im Gegenteil sogar ein Nachlaß der Beschwerden erfolgen, wie oben schon angegeben wurde (Farini), so daß von einzelnen der Nachlaß der Erscheinungen, der nur ein vorübergehender sein kann, als ein spezifisches Zeichen des bezeichneten Übertrittes angesehen wird. Ein anderer Umstand ist der, daß, wenn der Fremdkörper die Harnröhre ausfüllt und Harnverhaltung bedingt, mit dem Übertritt des Körpers in die Blase durch die nun erfolgte Harnentleerung eine Erleichterung in den Blasenerscheinungen eintritt (Gayet: Knochenstück, heftige Erscheinungen, Zurückstoßen des Knochenstückes in die Blase, Nachlaß, später Harnverhaltung).

Daß Fremdkörper sehr lange ohne Beschwerden vertragen werden können, dafür werden zahlreiche Beispiele angeführt.

Hager fand bei einer Operationsübung in der Blase einen Bleistift, der seit 15 Jahren dort lag, ohne Beschwerden verursacht zu haben; ein Saugrohr wurde 6 Jahre ohne Erscheinungen vertragen (Chevalier); ein Stück eines Silberkathers lag ruhig 15 Jahre in der Blase (Buck). Hieran reihen sich jene Fälle, wo erst nach langer Zeit Erscheinungen des Fremdkörpers auftraten: nach 10 Tagen bei einem Irrigatoransatz (Nicaise); bei einem dünnen Glasrohr nach 40 Tagen (Bureau); Letulle 8 cm langer Federstiel nach 3 Monaten; bei einem Eisenstabe nach 2 Jahren (Benham); bei einem Nélatonstück nach 4 Jahren (Langenbeck); bei Kleiderresten nach 12 Jahren (Howel); bei einer Schusterahle 13 Jahre (Fleury); lange Zeit bei einem vor 17 Jahren eingeführten Katheterstück (Steinitz).

Auffallend lange Zwischenräume zwischen der ursprünglichen Verletzung und dem Auftreten der Fremdkörpererscheinungen in der Blase bestehen bei Holzsplittern, Kugeln und Sequestern. Bezüglich der Holzsplitter liegen nur wenige Daten vor (bezüglich längerer Dauer der Zwischenzeit) und geht aus den Tabellen hervor, daß die Verletzungen bedeutender sein müssen, wenn die Erscheinungen von seiten der Blase alsbald auftreten sollen.

Costargen verzeichnet eine Pause von 6 Monaten, Schloethke von 15 Monaten, Hunger von 1 Jahr. Bei Kugeln war die Pause: Mc Guire, Souberbielle 2 Jahre, Souberbielle, Wierer 5 Jahre, Forwood 6 Jahre, Wierer 9 Jahre, Wierer, Hue, Paulus Offredus 15 Jahre, Bartholien nach vielen Jahren. Bei Knochenstücken: nach 4 Wochen Podrazki (Schuß); 17 Wochen Langmore (Schuß); 4 Monate Terry (Schuß); 11 Monate Chilson (Schuß); $2^1/_2$ Jahre Thompson (Ostitis); 3 Jahre Buxton Browne (Ostitis); 4 Jahre Hup (Ostitis), Simpson; 5 Jahre Gayet (Ostitis); 6 Jahre Nagel (Ostitis); 8 Jahre Heresco; 10 Jahre Malthe (Ostitis); 15 Jahre Schmidt (Caries); nach 31 Jahren Tuffier (Ostitis); nach mehreren Jahren Hunter.

Wir sehen daraus, daß Fremdkörpererscheinungen am raschesten bei Knochenstücken nach Schußverletzungen eintreten und erklärt sich dies daraus, daß diese mit dem Geschosse alsbald in die Blase dringen und durch ihre Spitzen die Blase reizen. In jenen Fällen, in welchen die Blase nicht direkt durchbohrt wurde, vergeht längere Zeit, bevor die Splitter durch entzündliche Vorgänge in die Blase gelangen. Dasselbe ist der Fall bei den Kugeln. Diese haben an und für sich eine längere Pause zwischen Schuß und Blasenerscheinungen, da die Kugeln weniger reizen. Am auffallendsten sind die Pausen bei den Sequestern nach Coxitis, Ostitis der Beckenknochen und der Wirbel, da die Sequester an sich lange zum Abstoßen brauchen und hier immer entzündliche Vorgänge um die Blase den Eingang vermitteln. In diesen Fällen werden immer die Erscheinungen der Pericystitis vorausgehen.

Erscheinungen. Sobald der Fremdkörper in die Blase gelangt ist, tritt häufiger Harndrang auf, wenn er nicht schon während des Verweilens des Fremdkörpers in der Harnröhre vorhanden war. Alsbald wird der Harndrang und die Harnentleerung schmerzhaft; dies um so mehr, wenn der Fremdkörper ein Hindernis der Harnentleerung abgibt, z. B. Fulcker: Katheterstück; Hunger: Holzsplitter; Picard: Strohhalme, am 5. Tage; durch Einlagerung in die innere Harnröhrenöffnung (Löwe). Im entgegengesetzten Falle, z. B. bei röhrenförmigen Körpern, kann die Harnentleerung sogar in Incontinenz übergehen. Es legt sich die Blase alsdann fest um den Fremdkörper an und wird gereizt. Incontinenz kann auch entstehen bei Körpern, welche mit dem einen Ende sich an die Umrandung der inneren Harnröhrenöffnung anstemmen, mit dem anderen an die Blasenwand (Fall vom Federhalter, Demarquay), weil in diesem Falle sich die innere Harnröhrenöffnung nicht schließen kann. Besonders heftige Reizung der Blase erfolgt, wenn spitze Körper in die Blase einstechen. Nur ausnahmsweise legt sich die Blase um rundliche Körper fest an (Keate Cline: Kugel).

Infolge der Reizung kann andauernder Tenesmus der Blase auftreten: Nicaise Ähre und Irrigatorschlauch bei leichter Cystitis, Bishopp Haarbüschel, Habs Nagel.

Harnverhaltung im Beginne der Erkrankung findet sich selten. Letulle, Löwe Federhalter; Fürstenheim Nélatonstück, so lange das Stück in der Harnröhre lag; Burkhardt Bougie. Sowakowsky Nélatonkatheter; Fulker Katheterstück; Smith Grashalm; Thonwenin 14 Tage nach Heilung der Schußwunde; Mosetig Baumast; Angerer Gummischlauch; Marechal filiforme Bougie; Sonzinsky Federhalter; Viertel Katheter.

Hämaturie findet sich, außer Verletzungen, nur selten als primäre Erscheinung angeführt. Leroy de Berres Glasrohr, Brumm Nélatonkatheter, Trzebicki Gänsefederkiel. Häufig findet man dagegen blutigen Harn bei Verletzungen, wenn die Blase getroffen worden ist (Huez, South, Ortmann). Erfolgt die Verletzung ohne Verletzung des Mastdarms, so fließt Blut und Harn durch die Harnröhre und Wunde ab; aber auch nicht immer unmittelbar nach der Verletzung, manchmal erst nach 2 oder 3 Tagen. In diesen Fällen hatte sich die Wunde verstopft. Ist der Mastdarm verletzt, so kann Harn und Blut durch den Mastdarm abgehen; aber nicht immer Kot durch die Harnröhre. Schmidt, Heresco Knochenstück, abwechselnd Blutharnen und größere Eitermengen. Trzebicky heftige Blutung, Gansfederkiel.

Der Schmerz zeigt sich, trotzdem der Körper in der Blase liegt, nicht immer an ihr selbst. Bennet fand denselben im Mastdarm und Blase (Sequester). In allen Fällen, in welchen der Körper von außen her aus der Umgebung in die Blase dringt, läßt sich der begleitende Schmerz dadurch erklären, daß die entzündlichen Vorgänge um die Blase vor dem Eintritt des Fremdkörpers in diese noch nicht abgelaufen sind, und diese Gegenden daher noch immer in Mitleidenschaft gezogen werden. Dumreicher (Katheterstück) beobachtete den Schmerz nur zeitweise im Bauche: Williams in der Blase und Harnröhre, obwohl die Nadel am Blasengrunde lag; Leroy de Berres rechts im Bauche bei einer Glasröhre (konnte dort eingestochen sein); Adenot (Thermometerrohr) im Mittelfleische; Hunger ein Ziehen in der Eichel; Chopart (Nadel) nur beim Stuhlabsetzen im Mastdarme und Mittelfleische; Bureau (Glasrohr), während dasselbe noch in der Harnröhre lag, im Mittelfleische und in der Blase. Sobald der Körper in die Blase getreten war, fehlte der Schmerz fast ganz. Im Falle Mosetigs (Federstiel) waren keine Schmerzen in der Blase vorhanden, solange derselbe noch in der Harnröhre lag; mit dem Eintritte in diese stellten sich Blasenschmerzen ein. Als ein Zeichen, daß der Fremdkörper noch teilweise in der Harnröhre liegt, muß das Vorhandensein des Schmerzes im Mittelfleische und im Gliede angesehen werden und wird man in der Lage sein, daselbst den Fremdkörper zu finden.

Sehr häufig tritt der Schmerz in Form von Steinbeschwerden auf und bietet deren Sonderheiten dar: Kathke Unterbrechung des Harnstrahls, obwohl das Katheterstück fast am Blasenhalse lag; Bazy Unterbrechung bei Lage des Haarbüschels am Blasengrunde; Rona dieselbe Erscheinung zeitweise, wenn sich das Nélatonstück vor den Blasenhals legte; Angerer Schmerz, wenn die Spitzkugel beim Gehen vorfiel; ähnlich bei jeder Lage des Fremdkörpers in der Blase, z. B. bei Silberdraht (Hutchinson); Freemann Auftreten des Schmerzes in der Blase beim Gehen, trotzdem die Nadel im Blasengrunde eingestochen und festgehalten war; Port Auftreten des Schmerzes im Blasenhalse (Federstiel).

Eine Steigerung des Schmerzes kann eintreten, wenn der Fremdkörper sich beim Harnlassen in den Blasenhals einlegt und ein Hemmnis der Harnentleerung abgibt, oder gar in die Harnröhre vorfällt (Gayet, Sequester); sowie, wie wir gesehen haben, umgekehrt der Schmerz schwindet, wenn der Fremdkörper aus der Harnröhre in die Blase tritt. Eine auffallende Steigerung des Schmerzes zeigt sich bei Nadeln. So wiederholt

sich der Stich, wenn die Blase sich bei der Harnentleerung zusammenzieht. Williams bei einer im Blasenhalse eingestochenen Nadel; Hercourt bei einer Fischgräte; Courty bei Bewegungen; bei Berührung mit Instrumenten oder Zusammendrücken der Blase; Steigerung des Schmerzes am Ende der Harnentleerung am Blasenhalse, Mosetig Wachsbougie, Federbart bei Hypertrophie der Vorsteherdrüse, wobei leicht eine Verwechslung damit geschehen und der Fremdkörper übersehen werden kann.

Im allgemeinen läßt sich sagen, daß die Schmerz- und teilweise auch die anderen Erscheinungen den Blasensteinen entsprechen.

Eine der Haupterscheinungen ist die Reizung der Blasenschleimhaut. Wie schon oben bemerkt, ist der Eintritt der Beschwerden von seite der Blase ein verschiedener nach dem Eindringen des Fremdkörpers in die Blase und den ersten Beschwerden. Eine große Verschiedenheit zeigt sich bei der Blasenentzündung. In seltenen Fällen fehlt jede Reizung (siehe oben); in anderen ist dieselbe, auch in jenen Fällen, in welchen der Fremdkörper nicht allsogleich entfernt wird, auffallend gering. Es hängt dies teilweise von der Zahl der inficierenden Elemente ab, welche mit dem Fremdkörper in die Blase eingeführt werden. Doch auch die Form des Körpers ist von Einfluß. So findet man heftige Entzündung verzeichnet bei einem Pfeifenrohr (Smith), Siegellack (Thompson), Schwamm (Coulson), gekautem Gummi (Douglas), Katheterstück (Fower, Coock, Butlin, Brodié, A. Cooper, Langenbeck mit sehr rasch sich entwickelnden Erscheinungen), Glasröhre (Beaumont), Coulson Thermometerrohr mit Cystitis haemorrhagica), incrustiertem Blumenstiel (Hone), Haarnadel (Morgagni). Auffallend rasch bei einem Gerstenkorn, welches mit Kraft eingeführt worden war (Piollet), bei einer Schweinssehne (Obadié) und dem Schweineschwanz (Bazy rasch jauchige), Obadié am 2. Tage; organischen Substanzen (Mariot, Brodié, Hodkins, Brugnatelli, Lopischler).

Im allgemeinen kann man sagen, daß die Entzündung der Blase um so heftiger ist, je rauher der Fremdkörper ist und je mehr er sich bewegen kann. Daß tierische Teile so rasch eine Entzündung hervorrufen, erklärt sich wohl aus der Zersetzung dieser Teile. Jeder Fremdkörper ruft eine Entzündung hervor, welche mit dem Alkalischwerden des Harnes zur Ablagerung der Harnsalze führt. Umgekehrt unterhalten die incrustierten Körper die Reizung, ja es steigert sich mit derselben die Entzündung rasch und geht in die jauchige Form über. Sehr rasch rufen in der Blase oder in der Harnröhre zurückgebliebene Hefte nach Operationen Entzündung hervor, da die meisten derselben rasch incrustiert werden und zu festhaftenden Steinen Veranlassung geben (Seidenligatur, Heresco, Burkhardt, Nicolich, Thorn, Zeidler). Ist der Faden länger, so kann der Stein in der Blase frei hängen.

Daß Knochenstücke, wenn sie von entzündlichen Prozessen herrühren, leicht Reizung hervorrufen, erklärt sich aus der Menge der Bakterien, welche solchen Knochen anhängen, und erklärt sich daraus das leichte Belegen derselben mit Harnsalzen; im Gegensatz zu den Knochenstücken, welche frisch nach Schüssen oder Beckenbrüchen in die Blase gelangen.

Drückt der Fremdkörper an ein und dieselbe Stelle an die Blasenwand an, so kann es zur Schorfbildung und zur Ausbreitung der Entzündung auf die Umgebung kommen.

Eine Reihe von schweren Komplikationen wurde beobachtet:

Seidel eine Kornähre, welche mit dem Stiele in die Blasenwand eingestochen war, führte durch Cystitis zum Tode; Trelát Pfeifenrohr, welches mit dem einen Ende im r. Harnleiter lag, zur Pericystitis und Harninfiltration, zum Tode; Lavista Messerstück, in die Blasenwand eingestochen, hinderte die Zusammenziehung der Blase und führte rasch zu jauchiger Entzündung; Servier Stahlstift erzeugte Pericystitis mit Eiterung, so daß ein Einschnitt gemacht werden mußte; Dancé Haarnadel, Pericystitis, Thrombose der linken Vena iliaca, Tod an Pneumonie; Ossowicki Stück eines blechernen Katheters, konnte bei dem Blasenschnitte nicht gefunden werden, weil es sich zwischen die Schichten der Blasenwand eingebohrt hatte und nur 1 cm in die Blase ragte, Pericystitis putrida, Tod; Pau Federstiel, Peritonitis, Phlegmone des Hodensackes, Penis, Perineums, Tod; Kingdon Nadel, Fistel zwischen Blase und Processus vermiformis, wahrscheinlich von letzterem in die Blase gelangt, Tod; Friderici Nélatonkatheter, Perforatio vesicae, Peritonitis, Tod; Gruber Nadel am Blasenhalse eingestochen, Cystitis putrida, Tod; Billroth zusammengerolltes Papier, Blutungen, Marasmus, Tod nach Peritonitis; Benham Eisenstab, Blase am Scheitel auf 5 cm durchbohrt, Peritonitis, Tod; G. Tillaux-Marchand Pfeifenrohr im r. Harnleiter vorgelagert, Durchbohrung der Blase, Tod; Morgagni Hutnadel, der Knopf als Kern eines Steines, lag in einem Blasendivertikel, während die Spitze vorne angestochen hatte (Sektionsbefund); Morestin Kanüle einer Pravazschen Spritze, deren Spitze im Blasenhalse eingestochen hatte, Sectio alta, Tod, keine nähere Angabe.

Wir sehen aus dem Voranstehenden, daß die schwersten Complicationen durch das Einstechen spitzer Körper in oder durch die Blasenwand entstehen. Je weiter der fremde Körper in das subperitoneale Gewebe reicht, um so gefährlicher ist der Verlauf. Bei der Zartheit der Wand des Harnleiters erklärt sich die Ausbreitung der Entzündung auf das umgebende Zellgewebe leicht, um so mehr, als es feste Körper sind, welche gleichzeitig Schorfe an der Wand erzeugen. Dasselbe gilt von der Einlagerung in die Zellen der Blase.

Je länger der fremde Körper in der Blase bleibt, um so leichter pflanzt sich die Entzündung nach oben auf das Nierenbecken und die Niere fort und schafft dadurch neue schwere Complicationen, welche zur Urämie führen.

Wesentlich begünstigt wird die Entzündung der Blase, wenn vor dem Eindringen des Fremdkörpers schon Reizung der Blase vorhanden war. Wir können dieses am besten bei Fremdkörpern beobachten, welche bei Behandlung der Verengerungen in der Harnröhre abbrachen und in die Blase gelangten.

Daß eine Steigerung der Erscheinungen eintritt, wenn sich um die Fremdkörper große Steine entwickelt haben, bedarf keiner weiteren Auseinandersetzung.

Was die schweren Complicationen von seite der Harnröhre anlangt, so sind sie um so eher zu erwarten, wenn der Fremdkörper bis in diese reicht, sich daselbst anstemmend oder einstechend. Ebenso wenn gewaltsame Entfernungsversuche mit Zerreißung der Wand gemacht worden waren.

Bezüglich der Pericystitis sei noch hinzugefügt, daß sich der Abszeß in die Blase oder in den Mastdarm mit Abnahme der Erscheinungen zwar entleeren, sich aber wieder füllen kann (Huß). Wurde ein eingestochener Körper entfernt, so kann sich an der Stelle des Stiches nachträglich ein Abszeß bilden (Buhl).

Was die Diagnose anlangt, so dürfte dieselbe für Fremdkörper der Harnröhre im allgemeinen nicht schwer sein; anders gestalten sich die Verhältnisse in der Blase. Bei der Untersuchung muß vor allem jede Möglichkeit des Hineinschiebens der Fremdkörper aus der Harnröhre in die Blase beseitigt werden. Ein Assistent soll daher immer einen Fingerdruck in der schon angegebenen Weise ausüben. Da die Kranken sich scheuen, den wahren Grund des Einführens der Körper anzugeben, so liegen meist falsche oder gar keine Angaben von dieser Seite vor, oder solche, welche den Arzt irre führen können; die Untersuchung an der Harnröhre wird, um ein Hineinschlüpfen zu vermeiden, am besten von hinten nach vorne vorgenommen.

Ist der Fremdkörper hart und länglich, so wird die Härte der Harnröhre darüber leicht Aufschluß geben. Je kleiner ein harter Gegenstand ist, um so umschriebener ist die Härte, und nicht selten wird man beim seitlichen Drucke auf die Harnröhre eine Verschiebbarkeit der Härte, d. h. des Körpers, wahrnehmen können; ein Umstand, auf den man in allen Fällen achten soll, da er für die Behandlung von großem Werte ist. Je dünner der Körper ist, um so stärker muß der Druck, am besten von beiden Seiten, und nachher gegen die obere Wand der Harnröhre angewandt werden. Auf diese Weise wird es möglich, geknöpfte, selbst dünne Nähnadeln zu entdecken. Sind die länglichen Körper weich, z. B. Pflanzenstiele, Kautschukröhren, welche sich zusammendrücken lassen, wird das Gefühl der Härte nicht immer ausgesprochen sein; dagegen eine gewisse Elasticität beim Druck neben der Unmöglichkeit, die obere Wand der Harnröhre zu fühlen, und Wiederkehr der Schwellung der Harnröhre nach Aufhören des Druckes auf den Körper führen. Unregelmäßige Körper geben eine ungleichmäßige Härte. Im häutigen und hängenden Teile wird die Wahrnehmung leicht sein; nicht so in dem Teile hinter dem Hodensacke, welcher daher nach vorne

und nach hinten verschoben werden muß, um diese Gegend deutlich abtasten zu können. Weniger deutlich wird die Härte im prostatischen Teile der Harnröhre hervortreten. Doch wird auch bei etwas stärkerem Drucke, selbst bei Vergrößerung der Vorsteherdrüse bei Rücksichtnahme auf die Gestaltveränderung des Sulcus prostaticus die Diagnose keine sonderlichen Schwierigkeiten bereiten. Die Härte an der Blase zu fühlen, wird von der Lage des Fremdkörpers abhängen.

Eine gute Richtschnur gibt die subjektive und die Druckempfindlichkeit. Schon ohne bestehende Entzündung der Harnröhre haben die Kranken ein bestimmtes Gefühl an der Stelle, welches Gefühl, wenn es sich um spitze oder unregelmäßige Körper handelt, in der Form von Stichen auftritt; insbesondere bei Bewegungen und immer an derselben Stelle. Dasselbe ist der Fall bei der manuellen Untersuchung. Oft ist das Auftreten der Schmerzempfindung an derselben Stelle das einzige Zeichen des Vorhandenseins einer kurzen, dünnen Nadel. Bei bestehender entzündlicher Reizung werden die Ausbreitung und Heftigkeit des Schmerzes über die Ausdehnung des Körpers Aufschluß geben. In jenen Fällen, in welchen es sich um eine Verletzung der Harnröhre handelt, zeigt sich nicht selten an dieser Stelle eine ödematöse Schwellung der Haut oder auch eine Verhärtung. Nicht unberücksichtigt dürfen jene Schmerzempfindungen bleiben, welche sich bei Verlängerung, Verkürzung oder bei Verbiegungen des Gliedes zeigen. Während die angegebenen Erscheinungen bei Fremdkörpern der Harnröhre constant sind, ist dies bei jenen der Blase nicht immer der Fall. In zahlreichen anderen als den oben angeführten, aber weniger auffallenden Fällen kann ein Fremdkörper oft längere Zeit in der Blase sein, ohne wesentliche Erscheinungen hervorzurufen, da die Reizung der Blase als entzündliche von der Menge der gleichzeitig eingedrungenen Mikroben abhängt. In solchen Fällen fehlt auch die lokale Empfindlichkeit. Nur in jenen Fällen, in welchen die Blase verletzt wird, sei es durch Anstemmen des Fremdkörpers an die Blasenwand, durch Einstechen in dieselbe oder Schorfbildung, trifft man lokale Druckempfindlichkeit. Hierbei ist das Verhältnis der Empfindlichkeit zum Füllungszustande der Blase zu berücksichtigen. Dieselbe wird sich steigern bei leerer Blase und vermindern bei Füllung derselben, wobei man aber doch berücksichtigen muß, daß z. B. am Einstichspunkte immer eine gewisse, meist nur subjektive unangenehme Empfindung besteht. Die bis jetzt genannten Erscheinungen werden bei bimanueller Untersuchung der Blase deutlicher hervortreten.

Will man bei der Untersuchung der Blase eine gewisse Sicherheit haben, so ist es notwendig, die Untersuchung bei verschiedenen Füllungsgraden vorzunehmen. Weiche, elastische Körper (Katheter, Kautschukschlauch, Pflanzenröhren) legen sich leicht an die Blasenwand an und werden vom Untersucher übersehen. Ist die Blase zusammengezogen, so legen sie sich zwischen die Falten der Blase oder lagern sich in die Vertiefungen der hypertrophischen Blasenwand. Ist die Vorsteherdrüse in ihrem Mittellappen vergrößert, so bildet sich nicht selten hinter dem Lappen eine Grube, in welche sich Fremdkörper einlagern können und für das Untersuchungsinstrument nicht zugänglich sind. Ist die Vergrößerung eine wallartige, so kann die Einlagerung auch seitlich erfolgen. Legt sich überdies die Blasenwand bei vollständiger Entleerung an den Lappen an und schließt die Grube oder die seitlichen Furchen zu einem Hohlraum ab, so wird ein Übersehen des Fremdkörpers um so leichter möglich sein.[1]) Selten werden Fremdkörper am Scheitel der Blase, wenn sie leer ist, gefunden, wohl aber können dieselben bei Füllung der Blase nach oben steigen (Partsch). Wie fest das Anliegen des Körpers sein kann, wird bei den Zufällen der Operationen auseinandergesetzt werden. Anlagerung der Körper an die Blasenwand beobachtete: Halbfas, Gummischlauch; Chaumet, englischen Katheter, erst nach Durchtrennung einer Falte zu fassen; Langenbuch, nicht auszuziehen n. d. Op.; Guelliot, Gummischlauch festhaftend.

Das verbreitetste und häufigste Untersuchungsmittel ist die Sonde oder die eigentlichen Instrumente zum Aufsuchen der Blasensteine. Die letzteren bestehen aus einem Katheter mit kurzer Krümmung und einem Schafte am äußeren Teile des Instrumentes, um dasselbe besser halten zu können (Thompson, Guyon). Abgesehen von den Schwierigkeiten beim Einführen, kann das Instrument den Fremdkörper nicht wahrnehmen. In der Harnröhre kann dieses der Fall sein, wenn infolge der Eiterung die Harnröhrenwand zerstört ist und der Fremdkörper gleichsam außerhalb der Harnröhre liegt. Kleine Körper können sich hinter einer Schleimhautfalte lagern und beim Einschieben des Instrumentes von dieser verdeckt werden. In der Blase werden die Fremdkörper infolge der oben angegebenen Einlagerung leicht übersehen; insbesondere an sich weiche oder er-

1) Englisch, Über eingehakte Harnsteine der Harnblase. Wiener mediz. Wochenschrift 1903 oder als Broschüre bei Pertes in Wien; der Prostata, Centralblatt f. Krankheiten der Harn- und Sexualorgane. Bd. 15, Heft 3; der Harnröhre, Archiv f. klin. Chirurgie. Bd. 72, Heft 3.

weichte Körper. Behufs der Diagnose muß insbesondere auf ein kratzendes Gefühl geachtet werden, welches beim Hinübergleiten des Instrumentes über den Fremdkörper auftritt, da die meisten Fremdkörper sich auch mit Harnsalzen belegen. In zweifelhaften Fällen muß die Untersuchung wiederholt werden.

Eine wesentliche Unterstützung beim Aufsuchen der Fremdkörper gewährt die gleichzeitige Abtastung der Harnröhre von außen oder bezüglich der tieferen Teile durch den Mastdarm. Vermöge der vielen Vertiefungen, welche sich im prostatischen Teile der Harnröhre finden, können sich kleine runde Körper leicht in dieselben einlagern und übersehen werden. In der Blase selbst werden Körper, welche hinter den vergrößerten Lappen der Vorsteherdrüse in Divertikeln liegen, leicht übersehen. Es ist daher die Aufgabe, jeden Teil der Blasenwand möglichst genau abzutasten. Schwierigkeiten für die Untersuchung mit der Sonde bereiten Harnröhrenverengerungen, die vor einer genauen Untersuchung beseitigt werden müssen. Bestehen Fisteln, so kann die Sonde durch diese, im gegebenen Falle nach Erweiterung derselben, eingeführt werden. In manchen Fällen wird es in der Blase nicht möglich sein, Fremdkörper, welche in der Blase fest anliegen, von den harten Trabekeln unterscheiden zu können.

Von besonderem Vorteil hat sich bei Fremdkörpern die Endoskopie gezeigt, sowohl in der Harnröhre als auch in der Blase. Es wurden auf diese Weise Fremdkörper gefunden, welche allen anderen Untersuchungsmethoden entgangen waren. Nicht nur, daß Fremdkörper vorhanden sind, ermitteln wir, sondern wir erhalten auch bestimmte Auskunft über die genaue Lage der Fremdkörper und deren Beschaffenheit, welche die folgende Operation erleichtern, wenn es nicht möglich ist, die Körper durch das Cystoskop zu entfernen. Die Vorteile treten mit der häufigeren Anwendung der Endoskopie immer mehr hervor. Von nicht zu unterschätzendem Werte ist die Beobachtung der aus dem Harnleiter austretenden Flüssigkeit als diagnostisches Hilfsmittel für Erkrankungen der höher gelegenen Harnorgane (Burkhardt, Oberländer, Nitze, Casper, Albarran).

Auch die Untersuchung mit Röntgenstrahlen hat das Auffinden der Fremdkörper ermöglicht. So fand Bouglé, daß elastische Katheter einen Schatten geben. Steinbildungen um Fremdkörper lassen sich ebenfalls auf diese Weise nachweisen. Die kostspieligen Apparate stehen der Verallgemeinerung entgegen. Doch wird die Endoskopie immer die bevorzugte Methode bleiben.

Bezüglich der Diagnose sind wir in der Mehrzahl der Fälle auf

die objektiven Erscheinungen angewiesen, da die Kranken aus Scham sehr oft unrichtige Angaben machen. Die Differentialdiagnose wird sich an der Harnröhre auf die entzündlichen Erkrankungen derselben beschränken, und können diese, wenn sie als Folge des Fremdkörpers auftreten, leicht zu Täuschungen Veranlassung geben, um so mehr, je weiter der Körper in die Wand der Harnröhre eingelagert oder selbst in einem periurethralen Abszeß enthalten ist. Verengerungen der Harnröhre können leicht fremde Körper übersehen lassen, wenn diese nicht in der Verengerung stecken bleiben und zur Harnverhaltung Veranlassung geben. Dasselbe gilt von der Vergrößerung der Vorsteherdrüse und den entzündlichen Erkrankungen der Blase. Eine besondere Berücksichtigung verdienen Änderungen der Erscheinungen, d. h. das Auftreten der Blasenerscheinungen nach den Harnröhrenerscheinungen, weil sie anzeigen, daß der Fremdkörper in die Blase eingedrungen ist. Wohl ruft der Fremdkörper in der Harnröhre Erscheinungen auch von seite der Blase hervor; doch steigern sich dieselben meist mit dem Eintritte des Körpers in die Blase. Doch auch hier gibt es Ausnahmen. Wenn ein Körper die Harnröhre vollständig ausfüllt oder im Blasenhalse gelagert ist, so kann Harnverhaltung die Folge sein. Mit dem Eintritte des Körpers in die Blase kann der Kranke den Harn wieder frei lassen.

Bei plötzlichem Auftreten von Blasenerscheinungen ohne direkt auffindbare Ursachen wird man bei vorausgegangener Verletzung des Mittelfleisches, des Beckens, der Unterbauchgegend, sowie bei entzündlichen Knochenerkrankungen an den Eintritt eines Fremdkörpers in die Blase (Kugeln, Knochenstücke) denken müssen.

Schwierig wird es sein, eine primäre Steinbildung in der Blase von der sekundären Incrustation der Fremdkörper zu unterscheiden, wenn sich das Einführen eines Fremdkörpers nicht ermitteln läßt. Hier kann die Endoskopie wesentliche Dienste leisten, denn die Angabe, daß mit der Anlagerung der Harnsalze immer eine Verschlimmerung der Blasenerscheinungen eintrete, ist nicht immer richtig, da die Ablagerung oft erst eintritt, wenn sich die bestehende Erkrankung der Blase infolge irgend einer Ursache verschlimmert hat und der Harn insbesondere alkalisch geworden ist.

Wie aus den schon oben angegebenen Erscheinungen und deren Wechsel hervorgeht, ist der Verlauf der Folgen des Einführens der Körper kein stetiger, d. h. sobald der Fremdkörper eingeführt ist, müssen die Erscheinungen nicht in einer steten Reihenfolge erscheinen.

Schon dadurch, daß die ersten Erscheinungen oft so gering

sind, daß die Kranken dieselben übersehen wollen oder dieselben nicht berücksichtigen, kann der Arzt oft erst spät zur Kenntnis der Erkrankung kommen. Auch in jenen Fällen, in welchen die Erscheinungen, bedingt durch direkte Verletzungen, nachließen und erst später mit besonderer Heftigkeit auftraten, kann eine Irreführung sehr leicht erfolgen. Noch mehr gilt dies von der oben angegebenen Verletzung der Umgebung mit oder ohne Verletzung der Blase, wenn die Fremdkörper erst nachträglich in die Blase eintreten. So sehen wir bei Schußverletzungen die Wunde oft in verhältnismäßig kurzer Zeit anstandlos heilen und die Erscheinungen oft erst nach langer Zeit wieder auftreten, und hier oft bloß unter den Erscheinungen der Entzündung des Zellgewebes um die Blase (bei Schußverletzung der Umgebung ohne Verletzung der Blase, bei Schüssen ohne Ausschußöffnung und bei entzündlichen Knochenerkrankungen). Wenn auch mit dem Eintritt des Fremdkörpers in die Blase heftige Erscheinungen auftreten, so können dieselben unter symptomatischer Behandlung anfangs nachlassen, bis die eigentliche Reizung der Blase hervortritt, wie oben schon mitgeteilt wurde.

Fast constant ist der Verlauf der Erscheinungen bei Fremdkörpern der Harnröhre: lokaler Schmerz als direkte Wirkung des Einführens, Erscheinungen durch die Größe und Beschaffenheit des Körpers bedingt (weitere Stiche bei Nadeln, Harnstörungen ohne lokale Entzündungserscheinungen, größeren Körpern als Störung des Harnlassens u. s. w.). Ihnen folgt bald die entzündliche Reizung: Urethritis mit eitrigem, meist blutigem Ausfluß, Cavernitis urethrae, Periurethritis, Gangrän des Gliedes und Hodensackes mit oder ohne Harninfiltration, Bildung großer Abszesse, selbst Pyämie und Tod. Einen nicht so regelmäßigen Verlauf können wir bei Fremdkörpern der Harnblase beobachten, da die Erscheinungen häufig von der Lage des Fremdkörpers abhängen, welche wechselnd sein kann. Kommt es nicht zur Entwicklung von Pericystitis, Perforation der Blase und Peritonitis, so sind es insbesondere die Erkrankungen der höheren Harnorgane, welche den Verlauf beeinflussen und die schwersten Complicationen bedingen und den Tod herbeiführen. Bei der großen Zahl der Fremdkörper ist es doch auffallend, wie selten Todesfälle im Verlaufe der Erkrankung eintreten. An der Harnröhre mag wohl dies der Grund sein, daß die Erscheinungen leichter zu Gesicht kommen.

Ein klares Bild des Verlaufes geben jene Fälle, in welchen die Erkrankung zum Tode führte. Es müssen hierbei die Fremdkörper der Harnröhre von jenen der Blase gesondert werden, da der Ein-

fluß beider infolge des verschiedenen Baues der Organe ein wesentlich verschiedener ist. Im ersteren Falle liegt die Gefahr in einer Steigerung der entzündlichen Zufälle; im letzteren in der Zerstörung der höher gelegenen Harnorgane im allgemeinen. Nichts desto weniger werden wir im letzteren Falle, wenn die mechanische Wirkung des Fremdkörpers auf die Blasenwand stark ist, auch hier die gefährlichsten Entzündungsprozesse treffen.

1. Kahden. Bleistift, 10 cm lang, wurde bei der Sektion zufällig gefunden; konnten keine näheren Angaben erhoben werden. Tod.

2. Seydel. M., 70 Jahre. Kornähre vor 2 Jahren eingeführt, das eine Ende frei, das 2. in der Vorsteherdrüse eingestochen mit dem Schaft nach innen, mit einer 1″ dicken, flachen Steinmasse überzogen, der Kern (die Ähre) zerfasert. Keine Operation. Sektionsbefund: Tod durch Cystitis.

3. Buhl. M., 29 Jahre. Knochenstück. Coxitis vor 17 Jahren, vor 4 Jahren Stich in das Gesäß. Tod. Sektionsbefund: In der Blase ein 1—2″ langer und breiter Phosphatstein, dessen Kern ein Knochenstück ist. Die Blase mit der linken Beckenwand verwachsen, Narbe in der Blase deutlich, Cystitis, Pyelitis. Tod an Erschöpfung. Ob der Stich die Veranlassung des Todes sei, war Gegenstand einer Gerichtsverhandlung.

4. Hager. Bauer. Um einen Zimmerernagel (?) hatte sich ein eigroßer Stein gebildet, ohne Operation. Tod. Sektionsbefund: Todesursache nicht angegeben.

5. Hager. Befund bei einer Operationsübung: Ein Bleistift war von einem Stein umgeben. Keine näheren Angaben; mußte jedenfalls nur geringe Beschwerden verursacht haben.

6. Dancé. M., 33 J. Hatte sich eine Haarnadel, 2″ lang, eingeführt, welche bis in die Blase gelangte und mit den Enden in die hintere Blasenwand eingestochen war; der freie Teil war in der Mitte incrustiert. Es entwickelte sich Phlebitis um die Blase und Pyämie mit Metastasen; keine Operation; Tod. Sektionsbefund: Todesursache Pyämie.

7. Kingdon. Nadel. Knabe 7 Jahre, plötzlich heftige Schmerzen im Gliede, Mittelfleische und Darme; der Harn ging nur tropfenweise ab; nach 7 Tagen Abgang eines Spulwurmes. Keine Operation. Tod. Sektionsbefund: Zwischen Blase und dem Wurmfortsatz eine Fistel; in der Blase ein Stein, dessen Kern eine starke Nadel war.

8. Friderici. Einem Manne, welcher sich selbst katheterisierte, war ein Nélatonkatheter in die Blase geschlüpft, der erst bei der Leichenuntersuchung gefunden wurde. Die Blase war durchbohrt und Peritonitis die Folge gewesen. Keine Operation. Über den Verlauf nichts Näheres. Todesursache Peritonitis.

9. Benham. Eisenstab aus einem Regenschirme von einem Irrsinnigen vor 2 Jahren eingeführt; während der ganzen Zeit sollen keine Beschwerden vorhanden gewesen sein; keine Operation. Tod. Sektion: Die Blase am Scheitel durch ein 5 cm langes Stück des 13 cm langen Stabes, welcher in der Bauchhöhle bis zum Duodenum reichte, durchbohrt. Das in der Blase liegende Stück des Stabes incrustiert. Tod an Peritonitis.

10. Galland. Pfeifenrohr. Mann, 42 J., keine Angabe über den Ver-

lauf. Tod. Sektion: Der größte Teil des Pfeifenrohres im rechten Harnleiter eingelagert, hatte diesen durchstochen. Tod an Peritonitis.

11. Kenyeres. Mehrere Katheterstücke eines in einer Harnröhrenverengerung abgebrochenen Katheters, von denen das eine über die Pars membranacea in die Blase reichte; nebenbei bestanden hinter der Verengerung Fisteln. Der Teil des Stückes, welcher in der Blase lag war, incrustiert, der im häutigen Teile nicht. Sektionsbefund: Todesursache nicht angegeben.

12. Bourdon. Federhalter. M., 42 J. Der Federhalter erstreckte sich vom Bulbus bis in die Blase, war 17 cm lang; Auftreten von pyämischen Erscheinungen; keine Operation. Tod. Abszeß um die Blase und Harnröhre; die Blase von dem einen Ende durchbort. Todesursache Pyämie.

13. Wierer. Kugel. alter Mann. Schuß vor 25 Jahren; die Kugel wurde nicht gefunden; vor 5 Jahren Steinbeschwerden; Harnlassen nur bei Seitenlage möglich; keine Operation. Sektion: Die Kugel saß in der Nähe des Blasenhalses in der Blasenmuskulatur, welche sie klappenartig emporhob. Vitium cordis. Todesursache: Vitium cordis.

14. Morgagni. Hutnadel. Mann, 40 J. Die Nadel vor 2 Jahren wegen lange andauernder Dysurie eingeführt; keine Angabe über Erscheinungen; Tod. Sectionsbefund: Die Spitze der Nadel vorn links in der Vorsteherdrüse eingestochen; der Knopf in einem Blasendivertikel; derselbe incrustiert, bildet einen nußgroßen Stein. Todesursache nicht angegeben.

15. Gruber. Mann, 28 J. Stecknadel vor 2 Jahren eingeführt; nach $^1/_2$ Jahre die ersten Blasenerscheinungen; Nadel mit der Sonde nicht gefunden; folgt Cystitis putrida; einen Stein gefunden. Keine Operation. Sektionsbefund: Die 2″ lange Nadel mit der Spitze am Blasenhalse eingestochen. Das andere Ende von einem $1^1/_2 \times 1^1/_2$″ messenden Stein eingenommen. Todesursache: Entartung von höheren Harnorganen.

16. O'Neil. Mann, 50 J. Haarbüschel vom Schamberge, seit 12 Monaten; seit 3 Monaten Hämaturie. Spontane Ausstoßung des Haarbüschels, andauernde Beschwerden. Tod. Kein weiterer Befund.

Bezüglich der Harnröhre liegen keine Tatsachen vor, da, wenn es zu schweren Erscheinungen kam, immer Eingriffe, zumeist Einschnitte vorgenommen wurden, weswegen selbe zu den Todesfällen nach Operationen gehören.

Wir sehen daraus, daß, wenn der Fremdkörper nicht aus den Harnwegen entfernt wird, er schließlich zum Tode führt. Während es bei den Fremdkörpern zumeist entzündliche, zur Gangrän und zu Fisteln führende Prozesse sind, welche meist durch Pyämie zum Tode führen, kommen bei denen der Blase auch die Veränderungen der höher gelegenen Harnorgane in Betracht. Schwere Complicationen treten auf, wenn der Körper zugleich in der Blase und Harnröhre liegt.

Daraus folgt, daß die Entfernung des Fremdkörpers so rasch als möglich vorgenommen werden soll, da spontane Ausstoßung desselben verhältnismäßig selten erfolgt.

Spontane Ausstoßung der Fremdkörper.

Aus der Harnröhre: Kornähre (Lenander; am 15. Tage).
Katheterstücke: Sijpkens; das eine erst nach 16 Monaten.
Knochenstück: Guthrie; nur einzelne, andere mußten ausgezogen werden.
Papierrolle: Prendl; alsbald.
Würmer: Curling, Drew, Car, Dupuytren.
Wattetampon: Posner; beim Harnlassen, nachdem das Ausziehen vergeblich versucht worden war.
Gummischlauch: Davis; nach der Erweiterung der Verengerung.

Die Ursache, warum so wenig Fälle der spontanen Ausleerung der Fremdkörper der Harnröhre beobachtet werden, mag wohl darin liegen, daß dies rasch nach dem Einführen erfolgt, bevor es noch zu weiteren Störungen kommt, so daß solche Fälle selten zur Kenntnis der Ärzte kommen. Das spontane Ausstoßen kann durch Einspritzen von Öl in die Harnröhre, durch Zuhalten der äußeren Harnröhrenöffnung am Beginne der Harnentleerung und durch vorheriges Einlegen einer dickeren Sonde bis zum Körper, d. h. durch Erweiterung des vorliegenden Teiles der Harnröhre, erleichtert werden. Runde Körper, kurze, längliche und glatte Körper sowie solche, welche nicht fest eingekeilt sind, werden leichter ausgestoßen werden können. Wie viel neben dem Druck des Harnstrahls auf die Zusammenziehung der Muskeln um die Harnröhre kommt, darüber liegen keine Beobachtungen vor. Eine Anteilnahme dieser Muskeln ist nicht ausgeschlossen, ja sogar wahrscheinlich.

2. **Fremdkörper der Blase** (44 Fälle):

Auffallend häufig ist das Ausstoßen von Knochenstücken trotz der zahlreichen Spitzen. Es scheint, daß sich dieselben mit Schleim- oder Eitermassen umhüllen und so leichter durch die Harnröhre abgehen. Es ist bezeichnend, daß Katheterstücke nicht reichlicher abgehen. Vielleicht liegt die Ursache darin, daß sich dieselben fest an die Blasenwand anlegen und durch die Gewalt des Harnes nicht frei gemacht werden können; denn wir werden sehen, daß es unter Umständen schwer ist, ein Instrument zwischen Blasenwand und Katheterstück zu bringen.

Knochenstücke: Schmidt, Larrey, Hennen, Douglas, Longmore, Browne. Bartels verzeichnet 17 Fälle unter 48 Fällen von Knochenstücken in der Blase, Leroy d'Etiollies nach 16 Wochen.
Holzsplitter: Castangen; beim Harnlassen.

Uhrkette: Hunt; nach vielem Trinken.
Darmsaite: Warrnig.
Katheterstücke: Steinitz; als schwarzbraune Masse nach 17 Jahren. Cameron: die eine Hälfte, Dennie, Chinat, Leroy d'Etiolles, Sijpkens einen nach 16 Monaten.
Kleiderreste: Perin nach 3 Monaten, Bingham, South, Thouvenin.
Haare: Bazy, O'Neil.
Strohhalm: Nicolich.
Stecknadel: Claudinus; im Steine.
Geronnene Einspritzung (?): Mann.
Stück eines Ätzmittelträgers: Demarquay-Balay.
Bleistift: Leguest; Stauung des Harnes, in der Knie-Ellbogenlage.

Aus dem Voranstehenden geht hervor, daß die Behandlung in der größten Zahl der Fälle wird eine operative sein müssen.

Behandlung. Was die Behandlung anlangt, so erscheint es auch hier angezeigt, mit der der Fremdkörper der Harnröhre zu beginnen, da viele Handgriffe und Instrumente bei den Fremdkörpern der Blase in Anwendung kommen. Vor allem muß bei der Behandlung darauf Rücksicht genommen werden, daß die Fremdkörper die Tendenz haben, in die Blase zu schlüpfen. Es ist daher die erste Aufgabe, diesem Umstande entgegen zu arbeiten, d. h. den Fremdkörper zu fixieren. Liegt derselbe vor dem häutigen Teile, so können wir das Zurückschlüpfen hindern, wenn wir die Harnröhre hinter dem Körper von beiden Seiten her zusammendrücken oder von hinten her einen starken Druck auf den Bulbus in der Richtung von hinten nach vorne ausüben. Reicht dagegen der Fremdkörper bis in den häutigen oder prostatischen Teil, so wird der Druck mit dem Finger vom Mastdarm aus, am besten gegen den oberen Rand der Vorsteherdrüse ausgeübt. Klemmen an die Harnröhre anzulegen, kann nur im hängenden Teile der Harnröhre ausgeführt werden, kann aber leicht zu Quetschungen der Harnröhre Veranlassung geben. Bei weichen Körpern (Kathetern, Wachsbougien u. dgl.) kann eine Befestigung der Körper mittelst einer durch sie und die Harnröhre durchgestochenen Nadel erfolgen. Die dadurch gesetzte Verletzung ist unbedeutend und nach eigener Erfahrung ohne Nachteil. Sie ist sicherer als die einfache Compression der Harnröhre. Im vorderen Teile der Harnröhre kann das Umlegen eines Kautschukringes den Assistenten ersetzen. Eine weitere Forderung bei der Behandlung der Fremdkörper ist die möglichst rasche Entfernung derselben, da,

wie wir gesehen haben, besonders an der Harnröhre schwere Veränderungen erfolgen.

Bezüglich der Harnröhre müssen kurze, rundliche Körper, spitze und lange stumpfe Körper unterschieden werden. Reliquet unterscheidet:

1. runde und oblonge Körper, welche zerstückelt oder zerbrochen werden können,
2. lange, hohle, welche gefaltet oder zerschnitten werden können,
3. lange, harte, welche zerschnitten oder zerbrochen,
4. lange, starre, welche nicht zerschnitten oder zerbrochen werden können,
5. lange rigide, zerreibliche, zum Falten, ein- oder zweispitzige, mit scharfen Vorspringern versehene, mit denen sie an der Wand haften bleiben.

Rundliche Körper suche man zunächst von hinten nach vorne zu schieben, wenigstens bis zur äußeren Harnröhrenöffnung, da sie dann leicht ausgezogen werden können, eventuell mit Spaltung der Mündung. Das Vorschieben kann durch Öleinspritzen in die Harnröhre erleichtert werden, während beim Ausziehen dieses zu vermeiden ist, da die Instrumente dann leicht abgleiten. Bei allen Operationen soll der Kranke sich möglichst ruhig halten, um das Entschlüpfen oder Hineinschlüpfen in die Blase zu vermeiden. Gelingt dieses nicht, so kommt die Entfernung mit Instrumenten an die Reihe. Liegen dieselben weit vorne und sind sie beweglich, so ist das Fassen derselben nicht schwer; sind sie jedoch fest eingekeilt, so können sie dadurch beweglicher gemacht werden, daß sie mit größter Vorsicht und Fixierung der Harnröhre hinter dem Fremdkörper etwas nach rückwärts geschoben werden, um in einem weiteren Teile der Harnröhre gefaßt zu werden. Bestehen dieselben aus einer weicheren Masse, so kann man versuchen, dieselben zu zerbröckeln (Paraffin); ebenso andere runde Körper (Friedländer, Rettigstücke).

Zur Erleichterung des Ausziehens der Fremdkörper wurden verschiedene Vorteile angegeben. Bleibt das Instrument im vorderen Teile hängen, so gelingt die Entfernung manchmal, wenn das Glied an dem Instrumente nach hinten geschoben wird (Bazy, Morell, Lavallée, Brousseau). Voillemier hat dasselbe für lange Körper mit rundlichem, nicht spitzigem hinteren Ende bei gehöriger Fixierung derselben empfohlen. Die Biegung des Gliedes gegen die Rückenseite wird für das Durchstechen von spitzen Enden empfohlen, weil dasselbe die untere Wand der Harnröhre spannt und das Durchstoßen erleichtert. (Deschamps, Nadel, Dieffenbach, Boinet geknöpfte Nadel, Brousseau mit Hervortreten der Nadel durch

die äußere Harnröhrenöffnung. Zur Erleichterung des Durchstoßens von Spitzen, welche im häutigen Teile der Harnröhre liegen, empfiehlt Dieffenbach das Aufheben einer Falte am Mittelfleische; bei Einschnitten in die Harnröhre kann die Verbiegung des Gliedes das Eintreten des Endes des Fremdkörpers in die Wunde erleichtern (Voillemier).

Rundliche Körper, wenn sie weit vorne sitzen, lassen sich mit Hohlsonde oder besser mit einem Ohrlöffel nach außen befördern, welche an der oberen Wand bis hinter den fixierten Körper geführt werden (in der Axe des Gliedes), hierauf, unter einem Winkel zu dieser gestellt, mit dem abgerundeten Ende, bei leichter Biegung des Gliedes nach oben, längs der unteren Wand der Harnröhre nach vorne geführt werden. Nicht selten werden rundliche Körper nach Stauung des Harnes in der Blase oder bei Zudrücken der äußeren Harnröhrenöffnung durch den verstärkten Harnstrahl ausgestoßen (Hutchinson: reichliches Getränke). In gleicher Weise wird eine einfache Drahtschlinge hinter den Körper geführt und in der Axe des Gliedes ausgezogen. Hier, sowie bei allen anderen Verfahren empfiehlt es sich, das Vorrücken des Körpers mit den Fingern zu kontrollieren (Tussey, Holzstück). Desault bediente sich einer Fadenschlinge. Da die einfache Schlinge sehr leicht abgleitet, so wurde dieselbe mittelst einer Kanüle eingeführt, der Fremdkörper durch Anziehen der Fadenschlinge an der Kanüle festgehalten, hierauf das Ganze ausgezogen (Marchetti). Zur besseren Fixierung der Schlinge wurde die Drahtschlinge außen mit einer Schraube versehen, welche sich gegen die Kanüle stemmte.

Zangen zur Entfernung der Fremdkörper aus der Harnröhre wurden in mannigfacher Weise angegeben. Als Bedingung für die Zangen gilt, daß dieselben erst geöffnet werden dürfen, wenn selbe den Fremdkörper berührt haben. Die einfachste Form ist die Kornzange, die Pincette für vorne liegende Körper oder mit ihrem vorderen Ende dahinragend. Doch dürfen mit ihnen, wie mit allen zangenförmigen Instrumenten, die Versuche des Ausziehens nicht zu lange fortgesetzt werden, da außer Blutung auch noch schwere entzündliche Erscheinungen auftreten können. Polypenzangen eignen sich nur für weite Harnröhren. Für enge Harnröhren und für Fremdkörper im hinteren Teile der Harnröhre wurden längere und dünnere Zangen angegeben (A. Cooper, Pitha). Dieselben federn aber stark und ist man nicht imstande, mit denselben einen stärkeren Druck zum Fassen der Körper auszuüben. In gerader Form für den vorderen, in gekrümmter für den hinteren Teil der Harnröhre bestimmt. Um der Zange mehr Gewalt zu verleihen und zur besseren Fixierung des Körpers wurde die Zange durch eine Kanüle eingeführt (Deschamps). Es hatte dieses den Vorteil, daß der unmittelbar vor dem Fremdkörper liegende Teil der Harnröhre erweitert und das Einführen der Zange erleichtet wird. Das Einschieben der Instrumente durch eine Kanüle wurde in der verschiedensten Weise ausgeführt. Das Wesen dieser Instrumente ist: 1. eine weite Kanüle, 2. eine Kanüle, welche an ihrem Blasenende in 2, 3 oder 4 Branchen geteilt ist. Diese Kanüle ist in ersterer verschiebbar und wird unter der im Verlaufe oder am Ende der äußeren Kanüle durch eine Schraube festgestellt. In den neueren Instrumenten ist der äußere Teil zur besseren Handhabung ähnlich den Lithotriptoren geformt. Ist die innere Kanüle zurückgezogen, so bilden die Branchen derselben einen knopfförmigen Ver-

schluß der äußeren. Das Instrument wird geschlossen eingeführt; an dem Körper angelangt, die Schraube gelüftet; die innere Kanüle nach einwärts geschoben, wodurch sich die Branchen öffnen und den Stein umfassen. Durch Zurückziehen der inneren Kanüle erfolgt die Fixierung des Fremdkörpers (Civiale's Trilab, Huntersche Zange mit 2 und 3 Branchen, bei welcher die Branchen zum besseren Festhalten der Körper ausgefranzt sind, Curtis ähnliche Zange). Um bei der Unmöglichkeit, das Instrument wegen zu großem Umfange auszuziehen, eine Verkleinerung des Körpers zu erzielen, wurde durch die innere Kanüle ein ebenfalls zu fixierender und beim Einführen zwischen den Branchen verborgener, mit spitzem, meißelförmigem oder trepanartigem Ende versehener Stift (Mandrin) eingeführt. Hunter ließ das innere Ende des Instrumentes für die tieferen Teile der Harnröhre krümmen. Ferrier ersetzte die äußere Kanüle durch einen sehr dicken, an beiden Enden offenen Katheter, welcher über den Fremdkörper geschoben wurde. Durch diesen Katheter wurde ein Tire fond eingeschoben, in den Fremdkörper eingebohrt und das Ganze ausgezogen.

Da die gewöhnlichen Zangen oft nicht ausreichen, andererseits gerade am Fremdkörper eine gehörige Erweiterung nicht erzielt werden kann, so wurden eine Reihe von Instrumenten und Zangen erfunden, welche diesem Übelstande abhelfen sollten. Das bekannteste ist die Curette von Leroy d'Etiolles, v. Charriere. Das eine löffelförmige Ende des Stabes ist gegen den übrigen Teil gegliedert und kann durch einen, durch eine Schraube verschiebbaren Stab im Winkel mit dem unteren Teile gestellt werden. Das Instrument wird in gestreckter Stellung längs der oberen Harnröhrenwand eingeführt, bis das löffelförmige Ende über den Fremdkörper hinausgeführt ist. Durch die Stellschraube wird das Ende senkrecht oder gar in einen nach außen offenen, spitzen Winkel gestellt und das Instrumend ausgezogen. Guyon schob eine dicke Wachsbougie gegen das aufgestellte Ende und den Fremdkörper, um letzteren besser zu fixieren. Da das innere Ende in dieser Stellung die hintere Fläche des Instrumentes überragt, so wird dadurch leicht eine Verletzung der Harnröhre erfolgen. Selbe kann am leichtesten dadurch vermieden werden, daß die Harnröhre über dem inneren Teile des Instrumentes seitlich zusammengedrückt wird, wodurch der Durchmesser von der oberen zur unteren Wand vermehrt wird. Die 2. Art der Instrumente kennzeichnet sich dadurch, daß das gegliederte Ende der einen Branche der Zange mit dem Öffnen der Griffe im Winkel zum Instrumente gestellt wird und beim Schluße der Zange sich fest an den Fremdkörper anlegt und gegen die nicht gegliederte Branche andrückt. Die Stellung der beiden Branchen der Zange ermöglicht ein Öffnen derselben, ohne Dehnung der Harnröhre. Dieselben sind von Collin, Mathieu angegeben. Collin modifizierte die Zange nach Art der laryngoscopischen Instrumente (Pince à poussette). Die Zangen werden geschlossen bis an den Körper geführt, die gegliederte Branche aufgestellt und mit der nicht gegliederten getrachtet, hinter den Fremdkörper zu gelangen, das Instrument geschlossen und ausgezogen.

Metallkatheter suchte man mit der Zange zu entfernen (Cazenave mit Erfolg), wobei aber häufig ein Abrutschen an der glatten Fläche erfolgt. Unterstützt wird das Anziehen durch Nachschieben am inneren Ende

des abgebrochenen Stückes. Englische und Nélaton-Katheter haben die Eigentümlichkeit, daß sie bald brüchig werden und beim Ausziehen zerreißen; auch selbst dann, wenn man mit dem einen Zangenarme in den Katheter gelangt ist und so, wenn auch nur die eine Wand, in größerem Umfange gefaßt wird. Man hat daher auf andere Verfahren gesonnen. Zunächst suchte man durch Zusammenschieben des Gliedes das äußere Ende des Katheterstückes der äußeren Harnröhrenöffnung zu nähern; ein Verfahren, welches viele Vorteile bietet. Man versuchte einen Katheter

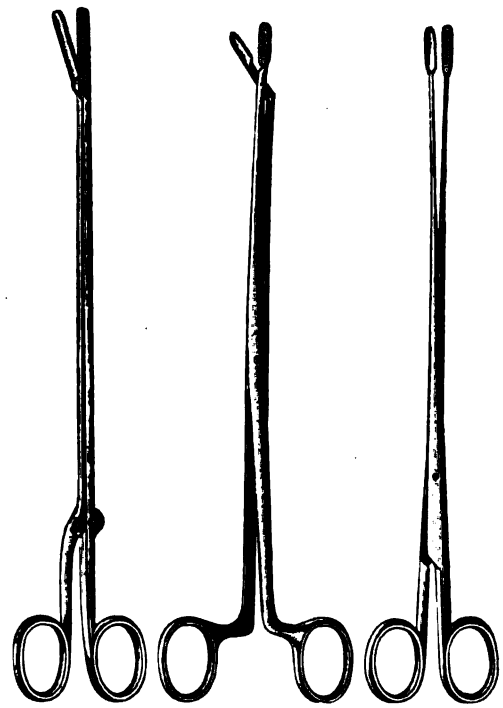

Fig. 1.

mit weiterer Lichtung über das abgebrochene Stück zu schieben (Ferrier), bis beide Teile fest zusammenhingen und gemeinsam ausgezogen werden konnten. Um die Befestigung beider zu sichern, wurde in die weitere Kanüle ein Tirefonds eingeführt und in den Fremdkörper eingebohrt. Kovâcz führt durch den dickeren Katheter ein Häkchen in das abgebrochene Katheterstück, um es auszuziehen. Voillemier führte eine dicke Darmsaite in den abgebrochenen Katheter und zog beide nach dem Aufquellen aus. Dieses Verfahren hat den Vorteil, daß, je weiter die Darmsaite eingeschoben wird, um so mehr wird diese und der Katheter ein festes Instrument und lassen sich beide mit geringerer Gefahr des Ab-

reißens ausziehen. Ist die Darmsaite geknöpft, so bietet sie noch mehr Vorteile. Montajon führte ein Häkchen direkt in einem Gummikatheter ein, und das Ausziehen gelang. Dieses Verfahren wird wohl nur in Anwendung gezogen werden können, wenn das äußere Ende sichtbar gemacht werden kann.

Um ein Zerbrechen der Katheter beim Ausziehen mit der Zange zu vermeiden, rät Fürstenheim, den Katheter nicht zu fest zusammenzudrücken.

Man hat für Katheter, besonders Nélaton-Katheter, wenn das Ausziehen schwer ist, empfohlen, die Katheter in die Blase zu schieben, weil ihre Entfernung von dort leichter sein sollte. In vielen Fällen ist dieser Vorgang geglückt; aber gerade Nélaton-Katheter werden leicht im bulbösen oder prostatischen Teile der Harnröhre aufgehalten.

Um leichter hinter die Fremdkörper, besonders rundliche, zu gelangen, hat man die Zange so eingerichtet, daß von den beiden Teilen der eine derselben um 180^0 um die Längenaxe des Instrumentes gedreht in den anderen zu liegen kommt und die beiden löffelförmigen Arme gleichsam nur ein löffelförmiges Instrument bilden. Man sucht nun in dieser Stellung hinter den Fremdkörper zu gelangen, dreht dann den drehbaren Arm um 180^0, so daß sein Ende dem 2. Arm gegenüber kommt, und zieht den Körper aus.

Harris wendete das Ein- und Darüberschieben einer Kanüle bei einem Pflanzenstengel an. Eine Abänderung des Tirefonds machte Loustolot, indem er einen nach Art eines Korkziehers gebogenen Stahldraht in den Fremdkörper einführte (Knöpfchen eines englischen Katheters).

Längliche Körper von fester Consistenz, z. B. Bleistifte, Federhalter, werden, wenn sie nicht zu fest eingekeilt sind, leicht ausgezogen, da man ihr hinteres Ende gut fixieren und am vorderen Ende eine größere Gewalt anwenden kann. Nicht immer gelingt die Entfernung in dieser einfachen Weise. So waren Voillemier und Eisler bei einem eingeführten Baumaste, dessen vorderes Ende seitlich eingekerbt war, so daß die abstehenden Blättchen mit dem freien Ende nach vorne sahen, trotz des Ablösens der Blättchen, Einführen eines hakenförmig gekrümmten Drahtes in das Mark des Astes nicht imstande, den Ast auszuziehen. Dieses gelang erst, nachdem sie den Ast mit einem scharfen Stilet in mehrere Längsteile gespalten hatten. Gibert mußte wegen einer Wachsbougie, welche sich am inneren Ende umgebogen und sich im häutigen Teile der Harnröhre eingehakt hatte, den äußeren Harnröhrenschnitt machen. Desnos konnte das Mundstück einer Pfeife erst nach Spaltung der äußeren Harnröhrenöffnung entfernen; Böckel einen Federstiel, welcher sich in der Schleimhaut eingehakt hatte, nachdem er denselben etwas zurückgeschoben hatte. Demarquay spaltete einen Federhalter in 2 Teile; ein Verfahren, welches die Natur bei Bleistiften eingehalten hatte und welches das Vorbild für die Behandlung der Bleistifte auch für die Chirurgen war. Harris schob eine Kanüle über ein Stück eines Calmusrohres. Roux machte wegen eines Pfeifenansatzrohres, welches abbrach, die Sectio perinealis; Birket wegen eines Federhalters den äußeren Harnröhrenschnitt; ebenso Nicolich; Desgranges-Thédenat wegen einer fest eingekeilten Patrone die gleiche Operation;

ebenso Trélat wegen eines Pfeifenrohres; ebenso Fiorami; Hirail wegen einer Gabel die Sectio mediana.

Zur Entfernung der Nadeln wurden die verschiedensten Verfahren angegeben. Das einfachste und für alle Arten von Nadeln mögliche besteht in Umfassen der freien Enden und dem Ausziehen. Da aber in den meisten Fällen die Nadeln sich in die Schleimhaut der Harnröhre eingestochen haben, so wird überall das Freimachen der Spitze hervorgehoben und zwar durch Anziehen des Gliedes und, sobald die Spitze frei ist (Amussat, Stark, Edin), die Biegung des Gliedes nach der Seite der verletzten Schleimhaut. Bei den übrigen Arten der Behandlung müssen die geraden, nicht geknöpften, die geknöpften und die Haarnadeln unterschieden werden. Auffallend gering ist die Zahl der geraden oder Nähnadeln, welche in der Harnröhre stecken geblieben sind; im Gegensatz zu jenen in der Blase, was für ein leichtes Hineinschlüpfen in die Tiefe spricht. In der einfachsten Weise sucht man mit einer Hohlsonde die Spitze abzuheben und in die Rinne derselben zu bringen. Während des Ausziehens der Sonde wurde die Nadel von hinten nachgeschoben. Der Versuch, die Nadelspitze vorher durch Zurückschieben des Gliedes der äußeren Harnröhreröffnung nahe zu bringen, ist wegen der Gefahr des wiederholten Einstechens meist ohne Erfolg. Desault, Sue, Caudmont, Simpson führten eine Wachsbougie bis zur Spitze der Nadel, stachen diese in die Bougie und zog die Bougie mit Erfolg aus. Erleichtert wird dieses Verfahren, wenn die Wachsbougie in der Rinne einer Hohlsonde eingeführt wird. In anderer Weise führten dieselben eine Huntersche Zange etwas über die Spitze der Nadel nach hinten und bogen die Spitze bei gehöriger Fixierung der Nadel 3 cm um und zogen sie mit der Zange oder einem Häkchen aus. Raynaud führte eine dicke Sonde an der Nadel vorbei bis in die Blase, wodurch infolge der Spannung der Harnröhre die Nadel fest an die Sonde angedrückt wurde und mit der Sonde mit Erfolg ausgezogen werden konnte. In der Mehrzahl der Fälle wird dieses Verfahren ohne Erfolg sein, wenn man nicht imstande ist, das hintere Ende zu fixieren und gleichzeitig vorzuschieben. Ist die Nadel stark eingespießt, so wird es sich empfehlen, die Nadel ganz durchzustoßen und auszuziehen (Deschamps). Ist die Nadel größer, z. B. eine Matratzennadel (Thomas), so wird dieselbe an der Spitze eine Verwölbung der Harnröhrenwand bilden und man kann dann leicht auf die Spitze einschneiden (Pascal). Toussey zog eine Nadel mit einer Drahtschlinge aus, was nur gelingen dürfte, wenn man imstande ist, den Draht in das Öhr einzuhaken. Die Zange, welche Howsley angegeben und welche er mit Erfolg bei einer Hutnadel anwandte, dürfte sich auch für gerade Nadeln gut eignen. Die Zange hat eine concave und eine convexe Branche, welche genau ineinander passen, so daß die Nadel zwischen ihnen fest eingeklemmt wird. Heaths Verfahren, einen Tubus über die Spitze der Nadel zu führen, dürfte nur dann von Erfolg sein, wenn das hintere Ende der Nadel bequem nachgeschoben werden kann; daher sich dieses Verfahren leichter bei geknöpften Nadeln in Anwendung bringen läßt. Wann faßte eine lange Nadel mit der Zange, um sicherer auf die Nadel einschneiden zu können. Dieffenbach machte am Mittelfleische eine quere Hautfalte, um eine Nähnadel, deren Spitze im häutigen, das Öhr im prostatischen Teile der Harnröhre lag, besser durchstechen zu

können und schnitt dann auf die Spitze ein. Lemonnier zog eine Nadel mit einem spiralförmig gebogenen Draht aus. Curtis änderte Desaults Verfahren in der Weise ab, daß er über die umgebogene Spitze der Nadel eine Kanüle führte, in welche ein Stilet mit Schraube eingeführt, in das umgebogene Ende eingehakt und das Ganze ausgezogen wurde. Dayot rollte eine Bleiplatte wie einen Tubus zusammen, führt diesen über den Fremdkörper, z. B. Nadel, nach hinten und bog das hintere Ende des Tubus um und zog denselben samt dem Fremdkörper aus. Réliquet gab folgendes Verfahren an: Mit der Pincette von Collin geht man an die gut fixierte Nadel heran, faßt die Nadel, rückt jetzt mit der Pincette, ohne die Nadel zu verlassen, an der Nadel nach vorn, bis man gegen die Spitze kommt. Macht diese durch Anziehen des Gliedes frei und faßt sie mit der Zange. Réliquet hat eine eigene Zange construiert, in welcher durch einen Stachel die Nadel in die Axe der Zangenbranchen gestellt und ausgezogen werden kann.

Alle die für die geraden Nadeln angegebenen Verfahren werden sich auch für die geknöpften Nadeln anwenden lassen; nur unter Umständen schwieriger, da diese Nadeln länger, fester eingespießt sind. Dagegen wird das knopfförmige Ende die Fixierung und das Nachschieben erleichtern. Aus diesem Grunde hat bei den geknöpften Nadeln ein besonderes Verfahren die häufigste Anwendung gefunden. Es besteht dies in dem Durchstechen der Nadelspitze durch die ganze Harnröhrenwand, dem Umdrehen der Nadel, so daß der Knopf gegen die äußere Mündung der Harnröhre zu liegen kommt, worauf die Nadel entweder nach vorn geschoben oder mit der Zange ausgezogen wird (Sue zuerst versucht; A. Cooper). Ist der Knopf der Nadel sehr klein (Stecknadel), so kann die Öffnung der Harnröhre durch Zug so erweitert werden, daß die Nadel direkt nach außen gezogen werden kann (Bourguet). Eine unnötige Complication scheint das Abtrennen des vorstehenden Stückes der durchgestoßenen Nadel und das gesonderte Ausziehen des Knopfes. Boussin erweiterte die äußere Harnröhrenöffnung mit 2 Peans, machte die Spitze der Nadel frei, schob ein abgeschnittenes Katheterstück über die Spitze der Nadel, drängte das Glied zurück, bis die Spitze sichtbar und auszuziehen war. Wenn wir die Tabelle genauer durchsehen, so fällt es auf, wie häufig bei geknöpften Nadeln das Ausziehen mit der Zange gelang; ebenso nach dem Umdrehen der Nadel, daß man nur in wenigen Fällen gezwungen war, auf die Spitze derselben einzuschneiden.

Ganz anders liegen die Verhältnisse bei den Haarnadeln, da die freien Enden immer mehr oder weniger federn und von einander weiter abstehen als die an der Biegung liegenden Stellen, so werden dieselben immer die Schleimhaut eindrücken und selbst Decubitus erzeugen, wenn die Entfernung nicht rasch genug vor sich geht. Die Enden sind daher nicht nur eingestochen, sondern die ganze Nadel tief eingebettet. Man hat behauptet, daß dieses stärkere Abstehen der freien Enden das Hineinschlüpfen der Haarnadeln hemmen soll (Dieffenbach), was aber nicht der Fall ist, da wir dieselben zumeist in den tieferen Teilen der Harnröhre finden, bis wohin sie wegen ihrer Kürze durch das einfache Einschieben in die Harnröhre nicht gelangen können. Es ist dies leicht begreiflich, da beim Anziehen des Gliedes die freien Enden immer tiefer zu liegen kommen und

sich mit dem Nachlassen des Zuges sogleich einspießen. Ein besonderer Umstand, welcher für die Behandlung von Bedeutung ist, ist das Federn der Enden beim Zusammendrücken der Harnröhre. Gelingt es, die Haarnadeln quer zu fassen, so können wir die freien Enden nähern, mit einer Röhre umfassen und die Nadel ausziehen. Desgleichen wird das Zusammendrücken das Ausziehen mit der Zange erleichtern; doch läßt sich nur ein Erfolg erwarten, wenn die Nadel weit vorn liegt, da selbe in dem hinteren Teile dem Drucke nicht zugänglich ist. Das Ausziehen sollte gelingen, wenn man nur das eine Ende mit der Zange faßt, fest anzieht, so daß sich die Nadel von selbst streckt (Goldberg); ein Verfahren, welches wegen der anzuwendenden Kraft und dem Anpressen der Nadel an die Harnröhrenwand leicht zu Verletzungen Veranlassung geben kann. In gleicher Weise wie bei den anderen Nadeln versuchte man das Durchstechen und das Ausziehen an einem Ende, wobei sich die Nadel von selbst streckte. Birgt dieselben Gefahren wie das frühere Verfahren neben einer starken Zerrung der Harnröhrenwand, insbesondere im Zwischenstück, wenn beide Enden durchgestochen wurden. Es wird sich in diesem Fall das Umdrehen der Nadel, so daß die Biegung nach vorn kommt, empfehlen, weil das Ausziehen mit der Zange oder einem Häkchen keinen Schwierigkeiten unterliegt (Guyon, Putmann, Badstiber, Schreiber, Soulé, Ségalas). Das Durchstechen gelingt nicht immer (Soulé). Um das Ausziehen der durchgestochenen Haarnadeln zu erleichtern, trennte man das eine Ende ab (Soulé) und doch war das Ausziehen schwer. Thompson schlug vor, die Nadel in zwei Teile zu trennen und jeden Teil gesondert auszuziehen oder nach Freimachen der Spitzen die Nadel in die Blase zu schieben und mit dem Lithotriptor auszuziehen. Statt der Zange wurde auch der Lithotriptor in Anwendung gebracht (Steele). Guyon versuchte das Ausziehen mittelst des Endoskopes ohne Erfolg. Réliquet gab ein Instrument an, um die Nadel in zwei Stücke zu teilen, wie Thompson vorgeschlagen. In ähnlicher Weise wie die Haarnadeln verhielt sich eine in die Harnröhre eingeführte Drahtschlinge, deren längeres Ende an der äußeren Harnröhrenöffnung vorragte. Beim Anziehen an diesem stach das kürzere Ende durch, es wurde ein Einschnitt gemacht und der Draht ausgezogen (Dieffenbach).

In vielen Fällen mußte man die Entfernung nach Einschnitten in die Harnröhre vornehmen (Boussin, Despres, Meltzer, Guyon, Guinard, Soulé, Sue), wobei die Entfernung infolge des tiefen Einbettens in die Harnröhrenwand sehr schwer war (Durgni).

Besondere Schwierigkeiten bietet die Behandlung der eingeführten Ähren, welche äußerst selten spontan ausgestoßen werden (Lenandié). Der Grund hierfür liegt darin, daß sich die Grannen ausbreiten und sich jede für sich einspießt. Jobert de Lamballe gelang das Ausziehen mit einer von ihm abgeänderten Curette. In 2 Fällen mußte der äußere Harnröhrenschnitt gemacht werden.

Neben den verschiedenen Zangen wurden verschiedene andere Instrumente angegeben. In der einfachsten Form erscheint ein verkleinerter Lithotriptor mit flachen Branchen von 3—4 mm Höhe (Civiale). Dubowisky und Mathieu änderten einen kleinen Lithotriptor derart ab, daß der weibliche Teil die Form einer Curette hatte und beliebig

gestellt werden konnte. Mit gerade gestelltem weiblichen Teil wurde das Instrument hinter den Fremdkörper geführt, der weibliche Teil aufgestellt, so daß der Fremdkörper vor demselben lag, und jetzt der männliche Teil vorgeschoben und der Fremdkörper zwischen beiden gefaßt, zerdrückt oder ausgezogen. Zum Zerbrechen der Fremdkörper hat Réliquet ein compliciertes Instrument angegeben.

Nicht selten bleiben Fremdkörper in Harnröhrenverengerungen stecken. Die hierbei eingeschlagenen Verfahren waren: Stack der Fremdkörper, z. B. Katheterstück, in der Verengerung, so versuchte man das Ausziehen (Weiland Acrum, Vincent, Ivanchich), das Zurückstoßen des Fremdkörpers in die Harnröhre oder Blase mit folgender Erweiterung der Verengerung durch Dilatation (Thompson, Keyes: Nadel) oder Urethrotomia interna; wenn dies nicht möglich war, wurde direkt auf die Verengerung eingeschnitten (Home Blütenstengel, Ebermann Katheterstück, Bourdaux: Katheterstück, Briddon, Porter: Bougie, Rivington: Hutnadel).

Von besonderem Vorteil für die Behandlung der Fremdkörper ist die Endoskopie. Nicht nur, daß sie uns über die Art des Fremdkörpers und dessen Lage Aufschluß gibt, sie wird mit zunehmender Anwendung uns auch sehr oft in die Lage versetzen, die Fremdkörper durch das Endoskop zu entfernen, wie die Fälle von Burkhardt (incrustierte Seidenhefte nach der Harnröhrennaht) und Feleky (Hutnadel) beweisen.

Wie schon oben bemerkt, sollen die Versuche des Ausziehens der Fremdkörper durch die verschiedenen Instrumente nicht zu lange oder gewaltsam fortgesetzt werden, sondern die blutige Entfernung vorgezogen werden. Es gibt jedoch Fälle, in welchen die letztere Operation von vornherein angezeigt erscheint:

1. bei inkrustierten Fremdkörpern, um das Abstreifen der Auflagerungen hintanzuhalten.
2. wenn es zur Abszedierung gekommen ist: bei Knochenstücken (Hussey, Schmidt, Cavazzani), Pfeifenrohr (Trélat).
3. bei Gangrän des Gliedes, Hodensackes, Mittelfleisches (Greene, Schalnadel).
4. bei bestehenden Fisteln (Vincent).
5. bei Körpern, welche die Harnröhre stark vorwölben oder bereits durchstochen haben (Nadeln).
6. bei in den tieferen Teilen der Harnröhre eingekeilten Fremdkörpern.
7. bei in Harnröhrenverengerungen unbewegl. sitzenden Körpern.

Bei der Behandlung der Fremdkörper der Blase kommen mehrere Umstände in Betracht, wodurch sich diese wesentlich anders gestaltet, als an der Harnröhre. Vor allem ist es die Incrustation und

Steinbildung. Incrustieren sich weiche Körper, so lassen sich die Anlagerungen durch Zange oder am besten mit dem Lithotriptor absprengen, und kann der weiche Körper mittelst Zangen oder anderen Instrumenten ausgezogen werden, wenn es nicht gelungen war, den Körper samt den Incrustationen zu entfernen. Schwieriger gestalten sich die Verhältnisse bei Auflagerungen um feste Körper. Sind diese rund und zerteilbar, so werden wir den Lithotriptor mit Vorteil verwenden und zugleich den Fremdkörper zertrümmern können. Sind aber die Fremdkörper unzerteilbar und länglich, dann wird es wohl manchmal gelingen, dieselben auszuziehen; in der Mehrzahl der Fälle werden die Auflagerungen abgestreift werden können, während der Fremdkörper selbst ausgezogen werden kann, meist aber dessen Entfernung durch blutige Operationen nötig sein. Haben sich vollständige Steine entwickelt, so fragt es sich, ob die Auflagerung und der Fremdkörper selbst zertrümmert werden können oder nicht. Im ersten Falle gleicht die Entfernung einer Lithotripsie; im zweiten dagegen muß man zum Schnitt greifen.

Von wesentlichem Einflusse ist die Ausdehnung des Fremdkörpers. Liegt derselbe noch teilweise in der Harnröhre, so kann man mit den oben angegebenen Verfahren ausreichen. Muß man zu blutigen Eingriffen übergehen, so sind dieselben einfacher und beziehen sich auf einen Einschnitt (auf den Harnröhrenschnitt am Mittelfleische) seltener wird der Blasenschnitt gemacht werden müssen. Bei Fremdkörpern, welche in der Blase selbst liegen, kommen jene Verhältnisse in Betracht, welche schon oben bezüglich der Lage und deren Veränderung bei dem verschiedenen Füllungszustande angegeben wurden (S. 144). Besonders erschwerend für die Behandlung ist das Einstechen und Festhalten der Körper in der Blase, von denen ebenfalls schon oben gesprochen wurde (S. 146). Durch beide Umstände wird die Behandlung wesentlich erschwert. Es wurde schon bei der Behandlung der Fremdkörper der Harnröhre die Erschwerung derselben durch die entzündlichen Prozesse in der Umgebung dieser Teile hervorgehoben. Von noch größerem Einflusse sind aber die entzündlichen Vorgänge in der Umgebung der Blase; einerseits durch die Gefahr des Durchbruches in den Bauchfellraum oder die begleitenden peritonitischen Erscheinungen; andererseits durch die Fortleitung auf die höher gelegenen Teile in der Bauchhöhle. Welche Gefahren die Erkrankungen der höher gelegenen Teile der Harnorgane bedingen, wird am deutlichsten hervorgehen, wenn wir die Todesfälle vor oder nach einer Operation betrachten werden. Ein nicht zu unterschätzender Umstand ist die Lageveränderung der Fremdkörper bei

den verschiedenen Füllungszuständen der Blase und das Verhältnis der Fixierung der Fremdkörper an der Blasenwand (S. 146). Wir sehen daraus, um wie viel complizierter sich die Behandlung der Fremdkörper der Harnblase gestalten kann. Fast jeder einzelne Fall bietet Sonderheiten, welche den Arzt überraschen können.

Das Ausziehen der Körper wird teils mit denselben, teils mit eigenen zu dem Zwecke gearbeiteten Instrumenten vorgenommen. Das Ausziehen mit den Zangen bietet insofern Schwierigkeiten, als dieselben meist nicht hinlänglich lang sind; andererseits, da sie sehr schwächlich gearbeitet sind, nicht genug Festigkeit besitzen, um die nötige Kraft zum Festhalten der Körper ausüben zu können. Dieselben federn zu stark. Wir sehen daher, daß an Stelle der Zangen die Lithotriptoren treten, welche nicht nur den nötigen Widerstand beim Ausziehen bieten, sondern die Auflagerung oder den Fremdkörper selbst zerteilen. Gewöhnlich wird ein Lithotriptor mit flachen, kurzen Branchen genommen (Ramasseur). Bezüglich der Zangen kommen meist die complizierteren und stärkeren in Anwendung: der Trilab von Leroy d'Etiolles, die Hunterschen Zangen mit Kanüle, dreiarmige Zange und das Stilet zum Anbohren und Zertrümmern der Fremdkörper. Er wandte auch die Kugelzange an. Für Körper, welche sich nicht mit dem Lithotriptor zerteilen lassen, z. B. Bleikugeln, hat Réliquet nach Caudmont ein eigenes Instrument angegeben. Es besteht aus einem Lithotriptor, dessen männlicher Teil eine dreikantige, an der freien Seite schneidende Leiste trägt. Während der Fremdkörper an den weiblichen Teil angedrückt wird, durchschneidet ihn die scharfe Kante. Dieses Instrument eignet sich auch für Knochen- und Holzstücke. Bei Fremdkörpern, welche in der Flüssigkeit schwimmen, hängt die Lage von der Füllung der Blase ab und können selbe, wenn sie vom Blasenhalse entfernt sind, schwer gefaßt werden. Es wurde daher der Vorschlag gemacht, die Blase statt mit Wasser mit Luft zu füllen, da dann der Fremdkörper immer in der Nähe des Blasenhalses liegen bleibt.

Für rundliche Körper hat man wie für Nierensteine das Auspumpen mit dem Exhaustor empfohlen. Hierbei muß aber der Druck ein sehr starker sein (Guyon), der den Kranken unangenehm werden kann. Immerhin lohnt es sich, den Versuch zu machen.

Weiche Katheter, wenn sie nur einen geringen Durchmesser haben, können leicht mit einem kleinen Lithotriptor ausgezogen werden.

Guyon hat dafür ein eigenes Häkchen angegeben, welches so gebogen ist, daß die Spitze des Häkchens gegen die Concavität der Krümmung und so das Instrument nur mit seiner convexen Seite die Blasenwand berühren kann. Um das Häkchen beweglich zu machen, hat er nach außen vom eigentlichen Häkchen ein Stück einer weichen Bougie eingeschaltet. Das Instrument wird mit Hilfe des Endoskops eingeführt. Haben die Katheter aber einen stärkeren Durchmesser, so falten sie sich neben den Branchen des Lithotriptor und wird das Instrument so dick, daß es nur schwer ausgezogen werden kann. Beim gewöhnlichen Lithotriptor kommt noch hinzu, daß die beiden Enden nach vorn abstehen und sich gegen die Ränder der inneren Harnröhrenöffnung stemmen. Um diesem Übelstande abzuhelfen, wurden verschiedene Verfahren angegeben. Mercier formte den weiblichen Teil des Lithotriptor so um, daß er eine Rinne darstellt, welche ein Fenster hat, in welches der männliche Teil paßt. Dieser erscheint mehr als eine Kante, welche sich gegen das freie Ende abflacht und in ein Häkchen übergeht, welches sich in den oberen Teil des Fensters einlegen kann. Der weibliche Teil des Instruments wird hinter den Katheter geschoben, der männliche faßt mit den Häkchen den Katheter und werden beide Teile genähert, so stellen sich die beiden Enden in die Axe der Branchen, gleichsam als Fortsetzung des Instruments und findet das Ausziehen kein Hindernis. Bazy suchte denselben Zweck zu erreichen durch ein Instrument, dessen weiblicher Teil an der der Convexität der Krümmung entsprechenden Seite, d. h. nach hinten, die Rinne trägt, in welcher der männliche Teil läuft. Wird der Katheter gefaßt und das Instrument geschlossen, so stellen sich die beiden Katheterenden in die Axe des Instruments, leicht nach unten geneigt, ohne wesentliches Hindernis. Der weibliche Teil ist schmäler. Guyon spricht sich gegen alle Instrumente aus, welche den Fremdkörper drehen oder falten. Dickere Katheter können auch zerstückelt (Civiale) und jeder Teil für sich ausgezogen werden. Sind dieselben incrustiert, so wird, wenn die Katheter nicht zu zerbrechlich sind, der Lithotriptor genügen. Das Instrument Civiales hat einen sehr starken weiblichen Teil und die Ränder des männlichen tragen 2 Klingen statt der Zähne.

Besitzen die Katheter eine gewisse Härte, so lassen sie sich nicht falten und werden, wenn sie nicht an dem einen Ende gefaßt sind, querstehend sich am Blasenhalse stemmen. Es ist daher die Aufgabe des Arztes, zu ermöglichen, daß sie an dem einen Ende gefaßt werden. Da das Gleiche auch bei allen anderen länglichen, starren Körpern der Fall ist, so können die Maßnahmen zugleich besprochen werden. Das beste Instrument zum Ausziehen ist der Lithotriptor mit kurzen flachen Branchen.

Vor allem muß berücksichtigt werden, welche Lage die Fremdkörper in der Blase haben. Diesbezüglich wurden schon oben die Versuche von Henriet und Guyon besprochen. Wird der Fremdkörper in der Mitte gefaßt, so stehen beide Enden vor und stemmen sich am Blasenhalse. Um nun das Instrument in die Axe des Instruments zu bringen, gab Civiale an: wenn der Körper gefaßt ist, mit dem Druck durch Öffnen des Instruments etwas nachzulassen. Dadurch wird der Körper frei und soll sich in die Axe des Instruments stellen und kann dann ausgezogen werden. Der Körper steht in dem vertikalen Durchmesser der Blase, das eine Ende ist nahe dem Blasenhalse, der Körper muß über 8 cm lang sein. In dieser

einfachen Weise dürfte das wohl nur selten gelingen. Guyon hat sich genauer mit diesem Gegenstande beschäftigt und folgende Regeln aufgestellt. Ist der Körper nahe seinem einen Ende gefaßt, so stellt sich der Körper beim Zuge aus der Querlage mit dem längeren Schenkel in den größten Durchmesser (den vertikalen), wobei das Instrument eine Drehung nach der Seite des kürzeren Schenkels erleidet. Diese Drehung ist um so stärker, je näher der Fremdkörper an einem Ende gefaßt ist. Ist der Körper in der Mitte gefaßt, so stemmt sich derselbe am Blasenhalse an; das Instrument erleidet keine Drehung. Um nun den Körper in die Längenaxe des Instruments zu bringen, läßt man das Instrument locker und gleitet, den Schnabel desselben nach dem kurzen Schenkel drehend, an dem Körper gegen das eine Ende zu. Nach wiederholtem Fassen in genauer Berücksichtigung der Drehung wird es gelingen, den Körper an einem Ende zu fassen und auszuziehen.

Dieselben Grundsätze hat auch Caudmont aufgestellt und betont vorzüglich, daß die Drehung um so geringer ist, je näher das Instrument den Körper in der Mitte gefaßt hat. In manchen Fällen kann es gelingen, die Korrektur vom Mastdarm her vorzunehmen, wobei das Instrument aber locker gehalten werden muß. Konische Körper werden bei der Korrektur das Instrument leicht abgleiten lassen. Hierbei sei nochmals bemerkt, daß Katheter und weichere längliche Körper so fest an der Blasenwand liegen können, daß sie ganz übersehen oder nur schwer gefaßt werden.

Baumgärtner brachte an einem 47 cm langen Metallstab einen 2 cm langen Haken an, der an seiner größten Convexität eine Schraubenmutter trägt, um dieses Instrument an eine in der Blase zurückgebliebene Leitsonde anschrauben zu können. Das Instrument muß bei leerer Blase eingeführt werden.

Réliquet beschreibt folgenden Vorgang: Ist der Körper zwischen Mitte und einem Ende gefaßt, so wird der Schnabel des Lithotriptors direkt in die Medianebene gestellt. Zieht jetzt den männlichen Teil nach vorne, wobei die Vorderfläche des weiblichen Teiles möglichst mit dem Fremdkörper in Berührung bleibt; neigt das Instrument gegen das kürzere Ende des Fremdkörpers, schiebt jetzt den männlichen Teil gegen den weiblichen, welcher möglichst ruhig gehalten wird. Zieht nun das ganze Instrument gegen den Blasenhals, wobei man genau die Drehung des Instruments beobachtet. In dem Momente, in welchem sich der längere Schenkel anstemmt, halte man das Instrument nicht fest geschlossen, damit der Körper sich im Instrumente drehen und so in die Axe des Instruments stellen kann.

Um dieses Ziel leichter zu erreichen, wurden verschiedene Instrumente angegeben.

Collin hat das Instrument nach Art eines Lithotriptors geformt und zeigt an der Rinne der weiblichen Branche an den entgegengesetzten Seiten fast vertikale Leisten. Die rechte Leiste nimmt vom Winkel des Instruments gegen die Spitze an Höhe ab, so daß sie mit der Spitze des Dreiecks an der Spitze des Instruments endigt. Die linke Leiste ist an der Spitze des Instruments am höchsten, bildet ein Dreieck, dessen Basis nur ein Viertel der Länge der Branche beträgt. Der männliche Teil ist schmäler, seine Branche mehr in einen stumpfen Winkel gegen den Schaft gestellt und trägt am rechten Rande eine Leiste, welche an der Verbindung des Schaftes

mit der Branche am höchsten ist und gegen die Spitze an Höhe abnimmt. Das Instrument wird geschlossen (durch Schrauben), gut befettet eingeführt, durch Zurückziehen des männlichen Teiles geöffnet und der Fremdkörper gefaßt. Beim Schließen des Instrumentes wird der Körper infolge der schiefen Ränder in die Axe des Instruments gestellt. Dieses kann überdies durch ein Stilet zwischen den beiden Teilen erleichtert werden.

Leroy d'Etiolles hat ein ähnliches Instrument angegeben.

Ein einfacheres Instrument hat Mathieu angegeben. Wenn auch ursprünglich für Nadeln bestimmt, so kann es doch auch für längliche Körper, insbesondere für Katheter verwendet werden. Dasselbe besteht aus einem Tubus, welcher an der Verbindung des inneren mit dem mittleren Teil des Instrumentes in eine Rinne übergeht, deren Ränder auf eine Länge von 2 cm an der Spitze erhaben sind. Am freien Rande dieser erhabenen Ränder findet sich je eine nach innen (gegen die Rinne) vorragende Leiste, damit der zweite Teil des Instruments nicht aus der Rinne treten kann. Der 2. innere im Tubus verlaufende Teil besteht aus einem Stabe, welcher von seiner Mitte an in zwei stark von einander federnde, schmale, platte Stäbchen übergeht, deren jedes am vorderen Rande ein gerinntes Knöpfchen trägt. Ist der Stab zurückgezogen, so liegen die beiden federnden Teile in der Rinne verborgen; in demselben Verhältnisse, als der Stab nach einwärts geschoben wird; in demselben treten die beiden Teile vor die Rinne und federn auseinander. Ist der Fremdkörper gefaßt und wird der Stab zurückgezogen, so wird der zwischen den Häkchen gefaßte Körper in die Rinne zurückgezogen (Instument basculeur). Statt der beiden Häkchen kann nur eins vorhanden sein, welches aber stärker gekrümmt sein muß.

Die voranstehenden Instrumente fanden vorzüglich bei Nadeln, welche der Behandlung die größten Schwierigkeiten bereiten, oft ihre Anwendung. Hauptsächlich deshalb, weil diese meistens eingestochen sind. Versucht man sie auszuziehen, so können sie sich immer wieder einspießen, wodurch neue Verletzungen gesetzt werden. Es gilt dies vorzüglich von den geraden Nadeln. Geknöpfte liegen selten nur in der Blase; meist reichen sie in die Harnröhre und werden am besten durch den Schnitt entfernt. Sind die Nadeln weich, so können sie gebogen werden. Es wurde dazu von Curty ein eigenes Instrument angegeben. Es gleicht dem von Mathieu, nur ist der Tubus quer abgeschnitten und trichterförmig erweitert. Durch die Häkchen wird die weiche Nadel in den Tubus hineingezogen und geknickt. Ein anderes Instrument zum Fassen der Haarnadeln ist nach Art der laryngologischen Instrumente geformt. Der Tubus trägt an seinem inneren Ende eine löffelartige Rinne, welche nahe der Spitze des Instruments einen Querspalt besitzt. Der Stab ist am inneren Ende gegliedert und der vorderste Teil erscheint als ein löffelförmiger Haken. Zurückgezogen reicht die Spitze des löffelförmigen Hakens bis zur Querspalte des Tubus. Wird der Stab nach einwärts geschoben, so krümmt sich das gegliederte Ende um den äußeren Rand des Spaltes bis in die hintere Fläche.

Die Schwierigkeit der Behandlung der Fremdkörper in der Blase wird einleuchtend, wenn man vergleicht, wie oft bei denselben der Blasenschnitt gemacht werden mußte. Für gewisse Körper leistet das Endoskop bei der Behandlung sehr viel. Nicht nur daß wir über die Art des Fremdkörpers genauen Aufschluß erhalten, sondern wir können auch die Lage, das Ver-

hältnis zur Blasenwand genau bestimmen und können Instrumente neben und durch dasselbe in die Blase einführen. Wir sehen daher eine Reihe von Instrumenten, welche zu diesem Behufe angefertigt wurden. Collin verband nach Guyon das Endoskop mit einem Häkchen und einer Zange zum Fassen der Körper (Kathetern, Nadeln, vorzüglich Haarnadeln). Görl fügte dem Cystoskop ein einem Lithotriptor ähnliches Instrument an, welches sich der Concavität des Cystoskops genau anpaßte, mit seinen Broachen dieses überragte und gleichsam die Fortsetzung des Schnabels des Cystoskops bildete. Der Fremdkörper wurde mit dem Lithotriptor bei guter Beleuchtung gefaßt und das ganze Instrument ausgezogen. Solche Instrumente wurden von Nitze angegeben, von Bierhof umgeändert, Schlaginweit. Nach Guyon hat sich die Anwendung des Cystoskops nicht immer bewährt.

Des weiteren wurden zum Auffinden der Fremdkörper die Röntgenstrahlen mit gutem Erfolge benutzt. Stockmann hat eine Haarnadel constatiert, Pousson eine Nadel und eine Haarnadel, welche letztere mittelst eines durch das Cystoskop eingeführten Drahtes ausgezogen wurde. Versuche, die Fremdkörper aus Eisen, z. B. Nadeln, durch den Magnet zu entfernen, wurden von Curty und Hofmeister angestellt. Curty zog eine Nadel mit einem Instrument aus, welches aus einem magnetischen Stahlstab bestand, in dessen seitlichem Teile ein zweiter Stahlstab eingeschoben war. Nach Hofmeister, welcher bei einem Mädchen eine Haarnadel aus der Blase entfernte, hält der Magnet den Körper nicht so fest wie die Zange; der Fremdkörper muß frei beweglich sein. Nach Experimenten mit dem Hirschbergschen Handmagneten, dessen Spitze abgerundet war, um eine größere Haftfläche zu erhalten, legt sich der Körper der Länge nach an den magnetischen Stab an. Die Wirksamkeit der Magneten haben Socin (Eisenkügelchen im Ösophagus) und Garet (Nadel in einem Bronchus) erprobt.

Berücksichtigen wir neben den schon bei den Nadeln angegebenen Zufällen, daß Fremdkörper in der Blase leicht brüchig werden (Katheter) und zerbrechen oder sich Teile davon ablösen (Wachs, Paraffin), welche häufig sich incrustieren und Steine bilden, so geht daraus hervor, daß wir sehr häufig in die Lage kommen werden, blutige Operationen vorzunehmen.

Betrachten wir die vorliegende Tabelle, welche nur jene Fälle enthält, in welchen derselbe Körper mehrfach zur Beobachtung kam, so finden wir 625 Fälle — Heilungen 595 (95,2 Proz.), Todesfälle 30 (4,8 Proz.) — verzeichnet, davon fallen auf die Harnröhre 181 mit 174 Heilungen (96,13 Proz.), Todesfällen 7 (3,87 Proz.), auf die Blase 444 mit 419 Heilungen (94,37 Proz.), Todesfällen 23 (5,63 Proz.).

Wir sehen daraus, daß das Verhältnis der Heilungen zu den Todesfällen im allgemeinen sowie im speziellen ein äußerst günstiges ist, nur stellt es sich für die Blase ungünstiger als für die Harnröhre (5,63 Proz. zu 3,87 Proz. Todesfällen).

Vergleichen wir die einzelnen Behandlungsarten, so ergibt sich für die spontane Entfernung für die Blase ein günstigeres Verhältnis

(4,28 Proz.) gegen die Harnröhre (3,31 Proz.). Es erklärt sich dies aus der Wirksamkeit der Zusammenziehung der Blasenmuskulatur gegenüber der Schwäche der Muskeln in und um der Harnröhre. Ein umgekehrtes Verhältnis findet sich bei der Entfernung mittelst der Zangen; in der Blase konnte dieselbe nur in 8,78 Proz. angewandt werden, in der Harnröhre in 43,64 Proz. der Fälle.

Die Anwendung des Lithotriptor, selbst des für die Harnröhre umgeänderten, konnte in dieser nur in 4 Fällen (2,2 Proz.), in der Blase dagegen 47 mal (10,58 Proz.) angewendet werden, wie sich leicht aus der Capacität der Blase ableiten läßt.

Ein wichtiges Verhältnis ist das der Operationen ohne und der mit Eröffnung der Harnwege. In beiden Teilen der Harnwege müssen die spontanen Abgänge abgezogen werden. Für die Blase müssen die Fälle, welche mit der Lithotripsie behandelt wurden, denen ohne Eröffnung der Harnwege beigezählt werden.

In der Harnröhre	(175 Fälle)	ohne	Eröffnung	96	(54,86 Proz.),
		mit	„	77	(44,00 „
In der Blase	(425 „	ohne	„	147	(34,58 „
		mit	„	278	(65,41 „

Es ergibt sich auch hier das entgegengesetzte Verhältnis und ist der hohe Prozentsatz der Eröffnung der Blase bei Fremdkörpern derselben auffallend.

Vergleicht man die Blasenschnitte bei Fremdkörper der Harnröhre und Blase bezüglich der Todesfälle, ergibt sich auf

40 Fälle	der Harnröhre	1 Todesfall	(2,17 Proz.),
257 „	„ Blase	21 Todesfälle	(8,17 „

daher der Verlauf an der Blase ungünstiger.

Von besonderer Wichtigkeit ist das Verhältnis der einzelnen Arten des Blasenschnittes:

1. Sectio mediana:	Harnröhre	40	Fälle	ohne Todesfall,
	Blase	90	„	4 Todesfälle (4,44 Proz.).
2. Sectio lateralis:	Harnröhre	4	„	1 Todesfall (25 Proz.).
	Blase	60	„	6 Todesfälle (10 „
3. Sectio alta:	Harnröhre	2	„	kein Todesfall,
	Blase	60	„	1 „ (1,66 Proz.).

Sowohl an der Harnröhre als auch an der Blase gibt der seitliche Blasenschnitt das ungünstigste Resultat. Leider wurde bei den Fremdkörpern der Blase in so vielen Fällen die Operation als Cysto-

tomie ohne nähere Angabe gemacht, wodurch der Prozentsatz bei der Blase etwas geändert werden könnte, weil bei 47 Fällen mit 10 Todesfällen die Sterblichkeit 21,3 Proz. beträgt. Immerhin ist der Prozentsatz bei dem hohen Blasenschnitt so gering, daß sich an demselben nicht eine so bedeutende Steigerung zeigen würde.

Fassen wir das Voranstehende zusammen, so ergibt sich aus den Tabellen:

1. Der Verlauf ist bei der Harnröhre günstiger als an der Blase (3,87 Proz. : 5,86 Proz.).

2. Fremdkörper der Blase werden häufiger spontan entleert (4,28 Proz. : 3,31 Proz.).

3. Die Entfernung der Fremdkörper gelingt an der Harnröhre leichter als aus der Blase (43,64 Proz. : 8,78 Proz.).

4. Die Anwendung des Lithotriptor ist in der Blase leichter als in der Harnröhre (10,58 Proz. : 2,2 Proz.).

5. Die blutigen Operationen verlaufen an der Harnröhre günstiger als an der Blase (2,17 Proz. : 8,17 Proz. Todesfälle).

6. Der hohe Blasenschnitt gibt das günstigste Resultat, der seitliche Perinealschnitt das ungünstigste (1,66 Proz. : 10 Proz.), der mediane Perinealschnitt steht in der Mitte (4,44 Proz.).

7. Nicht incrustierte Fremdkörper lassen eine Wahl des Operationsverfahrens; incrustierte dagegen, wenn sie nicht verkleinert und stückweise entfernt werden können, werden am besten auf blutige Weise behandelt.

Todesfälle nach Operationen:

a) an der Harnröhre:

1. Edwards Rojer: K., 8 J. Schneckenschale vor 10 Monaten eingeführt, hatte sich mit einer $^1/_4''$ dicken Incrustation belegt; es kam zu Harninfiltration am hängenden Teile des Gliedes; Einschnitt und Entfernung des Steines. Tod. Todesursache: Nierenerkrankung.

2. Hussey: Knochenstück. M., 30 Jahre. Überfahrenwerden vor 8—9 Jahren mit Bildung eines Abszesses, dessen Eröffnung ohne Abgang eines Knochenstückes. Kurz vor der Aufnahme Schmerz bei der Erektion. Abgang eines Knochenstückes. Neuerliche Beschwerden, Einschnitt am Mittelfleische, kein Knochen gefunden. Tod später an Marasmus.

3. Trélat: Pfeifenrohr, 8 cm lang. M., 42 J. Vor 12 Tagen mit einem Schlauche am äußeren Ende eingeführt. Beim Zurückziehen glitt der Schlauch ab und das Pfeifenrohr blieb im häutigen Teile liegen. Es entwickelte sich nach Durchbruch der Harnröhre Harninfiltration. Einschnitt am Mittelfleische. Tod. Ursache nicht angegeben.

4. Gaspard: Bohne. M., 50 J. Vor Wochen eingeführt, zu Urethritis, Gangrän des Hodensackes und Gliedes. Einschnitt, Entfernung der Bohne. Tod. Todesursache: Pyämie.

5. Cavazzoni: Kornähre. M., 65 J. Dieselbe von einer Länge von $1^1/_2$ cm, saß im häutigen Teile der Harnröhre. Bald zeigte sich phlegmonöse Entzündung am Mittelfleische mit Abszeßbildung und Gangrän der Haut. Eröffnung des Abszesses. Tod. Todesursache: Pyämie mit Metastasen.

6. D'Ossian: Holzstück im kavernösen Teile der Harnröhre. Mann, 70 J. Einführung eines an einem Faden befestigten Holzstückes behufs der Eröffnung eines Abszesses in der Harnröhre (?). Abreißen des Fadens von dem 5—6″ langen, federstieldicken Holzstück; Einspießen desselben mit dem vorderen Ende in die Schleimhaut, mit Schmerz im Gliede; Schwellung des Gliedes. Einführen einer Zange bis zum Fremdkörper, auf dieser ein Bistouri behufs der Durchtrennung der aufgespießten Schleimhaut mit folgender leichter Entfernung des Holzstückes mit der Zange; folgende Zunahme der Schwellung des Gliedes mit Gangrän. Tod. Der Abszeß hatte sich bis an die hintere Wand der Blase ausgebreitet. Todesursache: Pyämie.

7. Schmidt. M., 47 J. Vor 3 Monaten Osteomyelitis ossis pubis; Schmerz in der Harnröhre, Infiltratio urinae um den häutigen Teil derselben, am Hodensack und Bulbus, Abszeßbildung am Mittelfleische; Aufbruch mit Harnröhrenfistel; Einschnitt am Mittelfleisch. Tod an Urämie. Das Knochenstück 1,3 cm lang, 3 mm dick, ausgezackt.

b) an der Harnblase.

1. Sowakowsky. M., 37 J. Nadel einer Pravazschen Spritze, welche vor 3 Jahren nach einer Punktion in der Blase zurückgeblieben war. Der Kranke kam schon mit urämischen Erscheinungen zur Aufnahme. Die Untersuchung ergab die Anwesenheit eines Steines, in dessen Mitte später die Nadel gefunden wurde. Es wurde der Medianschnitt gemacht. Die Urämie machte aber weitere Fortschritte. Tod. Ursache: Urämie infolge von Pyelonephritis calculosa bilateralis.

2. Morestin. M., 45 J. Stück einer Pravazschen Spritze, vor 12 Tagen eingeführt behufs Harnentleerung bei Myelopathie, Paraplegie (Punctio capillaris). 8 cm lang, $^1/_3$ mm dick. Die Spitze der Nadel war im Blasenhalse eingespießt. Sectio alta. Tod. Ursache nicht angegeben.

3. Wikham. K., 11 J. Eine Schale seit 11 Monaten eingeführt mit Bildung eines Perinealabszeßes, welcher eröffnet wurde. Auftreten von Steinbeschwerden, Abgang von Schalenstücken, welche incrustiert waren. Es wurde die Sectio mediana gemacht, aber der Stein bei der Operation nicht gefunden, sondern erst am nächsten Tage. Tod. Ursache: Urämie.

4. Buck. M. 79 J. Sehr herabgekommen, ein Stück eines Silberkatheters vor 15 Jahren in der Blase abgebrochen, $3^1/_2$″ lang. Seitenblasenschnitt. Tod. Ursache: Peritonitis.

5. Bowley. Mann. Ein Knochenstück. Die Untersuchung ergab einen Blasenstein, welcher nach dem Seitenschnitt den Knochen als Kern zeigte. Tod. Ursache: Pyonephrose.

6. Angerer. M., 46 J., blaß, schwächlich. Wegen Harnverhaltung ein Katheter vor 8 Monaten eingeführt, abgerissen, am folgenden Tage ein zweites Mal abgerissen. Das eine Stück 6 cm, das zweite 3 cm lang, incrustiert. Sectio alta, Blasennaht. Tod an eitriger Peritonitis. Die

Sektion ergab weiter: Alte Atelektase der Lungen, atheromatöse Endocarditis, Hydronephrose.

7. Bazy. M., 77 J. Nach wegen Harnverhaltung erfolgtem Katheterismus Befestigung des Katheters an den Haaren; vor 3 Jahren. Bald spontane Blasenbeschwerden heftiger Art, besonders heftiger Schmerz. Steinbeschwerden. Lithotripsie, Stein $2^1/_2$ cm lang, 2 cm breit. Abgang von Fragmenten mit Haaren. Tod. Ursache: Degeneration aller Organe.

8. Jackson. M., 75 J. Silberkatheter wegen Vergrößerung der Vorsteherdrüse eingeführt, das abgebrcchene Stück 5 cm lang. Sectio lateralis. Tod. Ursache nicht angegeben.

9. Debout. Mann (?). Bleistift. Extraktion möglich, da nur das eine Ende des Bleistiftes konisch incrustiert, das andere frei war. Tod. Ursache nicht angegeben.

10. Bartholinus. Junger Mann. Bleikugel nach Schuß vor Jahren. Die Wunde heilte zu. Erst nach Jahren traten Steinbeschwerden auf. Es wurde 1 Stein gefunden, welcher durch den Blasenschnitt entfernt wurde und die Kugel enthielt. Tod. Ursache nicht angegeben.

11. Souberbielle. Soldat. Kugelschuß, keine Ausschußöffnung, die Kugel wurde nicht gefunden. Nach 8 Tagen die Kugel schon incrustiert. Es wurde die Wunde erweitert und die Kugel entfernt. Tod. Ursache: Marasmus.

12. Hofmokl. M., 50 J. Kirschkern bei Neubildung des Dickdarmes nach Perforation in die Blase gelangt. Derselbe bewegte sich mit der Harnentleerung bis zur kahnförmigen Grube nach vorn; nach der Harnentleerung trat er wieder in die Blase zurück. Es wurde die untere Wand der kahnförmigen Grube aufgeschnitten, der Kern entfernt. Tod an Marasmus.

14. Malthe. M., 48 J. Knochenstück, abstammend von einer rechtsseitigen Hüftgelenksentzündung mit Fistelbildung, welche 8 Jahre vorher stattgehabt hatte. Erst 4 Jahre später ging ein Knochenstück spontan durch die Harnröhre ab, und 6 Jahre nach diesem hatte der Kranke das Gefühl eines Fremdkörpers in der Blase. Die Untersuchung ergab einen Stein. Es wurde ein Knochenstück ausgezogen, der Seitenblasenschnitt zur Entfernung des Steines vorgenommen. Später bildete sich eine Blasenfistel durch ein zurückgebliebenes Knockenstück. Tod an Marasmus.

15. Chaumet. M., 44 J. Eine selbst eingeführte Weinranke, welche sich in der Blase incrustierte und zwar schon nach wenigen Wochen. Es wurde die Steinzertrümmerung in mehreren Sitzungen vorgenommen. Nach der 10. letzten Sitzung entwickelte sich Peritonitis und Pleuritis. Tod. Ursache: Peritonitis suppurativa.

16. Buhl (?). M., 29 J. Knochenstück. Der Kranke hatte als Kind eine rechtsseitige Hüftgelenksentzündung durchgemacht, war aber geheilt. Vor seinem Tode bekam er einen Stich in das Gesäß; Steinbeschwerden. Es wurde die Cystotomie gemacht und ein $6^1/_2$ Lot schwerer Stein mit dem Knochenkern herausbefördert. Die Wunde heilte zu. Tod nach 4 Jahren an Cystitis.

17. Pau. M., 34 J. Federstiel. 2 Tage vor der Aufnahme eingeführt; alsbald heftige Peritonitis, Phlegmone des Penis, Scrotums, Perineums.

Sectio mediana mit Entfernung des Stieles. Tod 2 Tage nach der Operation. Peritonitis infolge von Durchbohrung der Blase durch den Federstiel.

18. Barnister (?). Mann, vor 19 Monaten einen Schuß von hinten mit Zertrümmerung des Schambeines erlitten. Nachdem Steinbeschwerden aufgetreten waren, wurde der Seitensteinschnitt gemacht, 1 Stein und 7 Knochenstücke entfernt. Ein Jahr später trat Rezidiv ein; der Kranke verweigerte eine Behandlung. Tod. Bei der Sektion 2 Steine mit Knochenstücken als Kerne, Phosphate. Zerstörung der höher gelegenen Harnorgane.

19. (?) Frank. M. 70 J. Abgebrochener weiblicher Teil eines Lithotriptors. Seitenblasenschnitt, Entfernung. Tod 5 Monate später an Pyelonephritis.

20. Brown. M. Wegen Harnröhrenverengerung wurde ein weiblicher Katheter eingeführt und wurde festgehalten. Bei der Vornahme des äußeren Harnröhrenschnittes schlüpfte der Katheter in die Blase. Jeder Versuch der Entfernung durch Ausziehen umsonst. Alsbald Nausea. Tod 8 Tage nach dem Anfalle. Todesursache nicht angegeben (wahrscheinlich Degeneratio renis).

21. Posnansky. Mann. Kugel durch einen 6 Wochen vorher erfolgten Schuß durch den Darmbeinkamm. Steinbeschwerden. Es wurde die Zertrümmerung versucht (?), der Blasenschnitt entfernte einen Stein. Tod nach wenigen Tagen. Todesursache nicht angegeben.

22. Ossowicki. M., 34 J. Abgebrochenes Stück eines blechernen Katheters; alsbald Blasenerscheinungen, welche sich heftig steigerten. Mit der Bougie wurde der Körper gefunden. Es wurde der Blasenschnitt gemacht, der Körper aber nicht gefunden. Perforation der Blase. Tod an Peritonitis. Der 9 cm lange Körper lag zwischen den Schichten der Blase eingekeilt, da nur ein 1 cm langer Teil in die Blase vorragte. Das andere Ende hatte die Blase durchbohrt.

23. Burci-Filippi. M., 74 J. Soll seit Kindheit ein Baumreis in der Blase getragen haben; Urethritis mit folgender Verhärtung der Harnröhre; Steinbeschwerden. Es wurde der Blasenschnitt gemacht, ein Phosphatstein und mehrere Ästchen entfernt. Pyelonephritis. Tod. Todesursche Pyämie (Phlebitis).

24. Rodé. M., 28 J. Kuhsehne vor 2 Tagen eingeführt. Sectio mediana. Tod. Ursache Pyämie.

25. Keat. Junger Mann. Lederstreifen. Da derselbe außen etwas vorragte, so wurde das Ausziehen mit Gewalt versucht, wobei die Teile verletzt wurden. Seitenblasenschnitt; Entzündung des Zellgewebes um die Blase. Tod. Wahrscheinlich Pyämie.

26. Simon. K., 12 J. Nadel vor 12 Monaten eingeführt. Blasenschnitt. Die Nadel zur Hälfte frei; die 2. Hälfte in einen Stein eingeschlossen. Tod. Ursache unbestimmt.

27. Billroth. M., 63 J. Zusammengerolltes Papier. Es wurde die Lithotripsie versucht, spontaner Abgang. Durchbohrungserscheinungen von seite der Blase. Tod. Ursache: Peritonitis neben Degeneratio rerum.

Die Todesursache nach Operationen findet sich in folgender Weise angegeben:

Harnröhre:	Degeneratio renum (Urämie)	2
	Pyämie	3
	Marasmus	1
	unbekannt	1

Blase: Entartung der höher gelegenen Harnorgane:

a)	Degeneratio renum	4
	Pyonephrosis	1
	Pyelonephritis	2
	Cystitis	1
	Urämie	2
b)	Peritonitis	6
c)	Marasmus	3
d)	Pyämie	3
e)	unbestimmt	5
		27

10

Es geht daraus hervor, welchen Einfluß die Erkrankung der höher gelegenen Organe bei den Operationen ausüben. Man wird nicht irre gehen, wenn man jene Fälle, in welchen Marasmus als Todesursache angegeben ist, auch dahin rechnet. Auffallend häufig ist Peritonitis als Todesursache bei Fremdkörpern der Blase und beruht diese zumeist auf abnormer Lage des Fremdkörpers in der Blase.

Eigene Casuistik.

Fremdkörper der Blase.

1. Fall.

K., Alois, 12 Jahre, am 4. Februar 1899 aufgenommen; groß, blaß, schlecht genährt, seit einiger Zeit schwächlich. Derselbe hat seit Kindheit Strabismus. Zunge wenig belegt, feucht; Hals lang, dünn; Brustkorb lang, breit, flach; Atmen rauh, vesiculär. Der 1. Ton im linken Ventrikel rauh. Leber und Milz nicht vergrößert. Seit Kindheit Enuresis nocturna, Harnentleerung bei Tage 2—3 mal, in der Nacht 2 mal.

Vor 1 Jahr führte er sich ein Wachskerzchen von Federstieldicke in die Harnröhre, welches ihm entkam und in die Blase schlüpfte. Die Erscheinungen waren nicht wesentlich und erst seit 1 Monat trat eine Verschlimmerung der Blasenerscheinungen auf. Seit 4 Monaten empfand er Schmerzen in der l. Nierengegend.

Die Symphysenfalte verstrichen. Über der Schambeinfuge eine unregelmäßige, oben breitere Geschwulst, welche bis zur Mitte des Abstandes vom Nabel reichte und druckempfindlich war. Die äußeren Geschlechtsorgane schwach entwickelt. Der Hodensack odematös, bei Druck auf die Blase

entleert sich Harn. Am Mittelfleische eine Geschwulst, von der Mitte des Hodensackes bis über den Bulbus, am vorderen Ende am höchsten, hart. Bei Druck auf die Geschwulst entleert sich Eiter aus der Harnröhre. Der häutige Teil der Harnröhre breit; die Vorsteherdrüse nicht zu fühlen; die Blase nicht nach hinten vorgewölbt; bei bimanuellem Druck deutliche Fortpflanzung.

Es wurde die Harnröhre über der Geschwulst eröffnet, wobei sich viel Eiter entleerte. Da der Finger am Blasenhalse einen flachen Stein fand, so wurde der Schnitt nach hinten erweitert, der Stein entfernt. Die weitere Untersuchung ergab einen 2. Stein in der Blase, welcher ebenfalls ausgezogen wurde. Der Verlauf war anfangs günstig. Später traten Erscheinungen von seite der oberen Harnwege mit stark eitrigem Harne auf; der Kranke magerte ab und starb am 24. Februar.

Leichenbefund: Hypertrophia cordis mittleren Grades; Cystitis chronica subsequente pyelitide; in der Blase noch weiße kristallinische Massen. Beide Harnleiter ausgedehnt, verdickt; in beiden Nierenbecken eine dicke citronengelbe Flüssigkeit mit reichlichem Phosphatsediment und Flocken. Die Übergangsstelle des Harnleiters in das Nierenbecken durch eine wulstartige Entwicklung des Beckens verengt.

Der kleine flache Stein bestand aus Phosphaten. Ein Kern konnte an der Schnittfläche nicht bemerkt werden. Der 2. Stein war eigroß, aus Phosphaten, in dessen Mitte ein vielfach geknicktes Wachskerzchen lag.

2. Fall.

S., Mathias, 29 Jahre; aufgenommen am 15. Januar 1896. Der Vater starb an Carcin. parotidis. Er überstand als Kind die Masern, im 9. Lebensjahre litt er durch 3 Monate an einer Lungen- und Rippenfellentzündung, im vorigen Jahre an Husten und Nachtschweißen. Die Harnentleerung stets leicht, bei Tage 1—6 mal, nachts 1 mal. Jede venerische Erkrankung wird geleugnet. Vor 1 Jahre der 1. Coitus, seither Masturbation mit 2—3 maligen, wöchentlichen Pollutionen.

Vor 2 Tagen hatte er bei Nacht, als er Harn lassen wollte, das Gefühl, als ob ihm in der Gegend des Bulbus etwas stecken geblieben wäre. Um dieses zu beseitigen, führte er sich ein 6—7 cm langes $^1/_4$ cm dickes rotgefärbtes Wachskerzchen ein, welches ihm entschlüpfte und in die Blase drang. Alsogleich heftiger Harndrang; nach dem Harnlassen für einige Minuten ein heftiges Brennen in der Harnröhre. Am folgenden Tage die Harnbeschwerden gesteigert; die Stuhlentleerung angeblich schmerzhaft.

Der Kranke schwächlich, blaß; Haut zart. Die Fossae claviculares eingezogen. Lungenschall über den Spitzen kürzer, Atmen links an der Spitze schwächer als rechts, sonst rauh, vesiculär. Herz nicht vergrößert, Töne dumpf. Leber und Milz nicht vergrößert.

Die Nieren nicht fühlbar. Die Unterbauchgegend nicht vorgewölbt, Resistenz nicht vermehrt. Blasengegend in der Mitte und nach rechts hin druckempfindlich. Die Harnröhre nicht härter, in der Gegend des Bulbus druckempfindlich. Der häutige Teil der Harnröhre mäßig breit, härter. Die Vorsteherdrüse schwach entwickelt. Blase nach hinten nicht vorgewölbt; aber bei bimanueller Untersuchung druckempfindlich. Ein Fremd-

körper nicht zu fühlen. Der Harn sauer, starkes schleimiges Sediment aus Eiter und Blasenepithelien, 800 ccm in 24 Stunden; kein Eiweiß.

Die Cystoskopie ergibt einen diagonal gestellten, länglichen Körper. Mit dem dünnen Lithotriptor wurde nach mehrmaligem Fassen ein 12 cm langes, rötlich gefärbtes, gänsekieldickes Wachskerzchen ausgezogen, welches an einem Ende gefaßt war. Von der Oberfläche hatten sich einzelne Stellen abgebröckelt, welche nachträglich abgingen, so daß mit dem Cystoskope nichts mehr nachgewiesen werden konnte. Der Harn leicht blutig. Abnahme der Blasenbeschwerden. Temperatur nur am 2. Tage nach der Operation 38,2° C., sonst normal. Der Kranke wurde am 21. Juni 1896 geheilt entlassen.

Trotzdem mit dem Cystoskope nichts mehr nachgewiesen werden konnte und auch beim Auspumpen keine Bröckeln entleert wurden, mußten doch einzelne zurückgeblieben sein, da Pat. später mit Steinbeschwerden zur Aufnahme gelangte und mehrere kleine Steine durch Lithotripsie entfernt wurden.

3. Fall.

Sch., Franz, 27 Jahre, Hilfsarbeiter; am 7. Februar 1901 aufgenommen. Der Vater brustleidend; Geschwister an Kinderkrankheiten gestorben.

Der Kranke überstand als Kind die Masern, mit 7—8 Jahren die Blattern, im 17. Jahre Hämoptoë. Derselbe schlecht genährt; Hals lang, dünn; Brustkorb lang, schmal, flach; der Schall links hinten oben kürzer, rauhes unbestimmtes Atmen beim Einatmen; Ausatmen bronchial; links der Stimmfremitus vermehrt; 2. Pulmonalton verstärkt. Leber und Milz nicht vergrößert.

Enuresis bis zum 7. Lebensjahre; Blenorrhoe geleugnet; Harnlassen 2—3 mal im Tage. Vor 5 Wochen führte er sich zur Masturbation eine dünne Wachskerze in die Harnröhre ein, welche in die Blase drang. Am selben Tage Abgang eines Stückes mit dem Dochte; am nächsten Tage noch ein Stück und einzelne Bröckel. Seither in seiner Intensität wechselnder Schmerz beim Harnlassen; das Harnlassen sonst leicht; keine Unterbrechung des Strahles.

Die Nieren nicht druckempfindlich; nicht fühlbar. Die Blase rechts empfindlich. Die äußeren Geschlechtsorgane mäßig entwickelt, die Harnröhre nicht empfindlich; der häutige Teil schmal; die Vorsteherdrüse auffallend schwach entwickelt; die Blasengegend nicht vorgewölbt, nicht druckempfindlich. Harn alkalisch, 1025, Eiweiß in Spuren (0,1 Proz.); Sedimente reichlich, zersetzt mit Tripperphosphaten, Bakterien und Leukocyten.

Mit dem Cystoskope wurden nur einzelne längliche, weißliche Körperchen gesehen, welche sich bei ihrer Entfernung mit dem dünnen Lithotriptor als abgelöste, längliche Wachsstückchen ohne Docht erwiesen. Einzelne Stücken wurden ausgepumpt; keine Reaktion. Der Kranke wurde am 16. Februar geheilt entlassen.

4. Fall.

Gummikather. H., Leopold, 40 Jahre; am 11. Juni 1888 aufgenommen. Die Großmutter starb an Apoplexia cerebri, die Mutter leidet an einem Vitium cordis.

Im 5.—6. Lebensjahre zog er sich durch einen Sprung von einem Wagen eine Rißwunde am Hodensack zu; überstand im 23. Jahre Variola; im 25. Jahre einen Tripper von langer Dauer; von da ab ein sich öfter wiederholender Blasenkatarrh. Vor 12 Jahren stürzte er in einer Kellerei ein Stockwerk hoch herab auf ein Asphaltpflaster und konnte seit dieser Zeit nicht mehr spontan Harn lassen. Beim Selbstkatheterisieren seit jener Zeit riß ihm am 6. Februar der Katheter ab und ein Stück blieb in der Blase zurück.

Das Glied klein, Hypospadiasis fossae navicularis; die Blase ausgedehnt, reicht bis zur Mitte zwischen Schambeinfuge und Nabel, nicht druckempfindlich. An der Harnröhre sonst nichts Abnormes. Harn trübe, alkalisch, 1019, kein Eiweiß; Sediment enthält Eiterzellen und wenig Blasenepithelien; kein Fieber.

Es wurden wiederholte Extraktionsversuche vergebens gemacht. Das Cystoskop ließ den Fremdkörper am Blasengrund wahrnehmen; ihn zu fassen, gelang nicht.

Am 20. Februar gelang es, den Körper mit einem Kinderlithotriptor zu fassen und ihn ohne großen Schmerz bis in den vorderen Teil der Pars pendula zu ziehen, von wo er mit der Ecurette entfernt wurde. Die Blutung war mäßig. Einlegen eines Verweilkatheters.

Das Katheterstück war 5 cm lang und war schon nach 9 Tagen leicht incrustiert.

Nach dem Ausziehen bekam der Kranke einen Ohnmachtsanfall und leichte Schmerzen in der Blase und dem Gliede. Kalte Überschläge um das Glied und auf das Mittelfleisch.

Am 25. Februar mittags von 1—$1^1/_2$ Uhr Schüttelfrost; 39,1° C., dann Hitze bis 4 Uhr, 39,1° C.; abends 38,6° C. Der Schmerz in den Genitalien geringer.

Am 26. Februar Temperatur morgens 37,0° C., abends 39,1° C., ohne daß eine örtliche Erkrankung nachweisbar war. In den folgenden Tagen bis zur Entlassung normal. Die Paresis der Blase bestand fort. Paresis an den Gliedmaßen war nicht vorhanden.

5. Fall.

Gummikatheter. G., Franz, 57 Jahre, Greißler; am 16. September 1894 aufgenommen.

Der Vater starb an Apoplexie, die Mutter an Altersschwäche, ein Bruder schwer rhachitisch.

Er überstand die Cholera; im selben Jahre Syphilis; seit 40. Jahre leidet er angeblich an Gicht; kann schlecht gehen, mit Schweratmigkeit; überstand zweimal Lungenentzündung; als Kind Masern und Scharlach.

Seit seinem 40. Lebensjahre Harndrang, so daß er des Nachts aufstehen mußte. Seit 2 Jahren Vermehrung des Harndranges mit Unvermögen, den Harn zurückzuhalten; später Incontinentia urinae; seit $^1/_2$ Jahre Kreuzschmerzen; vor 5 Monaten die erste Blasenblutung und Harnverhaltung, welche sich wiederholte und der Katheter angewandt werden mußte. Am Tage vor der Aufnahme Unmöglichkeit des Einführens, wobei wahrscheinlich ein Stück Katheter abgerissen wurde; Blutung.

Der Kranke mittelgroß, mäßig genährt; Ohrensausen. Die Pupillen

reagieren träge; Zunge belegt; Hals lang, dick; Brustkorb breit, kurz; Schall voll; Atmen etwas verstärkt. Herzdämpfung nach links hin verbreitert, die Töne dumpf.

Der Bauch etwas aufgetrieben; Nieren druckempfindlich. Blasengegend vorgewölbt, Schall leer bis 2 Querfinger unterhalb des Nabels, druckempfindlich. Äußere Genitalien außer einer auffallend starken Entwicklung der Eichel nichts Abnormes. Die Vorsteherdrüse länglich, gelappt, vergrößert; Harnverhaltung. Der Katheterismus das erste Mal mit Mercier-Katheter leicht, das nächste Mal nur mit Metallkatheter möglich. Harn blutig, fast schwarz, 2700 ccm, sauer, 1009, Sediment reichlich, Blutcoagula. Am 20. wurde ein Verweilkatheter eingelegt. Es entwickelte sich eine heftige Nephritis mit Temperatur bis 39,5°, welche mehrere Tage anhält, dann einige Tage normale Temperaturen folgten, um dann nochmals zu steigen. Dies wiederholte sich mehrere Male (Febris urethralis). Der Harn war frisch gelassen sauer, 2000—2800 ccm, 1012, trübe; reichliches Sediment, welches hauptsächlich aus Eiter bestand neben Epithelialcylindern; lokale Schmerzhaftigkeit im Bauche geringer. Die Harnmenge steigerte sich nach dem Abfallen der Temperatur bis auf 3800 ccm. Da die Vermutung bestand, daß möglicherweise ein Katheterstück in der Blase liege, wurde jetzt ein Lithotriptor eingeführt und ein Katheterstück ausgezogen. Der Kranke leugnete ein Abbrechen des Katheters. Der Blutgehalt des Harnes hatte gänzlich abgenommen, dagegen war das Eiweiß gestiegen. Am 14. Oktober nachts verfiel der Kranke plötzlich in Bewußtlosigkeit. Der Harn sauer, 1010, 1200 ccm, trübe, sehr viel Eiweiß. Sediment gering, schleimig-rotzig. Der Eiter zerfallen, einzelne Tripperphosphate.

Tod am 14. Oktober morgens.

Leichenbefund: Hypertrophia prostatae, praecipue lob. medii; Cystitis purulenta, Pyelonephritis; Sepsis, Embolia arteriae pulmonalis ex thrombose plexus hypopastrici; Stenosis urethrae, Via falsa; in vesica corpus alienum (Pars catheteris Nélaton).

6. Fall.

Gummi-Katheter. D., Abraham, 36 J.; am 23. August 1893 aufgenommen. Angehörige gesund.

Er machte im Januar desselben Jahres einen Typhus durch, der bis Mitte Februar dauerte. Sonst war der Kranke immer gesund gewesen. Im März verspürte derselbe Harnbeschwerden, die sich immer mehr steigerten. Während er früher 3—4 mal täglich Harn ließ, stellte sich Lähmung der Blase ein und mußte sich der Kranke seit dieser Zeit mit einem Nélatonkatheter die Blase entleeren. Der Kranke mittelgroß, kräftig, Sinnesorgane normal. Die Pupillen reagieren prompt, Brustkorb gut gewölbt; in den Lungen leichtes Emphysem und Bronchitis sicca. Das Herz normal. Leber, Milz nicht vergrößert. Links eine äußere Leistenhernie. Die Blasengegend sowie das Mittelfleisch druckempfindlich. Bei Druck auf die Harnröhre fließt Eiter aus. Die Vorsteherdrüse mäßig entwickelt. Die Blasengegend nach hinten vorgewölbt. Die Sehnenreflexe an den Gliedmassen normal. Harn, frisch gelassen, alkalisch, 1,026, trübe. Eiweiß in geringer Menge. Sediment rotzig, enthält Eiter, viel Tripelphosphate, Schleim, einzelne Blutkörperchen, viel Vibrionen.

Vor 10 Tagen war der Nélatonkatheter abgerissen. Die Cystoskopie war wegen Trübung der eingespritzten Flüssigkeit nicht möglich.

Ausspülungen der Blase, um den Katarrh zu verbessern. Am 30. August gelang es, das abgerissene Stück mit dem Lithotriptor zu entfernen. Dasselbe betrug ungefähr 4 cm und war in 5 Stücke zerfallen. Die Oberfläche etwas rauh, aber nicht incrustiert.

Der Harn blieb trotz des regelmäßigen Katketerisierens und Ausspülens der Blase alkalisch.

Am 8. September konnte der Kranke den Harn das 1. Mal spontan entleeren, mußte aber trotzdem fort katheterisiert werden.

Trotz der Anwendung der Kälte auf die äußeren Genitalien entwickelte sich mit Steigerung der Scherzen in der Blase und dem Gliede eine Infiltration um die Harnröhre hinter dem Hodensacke, welche zur Eiterung kam und am 30. September durch einen langen Einschnitt in der Raphe des Hodensackes gespalten wurde, worauf sich eine große Menge Eiters entleerte. Keine Harnfistel. Die Wunde heilte allmählich; der Harn besserte sich, die spontane Harnentleerung nahm nur um weniges zu und mußte sich der Kranke täglich 1mal die Blase entleeren. Der Kranke wurde am 23. Oktober in diesem Zustande entlassen.

7. Fall.

Gummikatheter. R. Franz, 70 J., Bäcker, am 13. Oktober 1898 aufgenommen.

Der Kranke hat wegen Vergrößerung der Vorsteherdrüse seit vielen Jahren Harnbeschwerden gehabt und da sich seit mehreren Jahren Parese der Blase eingestellt hatte, mußte er sich mit einem Nélatonkatheter täglich 2mal die Blase entleeren. Vor 1 Jahr brach ihm ein Stück des Katheters ab und blieb in der Blase. Die Harnbeschwerden steigerten sich, der Blasenkatarrh wurde stark eitrig, vom 25. Juli bis 11. August litt er an heftigem Bluthamen.

Der Kranke fahl, abgemagert. Augen matt. Zunge trocken, rissig, schmutzig belegt, Durst unstillbar. Leichtes Lungenemphysem. Herzaktion unregelmäßig. Bauch mäßig aufgetrieben. Neigung zu Diarrhöen. Blasengegend mäßig vorgewölbt, druckempfindlich, härter. Äußere Genitalien nichts Abnormes. Harnröhre nicht härter; der häutige Teil kurz und breit. Die Vorsteherdrüse stark vergrößert, hochstehend, so daß der obere Rand nur schwer erreicht werden konnte. Der r. Lappen länglich, der l. rundlich. Der Consistenz elastisch, die Oberfläche uneben, mit einzelnen Vorragungen und Knoten; der Sulcus von einer starken Geschwulst abgeschlossen. Der Blasengrund konnte nicht erreicht werden. Die Untersuchung mit dem Steinsucher ergab hinten am Blasengrunde einen Stein und viel Detritus.

Der Harn jauchig, stark alkalisch, 1,016; das Sediment bildete eine rotzige Masse mit viel zerfallenen und trüben Eiterzellen und Blasenepithelien.

Unter den gegebenen Verhältnissen war der Blasenschnitt wegen des Steines und der heftigen unaufhörlichen Schmerzen und des Harndranges angezeigt. Der Kranke verweigerte die Operation. Erst als er keine Änderung des Zustandes, eher eine Verschlimmerung bemerkte, gab er nach

vielem Zureden die Operation zu und es wurde in der Narkose am 30. Okt. der hohe Blasenschnitt gemacht.

Die Blase war sehr zerreißlich, so daß die Sicherungshefte durchrissen und weit vom Wundrande angelegt werden mußten. Die Blasenwunde wurde mit der Hautwunde zum Anlegen einer Bauch-Blasenfistel angenäht. Der hintere Umfang der inneren Harnröhrenöffnung war von einem Walle mit zahlreichen Wucherungen umgeben. Das Ligamentum interuretericum sprang als Querwulst vor. Dahinter der Blasengrund zu einem Divertikel ausgedehnt, welches durch eine $1^1/_2$ cm weite, mit callösen Rändern umgebene Öffnung mit der Blasenlichtung zusammenhing. In diesem Divertikel lag das große Concrement, während zahlreiche Bruchstücke an der Blasenwand zerstreut waren. Das Ausziehen des Steines war schwer und mußte die Öffnung der Tasche erst mit der Zange erweitert werden. Die Blase wurde durch ein Doppelrohr drainiert.

Der Kranke erholte sich zwar nach der Operation etwas, aber am folgenden Tage verfiel er immer mehr und starb am 1. November (2 Tage nach der Operation).

Sektionsbefund: Cystopyelonephritis, Cystitis und Ureteritis diphtheritica; Hypertrophia myomatosa prostatae; Abscessus prostatae; Tuberculosis pulmonum; Pneumonia hypostatica lobuli inferioris pulm. sin.; Pleuritis fibrinosa recens sin.; Tumor lienis.

Der Stein, leicht abgeflacht, hatte eine Länge von $4^1/_2$ cm, eine Breite von 3 cm, Dicke 2 cm. In der Mitte des Steines lag ein 2 cm langes Katheterstück, ihn umgaben concentrische, dichte Schichten von Erdphosphaten mit Harnsäure, gegen die unebene Oberfläche wurde die Auflagerung unregelmäßig und porös. Der Stein war weiß, während die bis haselnußgroßen Detritusmassen meist farbig, grau und von lockerem Gefüge waren.

8. Fall.

Mundstück eines Pfeifenrohres. Sch., Karl, 41 J., Hilfsarbeiter, am 9. September 1895 aufgenommen.

Der Vater starb plötzlich. Derselbe überstand eine Blennorrhoe. Zugleich hat er eine angeborene Spaltung der Eichel und Harnröhre (Englisch, Spaltung der Eichel und Hypospadie), welche vom Verfasser später operiert wurde. Es waren schon zwei Versuche gemacht worden, die angebliche Hypospadie zu operieren. Nach der zweiten Operation bildete sich hinter der Harnröhrenöffnung ein Abszeß, von welchem eine Harnröhrenfistel zurückblieb. Da er den Harn infolge der Enge der Mündung der Harnröhre schwer abließ, führte er sich immer ein dünnes Drainrohr ein. Angeblich will er dieses auszuziehen eines Abends vergessen haben und sei es in die Blase geschlüpft und liegt dort seit 4 Tagen.

Außer den oben angegebenen Anomalien zeigt der Kranke nichts Abnormes. Seit 4 Tagen der Harn blutig. Die Untersuchung mit dem Steinsucher ergab, daß der eingeführte Fremdkörper von länglicher Gestalt und harter Consistenz war.

Es wurde der Versuch gemacht, den Körper mit einem Lithotriptor auszuziehen, was jedoch nicht gelang, da der Körper sich immer quer stellte. Auch mit anderen Instrumenten (Mathieuschem, Collins) gelang die Entfernung nicht.

Es wurde daher am 13. September der hohe Blasenschnitt gemacht und das beinerne Mundstück eines Pfeifenrohres ausgezogen.

Anlegen einer Bauch-Blasenfistel durch Annähen der Blasenschleimhaut an die Hautwunde, ein Doppeldrains eingelegt.

Der Verlauf war ein sehr langsamer und war die Fistel erst am 20. Januar 1896 geheilt, und konnte der Kranke entlassen werden. Fieber bis 38,6° C. nur in den ersten 3 Tagen.

Nach der Operation hat er das Einführen des Mundstückes zugegeben. Dasselbe, schwach gekrümmt, hatte eine Länge von 8 cm, in der Mitte eine Breite von 1 cm. Nach dem einen Ende rundet sich dasselbe zum Zylinder von 0,1 cm ab, während es gegen das untere Ende immer breiter und flacher wird. Der eine Durchmesser (quer) ist 1,3 cm, der andere 0,6 cm.

Später hatte er sich abermals ein solches Mundstück eingeführt, welches aber gleich mit dem Lithotriptor ausgezogen werden konnte.

9. Fall.

Holzstab incrustiert. L., Georg, 41 J., Tagelöhner; am 26. November 1890 aufgenommen. Mutter an Altersschwäche gestorben, von den 13 Geschwistern 1 an Fraisen.

Er selbst war vom 12.—15. Jahre bettlägerig (warum ?), litt später in Serbien an Malaria, im 19. Jahre an einem Schanker ohne weitere Folgen. Vor 24 Jahren bekam er nach Genuß von Birnmost Harnverhaltung und konnte erst nach starkem Pressen einige Tropfen herausbringen. Von dieser Zeit an bestanden Harnbeschwerden. Harndrang alle $^1/_4$ bis $^1/_2$ Stunde. Um die Entleerung zu erleichtern, führte er Pflanzenstengel, Holzstäbe, Metallkatheter in die Harnröhre ein. Ein Holzstäbchen brach ab; das abgebrochene Stück will der Kranke später wieder ausgezogen haben (?). Im Jahre 1878 wurde während der Untersuchung eines Trippers ein Stein in der Harnröhre gefunden. Vor 4 Jahren bekam er beim Gehen, Laufen, Fahren Blutharnen. Er wurde wegen eines neuerlicher Trippers aufgenommen.

Der Kranke mittelkräftig, gut genährt. Hals lang, dünn. Brustkorb lang, breit, mäßig gewölbt; Schall voll, Atem rauh, vesiculär. Herz normal, Töne laut.

Die Blasengegend nicht vorgewölbt, nicht empfindlich, das Glied groß. Die äußere Harnröhrenöffnung induriert. An den Genitalien leichte Periorchitis serosa; Verhärtung des Schwanzes des Nebenhodens. Der Bulbus breit, weich, der häutige Teil breit.

Die Vorsteherdrüse schwach entwickelt; die Umgebung des rechten Lappens leicht infiltriert; das Trigonum Lieuteauii weich.

Die äußere Harnröhrenöffnung eng; in der Mitte des hängenden Teiles die Harnröhre für 5 mm nicht durchgängig; dahinter in einer Ausbuchtung der Harnröhre ein Stein zu fühlen; eitriger Ausfluß aus der Harnröhre. Die hinteren Teile der Harnröhre fühlten sich nicht härter an. Das Instrument konnte nicht weiter geführt werden.

Der Harn: 1200 ccm, sauer, 1,018, rotgelb, trübe. Eiweiß in geringer Menge. Sediment mäßig, flockig, bei längerem Stehen rotzig, enthält Eiter, Blut mäßig, einzelne Blasenepithelien, ebenso Harnröhrenepithel, wenig Vibrionen. Harnlassen in 24 Stunden 8mal, schmerzhaft.

Das Divertikel der Harnröhre nur wenig ausdehnbar.

7. Dezember. Perinealschnitt vom Übergange des Hodensackes in das Mittelfleisch bis vor den After, 8 cm lang, Fettpolster und Fascie nicht viel verändert. Eröffnung der Harnröhre über dem Stein vom hinteren Teile des Bulbus bis in den häutigen Teil, soweit der Stein reichte. Heraushebeln desselben aus dem Divertikel. Die Untersuchung mit dem Finger ergab einen im Blasenhalse eingekeilten Stein, welcher mit der Zange herausgezogen wurde. Die Untersuchung der Blase ergab noch die Anwesenheit von zwei weiteren Steinen. Ausziehen derselben leicht mit Abbröckeln eines Teiles der Rinde.

Befinden in den folgenden Tagen bis 10. gut, fieberfrei.

13. Dezember Abends Schüttelfrost. 40,1 ° C.; Kopfschmerz, Brechreiz, Wunde diphtheritisch belegt.

14. Fieber, 37,3, 39,8, 40,0 ° C. Nierengegend etwas empfindlich. Entfernung des Verweilkatheters. Der Harn alkalisch.

In den folgenden Tagen entwickelte sich ein Rotlauf in der Umgebung der Wunde, der sich bis zum Trochanter ausbreitete mit Schwellung des Gliedes, Milzschwellung, pyämische Abszesse am rechten Handrücken; zuletzt Gangrän des Gliedes. Auffallende Zunahme des Eiweißes im Harne in allen Proben.

Der Tod erfolgte unter Kollaps am 25. Dezember.

Sektionsbefund: Körper groß, mittelkräftig gebaut, die Haut des Hodensackes sowie des Gliedes entsprechend der Eichel gangränös. Beide Lungen seitlich angewachsen, allenthalben lufthaltig, blutarm, nur in den hinteren unteren Partien der Unterlappen in ziemlich beträchtlichem Grade ödematös. Herz und Herzbeutel durch bindegewebige Adhäsionen verwachsen, Herzfleisch etwas weicher, Klappen zart, die aufsteigende Aorta in nicht beträchtlichem Grade atheromatös. Milz bedeutend vergrößert, Traberkeln stark verdichtet, ihre Kapsel stellenweise undurchsichtig; die Resistenz beträchtlich verringert. Die Leber vergrößert, verblasst bei Erhaltung der azinösen Struktur.

Beide Nieren von normaler Größe, deutlich erhaltene Zeichnung, ihre Kapsel leicht abziehbar, die Consistenz normal. Schleimhaut beider Nierenbecken blaß, die Nierenbecken mit dem angrenzenden Teile des Harnleiters erweitert. Das Bauchfell der Darmschlingen, namentlich der im Hypogastrium gelegenen, getrübt, die Darmschlingen daselbst durch fibrinöses Exsudat mit einander verklebt.

Am Perineum eine 3 cm lange, von klaffenden geschwollenen Rändern, 2 cm in die Tiefe dringende Wunde, bis in die Harnröhre reichend, die hinteren Ränder diphtheritisch belegt. Die Wand der Harnröhre zwischen linkem Wundwinkel nach vorne und dem Samenhügel bis auf Haselnußgröße divertikelartig erweitert, von verdickter trüber Schleimhaut umgeben. Die Harnröhre im hinteren Teil der Pars cavernosa und dem Bulbus verengt, die Schleimhaut verdickt, von narbigen Zügen durchsetzt.

Die Schleimhaut der contrahierten Blase geschwollen, an den Falten mit Hämorrhagien durchsetzt, zum Teil mit festhaftenden diphtheritischen Membranen belegt. An der rechten oberen Seite ein erbsengroßes Divertikel der Blase, in welchem ein kleiner Teil eines Phosphatsteines liegt.

Diagnose: Narbige Striktur der Pars cavernosa und Pars bulbosa der Urethra; Divertikel der Urethra; diphtheritische Entzündung der Blase mit

Divertikelbildung derselben; recente, fibrinöse Peritonitis; Verwachsung des Herzens mit dem Herzbeutel; beiderseits adhäsive Pleuritis; Atherom der Aorta; akuter Milztumor.

Die Steine gaben folgenden Befund:

Der Stein in der Harnröhre (A und A′ beide Hälften) 4 cm lang, 1,5 cm breit, 1,2 cm dick und an zwei Flächen eben, die beiden anderen abgerundet. Diese gehen an den Enden des Steines in die Abrundung desselben über. Auf dem Durchschnitt findet sich in der Mitte, entsprechend der Längsaxe desselben, ein 3 cm langes, schmales Holzstück eingelagert. Die Auflagerung ist, sowie an allen Steinen phosphorsaurer Kalk, von blendender Weiße.

Der im Blasenhalse eingekeilte Stein zeigt eine gleichförmige 3flächige, prismatische Gestalt mit abgerundeten Flächen und Enden, ist 3 cm lang, die Flächen in der Mitte 1,5 cm breit. An der einen Fläche scheint ein Holzstück durch.

Von den beiden in der Blase liegenden Steinen hat der größere eine eiförmige Gestalt, ist 2,5 cm lang bei einem Querdurchmesser von 1,6 cm. Gegen den stumpfen Pol näher gelegen findet sich ein länglicher Kern (1,8 cm lang, 0,8 cm breit) von grauer Farbe, dessen Zusammensetzung nicht ermittelt werden konnte. Die Umgebung ist concentrisch geschichtet mit stellenweise lockerer Zwischenschicht aus Harnsäure; die Oberfläche ist von Phosphaten gebildet.

Der zweite Blasenstein erscheint wie der Stein im Blasenhalse 3seitig prismatisch, mit abgerundeten Kanten und Spitzen. Derselbe enthält ebenfalls ein Holzstückchen, dessen eines Ende ganz aufgefasert ist. Der Belag ist phosphorsaurer Kalk. Derselbe bröckelte sich beim Ausziehen teilweise ab.

II. Harnröhre.

10. Fall.

Gummi-Katheter. Der Kranke an Gonorrhoe leidend, am 7. März 1887 von Saal ist auf sein Verlangen entlassen mit einem steckengebliebenen Nélatonkatheterstück, welches er sich dort nicht ausziehen lassen wollte. Aufnahme auf unsere Abteilung am 20. März.

Das äußere Ende lag 5 cm vom Orificium urethrae entfernt. Versuche, es auszuziehen, waren vergeblich. Es wurde daher der äußere Harnröhrenschnitt gemacht und das 7 cm lange Katheterstück entfernt.

Naht der Harnröhre schichtenweise. Für die ersten Tage wurde ein Verweilkatheter eingelegt. Harn: 1200 ccm, sauer, 1,020, etwas trübe, leicht blutig; Sediment geringe, eiterhaltig.

Der Verlauf vollkommen reaktionslos bis zum 23. März.

Der Kranke ging ohne Erlaubnis nach Entfernung des Katheters am selben Tage heraus und riß sich die Wunde auf. Mußte sich beim jedesmaligen Harnlassen selbst katheterisieren. Die Heilung erfolgte jetzt sehr langsam, doch konnte der Kranke nach drei Monaten geheilt entlassen werden. (Leider war die Krankengeschichte unvollständig geführt.)

Literaturverzeichnis.

I. Harnröhre.

1. Ackermann, Die Urethrotomia externa bei Verletzungen und Strikturen der Harnröhre, 1894, S. 8.
2. Acrum, Jahresbericht f. Chirurgie, 1897, S. 968 bei Wasiliew l. c. S. 141.
3. Adams, Centralbl. f. Chirurgie 1883, S. 648.
4. Adenot, Lyon medic. 1895, Nr. 33.
5. Amussat, Archiv. de médicine, T. 25, p. 576, 1831.
6. Andersen, W., Case of foreigne body in the urethra, Lanzet, 1876, II. p. 251.
7. Andaut-Loustalot, Bull. de Therapeutique 1873, Langet, 1874, I, 720. Baché, Lanzet, 1852, II. p. 107.
8. Badstüber, Berlin. klin. Wochenschr. 1874 Nr. 20.
9. Balley, R., Brit. med. Journ. 1887, I. p. 1174.
10. *Bankroft, Boston med. Journ. 1873, V. 10, p. 206.
11. Barbier Gaz. d. Hôpit. 1853 p. 16.
12. Barth, Orvosi Hitilap. 1890, Centralbl. der Krankheiten für Harn- und Sexualorgane Bd. III., S. 181.
13. *Baur, Inaug.-Dissert. München, 1898.
14. Bazy, Annal. des maladies des voies génito-urinaires 1891, p. 1; Gaz. des Hôpit. 1998 p. 309 und 550.
15. Benedict, Fragmente aus dem Tagebuche eines klinischen Lehrers, Schmidts Jahrbücher, Supplement. B. 1, S. 410.
16. Birket-Miror, Lanzet 1851, I. S. 196.
17. Birbet, Lanzet, 1852, I. 196.
18. Böckel, Gaz. med. de Strassbourg, 1881, p. 285.
19. Boinet, Gaz. med. de Paris 1841, p. 284; Demarquay, l. c. p. 158; Voillemier, l. c. p. 533.
20. Bourdeaux, Ann. d. malad. d. voies génito-urinaires 1855, p. 258.
21. Brahé, Lanzet, 1852, II. p. 107.
22. Bransby Cooper, Lanzet, 1850, II, p. 483.
23. Brick, J., Wiener med. Presse, 1893, S. 1762.
24. Brinton, New-York med. Rec. 1897, V. 52, p. 49.
25. *Brisson, Thèse, Paris 1892/3.
26. *Bron, Lyon médic. 1884, T. 45, p. 565.
27. Brouardel, Gaz. des Hôpit., 1887, p. 533.
28. Broussin, Rev. de Chirurgie 1898, 349, Centralbl. f. Chirurgie 1898, S. 1312, Gaz. des Hôpit. 1898, p. 308.
29. Brown, W. L., New-York med. Journ. 1900 July 7.
30. Buhl, Zeitschr. f. rationelle Medizin von Henle-Pfeiffer, 1859, B. 7. S. 83.
31. Burrel, Lanzet, 1887, I, p. 470.
32. Cavasse, Gaz. hebdom. 1864, p. 728.
33. Cavazzani, Lod sperimentale, 1890, p. 385.

* Im Originale nicht zugänglich gewesen.

34. Cazaux, Gaz. hebdom. 1873, Nr. 42.
35. *Chaud K., Indian med. Gaz. Calcutta 1885.
36. Chevalier-Pousson, Gaz. hebdom. 1898, p. 1049.
37. Christle, Med. Times and Gaz. 1866, March 24.
38. Civiale Bullet. de Therapeutique, 1844, Lanzet 1844, I, p. 159.
39. Clouchet, H. W. Neu-York 1901, fév. 16.
40. Collet-Poncet, Lyon medic. 1893, Nr. 21, Gaz. hebdom. 1893; Mercred. méd. 1893, p. 222.
41. *Comte, Soc. des scien. de Lyon, 1898, Janv.
42. Cremer, Rusts Magazin B. 41, S. 552.
43. Curtis, Brit. med. Journ. 1883, I, p. 956.
44. Davis, W. B., Americ., News 1893, Aug. p. 234.
45. Dayot, Thèse, Paris 1893 p. 418.
46. Debout d'Estrées, Ann. d. malad. d. voies génito-urinaires, 1884, p. 381.
47. Demarquay, Maladies chirurg. du penis, Paris 1877, p. 146; Gaz. hebdom. 1857, p. 57.
48. Deschamps Traité de l'operations de la taille Vol. 4, p. 244, Voillemier l. c. p. 532.
49. Des granges-Thedenat, Ann. d. malad. d. voies genito-urinaires, 1896, p. 462.
50. Deslandes-Fardeau, bei Wassliew l. c. p. 137.
51. Desnos, Ann. d. malad. d. voies génito-urinaires 1888, p. 441.
52. Despres, Gaz. des Hôpit. 1895 Nr. 54, p. 537.
53. Desault, bei Demarquay l. c. p. 157, Voillemier l. c. p. 534.
54. Dieffenbach, Casper's Wochenschr. 1843, S. 7. Voillemier l. c. p. 532.
55. Drew, Lanzet, 1850, I, p. 83.
56. Dubuc, Gaz. des Hôpit. 1875, Nr. 93.
57. Dupuytren, Lanzet, 1825—26, I, p. 235.
58. Durgin, Borton med. and surg. Journ. 1876, II, p. 295.
59. Durham, Lanzet, 1874, I, S. 480.
60. Ebermann, Centralbl. f. Krankh. der Harn- und Sexualorgane, Bd. 4, S. 8 u. 53.
61. Eisler, St., Wiener med. Presse, 1889, S. 1284, Chas-Elis, Philadelphia med. Journ. 1900, II p. 722.
62. Feleky, H., Gyogyoscat, 1889, No. 40.
63. Fertelin, Demarquay, l. c. S. 153.
64. Fiorini, G., Gazz. medic. Lombarda, 1895, No. 2.
65. Fischer, A., Wiener med. Presse 1881.
66. Fleury, Rev. de Chirurg. 1881, p. 768.
67. Friedländer, Dermatol. Zeitschr. 1899, Bd. 6, Heft 3.
68. v. Frendl, Wiener klin. Wochenschr. 1903, 33.
69. Gärtner, O., Deutsche Zeitschr. f. Chirurgie, Bd. 27, S. 595, 1888.
70. Gangolphe, Ann. d. malad. d. voies génito-urin. 1896, p. 1159.
71. Garmann, Centralbl. f. Krankh. der Harn- und Sexualorgane 1897. S. 689.
72. Gaspard, Neumeisters Repertor. 1842, 76. S. 189 und
73. Hager, l. c. S. 480, Bull. géneral. d. Therapeutique 1841, T. 21, No. 5.
74. Gayet, Arch. province de chirirgie 1895.

75. Gibert, Nouveau Montpellier 1896, Ann. d. malad. d. voies gén.-urin. 1896, p. 460; Centralbl. f. Krankh. d. Harn- und Sexualorgane, Bd. 7, S. 511.
76. Goldberg, B., New-York med., Rec. 1894, March, p. 36, Ann. d. malad. d. voies génit.-urin. 1894, p. 613.
77. Gooselin, Gaz. d. Hôpit. 1847, p. 426.
78. Greene, Philadelphia med. Journ. 1890, T. 384; Journ. of. the Associat. 1900, Febr. 10.
79. *Groß, Rev. de l'Est., Nancy, 1892, No. 34, p. 138.
80. Großlizk, Kronica lekarska 1897, Centralbl. f. Krankh. d. Harn- und Sexualorgane, Bd. 9, S. 642.
81. Guibert, Nouveau Montpellier 1896, Mars 14, Ann. d. malad. d. voies genit. urin. 1896, p. 461.
82. *Guinard, Bull. de l. soc. anatom. Paris 1896, p. 394.
83. *Gunet, E., Lanzet. 1859. p. 282; 1862, p. 357.
84. Guyon, Ann. d. malad. d. voies génit.-urin. 1890, p. 112.
85. *Hamilton, Med. Presse and Circ. 1872, p. 24.
86. Harley, Bret. med. Journ. 1900 I, p. 633.
87. Harris, ibid. 1887, I, p. 391.
88. Hartmann, H., La Presse médic. 1901, p. 38. Centralbl. f. Krankh. der Harn- und Sexualorgane, Bd. 13, S. 374.
89. Hawley, Brit. med. Journ. 1900, I, p. 633.
90. Hayes, H. C., New-York med. Rec. 1896, Oct. 10, Virchows Jahresber. 1896, II, 443.
91. Heath, Brit. med. Journ. 1864, II, p. 121, Lanzet 1864, I, p. 120.
92. Heidenreich Rev. méd. d'Est. 1892, 1. Jun. Ann. d. malan. d. voies génito-urin. 1892, p. 126.
93. Herrgott, Gaz. méd. d. Strassbourgh, 1868 p. 47, Rev. d'Est 1874, p. 41.
94. Hermann, E., Neu-York med. Journ. 1902, 2. Aug.
95. Heyse, Zur Kasuistik der Blasensteine, Inaug.-Diss. Berlin, 1882.
96. Hérail, Journ de médecine, 1786, t. 66, p. 79 und
97. Demarquay, l. c. p. 165.
98. Herbert, J., Philadelphia med. Journ. 1900, II p. 922.
99. Hodgen, J. T., St. Louis med. and surg. Journ. 1868, p. 501.
100. Holt, B., Lanzet, 1868, I, p. 784.
101. Home, bei Günther l. c. 4, S. 445.
102. Howley, A., Brit. med. Journ 1900, I, p. 633.
103. Hunter, ibidem, 1883, I, p. 1064.
104. Hussey, E. L., ibidem, 1867, I, p. 318.
105. Jobert de Lamballe, Demarquay l. c. p. 154.
106. Jones, H. D., Lanz. 1895. Feb. 2, p. 1326, Philadelphia med. Journ. 1900, Nov. 17.
107. Journal de médecine continué, t. 16, p. 35, 79, 1786,
108. Kain, J., Centralbl. f. Krankh. der Harn- und Sexualorgane, B. 4. S. 510.
109. Keyes, New-York med. Rec. 1875, May 1.
110. Kocher, Correspondenzblatt d. schweiz. Ärzte, 1874, S. 193.
111. Krobbel, Arch. f. klin. Chirurgie, Bd. 23, S. 641, 1879.
112. Kreß, P. J., Philadelp. med. Journ. 1901, J. 19. Centralbl. f. Krankh. d. Harn- und Sexualorgane Bd. 12, S. 384.

113. Krug, New-York med. Journ. 1889, I, p. 335.
114. Larnandié, Medic. modern. 1894, No. 16.
115. Leopold, Caspers Wochenschr. 1850, 31. 6. 494.
116. Leroy d'Etiolles, Gaz. med. d. Paris, 1836, p. 295.
117. Ligmori, Incurabili 1889 Nr. 8.
118. *Limper, Inaug.-Diss. Bonn 1898.
119. Loisson, Ann. d. malad. d. voies génit.-urin. 1896. p. 1158.
120. Loumeau, Journ. med. d. Bordeaux 1893.
121. Loustalot, Bull. d. Therapeutique, 1874. Virchows Jahresb. 1874.
122. Marchand, Richters Biblioth. Bd. 10, S. 246 Haager Nr. 480.
123. Meltzer J. S. New-York med. Wochenschr. 1892 July, Centralbl. f. Krankh. d. Harn- und Sexualorgane, Bd. 4. S. 105.
124. M'Naugton J., Edingbourgh med. Journ. B. 26, p. 495. de Montogon, Bull. de Therapeutique. 1852, Jan.
125. Moran J. Lanzet, 1877. Dec. 22, p. 917.
126. Morgan J. Lanzet, 1877. II, p. 917.
127. Morell-Lavallel, Gaz. d. Hôpit., 1864, p. 343.
127. Nagel, Wiener allgem. med. Zeitung, 1869, Bd. 16, S. 122.
128. Nicolich, Ann. d. malad. d. voies génit.-urin. 1893, p. 216.
129. Niese, Deutsche Klinik, 1853, Nr. 21, S. 234.
130. *Notta, Ann. med. Caen, 1878, p. 79.
131. D'Ossian Henry-Hutin, Moniteur d. Hôpitaux t. 4, p. 1042 Demarquay l. c. p. 148.
132. Paget, med. Times and. Gaz. 1865, II, p. 442, Ach. f. klin. Chirurgie Bd. 8, S. 747.
133. Pamart, Ann. d. l. sociéte de médic. pratique Montpellier 1808.
134. Pirogalli, Independente, Turin, 1878, p. 521.
135. De Paoli; Gaz. medic. d. Torino, 1884, Centralbl. f. Krankh. d. Harn- und Sexualorgane, 1885 S. 905.
136. Poncet, Rev. d. Chirurgie 1881, p. 609, Gaz. d. Hôpit. 1881, p. 540.
137. Porter, Boston, med. Journ. 1877, p. 622, I.
138. Posner, Therapie d. Gegenwart 1902, Centralbl. f. Krankh. der Harn- und Sexualorgane, Bd. 14, S. 285.
139. Prochnow, J., ibid. Bd. 2, S. 361.
140. Power, Lanzet, 1862, I, p. 223.
141. Putnam, Boston med. and. surg. Journ. 1880, 1, p. 7.
142. Raux, Gaz. med. d. Paris 1842, p. 512.
143. Raynaud, Journ. d. Chirurgie p. 1846, Demarquay, l. c. p. 162, Gaz. med. d. Paris 1847, p. 72.
144. Reid, Lanzet, 1894, II, Dec.
145. Réliquet, Traité des operations des voies urinaires, Paris, 1871 p. 641.
146. Rey, Bull d. Therapeutique, 1873 p. 72 und 1874.
147. *Richet, Union med. 1873, p. 101.
148. Richter, bei Günther, Blutige Operationen 1860.
149. Rigault bei Granjux, Thèse d. Straßbourg, 69. bei Bourdon l. c. p. 36.
150. Rivington, Lanzet, 1887, I, p. 470.
151. Roger, Transact. of the pathol. Soc. 1885 Virchows Jahresber. 1885.
152. Rose, Arch. f. klin. Chirurgie, Bd. 27, S. 472.

153. Sabatier, Medic. eclaireé, t. 2, 1791.
154. Sabatier, Ann. d. mal. d. voies génit.-urin. 1894, p. 867.
155. Schmidt, G. B., Münchner med. Wochenschr. 1898, S. 917.
156. Schreiber, Dermatolog. Zeitschr., 1896, Bd. 3, S. 348.
157. Schulze, O., Münchner med. Wochenschr. 1901, Nr. 9, S. 346. Sandham, Synes, Lanzet, 1896, I, p. 424.
158. Schweninger, F., Münchner ärztl. Intelligenzblatt 1879.
159. Scutin, Bull. d. l'acad. belgé royale 1858.
160. Ségalas, Gaz. hebdom., 1859, p. 652, Gaz. med. d. Paris, 1859, p. 664, Bull. d. l'acad d. médic. 1860, Bd. 25, p. 52, l'Union medic. 1867, p. 45 u. 92.
161. Simpson, J. H., Aberd. Lanzet, 1894, II, 687.
162. Sirus Pirondi, Gaz. med. d. Lyon, 1867, 13.
163. De Smet, E., Presse médic. 1881, p. 25, Bruxelles.
164. Spesso, Bull. d. science med. Bologna, 1841, Germanjo.
165. Southam, Brit. med. Journ., 1896. II, p. 1780.
166. Spoof, Ann. d. mal. d. voies génit.-urin. 1895, p. 447.
167. Stack, L. J., Lanzet, 1894. II, p. 740, 1838—39, I, p. 519.
168. Stanley, ibid. med. Journ., 1852, II, p. 443.
169. Steele, Ch., Brit. med. Journ., 1880, I, p. 771.
170. Stubbs, Med. Times and Gaz., 1860, I, p. 471. Arch. f. klin. Chirurgie, Bd. 3, S. 422.
171. Sue, Journ. de médic., Vol. 75, p. 279, Demarquay l. c. p. 161.
172. Soulé, Gaz. méd. de Paris, 1849, p. 718.
173. Taylor, G., Lanzet, 1896, I, p. 1161.
174. Terrier, Gaz. des Hôpitaux, 1886, p. 1029.
175. *Terry, St. Louis med. Journ., 1879, Mai 22, p. 771.
176. *Thiry, Presse med. belge, 1881, No. 4.
177. Thomas, Demarquay, l. c. p. 148.
178. Thomas, P., Philadelphia med. Journ. 1900, II, p. 1103.
179. Thompson, H., Lanzet, 1863, II, p. 615, Nov. 28.
180. Ticier, Union medic., 1879, Nr. 68.
181. Toussey, New-York med. Rec., 1896, Mai 2, p. 626. Centralbl. f. Krankh. d. Harn- und Sexualorgane, Bd. 8, p. 781, 1897.
182. Turgis, Revue d. chirugie, 1882, p. 75, Gaz. d. Hôpitaux, 1881, p. 1182.
183. Ungerer, Inaug.-Diss., Strassburg, 1881, Centralbl. f. Krankh. d. Harn- und Sexualorgane, Bd. 8, 1897.
184. Van, Lanzet, 1891, II, p. 1039.
185. Voillemier, Traité des maladies des voies urinaires, Paris 1868, I, p. 484.
186. Wassiliew, M. A., Die Traumen der Harnröhre, Berlin, 1899.
187. Wayland Acrum, Brit. med. Journ. 1896, p. 1033.
188. Webber, ibid., 1896, II, p. 1569.
189. Weinlechner, Wiener med. Wochenschr., 1862, S. 265.
190. Wilson, H., Brit. med. Journ., 1900, I, p. 442.
191. Young, Ch., ibid. 1876, I., p. 682.

II. Harnblase.

192. Abadie, Soc. anatom. de Paris 1901, und 1902 p. 991.
193. Ackeren, Centralbl. für Krankheiten der Harn- und Sexualorgane, Bd. 1, S. 460.
194. Adams, Lanzet, 1850, Bd. 1, p. 308.
195. Adenot, Soc. de Lyon, 1895. Annal. des maladies des voies génitaux-urinaires, 1895, p. 1125.
195. Ainsworth, T. E., New-York medic. Rec., 1881, Bd. 20, 3. July.
196. Alexander, S., Journ. of. cutan. and urin. dis. 1891, Juni.
197. Alglave, P., Ann. d. mal. d. voies gen.-urin., 1900, p. 578.
198. Allen, Boston Journ., 1894, 13. April.
199. Amat, Bull. de Therapeutique, 1903, p. 419.
200. Amussat, A., Gaz. des Hôpit. 1871, No. 125, p. 497.
201. Angerer, Centralbl. f. Chirurgie, 1894, Nr. 13.
202. Aronstamm, Petersburger med. Wochenschr., 1903, Nr. 17.
203. Ashurst, Philadelphia med. Tim., 1882, Dec. 2. Bd. 13, p. 153 und Revue de Chir. 1883, p. 319.
204. Audelbert, Ann. d. mal. d. voies génit.-urin., 1889, p. 698.
205. *Bahr, Inaug.-Dissert. Göttingen 1902.
206. Banister, J. M., The americ. Journ. of medic. scienc., 1882, Jan. p. 104, Revue de chirurg., 1880 oder 1883, p. 320.
207. Bakó, Orvosi hetilap., Bd. 47, 31, und Centralbl. f. Krankheiten der Harn- und Sexualorgane, Bd. 4, S. 515.
208. *Balzer, Über Blasensteine und Blasenfremdkörper. Inaug.-Diss., 1902, Breslau.
209. Barnes, Centralbl. f. Krankheiten der Harn- und Sexualorgane, Bd. 12, S. 682.
210. Bartels, Traumen der Harnblase, Arch. f. klin. Cuirurgie, B. 22, S. 518 und 715.
211. Bartholinius, bei Bartels l. c. S. 563, No. 73.
212. Baudens, Clinique des plaies d'armes à feu Bruxelles, p. 384.
213. Baumgarten, Allgem. med. Centralzeitung, 1896, Nr. 22. S. 255.
214. Bazy, Ann. d. malad. de voies gén.-urin., 1884, p. 235; ebendaselbst 1891, p. 1; Revue d. chirurg. 1888, p. 317; Bull. d. l. soc. d. chirurg. 1898, Mars 10; Gaz. des Hôopt. 1897 p. 601.
215. Beach, Boston medic. Journ., 1899, I, p. 234.
216. Beaumont, W. R., Lanzet, 1857, I, p. 81.
217. Bell, Lanzet, 1901, I, p. 861.
218. Benham, Glasgow med. Journ., 1886, u. Ann. d. malad. d. voies gén.-urin., 1887, p. 246.
219. Bennet, Doublin quaterl. Journ., 1883 u. Virchows Jahresberichte, 1880, II; Lanzet, 1890, II, p. 1219.
220. Berger, Ann. d. mal. d. voies gén.-urin. 1885, p. 513.
221. Berndt, F. Deutsche Zeitschr. f. Chirurgie, Bd. 37, S. 144, 1893.
222. Bianchetti, Bull. d. Bologna 1843, bei Schmidts Jahrb., B. 44, S. 74.
223. Bierhof, F., Zwei cystoskop. Fremdkörperzangen, New-York med. Wochenschrift 1901, Nr. 4, S. 192.

224. Billroth, Th., Bericht der Züricher Klinik v. 1860—67 und 1871—76, S. 86; Archiv f. klin. Chirurgie, Bd. 10, S. 537, 1869.
225. *Binaud, Journ. med. d. Bordeau, 1892 u. 1893.
226. Bingham, Praktische Bemerkungen über die Krankheiten und Verletzungen der Blase, übersetzt von Dohlhoff, Magdeburg 1823.
227. *Birabeau, P., Etude sur l'extraction d. sondes tombées dans la vessie, Thèse Paris, 1884.
228. Birbet, Lanzet, 1858, I, p. 11.
229. Bisshopp, Brit. med. Jonrn., 1875, I, p. 747.
230. Blanchard, Gaz. des Hôpit., 1897, p. 660.
231. Boffé, Revue d. Chirurg., 1896, p. 551.
232. Bois, Bull. d. Therapeutique, 1874, 30 Août, p. 173.
233. *Bonnet, Dauphine méd. 1897.
234. Boppe, Gaz. des Hôpit., 1896, p. 648 und 1898, p. 648.
235. Bordenave bei Morand, Mem. de l'acad. de chir. n. edit. 1819, T. 3, p. 522.
236. Bouglé, Radiographie d'un fragment de Sonde, Bull. et mem. d. l. soc. anat., Paris 1891, Bd. 75, No. 8.
237. Bouisson, Gaz. med. d. Paris, 1860, p. 289.
238. Burnave, bei Hager, l. c., S. 436.
239. Bowlby, Lanzet, 1890, II, p. 1219.
240. *Brinton, New-York, med. Rec. 1897.
241. *Brisson, Des divers procédés d'extraction des corps etrangers intravesicaux. Thèse de Paris 1893, No. 137.
242. Bradie, B. C., Med. Times, 1844, p. 224—226. Schmidts Jahrb., Bd. 43, S. 225; Lanzet 1831—1832, II, p. 442.
243. *Brón, Lyon medic., 1892/93, Aout.
244. Brousseau, Union medic. d. Canada, 1884, in Ann. d. malad. d. voies gén.-urin., 1884, p. 311.
245. Broussin, Bull. de la soc. de chir., 1898, p. 276.
246. *Brown, New-York, med. Rec., 1880; March. (weibl. Katheter); Lanzet, 1897, 22. fév.
247. Buxton Browne, Brit. med. Journ., 1888, I, Jun., p. 1382 u. New-York, med. Journ., 1888, II, p. 643; London, clin. Soc. 1890, 28. Nov., Brit. med. Journ., 1890, II, Dec. 6, p. 1298; Semaine medic., 1890, zitiert bei Wagner, l. c. p. 362, Lanzet, 1890, II, p. 1219.
248. v. Brunn, Berlin. klin. Wochenschr., 1902, Nr. 33, S. 782 u. 882.
249. Bruns, R., Deutsche Zeitschr. f. Chirurgie, Bd. 3, S. 528, 1873.
250. Bryant, Brit. med. Journ., 1901, I, Mai 25.
251. Bryant, Th., Med. Times and Gaz., 1879; Lanzet, 1881, I, p. 331.
252. Bryck bei Trzebicky, l. c.
253. Buchanan, G., Glasgow med. Journ., 1858, in Gaz. med. d. Paris, 1860, S. 143 u. Brit. med. Journ. 1875, I, S. 695.
254. Buck, H. J., Lanzet, 1879, I, p. 580.
255. Buhl, Zeitschr. für rationelle Medizin, 3. Reihe, Bd. 7, S. 83, 1859.
256. Bunce, A., New-York. med. Journ., 1897, Bd. 66, p. 285.
257. Burci u. Filippi, Ann. d. scienc. med., Bd. 65, p. 395, 1890.
258. Burckhart, E., Beiträge z. klin. Chirurgie, Bd. 5, S. 114, 1889.

259. Bureau, C., Ann. d. mal. d. voies gén.-urin., 1888, p. 482.
260. Burow, Deutsche Klinik, 1885, S. 197; Langenbuch, 1858, Nr. 28.
261. Buschke, Berlin. klin. Wochenschr., 1899, Nr. 5, und Fremdkörper in der Harnblase; Centralbl. f. Chirurgie, 1899, S. 426.
262. Busi, Bull. delle science medich., 1848, in Gaz. medic. d. Paris, 1849, p. 105.
263. Buttlin, H. J., u. Willet, Lanzet, 1882, I, p. 97.
264. Cameron, Glasgow med. Journ., 1886, March., 19.
265. Carr, J., Natur und Behandlung der Harnsteine. Wiesbaden, 1884, bei Ebstein l. c.
266. Carz, Licinsti viestnik, 1897, 2., 10; Centralbl. f. Krank. der Harn- und Sexualorgane, Bd. 9, S. 159.
267. Carstanzen, s. Hager, l. c. S. 435.
268. Caudmont, Gaz. des Hôp., 1849, p. 271.
269. Cazeau, Gaz. hebdom., 1873, Nr. 42.
270. Chaumet, bei Denucé, Schmidts Jahrb., Bd. 100, S. 233.
271. Chawel, Soc. s. chir., 1897, Nr. 27 u. Ann. de malad. d. voies gen.-urin. 1897, p. 210.
272. Chavannaz, ibid, 1897, p. 1176.
273. Chavasse, Lanzet, 1882, II, p. 808.
274. Chereau, Journ. d. connais. med. chir., 1897, Jan.
275. Chevaleyre, Gaz. des Hôp., 1886, S. 752.
276. Chevalier, C., Ann. d. mal. d. voies gén.-urinaires, 1890, p. 414.
277. Chilsolm bei Bartels, l. c. S. 554, Nr. 19.
278. Chopart, Traité d. maladies d. voies-urinaires, Vol. II, p. 111; 1829.
279. Civiale, Bull. de Therapeutique, 1844 u. Lanzet, 1844, I, p. 158 u. Bull. d. l'acad. med., Bd. 25, p. 791; Gaz. med. d. Paris, 1860, p. 413.
280. Clarke, Lanzet, 1844, I, p. 389; ibid., 1867, II, p. 581 u. Glasgow med. Journ., 1880, Feb., p. 169.
281. Claudinus, Rep. med., 40, bei Voillemier l. c., p. 454.
282. Cloquet, M. J., Gaz. hebdom., 1860, p. 426, 473, 488, (Instrument).
283. *Coote, Med. Tim. and Gaz., 1858, Feb. 20.
284. Cock, Lanz., 1855, II, p. 493.
285. *Culnon, Du Parasitisme vesical, Thèse de Paris bei Néloton, l. c. p. 48.
286. Coulson, Lanzet, 1859, II, Dec. u. 1862, I, p. 171.
287. Crawford, J. M., Brit. med. Journ., 1897, II, p. 706.
288. Curling, J. B, Lanzet, 1838—1839, II, p. 509.
289. Currier, New-York acad. of medic., 1891/92, Mars.
290. Curti, Gaz. med. d. Paris, 1851, p. 26 u. 406.
291. Cutler, Union med., t. 3, p. 598; Gaz. hebdom., 1869, p. 557.
292. Dalignon, Journ. d. medic. et chir., 1783, Jul. u. Dec.
293. Dance, Arch géner. de medec., 1829, I. Ser., t. 19, p. 27; Gaz. hebdom., 1869, p. 551.
294. Davidson, Lanzet, 1892, II, p. 182, Aug. 27.
295. Debersaques, Journ. et ann de la soc. belge d. chir., 1901, p. 727.
296. Dechery-Fleury, Gaz. d. Hôp., 1868, p. 451.
297. Delafosse, Union med., 1879, Nr. 23, Virchows Jahrb., 1879.
298. Deletrez, Journ. et annal. d. la soc. belge d. chir., 1901, p. 727.

299. Demarquay-Parmentier, Gaz. hebdom., 1857, p. 57, u. Mem. de la soc. d. chir. de Paris, t. II, p. 324.
300. Demons, Journ. d. médec. d. Bordeaux, 1884, Ann. d. mal. d. voies gén.-urin., 1884, p. 190.
301. Denucé, ibid, 1856 u. Gaz. hebdom., 1857, p. 70 u. 419.
302. Despres, Gaz. d. Hôp., 1885, No. 113 u. Ann. des mal. d. voies gén.-urin., 1885, p. 765.
303. Desnos, Revue gen. d. clinique, 1891, Nr. 32, 33. 1892.
304. Dieffenbach, Caspers Wochenschr., 1843, Nr. 1; Arch. génér. de méd., 1844, p. 358.
305. Dittel, Wiener klin. Wochenschr., 1891, N. 12, S. 221.
306. Dohrn, Deutsche Zeitschr. f. Chirurgie, Bd. 52, S. 184.
307. Douglas, Edinbourgh med. and surg. Journ., Vol. 13, p. 313, (bei Brunn).
308. Douglas-Moriarta, Vesical calculus; New-York med. Journ. 1896, II, 546.
309. Dubuc, Ann. d. mal. d. voies gén.-urin., 1891, p. 189.
310. v. Dumreicher, Wiener medic. Zeitung, 1866, 1.
311. Dunn, Amer. Journ. of surg., 1894, I, p. 465.
312. *Dupuy, Journ. d. Bordeaux, 1850, Oct.
313. Duse, A., Hager, l. c. S. 443.
314. Dutoit-Demme, Schweizer Correspondenzblatt, 1874, Bd. 4, S. 193 bei Ebstein, l. c. S. 119.
315. *Duverger, Des corps étrangers, Thése, Montpellier, 1850.
316. Ebermann, A., Centralblatt f. Krankh. der Harn- und Sexualorgane Bd. 4, Heft 8, 1893; Virchows Jahresber. 1875.
317. Ebstein, Natur und Behandlung der Harnsteine. Wiesbaden, 1884.
318. Edwards, F. S., Brit. med. Journ., 1882, Jan. p. 816.
319. Ellis, Ch. M., Philadelphia med. Journ., 1900, 20. Okt.
320. Erdmann, New-York med. Journ., 1895, Nr. 25.
321. Etienne, Policlinique de Toulouse, Bd. 12, p. 49; Ann. d. mal. d. voies gén.-urin., 1900.
322. Fabre, P., Gaz. medic. d. Paris, 1892, Nr. 49.
323. Fantozzi, ibid., 1853, Nr. 22.
324. Farina-Rotta, Rivista d. medic. e. chirurg. terapeutica, Milano, 1881.
325. Fenwick, H., Brit. med. Journ. 1894, I, p. 191.
326. Fergusson, W., Lanzet, 1863, II, p. 215 u. 1866, II, p. 9.
327. Ferret, Bull. et memoir. d. la soc. chirurg., 1886, p. 702.
328. Fillenbaum, Deutsche Zeitschr. f. Chirurgie, Bd. 20, S. 453, 1884.
329. Fleury, Gaz. des Hôp., 1878, p. 1068.
330. Folker, W., Lanzet, 1873, I, p. 86, (Abbildung).
331. Fontant, Gaz. med. d. Paris, 1852, p. 174.
332. Forbes, Amer. Journ. med. assoc., 1898.
333. Cooper Forster, Lanzet, 1867, II, p. 194.
334. Fouscher, Bull. de Therapeutique, 1860 und 1861, Jan., Gaz. hebdom. 1861, p. 726.
335. Forwood bei Bartels, l. c. S. 573, Nr. 159.
336. Fowler Walther, Lanzet, 1887, I, 121.
337. Frank, New-York med. Rec., 1888, July.

338. Frank, E., Virchows Jahrb., 1895, II, S. 427; Berlin. klin. Wochenschr. 1898, S. 1095.
339. *Frank, J., Louisville Month. J. med. chir., 1903, Bd. 9, S. 400.
340. Frederici, Gaz. degli Ospidali d. clin., 1900, Nr. 18, Centralbl. f. Chir. 1900, S. 496.
341. Freemann, H. W., Lanzet, 1885, I, 340.
342. *Friese, C., Zur Casuistik d. Fremdkörper d. Harnblase, Diss. inaug. Berlin, 1891.
343. Fürstenheim, Berlin. klin. Wochenschr., 1890, S. 1069.
344. Furner Williloughby, Lanzet, I, p. 542.
345. Gage, H., Boston Journ., 1891, Feb. 5 u. Brit. med. Journ.. 1891, Feb. 5.
346. Galland, Contribution à l'etude des corps étrangers de l' uréthre, Paris, 1885, Thèse.
347. Gangolphe, Ann. d. mal. d. voies gén.-urin. 1895, p. 453.
348. Garmann, Brit. med. Journ., 1896; Centralbl. f. Krankh. d. Harn- u. Sexualorgane, Bd. 8, S. 689.
349. Gayet, Arch. provinc. d. chir., 1895; Ann. d. mal. d. voies gén.-urin., 1895. p. 1127.
350. *Gerbsmann, St. Petersbourg. med. Wochenschr., 1903, Nr. 26.
351. Gibert, Nouveau Montpellier med., 1896, Nr. 14.
352. Gihon, Med. News, 1888, Mars.
353. Gore Gillon, Brit. med. Journ., 1887, II, p. 239.
354. Görl, Abbildung eines Instrumentes zur Entfernung mit dem Endoskop. Centralbl. f. Krankh. d. Harn- u. Sexualorg.. Bd. 7, S. 131.
355. Gosse, Ch., Lanzet, 1879, II, S. 545.
356. Gough Harley, J., Lanzet, 1892, I, p. 312.
357. Grawford, J. M., Brit. med. Journ., 1897, II, p. 706.
358. Griffiths Rhys, Lanzet, 1896, I, p. 526.
359. Groß, Rev. med. e l'Est, 1887; Ann. d. mal. d. voies gén.-urin., 1887, p. 722.
360. Grube, Berlin. klin. Wochenschr., 1866, S. 233 u. 1867, S. 44.
361. Gruber, W., Prager Vierteljahresschr., 1846, 1. Heft, S. 78.
362. Grünfeld, J., Wiener med. Blätter, 1896, Nr. 48.
363. Guelliot, Ann. d. mal. d. voies gén.-urin., 1894, p. 867 u. 1898, p. 1002.
364. Guinard, Soc. anat. d. Paris, 1893; Ann. d. mal. d. voies gén.-urin., 1894, p. 867 u. Soc. anat. d. Paris, 1896, Centralbl. f. Krankh. d. Harn- u. Sexualorg., Bd. 7, S. 511.
365. Guthrii, Bartels, l. c. S. 552, Nr. 8.
366. Gussenbauer, Prager med. Wochenschr., 1888, Nr. 3.
367. Guyon, Gaz. hebdom. 1869; Ann. d. mal. d. voies gén.-urin., 1884, p. 201 und 1895, p. 97.
368. Habs, Münchn. med. Wochenschr., 1898, S. 804.
369. v. Hacker, Wien. klin. Wochenschr., 1901, Nr. 27.
370. Hager, M., Fremdkörper im Menschen. Wien, 1844, S. 435.
371. Halbfas, Ein Fall von Blasenstein. Diss. inaug., Erlangen, 1892. Virchows Jahresb., 1892, II.
372. Hamilton, E., Med. Presse and. Circul., 1872, Cap. 21; Virchows Jahresb., 1873, II u. Baumgarten, l. c. S. 256.

373. Hánke, Gaz. med. d. Paris, 1836, p. 332.
374. Harcourt-Coates, Brit. med. Journ., 1900, II, 1376.
375. Harrison, R., Lanzet, 1877, II, p. 202; Surg. disordres of the urinary Organ, 1880; Lanzet, 1883, II, p. 863 u. 1885, I, p. 287.
376. *Hartmann, Presse med., 1901, Nr. 59.
377. Heath, Ch., Lanzet, 1862, II, 617; Brit. med. Journ. 1876, I, p. 324 u. 1879, I, p. 628.
378. Heidenreich, Ann. d. mal. d. voies gén.-urin., 1892, p. 126.
379. Hendley, T. H., Lanzet, 1892, II, p. 1198.
380. Hennen, Militärchirurg, Handbibliothek, III, Weimar, 1822.
381. Henriet, Rev. d. Chir., 1883, p. 986; Gaz. des Hôp., 1884, p. 204; Ann. d. mal. d. voies gén.-urin., 1885, p. 392.
382. Hercourt, J. M., De corps etrangers de l'urèthre chez l'homme. Thèse, de Paris, 1872.
383. Heresco, P., Ann. d. mal. d. voies gén.-urin., 1898, p. 802.
384. Hermann, Österr. med. Wochenschr., 1844, Nr. 44.
385. Heyfelder bei Ebstein, l. c. S. 117.
386. Hildebrandt, Münch. med. Wochenschr., 1890, Nr. 25.
387. Hirsch-Mosetig, Deutsche Zeitschrift f. Chir., Bd. 70, S. 45, 1903.
388. Hofmeister, F., Bruns klin. Beiträge zur klin. Chir., Bd. 35, S. 830, 1902.
389. Home, E., Lanzet, 1831—32, II, p. 343.
390. Horay, Virchows Jahresb., 1898, II, S. 499. Nr. 27.
391. Horowitz, O., Philadelphia med. Presse, 1900, Mai 12.
392. Howel, W., Edinbourgh. med. Journ., 1854, p. 72.
393. Huber, Würtemb. Correspondenzbl., 1885, S. 308.
394. Hue, F., Ann. d. mal. d. voies gén.-urin., 1897, p. 670.
395. Hughes, Bartels, l. c. p. 574, Nr. 162.
396. Huigh, Th., Lanzet, 1837—38, I, p. 232.
397. *Hunger, P., Diss. inaug., Berlin, 1879.
398. Hunt, W., bei Post, Boston med. Journ., 1881, I, p. 370.
399. Hunter Mc. Guire, Report of surg. cases in the army of U. St., 1865 bis 1867, Circ., Bd. 3, p. 258.
400. Huß, G., Günsburgs Zeitschr. f. klin. Medizin., Bd. 8, 1857.
401. Hutshinson, J. C., New-York med. Journ., 1883, I, 468 u. New-York med. News, 1883, p. 463.
402. Hutin, Memoirs sur la necessité d'extraire les corps étrangers e les esquilles, Paris, 1851, Heft 2.
403. Jackson, Brit. med. Journ., 1878, I, p. 72 u. 1883, I, p. 115.
404. Jeaffreson, C. S., Lanzet, 1872, I, p. 252.
405. Johnson G., The medic.-surg. Rewiev, 1837; Gaz. med. de Paris, 1837, p. 392.
406. Johnson, R., Path. Transact., Bd. 42, p. 217; Virchows Jahresb., 1892, II, S. 229.
407. Justinian, Wiener klin. Wochenschr., 1901, Nr. 4.
408. Justumond-Lynn, Lanzet, 1831—32, II, p. 767.
409. Ivánchich, Wiener med. Wochenschr., 1851, Nr. 30 u. 1854, Nr. 45.
410. Kahden, Münchner med. Wochenschr., 1898, S. 1040.

411. Katke, A., -Vogt, Diss. inaug., Greifswald. 1882.
412. Kenyon, Occid. med. Times, 1897, Bd. 11, p. 710; Virchows Jahresb., 1897, II, S. 510.
413. Kenyeres, B., Centralbl. f. Krankh. d. Harn- u. Sexualorgane, Bd. 3, S. 421.
414. Kingdon, Gaz. med. de Paris, 1843, p. 289.
415. *Knöller, Mittheilungen aus d. chir. Klinik in Tübingen, 1883 u. Fortschritte d. Medic. v. Friedländer, 1883, S. 633.
416. *Koch, Zeitschrift f. Ärzte und Geburtshelfer, 1871, Nr. 4.
417. Kocher, Th., Centralbl. f. Chir., 1900, S. 676.
418. Kollmann, Münchner med. Wochenschr., 1901, S. 1592.
419. Kovácz, Gyogyszat, 1888, No. 18.
420. Krakowitzer, New-York med. Rec. 1867, 32.
421. Krouse, Journ. of. cut. a. gen. urin. Disceas, 1897, p. 270.
422. Lane, Lanzet, 1892, I, 199.
423. Langenbeck, Fremde Körper in der Harnblase, Mediz. Centralbl., 1858. S. 464, Nr. 59; Lanzet, 1825, III, p. 153; ibid, 1836, I, p. 110 u. 1842—43, II, p. 557 u. 1852, II, p. 992.
424. Laroyenne, Gaz. des Hôp., 1866, p. 379.
425. Larrey, H., Mém. de la soc. d. chirur. de Paris, t. 2, p. 369 und Klin, chir. Beobachtungen, Nr. 207 u. 209.
426. Lavista, Boston med. Journ., 1890, Jun. 2; Virchows Jahresb., 1890, II, S. 307.
427. Lawrence, B., Lanzet, 1838, II, p. 509.
428. Le Deutu, Ann. d. mal. d. voies gén.-urin., 1885, p. 512.
429. Legueu, Ebendaselbst, 1894, p. 599 u. Soc. d. chir., 1903, 4. Nov.
430. Leguest, Traité de Chir. de l'armée, Paris, 1863, p. 594.
431. Leroy d'Etiolles, Gaz. med. de Paris, 1836, Nr. 10 (Schmidts Jahresb., Bd. 14, S. 67); ebendaselbst, 1844, p. 486; ebendaselbst, 1851, p. 522; ebendaselbst, 1853, p. 565 — 250; ebendaselbst, 1854, p. 167; Gaz. hebdom., 1864, p. 841 u. Traité pratique de la gravelle, 1866.
432. Leroy d'Etiolles (fils), Traité pratique de la gravelle, Paris, 1876, p. 205.
433. Leroy de Barres, Ann. d. mal. d. voies gén.-urin., 1892, p. 502.
434. Letenneur, Gaz. med. d. Paris, 1840, p. 24.
435. Levigstone, New-York med. Rec., 1866; Virchows Jahresb., 1866, II, S. 272.
436. Liston, Lanzet, 1838—39, II, p. 160.
437. Lohnstein, Allg. med. Centralzeitung, 1894, Nr. 66.
438. Loison, Soc. de scienc. med. de Lyon, 1896; Ann. d. mal. d. voies gén.-urin., 1896, p. 1158.
439. Longmore bei Demme, Chirurgie der Schußwunden, Würzburg, 1863.
440. Lookwood, Lanzet, 1879, II, p. 1592.
441. *Loumeau, Amer. polyclin. Bordeaux, 1898, Juill.
442. Löwe, Lanzet, 1879, I, p. 154.
443. Lucas, A., Brit. med. Journ., 1893, II, p. 1213.
444. Lund, Liverpool and Manchester med. and. surg. Report, 1873 und Brit. med. Journ., 1865, I, p. 1238.

445. Maas, Sitzungsber. d. Würzburger Gesellschaft (physiol.-med.), 1885, Nr. 3.
446. *Mc Cartney, Cleveland M. Gaz., 1897, Bd. 12, p. 382.
447. Mc Guire, H., Virgin. chir. Rec., 1871, Mai; Virchows Jahresber., 1871, II, S. 184.
448. Mac Plerson, E. M., Lanzet, 1850, I, p. 423.
449. Malapert, Gaz. hebdom., 1898, p. 1149.
450. Malherbe, A., -Voyeret, Ann. d. Mal. d. voies gén.-urin., 1890, p. 93.
451. Malherbe, ibid., 1895, p. 141.
452. Malthe, A., Schmidts Jahrb., Bd. 205, S. 63.
453. Mann, F., Münchner med. Wochenschr., 1892, Nr. 32, S. 572.
454. Marechal, Ann. d. mal. d. voies gén.-urin., 1885, p. 635; Voillemier, l. c. p. 448 u. Bartels, l. c. 572.
455. Mankievicz, O., Berl. klin. Wochenschr., 1893, Nr. 2 u. 1897, S. 602.
456. Manser, Brit. med. Journ., 1882, I, p. 53.
457. Marcocci, La sperimentale, 1881, p. 35.
458. Margulier, Chirurgia, Bd. 5, S. 517; Centralbl. f. Chir., 1900, S. 676.
459. Markoe, Bartels, l. c. S. 554, Nr. 20.
460. Martel, Centralbl. f. Krankh. d. Harn- u. Sexualorgane, Bd. 6, S. 151.
461. Mary-Despres, Gaz. d. Hôp., 1879, 41.
462. Mauny, Arch. prov. d. chir., 1897, vol. 6, p. 172.
463. Mayo, Innsbrucker Zeitg., 1783, III, S. 123, in Hager, l. c. S. 437.
464. Mercier, Gaz. d. Hôp., 1874, p. 838.
465. *Mikhailof, Khirurgia Moskava, 1901, Bd. 9, S. 377.
466. Monks, G., Brit. med. Journ., 1891, Fev. 19.
467. Morand, Opuscules de Chirurgie, 1772, t. 2; Traité de la taille à haut appareil, Paris 1720.
468. Morestin, H., Soc. anat, Ann. d. mal. d. voies gén.-urinaires, 1899, p. 958, und 1901, p. 226.
469. Morgan de, C., Lanzet, 1850, I., p. 423, und 1861, I, p. 385, und 1841, I, p. 335 und 1901, Aug. 11.
470. Morgagni, F. B., De sedibus et causis morborum. Epist. 42, Art. 19—30.
471. Muriel, C. J., Brit. med. Journ., 1885, II, p. 756.
472. Nagel, Wiener med. allgemeine Zeitung, 1869, S. 122.
473. Neale, Lanzet 1860 bei O'Neit.
474. Nélaton, A., Elements de la pathologie chir. edit. 2, t. 6, p. 46, Paris, 1884.
475. Neudörfer, Handb. d. Chirurgie, 2. Hälfte, 1. Abt., S. 776.
476. Nicaise, Gaz. des Hôp., 1877, 87 u. 1888, p. 1093; Ann. d. mal. d. voies gén.-urin., 1888, p. 799; Revue d. chir. 1888, p. 954.
477. Nicholson, B. H., Brit. med. Journ., 1899, I, p. 1275.
478. Nicoladoni, Wiener med. Wochenschr., 1886, S. 205.
479. Nicolich, Ann. d. mal. d. voies gén.-urin., 1896, p. 58.
480. Norris, Gaz. med. d. Paris, 1840, p. 707.
481. Nuck, A., Adenographia curiosa, Lugduni Batavorum 1723, p. 78.
482. O'Connor, New-York med. Journ., 1897, Bd. 65, p. 457.
483. Ofredus Paulus, bei Bartels, l. c. p. 571, Nr. 143.
484. Ollier, Lyon medic., 1883, p. 565.
485. O'Neil, Lanzet, 1889, II. p. 538.

486. Orlowsky, Deutsche Zeitschr. f. Chirurgie, Bd. 23, S. 156, 1885.
487. Ossowicki, Przeglad Lekarski, 1878, Virchows Jahresb. 1878, II, S. 233.
488. *Packard, Am. surg. Philadelph. 1897, Bd. 25, p. 568 u. 1898.
489. Padley, G., Brit. med. Journ., 1879, p. 701.
490. *Paillet, Thèse Paris, 1852.
491. Parker, F. C., Brit. med. Journ., 1897, Mai 1.
492. Partsch, Breslauer ärztll. Zeitschr., 1887, Nr. 14, Virchows Jahresb. 1887, II, S. 304.
493. Pau, Union medic. 1873, Aout, Edinbourgh med. Journ. 1874, p. 950.
494. Pavone, Progres med., 1900, p. 234.
495. Pendl, Wiener klin. Wochenschr., 1901, Nr. 5.
496. Perier, Centralbl. f. Chir., 1882, Nr. 24, S. 398.
497. Perin, Gaz. des Hôp., 1872, Nr. 136, Gaz. med. d. Paris 1857, p. 136.
498. *Pétrequin, Bull. d. Therapeutique, 1848, t. 34, p. 486, u. 1851, t. 41, p. 163.
499. Phipps, Brit. med. Journ., 1897, II, p. 136.
500. Picard, H., Boulanger Ann. d. mal. d. voies gén.-urin. 1899, p. 564.
501. Picque, ibd., 1898, p. 890.
502. Piollet, Ann. d. mal. d. voies gén.-urin., 1902, p. 364.
503. Pirogoff, Grundzüge d. allg. Kriegschirurgie, 1864, S. 611.
504. Plummer, Lanzet, 1891, II, p. 1039.
505. Podrazki, Wiener med. Wochenschr., 1865, S. 1765.
506. Poljenow, Med. obrosrenie, Bd. 49, 1898, Virchows Jahresb. 1898, II, 499, No. 37.
507. Poncet, Gaz. hebdom., 1893, p. 247.
508. Porter, C. B., Boston med. Journ., 1877, I, p. 557.
509. Posnarski, Gazeta lekarska, 1835, Nr. 44.
510. Posner, Berlin. klin. Wochenschrift 1892, Nr. 6 u. 1892, S. 126 u. 1899, Nr. 5.
511. Post, New-York med. Journ. 1884. II, p. 553.
512. Pousson, Gaz. hebdom. 1899, Nr. 88.
513. Pouteau, s. Hager, l. c. 436.
514. Prochnow, Deutsche med. Wochenschrift. 1893, Nr. 48, S. 1262 u. 1894, 123.
515. Rivasini, C., Wtener med. Presse. 1902, Nr. 31.
516. Roberts, Med. Times and Gaz. 1859. July 30 u. Louisville Month. Bd. 9, p. 425.
517. Robinson-Bennet, Brit. med. Journ. 1882. I, p. 544.
518. *Rode, Ein merkwürdiger Fall von Fremdkörper in der Harnblase. Diss. inaug. 1892. Erlangen.
519. Rörig, Therapeut. Monatshefte. 1896, Aug.
520. Rojer Williams, Lanzet. 1882. I, p. 647.
521. Rona, Pester med. Presse. 1897. 5, S. 121.
522. Roses W., Lanzet. 1879. I, p. 84.
523. Ruben, Deutsche Zeitschrift f. Chirurgie. Bd. 33, S. 7. 1892.
524. Sabadini, Algier med. 1886; Ann. d. mal. d. voies gén.-urin. 1886. p. 626.
525. Saksaganski, Petersburger med. Wochenschrift. 1902, Nr. 24.

526. Sawakansky, Ann. d. mal. d. voies gén.-urin. 1901, p. 844.
527. Schlötke, Richters chir. Bibliothek. Bd. 2, Heft 4, S. 48. 1772.
528. Schmidt, B., Schmidts Jahrb. Bd. 100, S. 233.
529. Schmidt, G. B., Münchener med. Wochenschrift. 1898. Nr. 29.
530. Schmucker, Chirurg. Wahrnehmungen. Berlin 1774. Richters Bibl. Bd. 3, S. 310.
531. Ségalas, P. S., Essai sur la gravelle et la pierre. Paris 1835.
532. Derselbe, Lanzet. 1837—38. I, p. 54.
533. Derselbe, Gaz. med. de Paris. 1860, p. 455.
534. Derselbe, Gaz. hebdom. 1866, p. 74 und Gaz. des Hôp. 1866, p. 51.
535. Seifart, Centralblatt f. Gynäkologie. 1897. S. 7 (Radiographie).
536. Senftleben, H.. Fremdkörper der Blase. Deutsche Klinik. 1858, Nr. 28. S. 276.
537. Servier, Gaz. hebdom. 1869. Nr. 33, p. 518.
538. Seydel, Journ. f. Chir. und Augenheilkunde. 1849. Bd. 9, Heft 1.
539. Derselbe, Günsburgs Zeitschr. Bd. 8, S. 401.
540. Sheffield, H. B., Philad. med. Journ. 1899, Nr. 6; Centralbl. f. Harn- u. Sexualorgane. Bd. 10, S. 599; Philad. med. Journ. 1899. I, p. 1016.
541. *Sejkens, Genesk. Tijdschr. voor nedre Indian. 1898, 38.
542. Simon, Lanzet. 1855. I, p. 90; Gaz. hebdom. 1855, p. 358.
543. Simpson, Lanzet. 1894. II, p. 687.
544. Smal, J., Austral. med. Journ. 1887, p. 107. Virchows Jahresb. 1887. II, 305.
545. Smith, Lanzet. 1864. I, p. 350 u. 1866. II, p. 9.
546. Smith, H., Med. Times and Gaz. 1867. July 7.
547. Smith Hugh, Lanzet. 1883. I, 545.
548. Smith, M., Gaz. des Hôp. 1869. No. 14, p. 53.
549. Souberbielle, Bartels, l. c. 563, Nr. 80.
550. South, ebd. S. 572, Nr. 147.
551. Southam, Brit. med. Journ. 1896. II, p. 1780.
552. Steiner-Billroth, Wiener med. Wochenschr. 1868, S. 745.
553. Steinitz, Breslauer ärztl. Zeitschr. 1879. Nr. 8; bei Ebstein l. c. 119.
554. Stimson, New-York. med. Journ. 1884. II, p. 553.
555. Stockes, W., Dublin Journ. of med. scienc. 1873. Okt.
556. Stockmann, F., Centralbl. f. Krankh. d. Harn- u. Sexualorgane. Bd. 12, S. 93.
557. Stoors, R., Brit. med. Journ. 1884. I, p. 162.
558. Stromeyer, Maximen der Kriegsheilkunst. 1855. S. 660; Handb. d. Chir. 1864. II, S. 712.
559. Studensky, N. J., Zur Lehre von den Harnsteinen. Med. Centralbl. Berlin 1872, S. 836; Deutsche Zeitschr. f. Chir. Bd. 7, S. 171. 1877.
560. Swinford, Ed., Brit. med. Journ. 1882. I, p. 816.
561. Sympson, Brit med. Journ. 1880.
562. *Szergejen, Chirurgia. 1898. S. 295.
563. Tait Lawson, Brit. med. Journ. 1879. I, p. 84.
564. Taylor, J. Th., Southern Journ. de scienc. London 1867. Vol. 2, p. 28.
565. *Taylor, J. R., Brooklyn med. Journ. 1903. Bd. 17, p. 141.
566. Teevan, Med. Times. 1875. ref. Virchows Jahresber. 1875.

567. Terry, Richmond medic. Journ. 1866; bei Bartels, l. c. S. 568, Nr. 117.
568. Thiersch, Verhandlungen des 8. chirurg. Congresses. 1879, Ap. 17; bei Ebstein, l. c. S. 118.
569. *Thiery, Presse medic. 1901. p. 178.
570. Thilessen, Günshurgs Zeitschrift. Bd. 7, Heft 6; bei Wagner, l. c. S. 361.
571. Thompson, H., Lanzet. 1861. I, p. 385 und 1872. p. 851; 1863, Nov. 28; 1866. I, p. 726; Brit. med. Journ. 1877. I, p. 367.
572. Thouvenin de Vézelise, Bull. de la soc. d. chir. 1872. p. 513; bei Voillemier, l. c. p. 447.
573. Tillaux, Gaz. des Hôp. 1879. p. 41.
574. *Tood, Occ. med. Journ. 1892. Aug.
575. Trelat, Bull. et mem. d. l. soc. d. chir. 1885. p. 350; Virchows Jahresb. 1885. S. 230.
576. Trevor, J. E., Lanzet. 1890. I, p. 539.
577. Trzebicky, R., Centralbl. f. Chir. 1899. S. 574.
578. Tuffier, Progres med. 1884; Wagner, l. c. S. 362.
579. Tulpius, bei Bartels, l. c. S. 536, Nr. 21 und Observationes med. Lugd. Batav. Ed. 5, No. 4, p. 323; bei Bruns, l. c. S. 549.
580. Tyrrel, Lanzet. 1835—36. I, p. 332.
581. Ultzman, Deutsche Chirurgie. Lief. 52.
582. Vann, Lanzet. 1891. II, p. 1039.
583. Vicq d'Azyr, Richters Biblioth Bd. 10, S. 327.
584. Virdelet-Lafarelle, Gaz. hebdom. 1897. p. 1147.
585. Verhoogen, J., Journ. et memoir. de la soc. belgue de chirurgie. 1901. p. 727; Centralblatt f. Krankh. d. Harn- u. Sexualorgane. B. 13, S. 403. 1902.
586. Viertel, Deutsche med. Wochenschr. 1893. Nr. 21.
587. Vincent, Ann. d. mal. d. voies gén.-urin. 1884. p. 170.
588. Vineberg, Philadelph. med. Journ. 1900. I, p. 637.
589. Voillemier, Traité des maladies des voies urinaires, t. 2, par Le Dentu 1881. p. 446.
590. Voß, Deutsche Klinik. 1860. S. 4.
591. Wagner, R., Arch. f. klin. Chirurgie. Bd. 44, S. 311. 1892.
592. Walther, Ph., Walther u. Gräfes Journ. Bd. 1, S. 415.
593. Walker, J. J., Lanzet. 1863. I, p. 238.
594. Wallace, Tibid. 1893, Mai 13.
595. Walter, Brit. med. Journ. 1880. I, p. 278.
596. Haynes Walton, Lanzet. 1852. I, p. 227.
597. Waring, Mem. of the med. soc. Vol. 8; in Richters Bibliothek. Bd. 13, S. 58.
598. Watson, Edinbourg med. Journ. 1866. p. 79.
599. Werman, Virchows Jahresb. 1894. II, S. 516.
600. *West, The Birmingham med. Rev. 1877. Nr. 24.
601. M'Whinnie, Lanzet. 1861. I, p. 385.
602. Wierer, Gaz. des Hôp. 1848; bei Bartels, l. c. S. 576. No. 177.
603. Wildborf-Thomson, Lanzet. 1846. I, p. 695.
604. Wilkes, W. D., Lanzet. 1877. I, p. 388.
605. William, Lanzet. 1892. II, p. 484.

606. Williams, R., Brit. med. Journ. 1882. I, p. 578.
607. Williard-Forest, Foreign body in the urethra and Bladder. New-York. med. Journ. 1887. p. 666.
608. Willis, R., Krankheiten des Harnsystems. Eisenach 1841.
609. Wilms, Deutsche med. Wochenschr. 1893. S. 1309.
610. Wilson, H., Philadelph. med. Journ. 1899. I, 612.
611. Wolf, Med. Zeitung d. Vereines f. Heilkunde in Preußen. 1824. Nr. 21.
612. Zalsziecki bei Trzebicky.
613. Zera-Lusk, New-York. med. Journ. 1894. II, p. 535.

VI.

Aus dem Laboratorium der chirurgischen Klinik zu Würzburg.

Experimentelle Studien über Lebensdauer und Lebensfähigkeit der Epidermiszellen.

Zugleich ein Beitrag zur Lehre von der Hauttransplantation.

Von

Privatdocent Dr. **L. Burkhardt**,
Univers.-Assistent der Klinik.

(Mit Tafel III.)

Das Eigenleben der zelligen Elemente des Organismus gehört zu den interessantesten Problemen der Biologie. Die lange Zeit herrschende Annahme, daß gleichzeitig mit dem Tode des Individuums auch das Leben der einzelnen Zellen erlösche, hat sich als nicht richtig erwiesen. Die vorzüglich in den 90iger Jahren von verschiedensten Forschern angestellten Untersuchungen haben vielmehr gelehrt, daß jedenfalls die meisten Zellen des Körpers nach dem Tode desselben noch verschieden lange Zeit Lebenserscheinungen zeigen, und daß es unter Umständen sehr lange dauern kann, bis die letzten Äußerungen vorhandenen Lebens in den Zellen verklungen sind. Ich erinnere da vor allem an die Untersuchungen von Grawitz und Busse, die an Flimmerzellen, die in physiologischer Kochsalzlösung aufbewahrt waren, noch am 9. Tage Flimmern beobachten konnten. Über die Länge der Zeit, innerhalb welcher Lebenserscheinungen der Zellen nach dem Tode noch möglich sind, gehen die einzelnen Beobachtungen auseinander. So viel ist zweifellos festgestellt, daß diesbezüglich die zelligen Elemente ihrer Art nach sehr differieren. Wir wissen, daß am wenigsten widerstandsfähig die Nervenzellen, am resistentesten die Oberflächen- und Flimmerepithelien sind.

Die ganze Frage hat indes keineswegs ein bloß biologisches-wissenschaftliches Interesse. Die Tatsache des mehr oder weniger langen Fortbestehens des Eigenlebens der Zellen nach dem Tode ist für die praktische Medizin, insbesondere die Chirurgie, von größter Wichtigkeit und die plastische Chirurgie hat aus ihr auch schon großen Nutzen gezogen. Eine erfolgreiche Implantation abgetrennter Gewebsteile sowie die Hauttransplantation wären ohne sie unmöglich, denn auf alle Fälle sind dabei die Zellen nach der Ablösung von ihrem Mutterboden für eine gewisse Zeit, deren Länge je nach dem bepflanzten Terrain zwischen einigen Stunden und einigen Tagen variiert, bis zu der von dem neuen Orte aus erfolgenden Ernährung auf dieses sogen. Eigenleben angewiesen. Die Zelle muß also imstande sein, auch ohne von außen kommende Ernährung eine gewisse Zeit lang, gelöst aus dem organischen Zusammenhange, weiter zu leben.

Das Studium der selbständigen cellulären Lebensfähigkeit wurde gerade in den letzten Jahren durch Versuche über die Anheilungsfähigkeit verschieden lange aufbewahrter Hautstücke sehr wesentlich gefördert. Am eingehendsten hat sich Wentscher mit solchen Versuchen beschäftigt und er kam dabei zu Resultaten, die zunächst Verwunderung und Zweifel erregten und die auch alsbald eine Nachprüfung von berufenster Seite, von Enderlen, zur Folge hatten. Weiterhin hat auch Lunggren diesbezügliche Untersuchungen mitgeteilt.

Wentscher ging in der Weise vor, daß er Hautläppchen, wie sie zur Transplantation nach Thiersch Verwendung finden, entnahm und dieselben nach verschieden langer Zeit auf frisch gesetzte Defekte verpflanzte und sie hier zur Anheilung zu bringen suchte. Die Läppchen wurden aseptisch teils trocken, teils in physiologischer Kochsalzlösung, teils auf Gazestückchen, die mit physiologischer Kochsalzlösung befeuchtet waren, aufbewahrt. Die Conservierungsdauer der einzelnen Läppchen betrug 2—22 Tage. Die Anheilungsresultate waren teils positiv, teils negativ, und zwar will Wentscher auch noch nach relativ langer Zeit positive Resultate erhalten haben, so nach 7, 9, 11, 14 und sogar 22tägiger Aufbewahrung, und zwar waren es nur die trocken aufbewahrten Läppchen, die auch nach längerer Zeit noch Anheilungstendenz zeigten. Wentscher betont dabei, daß ein gewisser Feuchtigkeitsgehalt der Läppchen noch vorhanden sein müsse, wenn sie anheilen sollen, daher seien im allgemeinen zu dünne Stückchen ungeeignet, um noch nach längerer Conservierung anzuheilen. Die beste Conservierungsmethode sei, die

Läppchen in sterilen Gefäßen auf steriler Gaze, die mit physiologischer Flüssigkeit durchtränkt ist, aufzubewahren. Dem sofort gegen die Richtigkeit seiner Versuchsresultate gemachten Vorwurf, die Epithelwucherungen gingen von in der Tiefe des bepflanzten Terrains zurückgebliebenen Epithelien der Schweißdrüsen aus oder es handle sich um weit vorgeschobene Epithelwucherungen vom Randepithel des implantierten Defektes, begegnete Wentscher dadurch, daß er die Anheilung der conservierten Läppchen auf freigelegte Muskulatur und möglichst weit entfernt vom Rande inselartig versuchte und auch dabei angeblich noch bei zwei 14 Tage alten Läppchen, die auf feuchter Gaze conserviert waren, positive Resultate erhielt. Die Nachprüfung dieser Versuche von seiten Enderlens konnte die Resultate Wentschers im wesentlichen nicht bestätigen. Enderlen erzielte nur bei einem 4 Tage lang trocken conservierten Hautstückchen einen positiven Erfolg, sonst durchweg negative Resultate. Er hält es daher für mindestens sehr fraglich, ob bei noch länger conservierten Epidermisstreifchen die Lebensfähigkeit der Epithelzellen, wenn auch nur eines Teiles derselben, erhalten bleibe. Lunggren, der etwa gleichzeitig mit Wentscher diesbezügliche Versuche angestellt hatte, conservierte die Hautläppchen in Ascitesflüssigkeit; bei einem 6 und 7 Tage alten Läppchen will er auch mikroskopisch noch Anheilungsvorgänge beobachtet haben. Ein 4 Wochen altes Läppchen soll ebenfalls angeheilt sein, doch blieb Lunggren leider den mikroskopischen Nachweis dafür schuldig. — Die so weitgehenden positiven Resultate Wentschers fanden daher von anderer Seite bisher noch keine Bestätigung, so daß Marchand in seinem Werke über den „Prozeß der Wundheilung" schreibt: „Bevor sich ein sicheres Urteil über die längste Lebensdauer abgetrennter menschlicher Oberhaut abgeben läßt, bedarf es nochmaliger mit allen Vorsichtsmaßregeln angestellter Versuche."

Bei dem, wie schon bemerkt, großen wissenschaftlichen und auch praktischen Interesse, das der ganzen Frage zukommt, schienen mir daher weitere einschlägige Untersuchungen sehr erwünscht, und ich führte zu diesem Zweck eine Reihe experimenteller Studien aus, über die ich hier berichten möchte. Da mir geeignete klinische Fälle nicht zur Verfügung standen, experimentierte ich am Tiere, und zwar am Hund. Bei der Ausführung des größeren Teiles der Versuche assistierte mir Herr Cand. med. Floercken[1]), der in seiner Dissertation über unsere Resultate zum Teil schon kurz berichtete.

1) Floercken, Dissertation. Würzburg 1905.

Eine Anzahl von Versuchen, welche von mir allein noch ausgeführt wurden, sind in dieser Dissertation nicht berücksichtigt. Es sind Transplantationsversuche an Tieren bisher nur selten ausgeführt worden. Die technischen Schwierigkeiten, die solche Versuche darbieten, liegen auf der Hand. Einmal ist es gar nicht leicht, größere und gleichmäßige Transplantationsläppchen am Hunde abzuschneiden, was daran liegt, daß sich die Haut sehr schwer straff spannen läßt und dann wohl vor allem auch an der starken Behaarung. Selbstverständlich war zwar vorher die Haut sorgfältig rasiert, desinficiert und soweit als möglich entfettet. Aber das Messer müßte doch beim Durchdringen des Papillarkörpers die da dicht gedrängt stehenden, relativ widerstandsfähigen Haarbälge bezw. Haarwurzeln durchschneiden, was eine gleichmäßige Abtragung der Läppchen sehr erschwerte. Am besten ließ sich die Abtragung der Haut an den Hinterschenkeln vornehmen. Weiterhin war es aber auch außerordentlich schwierig, eine Verschiebung der Läppchen auf dem bepflanzten Terrain zu vermeiden, da sich die Tiere naturlich ständig bewegten und an den Verbänden zu scheuern suchten. Als die geschützteste Stelle zur Bepflanzung erschien der Rücken hinter den Schulterblättern. Hier wurde ein ca. handgroßes Stück Haut mit dem Fett und der darunter liegenden Muskelfascie abpräpariert, so daß die aufgelegten Läppchen direkt auf die Muskulatur zu liegen kamen. Es erwies sich zur Vermeidung von nachträglichen Verschiebungen als nötig, die Hautläppchen mit 2 oder 3 feinen Seidensuturen auf der Unterlage zu fixieren, andernfalls waren sie stets am 2. oder längstens 3. Tage vollständig abgelöst. Dies Auflegen geschah mindestens 2—3 cm vom Hautrande entfernt. Dieser letztere wurde, da die Haut des Hundes außerordentlich verschieblich ist, ebenfalls auf der Unterlage festgenäht. Mit ganz besonderer Sorgfalt mußte auch der Verband angelegt werden. Auf das verpflanzte Läppchen wurde ein mit einer dünnen Schicht Borwachssalbe bestrichenes steriles Gazestreifchen gelegt, die übrigen nicht bepflanzten Teile der Wunde wurden nur mit steriler Gaze bedeckt, um die von ihnen bezw. von den alsbald aufschießenden Granulationen sehr reichlich abgesonderten Sekrete aufzusaugen, die ihrerseits wieder das Festkleben der Läppchen verhindern konnten. Über diesen aseptischen Deckverband wurde schließlich noch ein circulärer Gipsverband appliciert, der den ganzen Rücken des Hundes deckte. Nach 24 Stunden mußte der Verband jedesmal erneuert werden, da fast regelmäßig der Verband bis dahin stark von Sekreten durchtränkt war. Erst nach Anwendung all dieser Vorsichtsmaßregeln gelang

es nach mehreren Mißerfolgen, die aufgelegten Hautläppchen zum Festkleben zunächst zu bringen und während der nächsten Tage die weiteren Schicksale derselben zu verfolgen.

Bei den Versuchen wurde ganz systematisch vorgegangen. Es wurden 1, 2, 3 Tage u. s. f. bis zu 14 Tage lang conservierte Hautläppchen aufgelegt und einige solcher Versuchsreihen gemacht. Die Art der Conservierung war verschieden, zum Teil ganz trocken, zum größeren Teil jedoch in der sogen. feuchten Kammer, d. h. in Gefäßen, deren Boden mit in physiologischer Kochsalzlösung getränkter Watte bedeckt war; auf diese wurden die auf Gaze ausgebreiteten Läppchen gelegt. Die Conservierung wurde absolut aseptisch durchgeführt und die Läppchen vollständig ausgebreitet auf Gaze aufbewahrt. Die Aufbewahrung geschah im Zimmer bei einer Temperatur von etwa 12°. Wie bemerkt, geschah die Kontrolle der weiteren Veränderungen der aufgelegten Läppchen täglich. Die Größe der aufgelegten Läppchen überschritt nie die eines 50 Pfg.- oder Markstückes. Nach verschiedener Zeit, frühestens am 3. oder 4. Tage, wurden die Läppchen partiell oder lokal excidiert, in manchen Fällen wurden auch mehrmals zu verschiedener Zeit Teilexcisionen gemacht. Die excidierten Stückchen wurden eingelegt, in Serienschnitte zerlegt und auf die Epithelveränderungen geprüft.

Um zu sehen, bei welcher Conservierungsmethode, trocken oder in der feuchten Kammer, sich die Epithelien am besten erhalten, wurde zunächst eine mikroskopische Untersuchung solcher Art aufbewahrter Hautläppchen vom 1.—12. Tage der Conservierung vorgenommen. In physiologische Kochsalzlösung wurden die Läppchen nie direkt gelegt, es würde dies die schlechteste Art der Conservierung sein, die Läppchen werden darin schließlich vollständig maceriert. Makroskopisch unterschieden sich die trockenen von den in der feuchten Kammer aufbewahrten Hautstückchen dadurch, daß letztere entschieden ihre Feuchtigkeit länger behielten und vor allem auch geschmeidiger und dehnbarer blieben; indessen war mikroskopisch ein sehr großer Unterschied nicht festzustellen. Die Veränderungen wurden successive, je länger die Conservierung währte, immer hochgradiger, vor allem änderte sich nach und nach die Form der Zellen, die kubischsen Epithelien der Basalschicht wurden immer glatter und atrophischer, doch war auch am 12. Tage noch eine deutliche Kernfärbung und Färbung der Zellmembram oder der ganz platt gedrückten Zellen der Basalschicht an den meisten Stellen wahrnehmbar. Im übrigen war allerdings von einer Kern- und Zellstructur nur wenig mehr zu erkennen. Die oberen Schichten des

Stratum Malpighi gehen am raschesten vollständig zugrunde und bestehen schließlich nur noch aus einer dünnen Schicht faserigen Gewebes ohne jede Zellstructur. Die Veränderungen bestehen also im wesentlichen aus einem Schrumpfungs- und Verdichtungsprozeß der Zellen, die immer kleiner, atrophischer werden, wie auch die einzelnen Lagen der Epidermis immer schmäler werden, wobei die Zellen der basalen Reteschicht am längsten erhalten bleiben. Ich habe dabei die Beobachtung gemacht, daß bis zum 3. oder vielfach selbst 4. Tag aseptisch, trocken oder in der feuchten Kammer conservierte Hautläppchen nicht sehr hochgradig gegenüber ganz frischen Läppchen in makro- oder mikroskopischer Beziehung sich unterscheiden. Erst von diesem Zeitpunkte ab treten dann die degenerativen Veränderungen rascher auf. Fig. 1, 2 u. 3 auf Taf. III stellen mikroskopische Schnitte durch Hauttransplantationsläppchen dar. Figur 1 zeigt das Bild eines sofort frisch nach der Entnahme eingelegten Hautläppchens, während Figur 2 den Durchschnitt durch ein 8 Tage lang in der feuchten Kammer conserviertes und Figur 3 den Durchschnitt durch ein 12 Tage lang vollständig trocken, aseptisch conserviertes Hautläppchen darstellt. Die 3 Figuren sind bei gleicher Vergrößerung (Zeiss Ocul. 4. Obj. 4 mm, T. 160) gezeichnet. Man sieht, wie stark die beiden letzteren im Verhältnis zum ersten geschrumpft sind, die ursprünglich größeren, fast kubischen Zellen sind vollständig flach und platt. Ein sehr großer Unterschied zwischen Figur 2 und 3 fällt allerdings nicht auf, obwohl das Läppchen 3 vier Tage länger conserviert ist als 2, höchstens sind stellenweise die Zellen noch etwas mehr platt gedrückt. Es sei übrigens bemerkt, daß die Figuren 2 und 3 den best erhaltenen Stellen der Läppchen entnommen sind, an den meisten anderen Stellen sind die Zellen nicht mehr so gut erhalten gewesen und nicht mehr so gut tingierbar, ja die Zellen hatten stellenweise ihre Färbbarkeit ganz eingebüßt.

Die nachstehend beschriebenen Experimente sind geordnet nach der Länge der Conservierungsdauer der zu transplantierenden Hautläppchen. Sämtliche Versuche wurden an demselben Hunde ausgeführt, der zur Transplantation stets narkotisiert war, einem jungen, kräftigen, mittelgroßen Tiere. Infolge der complicierten Technik war eine Reihe absoluter Mißerfolge zu verzeichnen, indem die Läppchen überhaupt nicht zum Ankleben gebracht wurden oder sich vorzeitig lösten. Die Serie der Versuche der Anheilung von 1—14 Tage lang conservierter Hautläppchen war daher leider nicht lückenlos zu erhalten, obwohl dieselbe einige Male wiederholt wurde. Eine Reihe

von vorneherein negativer Versuche ist im Nachfolgenden nicht mit aufgeführt. Ebenso sind Wiederholungen der Versuche, die mehrere Male gemacht wurden, nicht einzeln beschrieben, sofern sie dasselbe Resultat gaben wie der betreffende erste Versuch.

1. Transplantation eines frisch entnommenen Hautläppchens.

Dieselbe wird vor allem ausgeführt zum Vergleich mit den anderen Versuchen und um zu sehen, wie schwer oder leicht Hundehaut überhaupt zu transplantieren ist.

2. Tag: Das Stückchen ist etwas verschoben; ist stark gequollen, liegt aber großenteils fest an.

3. Tag: Am Rande haben sich einzelne Teile des Hautläppchens gelöst, die Oberfläche sieht noch glasig gequollen aus, ist sonst unverändert.

4. Tag: Das Stückchen ist mit der Unterlage ganz fest verklebt, die glasige Quellung ist fast ganz verschwunden.

5. Tag: Ähnlicher Befund wie vorher, doch sieht das Stückchen dünner aus.

6. Tag: Das Stückchen ist fast ganz durchsichtig, an einzelnen Stellen kaum mehr kenntlich, indem die Granulationen der Unterlage dasselbe scheinbar durchbrochen haben.

Das Stückchen wird excidiert und zur mikroskopischen Untersuchung eingelegt.

Mikroskopischer Befund: Das dünne Epidermisläppchen erscheint im Mikroskop zum Teil von der Unterlage abgelöst und mit derselben nicht verwachsen. An verschiedenen Stellen jedoch haftet es fester und hier sind die Epithelzellen in den basalen Teilen schön und deutlich erhalten. Hier hat auch eine feste Verwachsung des Epithels mit der Unterlage, d. h. dem aufschießenden Granulationsgewebe stattgefunden. Die Epithelien erscheinen an diesen Stellen in sehr reichlicher Vermehrung, sie sind groß, kubisch, mit bläschenartigem Kern. Diese Wucherung beschränkt sich aber nur auf die basalen Schichten der Epidermis, die oberen Lagen derselben lassen eben noch Kern- und Zellfärbung erkennen, verhalten sich aber ganz passiv und sind auch zum Teil entschieden im Absterben begriffen. Eine zapfen- und strangartige Wucherung des Epithels nach der Tiefe ist allerdings nur an relativ wenigen Stellen zu finden. Es zeigen sich im wesentlichen nur größere Conglomerate massenhaft gewucherter Epithelzellen, die in ziemlich gleichmäßiger Linie dem Granulationsgewebe fest anhaften. Es kann nach diesen Befunden nicht zweifelhaft sein, daß an diesen Stellen eine zellige Proliferation und Anheilung der Epidermis erfolgt ist. Ein größerer Teil des Läppchens jedoch ist abgestorben, die Zellen sind hier in beginnender Nekrobiose, sind gar nicht mehr oder nur noch schwach angedeutet gefärbt, sind stark geschrumpft, die Kernstruktur ist nirgends erhalten. Der Unterschied dieser nekrotischen Teile mit den beschriebenen lebenden und angewachsenen ist ein äußerst auffallender und in die Augen springender.

Nur ein Teil des Läppchens zeigt also Lebenserscheinungen, Proliferation und Anheilung, die sich in einer mitunter sogar sehr

starken zelligen Vermehrung und fester Verwachsung mit der Unterlage dokumentiert. Obwohl der Versuch an und für sich unter den günstigsten Bedingungen ausgeführt wurde, ganz frisches, soeben entnommenes Hautläppchen auf eine ganz frische Wundfläche, normale Muskulatur transplantiert, gelang es doch nur trotz sorgfältigster und mit allen Cautelen durchgeführter Nachbehandlung, einen Teil desselben zur Anheilung zu bringen. Bei einer späteren Wiederholung des Versuches war das Resultat dasselbe. Das teilweise Mißlingen der Versuche rührt von dem unzweckmäßigen Verhalten des Tieres her, ein Beweis, wie außerordentlich schwer es bei Tieren überhaupt ist, transplantierte Haut zum Anheilen zu bringen. Man kann daraus schließen, daß in keinem Falle ein glattes, ideales Anheilen der Läppchen zu erwarten ist.

2. Transplantation eines 1 Tag alten Hautläppchens, das in der feuchten Kammer conserviert war.

2. Tag: Das Stückchen liegt ziemlich fest und ist stark gequollen und verdickt etwa um das 3—4fache seines ursprünglichen Volums.

3. Tag: Das Läppchen liegt unverändert fest, die Quellung ist etwas geringer.

4. Tag: Quellung fast verschwunden, festes Anliegen.

5. Tag: Befund unverändert; ein Stück wird excidiert und zur mikroskopischen Untersuchung eingelegt.

6. Tag: Quellung fast ganz aufgehört, das Stückchen ist vielmehr dünner geworden.

7. Tag: Das Stückchen nur noch schleierartig, vielfach von Granulationen durchbrochen. Ein weiterer Teil wird excidiert und eingelegt.

Die weitere Beobachtung des noch restierenden kleinen Teilchens ergibt, daß im Verlaufe von einigen Tagen der feine vielfach von Granulationen durchbrochene schleierartige Überzug wieder an Masse zunimmt, und daß sich nach Verlauf einiger Wochen von ihm aus eine zwar zarte, aber makroskopisch deutlich erkennbare normale Epidermis entwickelt. Nach 4 Wochen wird diese Stelle ebenfalls excidiert und eingelegt.

Mikroskopischer Befund des nach 4 Tagen excidierten Stückchens.

Der herausgeschnittene Teil des Läppchens ist zum größten Teil angeheilt, d. h. die der Muskulatur aufliegende dünne Granulationsschicht und die aufgelegte Epidermis sind an den meisten Stellen fest miteinander verbunden. Überall ist da eine sehr reichliche Vermehrung der Epithelzellen der basalen Reteschicht zu bemerken, die sich in großen Massen zapfenförmig nach der Tiefe vorschieben und mit dem zartfaserigen Granulationsgewebe in feste Verbindung treten. Doch sind, wie gesagt, nur die basalen Zelllagen in lebhafter Proliferation, die oberen Zelllagen der Epidermis sind zwar zum Teil als Plattenepithelzellen deutlich erhalten und kenntlich, verhalten sich aber ganz passiv, die obersten Lagen und die Hornschicht sind aufgefasert und meist abgehoben. Die gewucherten Zellzapfen sind von Eiterkörperchen reichlich durchsetzt, die Zellen selbst enthalten vielfach sehr reichlich feinkörniges, braunes Pigment. Die Teile der Epider-

mis, die nicht zum Anheilen gekommen sind, zeigen sich im Untergang begriffen, die Zellen sind gar nicht oder kaum noch gefärbt und liegen, soweit kenntlich, nur in ein oder zwei Lagen über einander. Fig. 4 (Vergrößerung: Zeiß' Ob. 4, Object. 8 mm) stellt ein in reichlicher zelliger Proliferation begriffenes Epithelknöpfchen dar, obere Lagen der Epidermis kaum mehr gefärbt, zum Teil zerfasert und abgelöst. Die Durchsetzung des Granulationsgewebes mit Leukocyten ist hier eine sehr reichliche.

Mikroskopischer Befund des am 7. Tage excidierten Stückchens.

An den vom Granulationsgewebe durchbrochenen Stellen ist von der aufgelegten Epidermis zum Teil gar nichts mehr zu sehen, zum Teil sind noch einzelne vollständig nekrotische homogen faserige Reste davon der Oberfläche noch lose aufliegend bemerkbar. Da wo es zur Anheilung der Epidermis gekommen ist, sind die Verhältnisse ähnlich wie oben beschrieben. Man sieht an diesen Stellen auch hier die basalen Zellen zum Teil in lebhafter Vermehrung, allerdings nur vereinzelt zapfenartig sich in die Tiefe schiebend, sonst die basale Reteschicht glatt der Unterlage anliegend und mit ihr fest verwachsen. Auch hier sind die Epithelien bei starker Vergrößerung als schön gefärbte und in ihrer Struktur deutlich erhaltene kubische Zellen erhalten, die dicht aneinander lagern. Die Zellen enthalten ebenfalls zum größten Teile Pigment. Die oberen Lagen der Epidermis sind fast ganz zerstört und abgestorben, sie sind zum Teil aufgefasert und in Abstoßung begriffen, so daß lamellenartig die obersten Schichten der Epidermis sich ablösen. Die auffallend reichlichen zapfen- und knöpfchenartigen Epithelwucherungen, wie sie im vorigen Präparate zu sehen waren, sind hier nicht mehr bemerkbar. Die eben geschilderten Verhältnisse illustriert sehr deutlich die Figur 5 (Vergrößerung: Zeiß' Ob. 4, Obj. 1,6 mm), die eine Stelle der auf dem Granulationsgewebe angeheilten Epidermis zeigt. Man sieht die schönen kubischen Epithelien der basalen Reteschicht und die Abstoßung und Auffaserung der oberen Epidermislagen.

Mikroskopischer Befund des nach 4 Wochen excidierten Stückchens.

Das inselartig auf der Muskulatur angeheilte Epithelstückchen besteht aus reichlichen Lagen schöner großer Epithelien vom ausgesprochenen Typus der Plattenepithelien. Sämtliche Lagen der normalen Epidermis sind hier deutlich erkennbar. Nach der Tiefe zu erstrecken sich mächtige Plattenepithelzapfen in unregelmäßiger Form, die Unterlage bez. der Papillarkörper wird von derbem Bindegewebe gebildet. Mitosen sind nirgends sichtbar.

Die Anheilung der 24 Stunden lang in der feuchten Kammer conservierten Epidermis ist also mindestens ebensogut gelungen wie die der sofort frisch aufgelegten, und es besteht auch in der Sicherheit der Anheilung wohl kaum ein Unterschied. Daß stellenweise die Epidermis nicht zur Anheilung kam, sondern atrophisch wurde, durfte nicht wunder nehmen nach dem Ausfalle der ersten Versuche. Wiederholungen des Versuches hatten übrigens dasselbe Resultat.

3. Transplantation eines 2 Tage lang in der feuchten Kammer con-

servierten Hautläppchens. Das Stückchen ist feucht geblieben und sieht im allgemeinen wie ein frisch entnommenes aus.

2. Tag: Das Stückchen ist vollständig erhalten und liegt scheinbar fest.

3. Tag: Die peripheren Teile haben sich abgestoßen; der restierende Teil sieht weißlich, etwas verdickt aus. Es wird ein Teil excidiert und eingelegt.

4. Tag: Das Stückchen als dünner weißlicher Belag deutlich erkennbar erhalten.

5. Tag: Das Läppchen wird immer dünner und durchsichtiger, stellenweise von Granulationen durchbrochen.

6. Tag: Aussehen etwas geschrumpft, nur noch in Form eines durchbrochenen feinsten Schleiers eben erkennbar. Wird ganz excidiert und eingelegt.

Mikroskopischer Befund des am 3. Tage excidierten Stückchens:

Nur an ganz wenigen Stellen zeigen sich an der Oberfläche des excidierten Stückchens Reste des Hautläppchens. Dieselben bestehen zum Teil aus faserigen, bandartigen Lamellen, die keine Spur von Zellen mehr enthalten, in reichliche Massen Granulationsgewebe eingeschlossen und von Eiterzellen dicht durchsetzt sind. Zum kleinen Teil findet sich in den Resten noch schwach angedeutet die frühere Struktur, d. h. man kann einzelne ganz schwach tingierte Zellen der basalen Reteschicht eben noch mit starker Vergrößerung erkennen, indes sind es nur sehr wenige Zellen, die sich überhaupt noch in diesem Zustande finden. Die vom Granulationsgewebe umwachsenen Epidermisreste machen den Eindruck eines Fremdkörpers, der der Resorption anheimfällt, die frei an der Oberfläche liegenden sind von reichlichen Mengen von Eiterzellen von der Unterlage abgehoben und dürften entweder einfach abgestoßen oder eitrig eingeschmolzen werden. Das Hautläppchen ist also in vollständigem Untergange begriffen und zeigt keinerlei Lebenserscheinungen mehr.

Mikroskopischer Befund des am 6. Tage excidierten Stückchens:

Auch in diesem 3 Tage später als das vorige entnommenen Stückchen sind nur die Zeichen der Degeneration und Nekrose an den spärlichen noch vorhandenen Resten des transplantierten Hautläppchens sichtbar. Auch hier sind die in ihrem Zusammenhange total gelösten Reste entweder von Granulationsgewebe umwuchert oder auf der Oberfläche rings von Leukocyten umgeben. Zellfärbung ist hier überhaupt nirgends mehr vorhanden. Die letzten Reste fallen auch hier der Resorption oder eiterigen Einschmelzung anheim.

Das Resultat ist also in diesem Falle ein absolut negatives, das Läppchen ist total nekrotisiert und zerfallen, seine Zellen kaum mehr vereinzelt angedeutet. Dies Verhalten ist in sämtlichen hergestellten Serienschnitten das gleiche. Das Läppchen verschwindet schließlich, indem es resorbiert oder eitrig eingeschmolzen wird. Ein genau ebenso wiederholter Versuch hatte dasselbe negative Resultat.

4. Transplantation eines 3 Tage lang in der feuchten Kammer con-

servierten Hautläppchens. Auch dieses Stückchen ist auf der Unterfläche feucht geblieben und unterscheidet sich nicht wesentlich von einem frischen.

2. Tag: Das Läppchen liegt fest in seiner ganzen Ausdehnung der Unterlage auf.

3. Tag: Leichte Quellung bemerkbar, sonst unverändert.

4. Tag: Vollständig unverändert, vielleicht die Oberfläche des Läppchens noch etwas glasiger.

5. Tag: Das Läppchen ist wesentlich dünner geworden, die Granulationen schimmern durch den dünnen Belag, einzelne Teile haben sich abgestoßen. Das Stückchen wird excidiert und eingelegt.

Mikroskopischer Befund: Fast die ganze Oberfläche des excidierten Stückchens ist von dem noch deutlich erkennbaren Hautläppchen bedeckt. Dasselbe besteht noch aus einem schmalen stark geschrumpften Streifchen, das der Oberfläche des Granulationsgewebes ganz lose anliegt. Es ist zum größten Teil ganz homogen, ohne Kern- oder Zellfärbung, die obersten Lagen der Hornschicht sind aufgefasert. Zwischen diesem Läppchen und dem Granulationsgewebe finden sich Eiterzellen in sehr reichlicher Menge. Nur an einigen wenigen Stellen sind die basalen Zellen der transplantierten Epidermis relativ gut erhalten, Kern- und Zellfärbung oft eine sehr schöne, auch die Zellstruktur ist deutlich unterscheidbar. Ja an zwei Stellen sind sogar knöpfchenartige Verdickungen der basalen Zellschicht, bestehend aus reichlichen dicht gedrängten kubischen Epithelien, sichtbar, die hier mit Wahrscheinlichkeit auf eine aktive Proliferation der Epithelien schließen lassen; indes ist eine feste Verbindung auch dieser Stellen mit der Unterlage nicht vorhanden, nirgends auch ist ein Vordringen und Eindringen des Epithels in das darunter gelegene Granulationsgewebe wahrzunehmen, eine „Anheilung" kann also mikroskopisch nicht constatiert werden.

Nach diesem Befund ist es zweifellos, daß der größte Teil der Epidermis nekrotisch wurde und überhaupt nicht zur festen Verbindung mit der Unterlage kam. An einigen wenigen Stellen dürfte es allerdings sehr wahrscheinlich zu Proliferationserscheinungen der Zellen gekommen sein, die knöpfchenartige, ungemein reichliche Wucherung schön gefärbter und deutlich differenzierbarer Zellen spricht dafür, und es ist kaum glaubhaft, daß dieselbe schon vor der Transplantation bestanden haben soll, da an den excidierten, nicht transplantierten Hautläppchen nie derartige Wucherungserscheinungen festzustellen waren. Indes fehlt eben hier eine feste Verbindung mit der Unterlage und das für aktive Proliferationsvorgänge sonst sicher sprechende Vordringen des Epithels in das darunter gelegene Gewebe. Ich möchte daher den Fall bezügl. der Frage, ob noch Lebenserscheinungen in den transplantierten Zellen aufgetreten sind, als zweifelhaft bezeichnen.

5. Transplantation eines 4 Tage lang in der feuchten Kammer conservierten Hautläppchens. Bei der Entnahme aus der feuchten Kammer zeigte sich das Läppchen frisch und ohne merkliche Schrumpfung.

2. Tag: Etwa die Hälfte des Läppchens hat sich gelöst, offenbar infolge starker Maceration durch überfließendes Sekret. Der übrige Teil liegt fest.

3. Tag: Nur noch ein kleines, etwa gut erbsengroßes Restchen hat sich erhalten, ist stark gequollen, liegt aber fest.

4. Tag: Der noch vorhandene Rest des Läppchens ziemlich unverändert. Quellung gering.

5. Tag: Es sind nur noch schleierartige Spuren von dem Läppchen vorhanden, die excidiert und eingelegt werden.

Mikroskopischer Befund: Es sind auch in dem mikroskopischen Bilde nur noch Spuren von dem aufgelegten Läppchen zu sehen. Dieselben bestehen aus total nekrotischen, strukturlosen und zum Teil auch zerfaserten kleinen Streifchen, die in Granulationsgewebe förmlich eingebettet sind, dabei sind sie dicht von Leuko- und Lymphocyten durchsetzt. Diese kleinen nekrotischen Reste dürften bald vollends der Resorption anheimfallen.

Das Läppchen ist, soweit es nicht bereits abgefallen war, total nekrotisch geworden und verfällt der Resorption seitens des Granulationsgewebes; die feinen schleierartigen Spuren, die am 5. Tage makroskopisch noch wahrnehmbar waren, bestanden aus den total nekrotischen, geschrumpften Resten des Hautläppchens.

6. Transplantation eines 5 Tage alten vollständig trockenen, aseptisch conservierten Hautläppchens. Dasselbe zeigt noch Spuren von Feuchtigkeit an der unteren Fläche, während die oberen Schichten der Epidermis vollständig ausgetrocknet und in mäßigem Grade geschrumpft waren. Vor der Transplantation wird es kurz in physiologischer Kochsalzlösung aufgeweicht.

2. Tag: Das Stückchen ist vollständig erhalten und sieht aus wie tags zuvor.

3. Tag: Das Läppchen scheint etwas gelockert, der Rand hat sich umgekrempelt, die Oberfläche sieht glasig gequollen und aufgelockert aus.

4. Tag: Etwa die Hälfte des Läppchens hat sich abgestoßen und ist vollständig maceriert. Der übrige Teil unverändert.

5. Tag: Die Quellung läßt nach, der Rest sitzt fest.

6. Tag: Das Stückchen ist plötzlich ganz dünn und durchsichtig geworden, am Rande erscheint es gelockert.

7. Tag: Es sind nur noch 2 kleine, kaum linsengroße Stellen vorhanden, sehr dünn und durchsichtig.

8. Tag: Die schleierartigen Reste des Läppchens werden excidiert und eingelegt.

Mikroskopischer Befund: Der mikroskopische Befund ist ganz ähnlich dem unter Nr. 5 beschriebenen. Es sind nur noch feine, dünne Reste in geringer Anzahl zerstückelt und vollständig strukturlos zu sehen. Auch sie sind rings von Granulationsgewebe umwachsen und von Eiterzellen durchsetzt. Eine Reihe ebenfalls in Nekrose begriffene Haarbälge ist ebenfalls sichtbar. Von Epithelien keine Spur mehr zu erkennen.

Der Versuch ist also ebenfalls ganz negativ ausgefallen, obwohl es nach dem makroskopischen Verhalten zunächst den Anschein hatte, als würde ein Teil des Läppchens anheilen. Bis zum 5. Tage war das Hautstückchen, soweit es sich nicht abgelöst hatte, in sehr gutem Zustande scheinbar erhalten, dann verschwand es mehr und mehr, indem es immer dünner und durchsichtiger wurde, bis es schließlich vollständig der Nekrose verfiel ohne daß auch nur von einer Stelle eine zellige Proliferation ausgegangen wäre. Es scheint immerhin möglich daß das sehr reichlich gebildete eitrige Exsudat, das sich auch zwischen dem Läppchen und der Unterlage fand, wieder auftretende Lebenserscheinungen und zellige Proliferation verhinderte.

7. Transplantation eines 6 Tage lang in der feuchten Kammer conservierten Hautläppchens. Das Läppchen hatte sich fast ganz frisch erhalten.

2. Tag: Das Stückchen liegt unverändert wie am vorhergehenden Tage.

3. Tag: Das Läppchen ist etwas verdickt, sieht aus als ob es von der Unterlage abgehoben wäre, liegt aber fest.

4. Tag: Quellung etwas stärker, ein Teil hat sich gelöst und ist abgefallen. Das Stückchen wird excidiert und eingelegt. Ein kleiner Rest wurde stehen gelassen, der jedoch am Tage darauf sich noch mehr gelockert hatte und am übernächsten Tag abgefallen war.

Mikroskopischer Befund des am 4. Tage excidierten Stückchens:

Das transplantierte Epidermisläppchen zeigt sich von relativ sehr dicker und voluminöser Beschaffenheit; es enthält noch ziemlich viel Unterhautzellgewebe, dessen einzelne Gewebsfasern auseinandergedrängt erscheinen. Das Läppchen liegt der Unterlage fest auf und ist mit derselben ziemlich innig verwachsen; nur wenige Stellen an der Peripherie sind abgehoben oder liegen nur lose an; sonst dringt allenthalben von der Unterlage her das Granulationsgewebe in feinen Streifen in die Basis des Läppchens ein und durchwächst dasselbe, so daß also dadurch ein festes Anwachsen an der Unterlage stattgefunden hat. Dabei sind auch in großer Menge Eiterzellen in das Läppchen eingewandert und durchsetzen dasselbe allenthalben in großer Anzahl. Das reichliche fibrilläre Bindegewebe, das das transplantierte Läppchen noch enthält, ist fast vollständig in Nekrose begriffen; die dicken Bindegewebsbündel sind homogen, vollständig kernlos, lassen eine feinere Struktur nirgends mehr erkennen, sie sind nur von den erwähnten eindringenden Granulationsgewebsfasern durchsetzt. Die eigentliche Epidermis an der Oberfläche des Läppchens ist ebenfalls zum großen Teil nekrotisch und besteht aus einem homogenen, strukturlosen schmalen Streifen über der Bindegewebsschicht. An einigen wenigen Stellen jedoch findet sich ein vorzüglich erhaltenes Epithel, allerding nur in den basalen Teilen der Epidermis, mit schönen bläschenförmigen Kernen und deutlich kenntlicher Zellstruktur. Auch eine sehr reichliche zellige Anhäufung von kubischen Epithelien ist da vereinzelt zu sehen, die wie frische jugendliche Zellen aussehen, und es macht durchaus den Eindruck, als ob es sich da um eine zellige Wucherung handelt, die erst kurz vor der Ex-

cision und dem Einlegen des Stückchens zur mikroskopischen Untersuchung erfolgt wäre, so daß hier also wahrscheinlich noch Lebenserscheinungen an den Epithelien vor sich gegangen sind. Mit Sicherheit läßt sich dies allerdings nicht annehmen, ein nach der Tiefe aktives Vordringen der Epithelien fehlt.

Es muß auch in diesem Falle unentschieden bleiben ob noch Proliferationsvorgänge von seiten des Epithels vor sich gegangen sind; die an einigen Stellen vorzüglich erhaltene Kern und Zellstruktur und die reichliche Anhäufung jugendlicher kubischer Epithelzellen spricht dafür, besonders wenn man diese Stellen mit den zweifellos zugrunde gegangenen Epidermisteilen vergleicht, es wäre nicht recht klar, warum die erhaltenen Zellen, wenn sie chon vor der Transplantation nicht mehr lebensfähig waren, nicht bereits dieselben Veränderungen erlitten hätten wie die zweifellos bereits abgestorbenen, da die äußeren Bedingungen doch ganz die gleichen waren. Indes zu einem selbständigen Tiefenwachstum und fester Vereinigung des Epithels mit der bepflanzten Unterlage, welche jeden Zweifel ausschließen würden, ist es nicht gekommen, weshalb ich wie gesagt das Resultat als zweifelhaft bezeichne. Der makroskopische Befund, die starke Quellung und das Aussehen als ob das Stückchen etwas abgehoben wäre von der Unterlage, sprach allerdings nicht dafür, daß noch einzelne Teilchen zur Anheilung kommen könnten.

8. Noch ein zweites nach 6tägiger Conservierung in der feuchten Kammer transplantiertes Hautläppchen möchte ich hier kurz beschreiben, obwohl hier der Befund ein sicher negativer war.

2. Tag: Das Läppchen liegt locker an, die Ränder sind abgelöst.

3. Tag: Das Läppchen ist wie ein Schleier so dünn, wird bereits von Granulationen durchwachsen. Um zu sehen, was sich überhaupt noch von ihm findet, wird es excidiert und eingelegt.

Mikroskopischer Befund: Die mikroskopische Untersuchung zeigt, daß so gut wie gar nichts mehr von dem transplantierten Läppchen vorhanden ist. Nur ganz vereinzelte total nekrotische und strukturlose Reste finden sich an der Oberfläche der Granulationen, sind übrigens von diesen selbst rings umwachsen und mit Eiterzellen durchsetzt.

Obwohl das Läppchen vor der Transplantation fast wie ein frisches Hautstückchen also vorzüglich erhalten aussah, war es doch 3 Tage nach der Transplantation bereits vollständig vernichtet. Es war von dem Stückchen nichts abgefallen, sondern es verfiel einfach sehr rasch der Nekrose und wurde in kurzer Zeit fast vollständig von dem Granulationsgewebe resorbiert. Die Zellen waren hier wohl zweifellos schon vor der Transplantation nicht weiter mehr

lebensfähig und man sieht wie rasch die Hautläppchen zugrunde gehen, wenn von vornherein jede Spur einer Wiederbelebung oder Anheilung seitens der Epithelzellen fehlt. Ein Unterschied zwischen den sicher absterbenden und den noch um ihre Wiederbelebung ringenden Zellen tritt auch in diesem Verhalten, d. h. in der Schnelligkeit ihrer Resorption und Vernichtung hervor.

Transplantationen mit Hautläppchen von 7 tägiger Conservierungsdauer sind trotz mehrmaligen Versuches stets mißlungen, d. h. die Läppchen lösten sich trotz aller Vorsichtsmaßregeln nach kurzer Zeit wieder ab, wobei sie durch das Sekret der Transplantationsfläche vollständig maceriert waren. Dies Mißgeschick, das gerade mit den 7 Tage lang conservierten Hautläppchen passierte, ist wohl reiner Zufall und hängt nicht an der Länge der Conservierungsdauer, es gelang wenigstens ganz gut, wie die nachfolgenden Fälle zeigen werden, auch Läppchen mit erherblich längerer Conservierungsdauer zum Festkleben auf der Unterlage, ja sogar zur Proliferation zu bringen.

9. Transplantation eines 8 Tage lang in der feuchten Kammer conservierten Hautläppchens. Auch dieses Läppchen hatte so gut wie gar nicht gelitten, war feucht und ohne Schrumpfung.

2. Tag: Das Läppchen liegt noch vollständig, ist nur etwas gequollen und an den Rändern gelockert, sonst unverändert.

3. Tag: Das Läppchen ist bereits auffallend dünn und durchsichtig geworden und hat sich an den Rändern noch etwas mehr gelockert; es wird die Hälfte davon excidiert und zur mikroskopischen Untersuchung eingelegt.

4. Tag: Der Rest hat sich ziemlich unverändert erhalten, ist vielleicht stellenweise noch etwas durchsichtiger geworden.

5. Tag: Größtenteils durchbricht das Granulationsgewebe den dünnen Schleier, nur spurenweise ist noch ein weißlicher Belag als letzter Rest des aufgelegten Hautläppchens wahrnehmbar, die ganze Stelle wird excidiert und eingelegt.

Mikroskopischer Befund des nach 3 Tagen excidierten Stückchens:

Das transplantierte Hautläppchen ist fast vollständig erhalten und liegt der Oberfläche des bepflanzten Muskelgewebes, d. h. der auf dieser befindlichen dünnen Granulationsschicht fast in deren ganzen Continuität auf, stellenweise ist es allerdings etwas abgelöst und aufgerollt, und liegt zwischen einzelnen Gewebsbuchten, die dadurch entstanden sind, daß das Granulationsgewebe in unregelmäßigem Wachstum nach oben dringt und das aufgelegte Hautläppchen mit vordrängt. An den meisten Stellen zeigt dasselbe allerdings nicht nur keine Proliferationserscheinungen, sondern Involutionsvorgänge, es sind kaum die basalen Zellen der Reteschicht noch durch schwache Färbung kenntlich, die oberen Partieen sind ganz homogen, die Epithelzellen hier nicht mehr kenntlich, die Hornschicht ganz aufgefasert; es fehlt hier auch eine wirklich festere Verwachsung des Läppchens

mit der Unterlage, es sitzt dasselbe nur lose der Unterlage auf. An wieder anderen Stellen jedoch, die ganz discontinuierlich zwischen diesen zweifellos absterbenden oder schon abgestorbenen Partieen des Läppchens sich finden, sind in schönster Weise, mitunter sogar sehr starke Wucherungsvorgänge des transplantierten Epithels, allerdings auch wieder nur der basalen Epithelzellen, wahrzunehmen. Man sieht da eine außerordentlich reichliche Vermehrung dieser Zellen von kubischer Form, die dicht gedrängt aneinander lagern, mit schön gefärbten, deutlich in ihrer Struktur erkennbaren Kernen. Diese stärksten Wucherungszonen haben in ihrem Aussehen ganz den knöpfchenartigen Charakter, wie man ihn bei jüngerem epithelialen Keimgewebe sehen kann. Diese gewucherten Epithelmassen dringen vielfach strang- und zapfenartig in die Tiefe, d. h. in das Granulationsgewebe ein, das fest mit der Epithelschicht verbunden, bez. verwachsen erscheint. Dagegen sind auch hier die oberen Epithelzelllagen nekrotisch und die oberen Teile überhaupt stellenweise abgehoben und aufgefasert.

Es hat also in diesem Falle eine mikroskopisch sicher nachweisbare zellige Proliferation des transplantierten Epithels stattgefunden. Freilich sind nur einige Stellen lebensfähig geblieben, während der größere Teil zugrunde gegangen ist.

Mikroskopischer Befund des am 5. Tage excidierten Stückchens:

Auch hier ist das Resultat ein positives; es ist allerdings nur an ganz vereinzelten Stellen die Epidermis noch wahrnehmbar, und meist liegt die Oberfläche der Granulationsgewebsschicht frei zutage. Da jedoch, wo die Epidermis sich erhalten hat, ist streckenweise meist eine prächtige epitheliale Überhäutung eingetreten, die allerdings in ihrer Ausdehnung immer nur 1—2 mm und darunter an den einzelnen Stellen beträgt; dann hört das Läppchen entweder gänzlich auf oder es ist noch auf eine kurze Strecke im Absterben begriffene transplantierte Epidermis sichtbar, die kaum mehr eine Andeutung von Zellfärbung zeigt, so daß also zum Teil proliferierende und absterbende Epidermis direkt ineinander übergeht. Die angeheilten kleinen Epithelinseln zeigen eine sehr starke Vermehrung der Zellen, ganz ähnlich, wie sie bereits im vorhergehenden mikroskopischen Befunde beschrieben; vor allem zeigt sich häufig eine zapfenförmige Wucherung nach abwärts in das Granulationsgewebe, das fest mit der Epidermis verwachsen erscheint. Die einzelnen Epithelzellen sind von kubischer, oft relativ schmaler Form, die Kernstruktur ist bei starker Vergrößerung in all ihren Einzelheiten deutlich kenntlich, ein schmaler Zellleib umgibt den Kern. Die oberen Lagen der Epidermis sind allerdings abgehoben und aufgefasert.

Ein sehr wesentlicher Unterschied in dem Befunde des 5. Tages von dem des 3. Tages ist also in diesem Falle wohl nicht vorhanden. Hier wie dort sind in etwa gleicher Ausdehnung kleine und kleinste poliferierende weißliche Epithelinselchen wahrzunehmen, und es ist nicht zu beobachten, daß die Anheilung nach 5 Tagen wesentlich größere Fortschritte gemacht hätte als nach 3 Tagen. Der Unter-

schied der erhalten gebliebenen, lebensfähigen Epidermisteile gegenüber den abgestorbenen ist ein sehr hochgradiger.

Figur 6 und 7 illustrieren in schönster Weise den mikroskopischen Befund. Figur 6 stellt angeheiltes und proliferierendes Epithel aus dem am 3. Tage excidierten Stückchens dar. Man sieht die reichliche knöpfchenartige Epithelwucherung besonders schön an einer Stelle, sieht den festen organischen Zusammenhang des Epithels mit der Granulationsschicht, man sieht weiter die aufgefaserten und absterbenden oberen Lagen der Epidermis. Die Oberfläche derselben bedeckt eitrig fibrinöses Exsudat, das bei der Excision darauf haften blieb. Auch das Granulationsgewebe ist reichlich mit Eiterzellen durchsetzt. In Figur 7 ist eine Stelle aus einer angeheilten Epitheliinsel des am 5. Tage excidierten Stückchens abgebildet. Man sieht hier vor allem das zapfenförmige Einschieben der Epithelien in das Granulationsgewebe, im übrigen den fest und glatt angeheilten Epithelsaum, der nach dem Rande zu immer schmäler wird und in nekrobiotische bezw. nekrotische Epidermis übergeht. Die oberen Lagen, samt der Hornschicht sind abgehoben und aufgefasert.

10. Transplantation eines 9 Tage lang in der feuchten Kammer conservierten Hautläppchens. Auch das Aussehen dieses Hautläppchens unterscheidet sich nicht wesentlich von dem eines frischen.

2. Tag: Ein Teil des Läppchens hat sich bereits gelöst und abgestoßen; der Rest ist ziemlich unverändert und ist mit der Unterlage verklebt.

3. Tag: Nur an zwei Stellen sind noch dünne schleierartige Spuren des Hautläppchens bemerkbar, alles andere ist abgefallen; diese beiden Reste werden excidiert und eingelegt.

Mikroskopischer Befund: Von dem aufgelegten Hautläppchen sind nur noch spärliche Reste zu sehen, die der Oberfläche der Granulationsgewebsschicht aufliegen. Dieselben sind vollkommen nekrotisch und strukturlos, haften der Unterlage auch nicht fest an und sind von Leuko- und Lymphocyten dicht umgeben; großenteils liegt die Oberfläche des Granulationsgewebes ganz frei und zeigt sich hier das nekrotische Hautläppchen mehrfach durchbrochen und streckenweise ganz fehlend. Epithelzellen sind überhaupt so gut wie nicht mehr wahrnehmbar.

Das Resultat ist also ein absolut negatives; es besteht bereits vollständige Nekrose des aufgelegten Hautläppchens, das auch von der Unterlage durch eitriges Exsudat abgehoben ist. Die rasche totale Nekrotisierung dürfte wohl vor allem mit der Einwirkung des eitrigen Exsudates zuzuschreiben sein, das das Läppchen förmlich macerierte.

Transplantationsversuche mit 10 und 11 Tage alten Hautläppchen sind von vornherein mißglückt, dagegen fiel ein Versuch mit einem 12 Tage lang conservierten Hautläppchen zum Teil positiv aus.

11. Transplantation eines 12 Tage alten Läppchens. Das Hautläppchen war in diesem Falle ganz trocken, steril aufbewahrt worden, nur kurz vor der Transplantation wurde das Läppchen, das an der unteren Fläche sogar noch Spuren von Feuchtigkeit zeigte, sonst aber ziemlich ausgetrocknet und geschrumpft war, einige Minuten lang in physiologische Kochsalzlösung gelegt, um es geschmeidiger zu machen.

2. Tag: Das Stückchen ist vollständig erhalten, unverändert und liegt der Unterlage fest an.

3. Tag: Das Läppchen ist sehr gering gequollen, liegt sonst unverändert fest.

4. Tag: Keine Änderung eingetreten; glattes, festes Anliegen.

5. Tag: Das Läppchen ist dünner geworden, die roten Granulationen schimmern stellenweise durch und es sieht aus, als ob sie durchbrechen würden; im übrigen liegt es fest.

6. Tag: Das Läppchen ist zum großen Teil von Granulationen durchwachsen, nur an einer etwa bohnengroßen Stelle sieht das Läppchen noch nahezu unverändert aus und liegt fest an. Das Stück wird excidiert und eingel egt.

Mikroskopische Untersuchung: Die transplantierte Epidermis ist zum größten Teil nur noch als dünner nekrotischer Belag auf der Oberfläche des Granulationsgewebes sichtbar, zum Teil auch von letzterem umwachsen und in Resorption begriffen. An einigen Stellen jedoch finden sich ganz isoliert kleine bis etwa 3 mm in die Fläche sich erstreckende Epithelinseln, die der Unterlage fest anhaften, bez. mit ihr verwachsen und meist von Eiter und fibrinösem Exsudat überlagert sind. Diese Epithelinseln zeigen eine außerordentlich reichliche Wucherung und Vermehrung kubischer Epithelien, die alle prächtig gefärbt und deutlich strukturiert sind. Diese Wucherung geht hervor aus den basalen Zellen der transplantierten Epidermis, während deren oberen Lagen in Zerfall begriffen sind; sie erstreckt sich teils zapfenartig in die Tiefe und dringt in das Granulationsgewebe ein, teils sitzt sie mehr flach diesem letzteren auf und besteht dann aus mehrschichtigen dicht aneinander gelagerten und auch teilweise unregelmäßig durcheinander geschobenen Zellreihen. Stellenweise findet sich auch eine knöpfchenförmige Epithelanhäufung, die sowohl nach der Fläche wie nach der Tiefe an Volum und Ausdehnung die benachbarten Epithelreihen überragt. Da wo in Zapfen das Epithel in die Tiefe dringt, entsteht aus dem Granulationsgewebe eine Art von Papillarkörper. Die Durchsetzung mit Eiterzellen ist eine sehr reichliche, die auch zwischen den gewucherten Epithelzellen selbst eingedrungen sind.

Dieser Versuch mit einem 12 Tage lang trocken conservierten Hautläppchen fiel also zum Teil positiv aus. Wenn auch der weitaus

größere Teil der Epidermis zugrunde gegangen ist, so ist es doch noch stellenweise zu inselförmiger Anheilung, allerdings in sehr beschränktem Maße gekommen. Diese Epithelinseln waren makroskopisch kaum, höchstens als punktförmige weißliche Flecken auf dem roten Granulationsgewebe zu erkennen, dagegen bestand der schleierartige Überzug nur noch aus nekrotischer Epidermis. Ein Zweifel an der Lebensfähigkeit, Proliferation und Anheilung kann nicht obwalten; das zapfenartige Vordringen, die reichliche Vermehrung und feste Verwachsung des Epithels mit der Unterlage kann nicht anders gedeutet werden. Das mikroskopische Bild ist genau dasselbe, wie es auch bei der Anheilung ganz frischer transplantierter Hautstückchen zu sehen ist. Ich habe 2 Stellen aus angewachsenen Epithelinseln dieses Versuches zeichnen lassen. Figur 8 und 9 stellen dieselben dar (Vergrößerung: Zeiss, Ocul. 4 mm, Obj. 4 mm T 160). Figur 8 stellt die zapfenartige Wucherung nach der Tiefe dar, die Epithelien, die tadellos erhalten sind, dringen diffus in die Umgebung ein; Figur 9 stellt vor allem die hochgradige Epithelvermehrung und feste Verwachsung mit dem Bindegewebe dar. Sowohl Epithel wie Bindegewebe ist in beiden Figuren reichlich von Leukocyten durchsetzt.

Weiter angestellte Versuche mit noch länger als 12 Tage lang conservierten Hautläppchen fielen durchweg negativ aus. Die Hautläppchen lösten sich trotz Annähens rasch ab und hatten sich meist schon nach 1—2 Tagen abgestoßen, so daß ich zunächst weitere Versuche, obwohl ich durchaus nicht etwa überzeugt war, daß sie überhaupt nicht mehr gelingen könnten, aufgab.

Ich habe im Vorstehenden 11 Versuche ausführlich mitgeteilt. Es sind von den vielen Versuchen, die ich im ganzen ausführte, mit Ausnahme von Wiederholungen einzelner Versuche mit ganz gleichem Resultate die einzigen, bei denen die transplantierten Läppchen nicht vorzeitig durch Insulte sich von der Unterlage trotz des Annähens abgelöst hatten, die also mindestens die ersten 3 Tage, wenn auch oft nur teilweise, haften blieben und mit der Unterlage verklebten, und deren weiteres Schicksal dann in positivem oder negativem Sinne genau verfolgt werden konnte. Von diesen 11 Versuchen fielen 4 positiv aus, d. h. positiv in dem Sinne, daß kleinere oder größere Teile der transplantierten Epidermis zur Anheilung kamen, es war dies der Fall; bei dem sofort nach der Entnahme transplantierten Hautläppchen, dann bei dem 1. Tage lang in der feuchten Kammer conservierten Läppchen, ferner bei einem 8 Tage lang in der feuchten Kammer und bei einem 12 Tage lang trocken

conservierten Epidermisläppchen.[1]) Es war nie, auch bei den sofort nach der Entnahme transplantierten Läppchen nicht geglückt diese ganz zur Anheilung zu bringen. Daraus erhellt allein schon die bereits erwähnte Schwierigkeit der Transplantationsversuche bei Tieren überhaupt spez. bei Hunden. Es waren vor allem 2 Faktoren die einer glatten Anheilung auch der Transplantation ganz frischer Haut, störend im Wege standen, einmal der Umstand, daß es ganz unmöglich ist, die Tiere so ruhig zu halten, daß eine Verschiebung oder nachträgliche Abhebung unmöglich war, schon der täglich zu wechselnde Verband wirkte diesbezüglich störend, sowie die durch den Reiz vom Tiere unwillkürlich ausgeführten Contractionen der Muskulatur, auf die die Haut gepflanzt war, dann aber nicht zum Geringsten die Notwendigkeit, die angelegte Wunde nur teilweise, nur in ihrem Centrum zu bepflanzen und einen möglichst breiten freien Wundrand zu lassen, um die Verwechselungen mit Epithelwucherungen, die von der Haut des Wundrandes stattfinden, sicher ausschließen zu können. An der nicht bepflanzten Wundfläche aber bildeten sich innerhalb einiger Stunden schon so reichlich wuchernde und secenierende Granulationen, daß dadurch das aufgepflanzte Hautläppchen trotz möglichsten Schutzes durch Verbandstoffe, doch empfindlich geschädigt wurde. Vor allem die ständige und unvermeidbare Durchtränkung des Stückchens mit eitrigem Sekret führte zu starker Maceration desselben und hatte wohl ganz gewiß einen höchst nachteiligen Einfluß auf die Wiederbelebung und Proliferation der transplantierten Epithelzellen. Das ist ja auch bereits von verschiedener Seite constatiert, daß in Flüssigheit aufbewahrte oder durch solche starke maceriete Gewebsteile, am wenigsten widerstandsfähig bezügl. späterer Wiederbelebung sich erweisen. Die äußeren Verhältnisse waren also bei den ausgeführten Transplantationsversuchen so ungünstig wie möglich. Die Versuche sind daher nicht analog oder gleichwertig zu setzen denen, die am Menschen ausgeführt werden. Wenn trotzdem bei ihnen Anheilungsresultate erzielt wurden, so darf daraus geschlossen werden, daß dieselben unter günstigeren äußeren Bedingungen, etwa also wie sie bei der Transplantation am Menschen möglich sind, noch wesentlich bessere gewesen wären. Es ist dies letztere allerdings nur eine, aber wie ich glaube berechtigte Annahme, für die ich freilich keine Beweise erbracht habe.

Sehen wir uns nun diese unsere Anheilungsresultate der Trans-

1) Ich unterlasse nicht zu erwähnen, daß Herr Geheimrat von Rindfleisch auf meine Bitte die Güte hatte, die Präparate durchzusehen, und die von mir erhobenen Befunde durchaus bestätigte.

plantationsversuche etwas näher an und vergleichen wir sie mit der Zeitdauer der Conservierung der einzelnen Läppchen, so finden wir, daß das sofort aufgepflanzte und das 24 Stunden lang conservierte Läppchen etwa ganz dasselbe Resultat bezügl. der Ausdehnung der Anheilung ergeben haben. Es sind von den 24 Stunden alten Epidermisläppchen mindestens ebensoviele Stellen angeheilt, als von den sofort aufgelegten; ich habe diese Versuche einige Male wiederholt, stets mit demselben Resultat. Es sind also gewiß die Epithelzellen der Epidermis in beiden Fällen etwa in gleicher Weise lebens- und anheilungsfähig geblieben, und es darf daraus der Schluß gezogen werden, daß die Epidermiszellen, wenn sie in geeigneter Weise conserviert werden, noch nach 24 Stunden in ihrer ursprünglichen Lebens- und Proliferationsfähigkeit so gut wie nichts eingebüßt haben. Auch bezüglich der Schnelligkeit und Zeitdauer der erfolgten Anheilung und Proliferierung ließ sich zwischen beiden nur ein relativ geringer Unterschied feststellen. Bei der sofort erfolgenden Transplantation beobachtet man in der Regel schon am 2. Tage und in ausgedehnter Weise am 3. Tage reichliche Wucherungserscheinungen der Zellen, bei den 24 Stunden lang conservierten Hautläppchen waren solche in reichlichster Menge am 4. Tage zu constatieren. Es mag also vielleich sein, daß im letzteren Falle Anheilung und rPoliferation etwas langsamer erfolgt, einen größeren Unterschied konnte ich gewiß nicht beobachten. Wesentlich anders gestalteten sich nun die Verhältnisse schon, wenn die Conservierung der Läppchen mehr als 24 Stunden betrug. Leider gelang es mir überhaupt nicht Läppchen von 4-, 5- und 7tägiger Conservierungsdauer auch nur in bescheidenstem Maße zur Anheilung zu bringen, trotz aller Mühe und mehrmaliger Wiederholung der Versuche. Eine absolute Bedeutung haben diese Mißerfolge allerdings nur insofern, als sie zeigen, wie rasch die Epithelien nach längerer als 24 stündiger Conservierungsdauer ihre Proliferationsfähigkeit verlieren, daß dieselbe jedoch nicht unbedingt und ganz verloren geht, beweisen die beiden anderen positiven Fälle. In je einem Transplantationsversuche mit Hautläppchen von 3- und 6tägiger Conservierungsdauer mußte ich das Resultat als ein zweifelhaftes bezeichnen, insofern bei der mikroskopischen Untersuchung vereinzelte Epithelzellen mit vollständig erhaltener Struktur und stellenweise reichlicher knöpfchenartiger Anhäufung derselben zu finden waren. Doch fehlte eine feste gleichmäßige Verbindung mit der Unterlage und ein Wachstum nach der Tiefe. Was mich trotzdem in diesen 2 Fällen bewog das Resultat als zweifelhaft zu bezeichnen, war der Vergleich mit den ebenso

lange conservierten, aber nicht überpflanzten Hautläppchen. In letzteren waren die Epithelien sämtlich geschrumpft, nie in ihrer vollen Struktur kenntlich, auch waren nie diese knöpfchenartigen Epithelanhäufungen zu bemerken. Man müßte doch erwarten, daß das Epithel der transplantierten Hautläppchen, das noch einige Tage der Maceration des eitrigen Wundsekretes ausgesetzt war, schlechter erhalten ist als das der nicht transplantierten conservierten Läppchen. Tatsächlich waren auch sonst in den zweifellos negativen Fällen der Transplantationsversuche die Epithelien kaum mehr kenntlich und vollständig abgestorben, demnach in wesentlich schlechterem Zustande, als die Epithelien der entsprechend gleichlang conservierten, nicht transplantierten zur mikroskopischen Untersuchung eingelegten Hautläppchen. Es kann also durchaus sein, daß es sich bei den erhaltenen und scheinbar vermehrten Epithelien in den oben genannten beiden als zweifelhaft bezeichneten Versuchen um wiederbelebte und proliferationsfähige Zellen handelt; der Beweis dafür fehlt jedoch, da eben eine Anheilung noch nicht nachweisbar war. Um so überraschter war ich, als ich in einem Transplantationsversuch mit einem 8 Tage lang in der feuchten Kammer conservierten Hautläppchen bei der mikroskopischen Untersuchung der Serienschnitte Stellen fand, wo ganz zweifellos eine einwandfrei nachweisbare Proliferation und Anheilung von Epithelzellen stattgefunden hatte. Dieselbe war freilich nach 3 und 5 Tagen, an denen Stückchen zur mikroskopischen Untersuchung excidiert waren, nur so spurenweise vorhanden, daß das nicht sicher makroskopisch wahrgenommen werden konnte. Der weitaus größte Teil war vielmehr zugrunde gegangen. Die Anheilung und Wiederbelebung einiger kleiner Epithelinseln war jedoch nach 3 Tagen schon insofern deutlich zu erkennen, als nicht nur die Struktur der proliferierenden Epithelien in ihren Einzelheiten vollständig erhalten, stellenweise sogar eine sehr hochgradige zellige Wucherung aufgetreten war, sondern insofern man auch sehen konnte, wie die Zellwucherungen sich anschickten nach der Tiefe zu wachsen und in das unterliegende Granulationsgewebe einzudringen; auch war eine feste Verwachsung mit der Unterlage eingetreten. Nach 5 Tagen waren diese Wachstumserscheinungen an den betreffenden Stellen noch weiter vorgeschritten, einzelne sehr starke zapfenartige Wucherungen nach der Tiefe waren zu sehen, außerdem fand sich ein glatter, mit der Unterlage fest verbundener Epithelbelag, wie man ihn bei der Hauttransplantation nach vollendeter Anheilung beobachtet. Der Unterschied zwischen diesem Falle und den beiden ersten, in denen frische und 24 Stunden alte

Haut transplantiert worden war, bestand vor allem darin, daß Proliferationsvorgänge in jenem ganz wesentlich spärlicher und viel enger umschrieben auftraten, als in den letzteren, daß also die Erholungsfähigkeit der Epithelien ganz bedeutend abgenommen hatte. Dagegen war auch hier eine sehr wesentliche Verlangsamung der vitalen Vorgänge der überhaupt noch lebensfähigen Zellen nicht zu bemerken. Wie bemerkt waren doch schon nach 3 Tagen recht lebhafte zellige Wucherungen wahrzunehmen und nach 5 Tagen eine stellenweise vollendete Anheilung erfolgt, da indes die Zahl der erhalten gebliebenen Elemente eine sehr viel geringere war, so ging natürlich auch die weitere Epithelisierung nach der Fläche viel langsamer von statten resp. war eben überhaupt eine sehr viel beschränktere, und insofern kann man allerdings von einer sehr erheblichen Verlangsamung der Wachstumvorgänge sprechen. Von den Transplantationsversuchen mit Hautläppchen die noch länger als 8 Tage conserviert waren, fiel nur noch einer positiv aus, der mit einem 12 Tage lang trocken conservierten Läppchen; der 12. Tag war also der längste Zeitpunkt, bis zu dem es mir möglich war Wiederbelebung und Proliferation von Epithelzellen auch ohne Transplantation zu beobachten. Auch in diesem Falle handelte es sich selbstverständlich nur um ganz wenige, kleinste Zellterritorien, die die vitalen Erscheinungen zeigten, während sonst alles allmählich zugrunde gegangen war. Die hier nach 5 Tagen ausgeführte mikroskopische Untersuchung ergab ungefähr in derselben Weise, wie in dem letzt beschriebenen Fall, eine Volumszunahme der vor der Transplantation stark geschrumpften, und abgeplatteten Zellen starke Vermehrung und zapfenartiges Tiefenwachstums derselben. Ein sehr wesentlicher Unterschied in der Ausdehnung der Anheilungsfähigkeit und in der Schnelligkeit des Fortschreitens der vitalen Prozesse bestand in den beiden letzteren Fällen nicht; sie machten auch beide den Eindruck (makroskopisch) als würde überhaupt von der transplantierten Epidermis nichts anheilen, während die Anheilung der sofort und der 24 Stunden conservierten Epidermis auch makroskopisch sicher beobachtet werden konnte.

Besonders bemerkenswert war in allen Fällen das makroskopische Verhalten der transplantierten Epidermis, das zunächst in den ersten 2—3 Tagen ziemlich gleich blieb, bis es schließlich zur Anheilung oder Nekrotisierung kam. Zuerst wurde immer meist schon nach 24 Stunden eine ödematöse Quellung der Epidermis bemerkt, wohl die Folge einer stärkeren Flüssigkeitsaufnahme kurz nach der Transplantation. Diese Quellung erreichte verschiedene Grade und nahm

dann ebenso konstant rascher oder langsamer wieder ab, bis die Epidermis ihr vorheriges Volum wieder erreicht hatte. Abstoßungen von obersten Lagen derselben waren bis dahin schon erfolgt oder erfolgten jetzt erst. Kam es nun zu ausgedehnteren Anheilungen, so behielt die Epidermis ziemlich gleichmäßig ihre jetzige Beschaffenheit und wurde immer fester auf der Unterlage; fanden jedoch solche nicht statt oder nur in sehr geringem Umfange, so blieb die Epidermis zwar zunächst auch fest haften, wurde aber in kürzester Zeit dünner und dünner bis schließlich nur noch ein durchsichtiger Schleier blieb; das Granulationsgewebe der Unterlage pflegte dann oft schon vom 5. oder 6. Tage ab das Läppchen zu durchbrechen. Das weitere Schicksal war in der Regel das, daß die nekrotischen Epidermisteile immer mehr zerstückelt und durchwachsen wurden und schließlich den Zellen des Granulationsgewebes und auch den zahlreichen eingedrungenen Leukocyten zur Resorption anheim fielen.

Die einzelnen Hautläppchen waren zum Teil auf die ganz frei liegende Muskulatur nach Entfernung der Muskelfascie aufgelegt worden, zum Teil jedoch auf Granulationsgewebe, das auf der wunden Muskelfläche sehr bald aufzuschießen pflegte. Man könnte den Einwand erheben, daß die Läppchen auf letzteren weniger gut anheilten, als auf der ganz glatten Muskelfläche. Er wurde ja lange Zeit mehr oder weniger an dem Grundsatze festgehalten, daß die Hauttransplantationen nicht auf Granulationsflächen ausgeführt werden sollten, sondern daß man, um eine glatte Anheilung zu erzielen, die Granulationen erst entfernen müsse. Ganz abgesehen davon, daß mich klinische Erfahrungen längst gelehrt hatten, daß auf Granulationsflächen die Hauttransplantation ebenso gut gelingen kann — ich werde später darauf noch zurückkommen —, konnte ich auch bei den Experimenten am Tiere diesbezüglich keinen Unterschied in der schwereren oder leichteren Anheilungsfähigkeit der transplantierten Hautläppchen finden. Es war in Versuch 1 die sofort transplantierte Haut auf die intakte bloße Muskelfläche gelegt worden, in Versuch 2 das 24 Stunden alte Läppchen auf eine Granulationsschicht, ich habe bereits festgestellt, daß die Anheilungsfähigkeit der Haut in beiden Fällen ganz die gleiche war; ebenso wurde in den weiteren Versuchen die Haut einmal auf Granulationsflächen, das andere Mal wieder auf die bloße Muskulatur transplantiert, ohne daß der Erfolg dadurch in wahrnehmbarer Weise beeinflußt worden wäre. Die Läppchen blieben vielmehr ebenso gut und sicher auf den Granulationen haften als auf der freien Muskelfläche und die Mißerfolge

waren in beiden Fällen in gleicher Weise zu konstatieren. Das Durchbrechen des abgestorbenen oder absterbenden aufgelegten Hautläppchens geschah auch dann, wenn dies auf die bloßen Muskelfasern transplantiert war, indem von diesen bald an der Oberfläche die Granulationen aufschossen, die nur ausblieben, wenn das Läppchen zur Anheilung kam. Bedingung war allerdings, wenn die Granulationen sich zur Transplantation eignen sollten, daß es sich um frische gesunde und eine möglichst gleichmäßige Fläche bildende Granulationen handelte, die auch nicht mit einer stärkeren Fibrinschicht überzogen sein durften. Störend war bei solchen Versuchen, daß das transplantierte Hautläppchen und die dasselbe umgrenzenden Granulationen bald nicht mehr im gleichen Niveau blieben und daß die Granulationen bald einen förmlichen Wall um das Läppchen gebildet hatten, die es von allen Seiten einengten und zu überwuchern drohten. Doch trat diese störende Komplikation auch dann auf, wenn die Transplantation auf die Muskelfasern stattfand, indem eben auch die ringsherum freibleibende Wundfläche alsbald reichlich Granulationen bildete, die das Hautläppchen umgaben und teilweise förmlich überdachten.

In den vier oben von mir als positiv bezügl. des Resultats bezeichneten Fällen glaube ich mit Bestimmtheit den mikroskopischen Nachweis der Lebensfähigkeit wenigstens einzelner Zellterritorien der transplantierten Hautläppchen erbracht zu haben. Über die Frage, wann die Zellen als lebensfähig angesprochen werden dürfen, gibt auch die mikroskopische Untersuchung nicht immer einen von vornherein klaren Aufschluß und eindeutigen Befund, und das vor allem eben in den Fällen, in denen die Erscheinungen der Lebenstätigkeit infolge irgend welcher ungünstiger Verhältnisse, denen die Zellen ausgesetzt sind oder waren, nur in sehr geringem Grade sich äußern, wo also die vitalen Vorgänge sehr eingeschränkt sind. Das ist klar, daß wir die Lebensfähigkeit einer Zelle nur dann nachweisen können, wenn wir Äußerungen ihrer Funktion sicher beobachten können. Die Färbbarkeit und das morphologische Verhalten sind uns dagegen keine absolut sicheren, einwandsfreien Kriterien, wenn wir auch aus ihnen mit einer gewissen Wahrscheinlichkeit Schlüsse auf die Lebensfähigkeit der Zelle ziehen können. Eine Zelle, die in lebendem Zustande kunstgerecht fixiert wurde, läßt ihre Structur in ihren Einzelheiten erkennen und wird in charakteristischer Weise bei der Färbung die entsprechende Reaktion ihrer einzelnen Bestandteile zeigen. Wir können auch mit Sicherheit annehmen, daß, wenn die Kernfärbung nicht mehr

gelingt, die Zelle nicht mehr lebensfähig ist, ebenso haben wir auch eine gleichmäßige homogene dunkle Färbung des Kerns als Zeichen des beginnenden Zelltodes zu betrachten, indessen sind doch oft große Unterschiede und Schwankungen bezüglich der deutlich erhaltenen Structur und Färbbarkeit bei den einzelnen Zellen zu beobachten, und es erlauben daher beide nicht immer einen sicheren Schluß darüber, ob die Zelle noch gelebt hat oder nicht; und gerade solch zweifelhaftes Verhalten bez. der Färbbarkeit trifft häufig bei den Zellen zu, die, wenn ich mich so ausdrücken darf, auf der Grenze der Lebensfähigkeit stehen. — Die Äußerung der Funktion, die am sichersten das Leben der Zelle beweist, ist die Fortpflanzungsfähigkeit derselben, und man betrachtet daher als sicheres Zeichen des Lebens die Fähigkeit zur Proliferation und des Wachstums nach Transplantation. Man hatte daher vor allem den Nachweis der Mitose als untrüglichstes Merkmal der Wucherung gefordert, da Zellen, die im Stadium der indirekten Kernteilung seien, ganz sicher unmittelbar vor der Fixierung im Zustande der Proliferation sich befänden. Wentscher hatte auch bei seinen Arbeiten darauf besonders Gewicht gelegt und die Epidermisteile, in denen er Mitosen fand, als lebens- und anheilungsfähig bezeichnet. Wolff hat indessen nachgewiesen, daß Mitosen in abgetrennten Gewebsteilen, die möglichst vor Fäulnis geschützt sind, sehr lange sich erhalten und nachgewiesen werden können, ferner daß sie in dem Zustande, in dem sie bei der Abtrennung sich eben befanden, verharren und ihre Färbbarkeit wie die anderen Zellen auch lange Zeit bewahren können. Wolff fand in möglichst aseptisch conservierten Epidermisteilen noch nach 26 Tagen Mitosen. Es können daher die in frisch transplantierten Gewebsteilen gefundenen Mitosen ebensogut schon vor der Transplantation vorhanden gewesen sein und sind nicht notwendigerweise als Zeichen beginnender Anheilung anzusehen. Nun hat allerdings Wentscher in einer neueren Arbeit darauf hingewiesen, daß die conservierten Mitosen sich sehr wohl durch ihre Färbung und Verklumpung von frischen Mitosen unterscheiden und daß conservierte Mitosen stets nur in sehr spärlicher Anzahl und nie regelmäßig sich finden, daß daher ein größerer Reichtum an Mitosen eines Gewebes als ein Zeichen frischen Lebens und Wachstums aufzufassen ist. Und dies mag wohl auch im großen und ganzen zutreffen. Indes ist in der Deutung der Mitosen in betreff der Wachstumserscheinungen eines frisch transplantierten Gewebes doch Vorsicht geboten und die absolute Bedeutung, die den Mitosen diesbezüglich früher zugesprochen wurde, haben dieselben nicht mehr. Es kann daher kein allzu großer und ausschlaggebender

Wert auf den Nachweis von Mitosen gelegt werden, um die Frage zu entscheiden, ob transplantiertes Epithel Anheilungs- und Proliferationserscheinungen zeigt oder nicht. Es kommt noch ein weiterer Umstand hinzu, der den Wert dieses Nachweises sehr problematisch macht. Wie von verschiedener Seite, besonders von Marchand und Enderlen, betont wurde, findet man gerade in dem Stadium, in dem die ausgedehntesten Wucherungserscheinungen transplantierter anheilender Epithelien in normalen Fällen vor sich gehen, fast gar keine Mitosen, so daß nur anzunehmen ist, daß die reichliche zellige Vermehrung durch direkte Kernteilung stattfindet. Ich habe daher auch in meinen Fällen keinen weiteren Wert auf das Auffinden von Mitosen gelegt und ich kann vielmehr nach meinen Befunden die Beobachtung von Marchand und Enderlen nur bestätigen. In den vielen mikroskopischen Präparaten, die ich genau durchmusterte, konnte ich anch da, wo sich reichliche Zellvermehrung fand, fast keine Mitosen sehen. Der sichere Nachweis, daß in dem transplantierten Epithel Proliferationsvorgänge aufgetreten waren, ließ sich nur dadurch erbringen, daß einmal rein numerisch eine sehr reichliche Zellanhäufung und Zellvermehrung sich fand. Diese Zellvermehrung, wobei Zelle dicht an Zelle lag, trat so reichlich auf, daß ein Verkennen derselben und eine Täuschung, daß es sich tatsächlich um junge zellige Proliferationen handelte, nicht möglich war. Diese letzteren hatten noch insofern etwas Charakteristisches und Auffallendes, daß sie nie in größeren Abschnitten der anheilenden lebensfähigen Epidermis, gleichmäßig lebhaft alle Zellen betreffend, sich einstellten, sondern daß immer nur einzelne Zellterritorien solch ganz besonders starke Wucherungen zeigten, die dann ziemlich circumscript „knöpfchenförmig" der Epidermis eingelagert schienen; dabei waren natürlich auch an den anderen lebensfähigen Epidermiszellen Wucherungen und Vermehrungen zu sehen, nur waren diese nie so unverkennbar und in die Augen springend. Daß solche Zellanhäufungen der transplantierten Epidermis erst aus sekundären, d. h. nach der Transplantation entstandenen frischen Wucherungen hervorgegangen sind, ließ sich besonders auch durch den Vergleich mit gleich lange conservierten, nicht transplantierten Hautläppchen dartun. Die Zellen in den letzteren waren je nach der Länge der Conservierung stets mehr oder weniger geschrumpft, abgeplattet und lagen ziemlich gleichmäßig in 2 oder 3 Reihen eine neben der anderen; diese knöpfchenförmigen Epithelanhäufungen waren nie vorhanden, ebensowenig das unregelmäßige dicht gedrängte Aneinanderliegen der in Proliferation

befindlichen transplantierten Epidermiszellen. Der Unterschied war also ein sehr auffallender. Indes wurden diese, nach der Transplantation zweifellos eingetretenen jungen Zellvermehrungen nicht allein als beweisend für die Lebensfähigkeit und Anheilung der betreffenden Epidermisteile angesehen, sondern stets mußte noch ein zweites Moment vorhanden sein, das als charakteristisch für diese Eigenschaften gelten durfte, nämlich das Vordringen der gewucherten Zellen nach der Tiefe in Form von Zapfen und Strängen. Auch das kann nur von lebenden Epidermisteilen erfolgen und es muß dieses Tiefenwachstum sogar als einwandfreiestes und unverkennbarstes Zeichen der nach der Transplantation noch vorhanden gewesenen Lebens- und Proliferationsfähigkeit der Epithelzellen angesehen werden. Diese zapfenförmigen Wucherungen, die in den positiven Fällen schon vom 3. Tage ab nachweisbar waren, setzen sogar eine sehr rege und lebhafte Vermehrungsfähigkeit der Zellen voraus, nicht nur ein vorübergehendes Wiederaufflackern des schon nahezu erloschenen Lebens. Weiterhin war noch ein 3. Punkt für die Beurteilung des teilweisen Gelungenseins der Epithelpfropfung maßgebend; das war die feste, gleichmäßige Vereinigung derselben mit der Unterlage, also dem neuen Mutterboden. Das Granulationsgewebe, das meist den letzteren bildete, mußte vollständig mit der Epidermis verschmolzen sein. Da wo dies nicht der Fall war, wurde trotz scheinbar stattgehabter Zellvermehrung das Resultat als negativ oder unsicher angesehen; an den nicht anheilenden bezw. absterbenden Epidermisteilen war auch diese feste Verklebung regelmäßig zu vermissen. Es war zwar da vielfach eine Einwucherung und Umwucherung dieser Teile von Granulationsgewebe zu constatieren, doch imponierte dann immer die absterbende Epidermis als Fremdkörper. Den Nachweis der Lebensfähigkeit der Epidermiszellen gründete ich also in jedem Falle auf 3 gleichzeitig vorhandene Erscheinungen: einmal eine im Vergleiche zu entsprechenden gleich lang conservierten, aber nicht transplantierten Läppchen hochgradige zellige Vermehrung, vor allem die knöpfchenförmigen Wucherungen, dann auf die Bildung von Epithelzapfen und Strängen in das darunter gelegene Gewebe und drittens den festen continuierlichen Zusammenhang zwischen dem neuen Mutterboden und der transplantierten Epidermis. Ich glaube, daß diese 3 Eigenschaften für die stattgehabte Proliferation beweisender sind als das Auffinden einiger weniger Mitosen, die ja in sehr reichlicher Anzahl in transplantierten und wuchernden Epithelzellen nach den schon erwähnten Beobachtungen wohl nie zu finden sein werden.

Merkwürdigerweise schien nun die Art der Conservierung für den Fortbestand des Zelllebens nicht von der ausschlaggebenden Bedeutung zu sein, als man hätte erwarten sollen. Absolut ungünstig ist nur nach allgemeinen Erfahrungen die Conservierung in Flüssigkeiten, eben wohl vor allem wegen der starken Maceration der Gewebe. Ich habe sie daher in meinen Fällen gar nicht versucht; nur Ljunggren hat mit ihr relativ gute Resultate erzielt, er conservierte in Ascitesflüssigkeit und brachte angeblich ein 7 Tage altes Hautläppchen partiell noch zur Anheilung, wofür er auch den mikroskopischen Nachweis erbracht hat. Ich habe vielmehr entweder ganz trocken, dies nur in wenigen Fällen, oder in der weitaus größten Mehrzahl der Fälle in der schon oben erwähnten feuchten Kochsalzkammer conserviert. Hauptsache ist, worauf schon Enderlen und Wentscher hinwiesen, daß die Gewebe nicht vollständig ihre Feuchtigkeit verlieren und ganz austrocknen. In dieser Beziehung muß die Conservierung in der feuchten Kammer als die beste und richtigste bezeichnet werden. Die Gewebe behalten darin ihre Elasticität und ihr ursprüngliches Aussehen am unverändersten und sind tatsächlich makroskopisch, auch wenn sie 14 Tage darin gelegen haben, von frischen Geweben kaum oder gar nicht zu unterscheiden. Sie liegen trocken, ziehen aber doch eine gewisse Feuchtigkeit an. Wie lange sie darin in diesem gleichbleibenden Zustande conserviert werden können, ehe sie auch makroskopisch merkliche Veränderungen erleiden, vermag ich nicht zu sagen. Wahrscheinlich noch wesentlich länger als nur 14 Tage, so lange ich es versuchte. Indessen ist doch auch die ganz trockene Conservierung leistungsfähig und scheint, wenn sie richtig ausgeführt wird, der in der feuchten Kammer nicht viel nachzustehen, obwohl, wie gesagt, theoretische Überlegungen jedenfalls dieser den Vorzug geben müssen. Bei der ganz trockenen Conservierung muß ebenfalls darauf gesehen werden, daß die Gewebe nicht ganz austrocknen, welch letzteres hier natürlich viel eher möglich ist, daher soll das Gefäß, in dem die Conservierung erfolgt, zwar nicht ganz, aber fast luftdicht abgeschlossen sein und darf nicht zu warmer Temperatur ausgesetzt werden. Dann behalten jedoch darin die Gewebe relativ lange Zeit einen großen Feuchtigkeitsgehalt. Es mag vielleicht reiner Zufall sein, daß das längstconservierte Läppchen, das ich noch partiell zur Anheilung brachte, gerade ein solch trocken conserviertes war, es ist dies das 12 Tage conservierte Läppchen, das als längstes noch Epithelinseln auf der Unterlage bildete, und es kann dieser Fall auch keinesfalls beweisen, daß die trockene Conservierungsmethode

die leistungsfähigere sei als die in der feuchten Kammer. Indes zeigt er doch, daß auch trocken conservierte Epidermiszellen, wenn sie noch nicht ganz ausgetrocknet sind, auch nach langer Zeit noch wiederbelebungsfähig sind. Makroskopisch sehen ja die trocken conservierten Gewebe viel weniger vertrauenerweckend aus. Die Oberfläche trocknet immer bald aus und wird ziemlich spröde und unnachgiebig, auch runzelig, die untere Fläche behält eine gewisse Feuchtigkeit am längsten. Übrigens war ja auch mikroskopisch, wie ich schon oben ausführte, ein sehr auffallender Unterschied in der Erhaltung der Zellen zwischen den trocken und den feucht conservierten Hautläppchen nicht vorhanden. Es war dies zunächst befremdlich, da man nach dem makroskopischen Befund auch mikroskopisch größere Verschiedenheit hätte erwarten sollen, und man mußte es auch durchaus für möglich halten, daß die Zellen durch Aufnahme von Feuchtigkeit, eben in der feuchten Kammer, sich morphologisch und structurell besser erhielten und weniger geschrumpft erschienen als die ganz trocken conservierten. Dem war aber im allgemeinen nicht so, oder jedenfalls war, wie gesagt, der Unterschied nur sehr gering. Es muß daher sehr fraglich erscheinen, ob überhaupt durch von außen zugeführtes Nährmaterial in Form von flüssigen Stoffen eine Ernährung der Zelle erfolgen kann, so daß das Leben der Zellen dadurch wesentlich verlängert werden kann. Das, was künstlich geschehen kann, ist wohl im wesentlichen nur das, alle von außen kommenden Schädlichkeiten möglichst abzuhalten.

Dieser letztere Punkt ist allerdings von nicht zu unterschätzender Bedeutung für die möglichst lange Erhaltung des Eigenlebens der Zellen. Nötig scheint jedenfalls die Zufuhr einer gewissen Menge von Sauerstoff zu sein, weshalb man die Gewebe bei der Conservierung nicht absolut luftdicht absperren soll. Daß auch die Fernhaltung von Zersetzungserregern, Mikroorganismen, von Bedeutung ist, dürfte doch wohl auch kaum zu bezweifeln sein, wenn auch vielleicht geringgradige bakterielle Zersetzungen ohne großen Einfluß sind. Es kam bei meinen Versuchen einige Male vor, daß es nicht gelang, die conservierten Läppchen auf die Dauer ganz frei von Bakterien, insbesondere von Schimmelpilzen, zu halten, so daß dieselben stellenweise von Schimmelfäden überzogen waren. Im mikroskopischen Bilde hatte dadurch, wenn die Fäulnisprozesse erst im Beginn waren, die Erhaltung der Zellen keine Einbuße erlitten. Ein 24 Stunden altes Läppchen, das etwas Schimmel angesetzt hatte, heilte sogar partiell an, natürlich war vor der Transplantation derselbe mit physiologischer Kochsalzlösung sorgfältig entfernt worden.

Es war natürlich auch unmöglich, bei den Tierversuchen die granulierenden Wunden, auf die transplantiert wurde, trotz sorgfältigst gehandhabter Asepsis bei den Verbandwechseln längere Zeit keimfrei zu halten, vielmehr waren schon nach kürzester Zeit reichlich Mikroorganismen auf der Wundfläche und in den Secreten derselben. Daß diese Secrete einen gewiß schädigenden Einfluß auf die Proliferation und Anheilung der überpflanzten Zellen ausübten, habe ich schon betont, auch daß, wenn die Wundverhältnisse von vornherein einer primären Heilung günstiger gewesen wären, die Resultate der Transplantation wahrscheinlich noch besser geworden wären. Indessen glaube ich nicht, daß bakterielle Zersetzungsprodukte der Secrete das hauptsächlich schädigende Moment waren, sondern vor allem die starke Maceration, die die Gewebe einfach durch die sie umspülende Flüssigkeit erlitten. Es ist ja eigentlich erstaunlich, daß trotz der oft enormen eitrigen Secretion doch nicht alle Zellen ihre Lebensfähigkeit eingebüßt, sondern noch Wurzel geschlagen hatten auf der Unterlage. Kein Umstand könnte besser die oft enorme Widerstandsfähigkeit und zähe Lebenskraft einzelner Zellen beweisen, denn an und für sich war das Verbringen der conservierten Läppchen auf die stark secernierenden Wundflächen nur zu sehr geeignet, den allenfalls noch erhaltenen letzten Lebensrest der Zellen vollständig zu vernichten. Zu der Conservierungsdauer muß man natürlich noch einige Zeit rechnen, während welcher nach der Transplantation die Epidermiszellen unter den ungünstigsten Verhältnissen ebenfalls noch auf ihr Eigenleben angewiesen waren, bis eine feste Verbindung mit der Unterlage und eine von dieser dann erfolgende Ernährung ermöglicht war. So kam es denn auch, daß die nicht mehr die nötige Widerstandskraft besitzenden Zellen in kürzester Zeit nach der Transplantion vollständig nekrotisierten.

Man kann aus den mitgeteilten Untersuchungen ersehen, wie außerordentlich verschieden die Widerstandsfähigkeit der einzelnen zelligen Elemente ist, auch wenn sie derselben Gattung angehören und ganz gleichen Bedingungen und äußeren Verhältnissen ausgesetzt sind. In den positiven Fällen zeigte die überpflanzte Epidermis Zellen in den verschiedensten Lebensphasen. Ein Teil, meistens sogar der größte Teil der Zellen, war ganz abgestorben und färbte sich entweder gar nicht mehr oder war total geschrumpft und structurlos. Von diesen nekrotischen bis zn den in voller Wucherung befindlichen Zellen fanden sich dann alle Abstufungen. Da fanden sich zunächst zwar ebenfalls geschrumpfte, aber in ihrer Structur noch größtenteils kenntliche Zellen, dann solche, in denen der Kern zwar pykno-

tisch war, aber der Zellleib wenig verändert erschien; ferner Zellen mit zwar scheinbar voll erhaltener Structur, deren Einzelheiten aber nicht wahrnehmbar waren. Weiterhin ganz normal erhaltene Epithelien, an denen jedoch Proliferationserscheinungen nicht nachweisbar waren, endlich die in lebhafter Proliferation befindlichen Zellen. Diese verschiedensten Zellen fanden sich meist ganz durcheinander gelegen, vielfach tote und lebende neben einander. Es ist sehr schwer zu entscheiden, welche Zellen als absterbende, welche als wiederauflebende zu betrachten sind. Einen gewissen Anhaltspunkt bietet allerdings der Vergleich mit den entsprechend gleichlang conservierten, nicht transplantierten Hautläppchen. Bei längerer Conservierung zeigten sich da auch die besterhaltenen Zellen mehr oder weniger stark geschrumpft und verkleinert, aber doch war eine gewisse Structur noch kenntlich; wenn diese Zellen nach der Transplantation wieder an Volum zunahmen und ihre Structur deutlicher hervortreten ließen, so dürften sie wohl als wiederbelebte bezw. lebensfähige Zellen zu gelten haben, umgekehrt, wenn Schrumpfung und verwaschene Structur noch zugenommen hatten oder auch noch unverändert fortbestanden hatten, dann handelt es sich wahrscheinlich um absterbende Zellen. Der Umstand, daß tote und lebende Zellen so ganz durcheinander lagen, läßt ausschließen, daß äußere Gründe an diesem ungleichen Verhalten bezüglich Wiederbelebung die Schuld tragen, dadurch daß etwa ein Teil der Läppchen unter ungünstigeren Bedingungen sich befand als ein anderer. Es ist vielmehr anzunehmen, daß die Ursache dafür in den Zellen selbst zu suchen ist und daß bezüglich der vitalen Energie eine große individuelle Verschiedenheit unter den einzelnen zelligen Elementen besteht, so daß sich sehr resistente neben ganz widerstandlosen befinden. Diese individuelle Verschiedenheit muß denn auch vor allem als Grund betrachtet werden, wenn eines zweier ganz gleich behandelte Epidermisläppchen größtenteils anheilt, das andere nicht, und nur dies kann auch der Grund sein, wenn von demselben Epidermisläppchen einzelne Zellen anheilen, die anderen nicht. Diese individuelle Verschiedenheit der Zellen bezüglich ihres Eigenlebens ist sogar eine sehr hochgrade, in dem Sinne, daß manche Zellen nach ihrer Wiedereinpflanzung relativ rasch ihre Funktion wieder aufnehmen und in kurzer Zeit eine reichliche Proliferation statthat, andere nur sehr allmählich und zögernd sich wieder beleben, noch andere dagegen allmählich zu grunde gehen, und endlich viele schon vor der Transplantation zu grunde gegangen und nekrotisch sind. Je länger die Zellen auf ihr Eigenleben an-

gewiesen sind, desto weniger derselben werden schließlich Wiederbelebung zeigen. Das entspricht vollständig den Befunden meiner Experimente. — Ausnahmslos waren während des Eigenlebens der Zellen, also während der Conservierungsdauer, morphologische Veränderungen derselben nachweisbar, bestehend in der schon erwähnten Schrumpfung und der mangelhaften Differenzierbarkeit der Structur, und diese morphologischen Veränderungen waren vom 3. oder 4. Tage an am auffallendsten sichtbar, während bis dahin dieselben nur sehr geringgradig vorhanden waren. In diesem veränderten Zustande waren die Zellen wohl in keinem Falle imstande, nach der Transplantation sofort anheilungs- und fortpflanzungsfähig zu sein. Sie mußten vielmehr zunächst erst selbst ihre frühere physiologische Beschaffenheit wieder annehmen, sie mußten sich also erst wieder erholen. Von der Länge der Erholungsdauer hing dann ganz das raschere oder langsamere Auftreten der Proliferationserscheinungen ab. Sie war natürlich ebenfalls sehr schwankend und individuell ganz verschieden. Da alle Zellen von einer bestimmten Conservierungsdauer an eine gewisse Zeit der Erholung nötig hatten, bis sich aktive Lebensvorgänge wieder zeigten, so konnten bei den länger conservierten Hautläppchen wenigstens ausgedehntere proliferative Erscheinungen im allgemeinen erst später zu beobachten sein als bei den sofort transplantierten. 24stündige Conservierungsdauer ließ allerdings diesbezüglich noch keinen bemerkbaren Unterschied erkennen, wohl aber war dies bei den länger conservierten Epithelzellen tatsächlich der Fall, wenn auch einige wenige Zellen schon nach kürzester Zeit Wucherungserscheinungen wahrnehmen ließen. Ganz entschieden war hier im großen und ganzen eine Verlangsamung im Fortschreiten der vitalen Prozesse zu konstatieren. Dies war der Grund, daß die Anheilung der länger als 24 Stunden conservierten Hautläppchen eine deutlich langsamere war als bei sofortiger Transplantation, sie verzögerte sich in dem Maße, als die Zellen Zeit zu ihrer Wiederbelebung brauchten. Durch die Verzögerung der proliferativen Erscheinungen dauerte es aber andererseits auch länger, bis eine feste Verbindung des Läppchens hergestellt und so eine entsprechende Ernährung möglich war. Bei längerer Conservierung sind daher die Zellen auch nach der Transplantation noch etwas länger auf ihr Eigenleben angewiesen, als dies bei den frisch verpflanzten Epidermiszellen der Fall ist. Dadurch verschlechtern sich noch die Chancen der Anheilung bei solchen transplantierten Epidermisstreifchen.

Die morphologischen Veränderungen, die die Zellen nach der

Loslösung von ihrem Mutterboden allmählich mehr und mehr eingehen, sind wohl vor allem dadurch mitbedingt, daß dieselben ihre Funktionen zum größten Teile eingestellt haben, sie befinden sich in einem Zustande der Passivität, und ihre Schrumpfung dürfte wohl auch eine Art Inaktivitätsatrophie vorstellen. In diesem Sinne sind dann auch die Zellen nicht mehr als lebende zu bezeichnen, sofern man unter lebenden Zellen solche mit mehr oder weniger normaler Ausübung ihrer Funktionen versteht. Sie befinden sich vielmehr in einem Zustande zwischen lebend und tot, also auch da schon in einer Art von Nekrobiose, sind jedoch, in günstige Verhältnisse wieder zurückversetzt, zu voller Lebensentfaltung noch fähig. Es handelt sich um eine Wiederbelebung im wahrsten Sinne des Wortes. Dieser Vorgang der Wiederbelebung läßt sich bei den angestellten Versuchen in gewissem Grade auch ganz schön im Mikroskope verfolgen, insoweit die morphologischen Veränderungen darüber Aufschluß geben können. Die allmähliche Volumszunahme, deutliche Differenzierung der Structur und schärfere Farbenreaktion waren die auffallendsten Merkmale der Wiederbelebung, worauf dann erst zellige Vermehrung und Wucherung erfolgte. Eine Frage muß sich nun da aufdrängen: Was ist es, das die Wiederbelebung der Zellen verursacht nach der Wiedereinpflanzung; und diese Frage ist vielleicht ganz einwandsfrei überhaupt nicht zu beantworten. Die schon in einem Zustande von Nekrobiose befindlichen Epidermiszellen können, wie wir gesehen haben, auf eine wundgemachte Körperoberfläche gebracht, wieder ihre früheren physiologischen Eigenschaften annehmen und auch nach ihrer Wiederbelebung lebhafte Proliferationserscheinungen zeigen. Seit den Untersuchungen von Thiersch hat man bisher angenommen, daß bei Hauttransplantationen auch in den ersten 2—3 Tagen schon, bis eine Gefäßneubildung von der Unterlage her stattgefunden hat, eine Ernährung der transplantierten Zellen durch den sogen. Plasmastrom, der aus den unterliegenden Gefäßen in intercelluläre Gänge eindringe, erfolgt, und hat damit zu erklären gesucht, warum die überpflanzten Zellen, trotzdem eine Gefäßverbindung erst etwa am 3. Tage stattfindet, doch so lange lebensfähig bleiben. Daß Sekrete von der Unterlage in das transplantierte Gewebe alsbald eindringen, dürfte wohl sicher sein; ob dadurch jedoch eine provisorische Ernährung der Zellen stattfindet, ist mindestens sehr zweifelhaft und bisher durch nichts bewiesen. Seitdem wir über das Eigenleben der Zellen besser orientiert sind, bedürfen wir einer solchen Annahme übrigens gar nicht mehr. Nach den bisherigen Untersuchungen muß es vielmehr sehr fraglich er-

scheinen, ob durch eine künstliche Ernährung — und die Rolle einer solchen würde auch der Ernährung mittels des sogen. Plasmastroms zukommen — Zellen lebend erhalten werden können, bis infolge aktiver vitaler Prozesse ein organischer Zusammenhang mit dem bepflanzten lebenden Gewebe hergestellt ist. Wir dürfen jetzt vielmehr annehmen, daß die Zellen kraft ihrer eigenen vitalen Energie so lange lebensfähig resp. wiederbelebensfähig bleiben, bis nach 2—3 Tagen durch Verbindung mit bis dahin gewucherten Gefäßen die Ernährung in normaler Weise wieder hergestellt ist. Kommt also gewiß der künstlichen Ernährung, wenn überhaupt, nur eine sehr geringe Bedeutung zu und hat die Lebensfähigkeit der Zellen nach der Abtrennung vom lebenden Körper nicht die Notwendigkeit einer solchen zur Voraussetzung, so können wir dieselbe auch nicht zur Erklärung der alsbald nach der Pfropfung wieder einsetzenden vitalen Vorgänge der Zellen heranziehen. Da auch die Beobachtung gelehrt hat, daß solche in kürzester Zeit, schon nach 24 Stunden, also zu einer Zeit, wo auch eine Gefäßverbindung noch nicht stattgefunden hat, eintreten können, so möchte auch hier die Annahme als die wahrscheinlichste gerechtfertigt sein, daß die den Zellen innewohnende funktionelle Reizbarkeit dieselben, wenn sie wieder in Verbindung mit dem Organismus treten, zu aktiven Lebensäußerungen veranlaßt. Wie stark dieser physiologische Reiz ist, der den Zellen innewohnt, erhellt daraus, daß er auch längere Zeit conservierte und schon in einem Zustande von Nekrobiose befindliche Zellen zur Wiederbelebung befähigen kann.

Man konnte durchweg verfolgen, daß es eigentlich nur die untersten Zelllagen der basalen Schicht der Epidermis sind, die sich am längsten widerstandsfähig und dementsprechend am längsten erholungsfähig erhielten. Ganz besonders fiel das auf bei den länger als 24 Stunden conservierten Hautläppchen. Für diese Tatsache lassen sich zwei Gründe anführen. Einmal sind die Zellen der basalen Schicht der Epidermis stets die jüngsten Zellindividuen. Von ihnen geht die physiologische Regeneration der Epidermis aus. Es darf daher angenommen werden, daß diese jüngsten Zellindividuen auch die noch relativ langlebigsten und resistentesten sind; und zweitens dürfte in ihnen die funktionelle Reizbarkeit am stärksten zum Ausdruck kommen, indem sie nach der Transplantation am nächsten dem neuen Mutterboden zu liegen kommen. Es waren denn auch nach längerer Conservierung diese Zellen diejenigen, die sich am besten in ihrer frühren Structur erhielten, und es waren die, die schließlich allein noch tingierbar und erkennbar blieben.

Ich kann nach meinen Untersuchungen sagen, daß nach länger als 1—2 tägiger Conservierung überhaupt nur die basalen Zellen noch anheilungsfähig sich erhalten hatten, während alle anderen Zellen sicher zugrunde gingen. Daher kam es auch, daß in diesen Fällen, wenn sie positiv ausfielen, die epitheliale Wucherung zunächst und für längere Zeit eine so zarte und unscheinbare war, daß sie makroskopisch anfangs gar nicht zu erkennen war. Es machte vielmehr stets den Eindruck, als sei das Läppchen in toto zugrunde gegangen, da dasselbe nach anfänglicher Quellung dünner und immer dünner wurde, sich auch Teile ganz abgelöst hatten. Nur mikroskopisch waren dann die kleinen gewucherten Epithelinseln wahrnehmbar. Es zeigt sich übrigens daraus, daß auch bei makroskopisch scheinbar ganz negativen Erfolgen doch in der Tiefe einzelne wuchernde Epithelverbände vorhanden sein können, und daß nur die mikroskopische Untersuchung ein sicheres Urteil darüber, ob transplantiertes Gewebe in seinem ganzen Umfange wieder abgestoßen bez. nekrotisch wurde, gestattet. Diese nach länger als 1—2 tägiger Wucherungszeit noch aufgetretene epitheliale Wucherung war stets obwohl mikroskopisch schöne nach der Tiefe wuchernde Epithelzapfen zu sehen waren, eine so beschränkte, zarte und schüchterne, daß die Frage, ob sich aus ihr wieder eine vollständige Epidermis entwickelt hätte, nicht ohne weiteres mit ja zu beantworten ist. Jedenfalls hätte es ziemlich lange gedauert, bis es soweit gekommen wäre; es wäre aber auch durchaus möglich, daß das mächtig wachsende Granulationsgewebe, das eine viel ungestümere Wachstumsfähigkeit besaß, das zarte, langsam vorwärts schreitende epitheliale Gewebe alsbald um- bezw. überwuchert und so seine weitere Flächenausdehnung verhindert hätte. Ich möchte sogar dies letztere für das Wahrscheinlichere halten, und glaube nicht, daß Transplantationen mit länger als 24 bis höchstens 36 Stunden conservierten Hautläppchen praktischen Erfolg haben werden; wenn gewiß auch noch nach viel längerer Conservierungsdauer einzelnen Zellen oder Zellterritorien Proliferationserscheinungen zeigen können. Die Widerstandsfähigkeit der länger conservierten Zellen nimmt zu rasch ab und die eventuell wieder auftretenden vitalen Erscheinungen sind zu sehr verlangsamt, als daß eine Hauttransplantation in klinisch befriedigendem Sinne da noch möglich wäre.

Wenn ich meine Resultate mit denen von Enderlen und Wentscher vergleiche und meine bei längerer als 24 Stunden dauernder Conservierung noch erhaltenen positiven Resultate mit Transplantationen von 8 und 12 Tagen alten Epidermisläppchen

zunächst den Wentscherschen Fällen gegenüberstelle, so ergibt sich, daß Wentscher nur in einem Falle bei noch wesentlich längerer Conservierungsdauer ein positives Resultat erhalten hat, nämlich mit einem 22 Tage lang conservierten Hautläppchen. Die nächstlängste Conservierungsdauer, nach der Wentscher ebenfalls positive Resultate erhielt, waren 14 Tage. Ihnen kommt das von mir erzielte positive Resultat mit dem 12 Tage alten Läppchen annähernd gleich, was die Länge der Conservierung betrifft. Dann hatte Wentscher noch positive Resultate mit einem 9 und 10 Tage alten Hautläppchen. Während in meiner Versuchsreihe diesbezüglich den nächst positiven Versuch der mit dem 8 Tage lang conservierten Hautläppchen darstellt. Dagegen hat Enderlen ein positives Resultat überhaupt nur mit einem 4 Tage alten Hautläppchen erzielt, alle andern Versuche mit noch länger conservierter Epidermis fielen uegativ aus. Anzuführen ist noch der mikroskopisch einwandfreie positive Versuch mit 7 Tage lang conservierter Haut von Ljunggren.

Meine Untersuchungen stellen demnach im wesentlichen eine Bestätigung der von Wentscher erhaltenen, verschiedentlich angezweifelten Befunde dar. Ich muß gestehen, daß ich von meinen Versuchsresultaten selbst überrascht war, ich hatte nach dem makroskopischen Verlaufe der Transplantation so lange conservierter Hautläppchen nicht recht an eine auch nur stellenweise Epithelanheilung geglaubt, bis Serienschnitte mich doch darüber anders belehrten. Freilich ganz die Resultate wie Wentscher erhielt ich nicht und ich kann nicht bestätigen, ob länger als 12 Tage conservierte Epidermisstreifen noch anheilen. Indessen sind die von mir am Hunde angestellten Versuche überhaupt nicht ganz gleichwertig denen am Menschen zu setzen, die unter viel günstigeren Bedingungen ausführbar sind und wobei es daher durchaus möglich ist, daß noch ältere als 12 Tage alte Epidermis partiell zur Anheilung zu bringen ist. Auch in den Wentscherschen Fällen war es ähnlich wie in den meinen nur zur Anheilung einzelner kleiner Epitheliuseln gekommen. Es sind nur einige wenige der widerstandsfähigsten und lebenskräftigsten Zellen, die so lange Zeit dem vollkommenen Tode zu trotzen vermögen. Da auch ganz gleichartig angestellte Versuche bez. des positiven oder negativen Resultats verschieden ausfallen, so ist anzunehmen, daß solche lebensfähige Zellen nur in einem Teil der ursprünglich abgetrennten Thierschschen Läppchen enthalten sind, und es darf wahrscheinlich sogar als besonderer Glückszufall bezeichnet werden, wenn ein solcher Versuch

positiv ausfällt. Vielleicht sind so auch die negativen Resultate Enderlens zu erklären.

Auch Wentscher conservierte die Hautläppchen entweder ganz trocken oder auf feuchter mit physiologischer Kochsalzlösung durchtränkter Gaze. Er beobachtete ebenfalls, daß in letzterem Falle sich die Hautstückchen, wenigstens was das makroskopische Verhalten anlangt, viel besser conservierten. Dieselben behielten dauernd ihre Feuchtigkeit, blieben geschmeidig und unterschieden sich kaum von frischen Hautstückchen. Auch er hält diese Conservierungsmethode daher im allgemeinen für die bessere. Nun ist es allerdings auffallend, daß gerade bei den positiven Versuchen mit den am längsten conservierten Hautläppchen die trockene Conservierungsmethode angewandt worden war. Das 22 Tage alte Hautläppchen war außer ganz kurzer Zeit, die es zuletzt in physiologischer Kochsalzlösung gelegen hatte, trocken aufbewahrt worden, ebenso, wie das 12 Tage alte zum Teil angeheilte Läppchen meiner Versuche und auch das 4 Tage alte Hautläppchen, das Enderlen als längst conserviertes noch zur Anheilung brachte, nur ganz trocken aufgehoben waren. Ich möchte es indes als weiter nichts, als ein Spiel des Zufalls bezeichnen, daß gerade die trocken conservierten Hautläppchen die längsten positiven Erfolge zeigten. Die genau vergleichende mikroskopische Untersuchung beider lehrt, wie dies schon ausgeführt, daß keineswegs die trockene Conservierungsmethode die Zellen besser erhält, als die in der feuchten Kammer, eher ist das Gegenteil der Fall, wie wir gesehen haben. Indessen zeigen doch auch diese Versuche Wentschers und Enderlens, daß keine der Methoden praktisch der andern sehr wesentlich überlegen ist.

Es ist mir nicht gelungen, die längste Lebensdauer abgetrennter Epidermiszellen festzustellen und ich wiederhole, daß ich eine 12tägige Conservierungsdauer, nach der mir eine partielle Wiederbelebung der Epithelien noch gelang, keineswegs als die längste bezeichnen kann, innerhalb welcher noch Lebenserscheinungen der Epidermiszellen möglich sind. Ob sich diese längste Lebensdauer durch das Tierexperiment überhaupt bestimmen läßt, halte ich wegen der großen technischen Schwierigkeiten für fraglich, ich halte es auch für sehr fraglich ob sich jemals das Maximum der Lebensdauer ganz bestimmt wird fixieren lassen; ich glaube, daß kleine Abweichungen in den Befunden der verschiedenen Untersucher stets auftreten werden aus den vorher schon genannten Gründen. Was sich bis jetzt aussagen läßt, ist, daß die meisten Epidermiszellen die ersten beiden Tage nach ihrer Abtrennung bei geeigneter

Conservierung lebensfähig bleiben, daß ein mehr oder weniger großer Teil von ihnen aber viel länger lebensfähig bleibt, ja daß noch nach 2 wöchiger Conservierung und darüber Zellen wieder belebungsfähig sein können. Das makroskopische Aussehen der Hautläppchen läßt im allgemeinen keinen sichern Schluß zu, wie weit dieselben noch proliferationsfähige Zellen enthalten und auch die mikroskopische Untersuchung solch conservierter Hautstückchen erlaubt keine sicheren Schlüsse aus dem morphologischen Verhalten zu ziehen, inwieweit die stark geschrumpften, aber noch tingierbaren und in ihrer Structur zum Teil erhaltenen Zellen nach der Pfropfung sich wieder beleben werden.

Die Resultate der Untersuchungen über das Eigenleben der Epidermiszellen dürften wohl geeignet sein, die bisherige Anwendungsweise der Thierschschen Hauttransplantation in gewissen Fällen zu modificieren. Ziemlich allgemein wurde bisher an dem Grundsatze strikte festgehalten, die Thierschsche Hauttransplantation, d. h. die Abtragung der Hautläppchen und Verpflanzung derselben auf den neuen Mutterboden sofort in einer Sitzung vorzunehmen. Wohl jeder Chirurg, der besonders bei plastischen Operationen häufig Hauttransplantationen auszuführen hat, dürfte in diesem Verfahren schon eine gewisse Unbequemlichkeit in manchen Fällen gefunden haben, nämlich vor allem dann, wenn die Blutung auf dem zu transplantierenden Gewebe sehr mühsam erst nach langer Compression oder überhaupt nicht sicher zu stellen ist — zu viele Ligaturen sollen ja vermieden werden —, und dann, wenn Unruhe des Patienten nach dem Erwachen aus der Narkose und infolge des Operationsnachschmerzes eine Verschiebung der aufgelegten Läppchen befürchten läßt, die trotz des exaktesten Verbandes sich dann eventuell nicht vermeiden läßt. Beides sind Vorkommnisse, die erfahrungsgemäß nicht selten das Gelingen der Hauttransplantation mehr oder weniger beeinträchtigen. Für solche Fälle dürfte es sich empfehlen, die Transplantationen in 2 Etappen vorzunehmen. Man wird nach der Hauptoperation zweckmäßig die Narkose noch benutzen, um das schmerzhafte Abschneiden der Hautlappen vorzunehmen, wird aber diese erst nach etwa 8 bis spätestens 24 Stunden auf die zu transplantierende Wundfläche auflegen. Die Blutung ist bis dahin zum Stillstand gekommen, der Patient wieder bei vollem Bewußtsein, der erste Operationsschmerz meist überwunden, ein Mißlingen der Transplantation durch Abhebung oder Verschiebung der Läppchen dementsprechend viel weniger leicht möglich. Unbequem ist bei diesem Vorgehen nur eins nämlich, daß der Verband nach so kurzer Zeit

schon gewechselt werden muß; dabei ist vor allem auf ein sehr sorgfältiges schonendes Abnehmen des Verbandes zu sehen, um die kaum zum Stillstande gebrachte Blutung nicht von neuem auszulösen. Diese Unbequemlichkeit wird jedoch, glaube ich, durch die größeren Vorteile, die das Verfahren bietet, aufgewogen. Nach 24 Stunden hat sich in der Regel auf der zu transplantierenden Wundfläche schon eine ganz zarte, feine, mit blossem Auge oft kaum noch sichtbare Granulationsschicht gebildet, auf der die Thierschschen Läppchen vorzüglich festkleben. Diese 24 Stunden alten Transplantationsläppchen heilen im allgemeinen wie frisch an, es ist auch keine nennenswerte Verzögerung der Anheilung zu bemerken. Die Aufbewahrung der abgeschnittenen Hautstreifen geschieht am besten in der Weise, daß der Boden eines sterilen Petri-Schälchens gerade mit einer dünnen Schicht ebenfalls sterilisierter physiologischer Kochsalzlösung bedeckt ist, dann werden die Hautstreifen auf Gazecompressen ausgebreitet und mit denselben, die ziemlich dünn genommen werden müssen, in das Petri-Schälchen eingelegt, so daß die Compresse sich allmählich mit der Kochsalzlösung vollsaugt und noch eine kleine Menge Flüssigkeit zurückbleibt, die Läppchen selbst dürfen nicht in der Flüssigkeit liegen. Das Petri-Schälchen bleibt bei Zimmertemperatur an einer geschützten Stelle bis zum Gebrauch der Hautläppchen stehen. In dieser Weise bin ich in den letzten $1^1/_2$ Jahren mehrmals in geeigneten Fällen bei der Transplantation vorgegangen, ohne einen Mißerfolg gehabt zu haben. Die Läppchen waren nach 7—10 Tagen stets fest angeheilt, nach 12—14 Tagen konnte der Verband schon meist entfernt werden, so daß sich also tatsächlich bezüglich der Heilung kein wesentlicher Unterschied gegenüber der in einem Akte vorgenommenen Transplantation ergab. Ich möchte unter andern besonders einen Fall erwähnen, bei dem dies zweizeitige Verfahren einen ausgezeichneten Erfolg hatte. Es handelte sich um ein ganz ungewöhnlich großes Rhinophyma, das fast die ganze Nase bis über das knöcherne Gerüst in eine lappige, höckrige, breitbasige Geschwulst verwandelt hatte. Ich präparierte dieselbe in Narkose in toto bis in die gesunde Haut von dem intakten knorpeligen, bez. knöchernen Gerüst der Nase ab — an der Umrandung der Nasenlöcher und des Septums an der Grenze zwischen Haut- und Schleimhaut —, so daß noch eine dünne Gewebsschicht auf den knorpeligen bez. knöchernen Gerüst erhalten werden konnte. Eine plastische Deckung aus der Haut der Stirn wurde aus äußeren kosmetischen Gründen zu vermeiden gesucht, es sollte daher der ausgedehnte entstandene Defekt

direkt mit Thierschschen Epidermisstreifen gedeckt werden. Die Blutung aus der Wundfläche war indes eine so profuse, gleichmäßige und trotz längere Compression absolut nicht zu sitllen, daß für die nächsten 24 Stunden ein leicht comprimierender Verband angelegt werden mußte, da die aufgelegten Epidermisstreifen sofort wieder abgehoben und weggeschwemmt worden wären. Nach 24 Stunden stand die Blutung vollständig und es wurden nun die in der angegebenen Weise conservierten Epidermisstreifen, die bei der Hautoperation noch in Narkose entnommen worden waren, aufgelegt. Die Heilung vollzog sich anstandslos innerhalb 10 Tagen. Das kosmetische Resultat war ein vorzügliches und auch einige Monate später, als der Patient sich wieder vorstellte, war es unverändert. Die transplantierte Haut war von der normalen kaum mehr unterscheidbar, war auf der Unterlage gut verschieblich und bildete eine ganz glatte, gleichmäßige Fläche. Die überpflanzte Epidermis hatte also auch späterhin durch die 24 stündige Conservierung in ihrer Dauerhaftigkeit und bezügl. des kosmetischen Resultates gegenüber der sofortigen Transplantation nichts eingebüßt. Dies letztere sowohl, wie die Schnelligkeit der Heilung wäre im besprochenen Falle ganz zweifellos nicht so befriedigend gewesen, wenn die plastische Deckung in anderer Weise versucht worden wäre; oder wenigstens wenn sofort transplantiert worden wäre, in welchem Falle es gewiß zu einem gänzlichen Mißerfolg gekommen wäre. Wie bemerkt wurde in allen anderen Fällen, in denen das zweizeitige Transplantationsverfahren ebenfalls ausgeführt wurde, ein ebenso befriedigendes Resultat bezüglich der Anheilung erreicht.

Isnardi-Turin hat in Nr. 14 des Centralblattes für Chirurgie zur Vereinfachung der Technik der Transplantation nach Thiersch vorgeschlagen, die zu bepflanzenden Wundflächen, auch wenn sie mit Granulationen bedeckt sind, unverändert zu lassen und nicht nach den Angaben Thiersch die letzteren zu entfernen. König hat in einer Randnote zu dem Aufsatze von Isnardi bereits bemerkt, daß die Methode, Thierschsche Lappen auf Granulationsflächen zu pflanzen, bisher schon mannigfach geübt worden sei. Auch hier an der Klinik wurde das Verfahren, die Epidermistreifen direkt auf die Granulationsflächen aufzulegen und letztere nicht erst abzuschaben, schon seit Jahren angewandt. Meine in dieser Arbeit mitgeteilten experimentellen Untersuchungen zeigten mir aufs neue, daß es bezügl. der Anheilungsfähigkeit keinen Unterschied macht, ob die Thierschschen Läppchen auf die Granulationen oder auf die von letzteren befreite Wundfläche gepfropft wurden. Frisch

bezw. 24 Stunden alte Epidermisstreifen kamen in etwa ganz gleicher Ausdehnung zur Anheilung, mochten die Granulationen entfernt sein oder nicht. Praktisch ist es entschieden vorzuziehen bei der Transplantation von Wundflächen, die mit Granulationen überzogen sind, diese letzteren intakt zu lassen und direkt auf dieselben zu transplantieren; die schon von Isnardi hervorgehobenen Vorteile dabei sind unleugbare. Nun muß aber doch das Granulationsgewebe gewisse Eigenschaften haben, wenn es sich zur Hautbepflanzung eignen und die Anheilung in der normalen Weise erfolgen soll. Vor allen muß es sich um sogen. gesunde Granulationen handeln, nicht um Granulationsgewebe bakteriellen Ursprunges, dessen Oberfläche auch ebensowenig mit einer dickeren Fibrinschicht als mit Eiterbelag bedeckt sein darf. Letzterer ist ja eventuell leicht durch vorsichtiges Abtupfen zu entfernen, eine Fibrinschicht dagegen wird man zweckmäßig mit der Pincette vorsichtig abziehen, was sehr gut gelingt ohne weitere Blutung zu verursachen. Die Fibrinschicht würde entschieden, wie ich mehrmals beobachtete, die glatte Anheilung stören, da sie als totes Gewebe zwischen den Transplantationen und der Granulationsschicht liegt. Es ist weiterhin von einer gewissen, wenn auch mehr untergeordneten Bedeutung, daß die Granulationsschicht eine möglichst gleichmäßige glatte Oberfläche bildet, da unserer Erfahrung nach nur auf einer solchen eine vollkommene Anheilung erfolgt, während auf ungleichmäßigen von Vertiefungen und Buchten durchsetzten Granulationen leichter Teile der verpflanzten Hautläppchen sich abzustoßen scheinen, auch wenn dieselben sorgfältig den Unregelmäßigkeiten angepaßt wurden. Endlich ist noch ein vierter Punkt zu beachten, auf den auch schon Isnardi aufmerksam machte, die Thierschschen Hautstreifen, die am besten möglichst groß genommen werden, müssen in lückenloser Aneinanderlagerung die zu transplantierende Granulationsfläche vollständig decken, denn einmal pflegen Granulationen sehr reichliches Sekret zu liefern, das von den Stellen die nicht transplantiert sind, die ausgehenden Transplantationen unterminieren und wegschwemmen kann, weiterhin auch eine sehr schädliche Maceration derselben hervorruft. Dagegen hört die Sekretion, sobald die Granulationsfläche vollständig mit Hautläppchen bedeckt ist, sofort auf. Dann aber kommt es gewöhnlich auch von den nicht bedeckten Stellen aus zu einer sehr lebhaften Proliferation der Granulationen, wodurch ebenfalls die Anheilung der Epidermis gestört wird. Dagegen hindern die ja schließlich auf jeder Granulationsschicht trotz aller aseptischen oder antiseptischen Behandlung befindlichen Mikroorganismen

die primäre Anheilung der Transplantationen im allgemeinen nicht, auck kleine kapilläre Blutungen schaden nicht und stehen sofort nach der Transplantation. Wird also mit der nötigen Vorsicht vorgegangen, so gibt das Granulationsgewebe keineswegs einen schlechteren Mutterboden für Transplantationen ab, als frische glatte Wundflächen; im Gegenteil vollzieht sich die Anheilung der Epidermis auf ihnen entschieden besser und zuverlässiger als auf blutarmen Geweben, wie Knochen, Sehnen oder Fettgewebe, und wenn letztere nach Thiersch transplantiert werden sollen, so wartet man sogar besser, bis sie sich mit Granulationen überzogen haben.

Erklärung der Abbildungen auf Tafel III.

Figuren 1, 2 und 3 stellen Durchschnitte durch nicht transplantierte Thierschsche Hautläppchen dar; Figur 1 den eines ganz frischen, Figur 2 den eines 8 Tage lang in der feuchten Kammer und Figur 3 den eines 12 Tage lang trocken conservierten Läppchens. Die Figuren dienen vor allem zum Vergleiche der gleich lang conservierten, aber transplantierten Hautläppchen. Vergrößerung: Zeiss, Ocular 4, Obj. 4 mm.

Figur 4 und 5: Angeheilte bez. proliferierende Partien eines 24 Stunden lang in der feuchten Kammer conservierten Hautläppchens; siehe mikroskop. Befund in Versuch 2. Vergrößerung: Figur 4: Zeiss, Ocular 4, Obj. 8 mm; Figur 5: Zeiss, Ocular 4, Obj. 16 mm.

Figur 6 und 7 zeigen angeheilte Stellen eines 8 Tage lang in der feuchten Kammer conservierten Hautläppchens, desselben, das in Figur 2 auch abgebildet ist. Vergrößerung: Zeiss, Ocular 4, Obj. 8 mm. Näheres siehe bei dem mikroskopischen Befunde des Versuches 9.

Figur 8 und 9 zeigen 2 angeheilte Partien in lebhafter Wucherung des 12 Tage lang trocken conservierten Hautläppchens, das auch in Figur 3 abgebildet ist. Vergrößerung: Zeiss, Ocular 4, Obj. 4 mm. Genauere Beschreibung enthält der mikroskopische Befund des Versuches 11.

Literaturverzeichnis.

1. Enderlen, Über die Anheilung getrockneter oder feucht aufbewahrter Hautläppchen. Deutsche Zeitschrift für Chirurgie. 48. Band. 1898.
2. Isnardi, Über eine Vereinfachung der Technik der Transplantation nach Thiersch. Centralblatt für Chirurgie, Nr. 14. 1905.
3. Marchand, Der Prozeß der Wundheilung. Deutsche Chirurgie, 15. Liefer.

4. Ljunggren, Von der Fähigkeit des Hautepitheles außerhalb des Organismus sein Leben zu behalten mit besonderer Berücksichtigung der Transplantation. Deutsche Zeitschrift für Chirurgie. 47. Band. 1898.
5. Wentscher, Experimentelle Studien über das Eigenleben menschlicher Epidermiszellen außerhalb des Organismus. Zieglers Beiträge. 1898. Band 24.
6. Derselbe, Ein weiterer Beitrag zur Überlebensfähigkeit der menschlichen Epidermiszellen. Deutsche Zeitschrift für Chirurgie. 70. Band.
7. Derselbe, Das Verhalten der menschlichen Epidermismitosen in exstirpierten Hautstücken. Zieglers Beiträge. 34. Band. 1903.
8. Wolff, Über die Erhaltung der Kernteilungsfiguren etc. Archiv für klinische Chirurgie. 59. Band. 1899.
9. Grawitz, Biologische Studien über die Widerstandsfähigkeit lebender Gewebe. Deutsche mediz. Wochenschrift 1897.

VII.

Aus der Greifswalder chirurgischen Klinik und Poliklinik.
(Direktor: Herr Professor Dr. Friedrich).

Die Neubildung von Lymphdrüsen beim Mammacarcinom. [1]

Von

Dr. Carl Ritter,
Privatdocent und Oberarzt.

(Mit Tafel IV.)

Carcinomatöse Lymphdrüsen zeigen auf dem Durchschnitt bekanntlich meist ein ganz regelmäßiges Bild: Entweder ist die Drüse völlig oder zum größten Teil von derbem, weißlichem Krebsgewebe eingenommen und das Lymphdrüsengewebe ist makroskopisch kaum sichtbar, oder aber man findet in der Hauptsache Lymphdrüsensubstanz und nur wenig Krebsgewebe. Oft entscheidet erst das Mikroskop, ob Krebs in der Lymphdrüse enthalten war oder nicht. Immer aber handelt es sich um scharf begrenzte ovale oder rundliche, mit eigener Kapsel versehene Lymphdrüsen.

Untersucht man nun aber systematisch die gesamten exstirpierten Lymphdrüsen eines Lymphdrüsenpackets, so sieht man zuweilen andere Bilder. Neben den derberen Drüsen finden sich solche von weicherer Consistenz, die sich zwar äußerlich ebenfalls von der Umgebung scharf abgrenzen, die aber mehr den Eindruck von entzündeten Lymphdrüsen machen. Schneidet man solche Drüsen durch, so ist man nicht wenig erstaunt, statt einer ausgebildeten Lymphdrüse, wie man vermutet hatte, nichts anderes als ein kleines Fettläppchen zu finden, das nur ganz wenig Lymphdrüsengewebe enthält.

Das Lymphdrüsengewebe ist dabei sehr verschieden angeordnet; entweder umgiebt es als zarter Saum den einen Pol des Fettläppchens,

---

1) Nach einem Vortrage im Greifswalder med. Verein. Januar 1905.

bildet eine Kuppe, einen Halbmond oder 2 breitere Seitenkuppen, oder es liegt als kleinerer oder größerer, bald rundlicher, bald ovaler, bald unregelmäßig gestalteter Herd im Centrum des Fettläppchens. Die Formen und Größen, die dabei vorkommen, sind recht verschieden. Auch die Größe der Fettläppchen wechselt sehr.

Solche Bildungen erkennt man schon an frischen Präparaten leicht, da das Fett auf dem Durchschnitt etwas einsinkt, das Lymphgewebe etwas hervorragt. Ganz besonders instruktiv sind aber Färbungen mit Fettfarben, am besten mit Sudan. Dann ist das Fettgewebe leuchtend rot, das Lymphgewebe blaß gelblich. Und man erkennt dann jedes kleinste makroskopisch sichtbare Tüpfelchen von Fettsubstanz auch im Lymphdrüsengewebe sofort. Auf diese Weise sind die beigegebenen Bilder entstanden, zu deren Verständnis es wohl kaum einer näheren Erläuterung bedarf. Auch bei Behandlung mit Osmium bekommt man gute Bilder. Die Färbung dauert nur länger.

Man könnte vielleicht auf den ersten Blick denken, daß es sich um verstreute Krebsherde im Fettgewebe handelte, das ist aber nicht der Fall. Denn das Mikroskop zeigt in den meisten Fällen überhaupt nicht eine Spur von Krebsgewebe. Es kommt allerdings auch vor, aber immer findet es sich dann inmitten des Lymphdrüsengewebes. Ist reichlicheres Krebsgewebe vorhanden, so springt schon makroskopisch eine Partie auf dem Durchschnit im Drüsengewebe eines Fettläppchens besonders stark hervor, unterscheidet sich durch ihre weiße Farbe und fühlt sich härter an.

So wenig es sich also nach dem Gesagten um herdförmige Carcinomwucherungen im Fettgewebe handelt, da meist auch nicht eine Spur von Krebsgewebe auffindbar ist, so wenig handelt es sich um einfache kleinzellige Infiltrationen im Fettgewebe, denn es lassen sich in dem adenoiden Gewebe schon sehr scharf Rand- und Marksubstanz, Keimcentren und Lymphräume unterscheiden.

Das Lymphdrüsengewebe ist nicht von einer Drüsenmembran überall eingescheidet, eine solche ist meist nur an der dem Fettgewebe entgegengesetzten Seite des Fettläppchens vorhanden. Da, wo Fett und Lymphdrüsengewebe im Fettläppchen zusammenstoßen, gehen vielmehr beide Gewebsarten direkt ganz allmählich in einander über.

Nach diesen Befunden lag es nahe, anzunehmen, daß es sich um Lymphdrüsen handelte, die sich in dem Fettgewebe erst durch Umwandlung eines Fettläppchens in Lymphdrüsengewebe bilden und entwickeln.

In der Literatur habe ich über solche makroskopischen Befunde beim Carcinom so gut wie nichts gefunden, wenn ich mir auch kaum denken kann, daß sie anderen Chirurgen ganz entgangen sein sollten. Aber selbst, wenn das nicht der Fall sein sollte, so hat man jedenfalls die Bedeutung dieser Neubildung von Lymphdrüsen offenbar unterschätzt, vor allem die sich daraus ergebende zwingende Consequenz nicht gezogen. Neu ist allerdings die Tatsache einer Regeneration von Lymphdrüsen im Fettgewebe unter pathologischen Zuständen an sich nicht. Denn Bayer hat schon in den 80er Jahren durch sehr sorgfältige experimentelle und histologische Studien den Gang dieser Neubildung genau verfolgt. Seine Arbeiten sind aber zum größten Teil in der Prager Zeitschr. f. Heilkunde veröffentlicht und es ist wohl daher zu erklären, daß sie offenbar sehr wenig beachtet sind, nicht nur von chirurgischer, sondern auch von anatomischer Seite. Denn in einer der neusten anatomischen Arbeiten über die embryonale Entwicklung der Lymphdrüsen ist Bayer nicht mit einem Worte erwähnt.

Ich gehe daher kurz auf Bayers Arbeiten ein:

Bayer kam aus verschieden Gründen darauf, eine Regeneration von Lymphdrüsen anzunehmen.

Einmal ist die Zahl erkrankter Lymphdrüsen meist größer, als die, die bei Gesunden gefunden werden. Zählungen ergaben ihm ein Verhältnis von 25—34 zu 10—12.

Zum anderen sind die erkrankten Lymphdrüsen meist sehr verschieden groß, und drittens ist es eine jedem Chirurgen bekannte Tatsache, daß auch nach ausgedehnten Lymphdrüsenexstirpationen meist keinerlei makroskopisch wahrnehmbaren Störungen der Lymphcirculation eintreten oder daß, wenn sie für kurze Zeit auftreten, sie sich rasch wieder ausgleichen, was s. A. n. nur durch Neubildung von Lymphdrüsen möglich ist.

Schließlich recidivieren Lymphdrüsentumoren bekanntlich recht häufig auch nach Wegnahme aller früheren Drüsen und es kommen sogar in der Umgebung des durch Narbengewebe ersetzten entfernten Lymphstranges neue Knoten zum Vorschein, die wieder verändertes Lymphdrüsengewebe zeigen. Und auch diese Tatsache ist eigentlich nur unter Annahme einer Neubildung von Lymphdrüsen möglich.

Bayer suchte daher der Frage zunächst experimentell nachzugehen. Er entfernte bei Hunden in der Achselhöhle bezw. der Leistenbeuge die normalerweise vorhandenen Lymphdrüsen und wartete dann die vollkommene Heilung, die eigentlich p per. sein muß, ab. Nun injizierte er in das betr. Bein Zinnober oder schwarze Tusche

oder rieb sie in Substanzverluste der Cutis ein oder tätowierte damit, in einem Fall machte er zur Irritation eine Fontanelle. Nach mehreren Wochen bis zu einigen Monaten wurden die Tiere getötet dann die ganzen Weichteile der betr. Körperregion mit dem Fettgewebe, der Muskulatur, den Nerven und Gefäßen herausgenommen und mikroskopisch untersucht.

Schon nach mehreren Wochen fanden sich nun mikroskopisch im Fettgewebe reichliche Wucherungszustände nebst zelliger Infiltration des Fettgewebes. Dabei „war in den einzelnen Fettzellen das Fett geschwunden, von körnigem Protoplasma ersetzt, in dem Protoplasma waren oft 1—2—3 Kerne, die stellenweise Teilungsphänomene zeigten". Das dies veränderte Fettgewebe umgebende lockere Bindegewebe war succulenter, protoplasmareicher.

Allmählich nahm das Bindegewebe mehr den Charakter eines embryonalen adenoiden Zellnetzes an. Später fand er direkte Übergänge des veränderten Fettgewebes in adenoides Gewebe und schließlich konnte er in manchen Fällen sogar makroskopisch sichtbare kleinste Lymphdrüsen nach ein oder mehreren Monaten nachweisen. In diesen Fällen war keine eigentliche Kapsel der Lymphdrüsen vorhanden. Das Lymphdrüsengewebe zeigte überall in der Peripherie einen allmählichen Übergang von Fettzellen in Lymphdrüsengewebe. Die äußerste Begrenzung der Drüsen bildete reichliches kernwucherndes Fettgewebe, das sich in das lockere Maschenwerk der Drüse continuierlich fortsetzte.

Ferner unternahm Bayer histologische Untersuchungen an dem umgebenden Fettgewebe der pathologisch veränderten Lymphdrüsen (Carcinom, Melanosarkom, Lymphom [wohl Tuberkulose gemeint]). Er fand, daß auch hier schon makroskopisch einzelne Fettläppchen derber erschienen und von braunrötlicher oder graubrauner Farbe waren. Mikroskopisch war eine reichliche Vascularisation des Fettgewebes vorhanden, fast jede Fettzelle war von einer Capillarschlinge umgeben. Wo sie gehäuft auftraten, zeigten die Blutcapillaren jugendliche Formen und zahlreiche saftige Endothelkerne, außerdem Lymphscheiden. Auch die Fettzellen zeigten jugendliche Stadien. Wie Bayer sich ausdrückt, waren an Stelle der vertrockneten Fettzellen, die sonst einen toten Öltropfen mit kaum einem wandständigen Kern enthalten, protoplasmaführende Zellen mit schönen großen, saftigen Kernen getreten. In diesen Kernen beobachtete er wiederholt indirekte Kernteilungsfiguren. Neben diesen umschriebenen Fettgewebsherden, die sich in verschiedenen Stadien der Kernwucherung befanden, waren zellige Infiltrate vorhanden, die

sich regelmäßig in der Nachbarschaft eines oder mehrerer größerer Gefäßstämmchen hielten, weiter Fettläppchen, deren größter Teil bereits Formationen von Lymphdrüsengewebe, der Rest Übergangsbildungen und endlich einfach kernwucherndes Fett zeigte, dann umschriebene Anhäufungen adenoiden Gewebes mit Einschlüssen kernwuchernden Fettgewebes und endlich kleinste fertige Drüschen, die Lymphfollikel und Lymphsinus schon deutlich erkennen ließen, aber ebenfalls nicht scharf durch eine Membran vom Fettgewebe getrennt waren, sondern direkt und allmählich in Fettgewebe übergingen.

Den Einwand, daß es sich in manchen Fällen nicht um Lymphdrüsenbildungen, sondern um entzündliche Infiltrate im Fettgewebe handelte, konnte Bayer leicht zurückweisen, denn die beschriebenen Veränderungen treten nicht nur bei ulcerierten, sondern ebenso bei völlig geschlossenen Tumoren auf; andererseits läßt sich durch Serienschnitte ein direkter Übergang der einfachen Zellinfiltrationen zu kleinsten Lymphdrüsen mit genauer Differenzierung in Lymphfollikel und Sinus nachweisen.

Auch ein zweiter Einwand, es handle sich vielleicht gar nicht um Wucherungszustände, sondern um das gerade Gegenteil, um eine Atrophie, die sogen. Wucheratrophie Flemmings oder um eine Erscheinung, die darin besteht, daß marantische Lymphdrüsen sich schließlich in Fett umwandeln, ist hinfällig. Denn Bayer macht mit Recht darauf aufmerksam, daß bei der Atrophie der Lymphdrüsen die Umwandlungsvorgänge primär stets im Innern der Follikel auftreten, bei der Neubildung stets an der Peripherie, und daß man bei Lymphdrüsenmarasmus naturgemäß die Wucherungszustände an den Zellen vermißt, die bei seinen Fällen besonders hervortreten.

Nach diesen Untersuchungen war Bayer der Nachweis, daß nach Entfernung oder krankhaften Veränderungen von Lymphdrüsen eine Neubildung stattfindet, wohl gelungen.

Betreffs der Ursache der Neubildung nahm Bayer an, daß sie auf rein mechanischen Verhältnissen beruhe, insofern die Ausschaltung der vorhandenen Drüsen Lymphstauung in den collateralen Saftbahnen hervorruft. Diese letztere Anschauung hat er dann durch eine weitere Arbeit zu stützen gesucht, indem es ihm in der Tat gelang, Stauung von Lymphbahnen in der Umgebung erkrankter Lymphdrüsen nachzuweisen und gerade an solchen Punkten die beschriebenen Lymphdrüsen-Anlagen aufzufinden. Und er nahm an, daß die Lymphstauung nicht nur eine stärkere Durchtränkung der Gewebe mit flüssigen Bestandteilen der Lymphe und Austritt von Lymph-

zellen, sondern damit auch einen Reiz hervorruft, der seinerseits zur Proliferation der Zellen führt.

Durch fortgesetzte Zellteilung entständen so follikuläre Gebilde, die sich weiterhin zu primitiven Lymphdrüsen gestalteten, und diese Lymphdrüsen seien als Ersatz-Lymphdrüsen für die ungangbaren anzusehen.

Als Matrix sah Bayer das Fettgewebe an, indem er in einer dritten Arbeit nicht nur in der Umgebung der Lymphdrüsen eigene Lymphbahnen wirklich nachweisen, sondern auch feststellen konnte, daß sie in direkter Verbindung mit den Lymphräumen der Drüsen ständen.

Wenn daher Riedel früher behauptet hatte, daß man ähnlich wie bei einer Struma so auch bei den Lymphdrüsen keine Totalexstierpation machen dürfe, da dann kein Gewebe vorhanden sei, von dem aus sich Lymphdrüsen regenerieren könnten, so stellte Bayer dafür den Satz auf, daß man nur nicht die ganze Fettkapsel mitnehmen dürfe, die imstande sei, alle Störungen der Lymphcirculation wieder auszugleichen. Solange noch etwas von der Fettkapsel vorhanden ist, können sich neue Lymphdrüsen bilden. Die Wegnahme des ganzen Fettlagers in der Umgebung der Drüsen ist aber schwer, da selbst bei weitgehendster Entfernung an den Gefäßen meist noch einige Träubchen zurückbleiben.

Auf die Arbeit Bayers, in der er die Reciprocität zwischen Fett- und Lymphdrüsengewebe dann noch weiter bei den Lymphangiomen und Lipomen nachzuweisen suchte, gehe ich hier nicht ein, da sie für uns nicht so wichtig ist.

Zehnder hat diese Befunde bestätigt und erweitert. Er untersuchte histologisch Bubonen, die durch Gonorrhoe oder Ulcus molle bedingt waren, sowie krebsig infizierte Lymphdrüsen in der Achselhöhle nach Mammacarcinom. Er konnte so einwurfsfreie Zwischenstufen zwischen den verschiedenen Bildern von Bayer liefern. Übrigens unterscheidet Zehnder zwei verschiedene Formen der Lymphdrüsenentwicklung. Im einen Fall füllt sich das ganze Gerippe der Drüse mit Follikeln und nun tritt sekuudär erst eine Differenzierung in Rinde und Mark ein. Im andern Fall tritt die Differenzierung gleich primär vom ersten Follikelknötchen an ein, es entstehen langsam alle Einzelheiten einer Lymphdrüse, ohne daß man schon von einem auch nur mikroskopisch abgeschlossenen Lymphdrüsengebilde sprechen kann.

Eine Bestätigung dieser von Bayer geschilderten Verhältnisse habe ich eigentlich nur bei Benecke, und zwar etwas versteckt, in

einer größeren Arbeit über Osteoid-Chondro-Sarkom der Harnblase gefunden, wo er sagt:

„Das Fettgewebe begünstigt die Bildung von Lymphoidknoten, wo solche infolge des Verbrauchs der schon vorhandenen oder aus anderen Ursachen nötig werden. Der histologische Vorgang ist der: Einwanderung lymphoider Zellen in die minimalen Spalten zwischen vollkommen intakten Fettgewebszellen. Durch Vermehrung durch Zellenteilung weichen die Fettzellen weiter auseinander und beteiligen sich unter allmählichem Verlust des Fettgehalts ev. unter Zellwucherung bei sehr akutem Verlauf an der Bildung des Stromas der neu zu entstehenden Lymphdrüsen. Umgekehrt, bei Schwund lymphoiden Gewebes entsteht ein ganz charakteristisches, das letztere substituierendes Fettgewebe, wie jede senile Lymphdrüse beweist. Gewiß liegt hier eine eigentümliche, noch unverstandene Reciperocität beider Gewebe vor, aber das histologische Bild ist klar: Verdrängung ähnlich durch einen malignen Tumor im Fettgewebe. Die Zellen eines solchen folgen genau denselben Bahnen, wie jene Lymphocyten."

Und Benecke macht auf den nahe verwandten metaplastischen Formenkreis bei der Bildung des lymphoiden Gewebes, bezw. des Fettmarks der Knochen, auf den auch Grawitz gelegentlich der Diskussion dieses Vortrags sofort hinwies und auf die Metaplasie zwischen Fett und Schleimgewebe aufmerksam.

Ich bin auf die histologische Beschreibung Bayers etwas näher eingegangen, da ich hierdurch in der Hauptsache einer genaueren Mitteilung meiner histologischen Befunde an den makroskopisch in Bildung begriffenen Lymphdrüsen überhoben bin.

Ich behalte mir aber eine solche für später vor, da ich glaube, daß diese Befunde möglicherweise noch für eine andere Frage von Bedeutung sind.

So sehr ich daher mit Bayer in bezug auf die histologischen Befunde übereinstimme, so bin ich doch anderer Ansicht in der Annahme der ersten Ursache für die Lymphdrüsenbildungen. Ich glaube nicht, daß es sich um einfach mechanische Reize handelt, die in der Lymphstauung ihren ersten Grund haben.

Bayer selbst ist sehr energisch gegen Riedel zu Felde gezogen, der behauptet hatte, daß die Wegnahme sämtlicher Lymphdrüsen leicht einmal zu Ödem und elephantiastischen Anschwellungen kommen könne, da dann die Lymphcirculation zu stark gehindert sei.

Bayer konnte nachweisen, daß Ödem und Elephantiasis auch ohne Exstirpation von Lymphdrüsen vorkommen und daß, wenn sie nach Wegnahme der Lymphdrüsen auftreten, sie stets die gleiche Ursache haben, nämlich Störungen der Wundheilung, zumal durch Erysipel. Wenn Heilung per primam eintritt, so fehlen Ödem und

Elephantiasis. Und es ist ja auch eigentlich gar kein Grund vorhanden, warum, wenn überhaupt Collateralen vorhanden sind, das durch die Exstirpation gesetzte Hindernis nicht überwunden werden sollte, denn wir sehen ja auch, wie spielend die Blutgefäßcollateralen die schwersten Circulationshindernisse zu überwinden imstande sind. Wenn wir nun aber fast nie die Erscheinungen einer größeren Stauung in der Circulation der Lymphbahnen, selbst nach Totalexstirpation der Lymphdrüsen und Lymphbahnen, sehen, so ist das offenbar ohne Neubildung von Lymphdrüsen, die doch zu ihrer Bildung eine gewisse Zeit brauchen, möglich. Bayer selbst gibt das offenbar zu, wenn er in einem Schlußsatz der ersten Arbeit sagt: „Nach Entfernung von Lymphdrüsen findet beim Hund Neubildung statt. Wo sie nicht stattfindet, wird die Restitution der Lymphcirculation wahrscheinlich durch Collateralen hergestellt. Geschieht das aber, so ist eine Neubildung von Lymphdrüsen offenbar nicht notwendig."

Andererseits hat Bayer bei seinen Versuchen Injektionen, Tätowierung oder Einreibungen mit Tusche oder Zinnober oder in einem Fall, um eine Irritation hervorzurufen, eine Fontanelle gesetzt. Das sind aber Reize, die jedenfalls zur Lymphdrüsenneubildung mitgewirkt haben.

Außerdem sind aber Lymphdrüsen nicht etwas, was normalerweise in jedem Alter in gleicher Weise vorhanden ist. Schon Gussenbauer hat besonders auf die jedem aufmerksamen Beobachter bekannte Tatsache hingewiesen, daß gesunde Kinder meist gar keine fühlbaren Lymphdrüsen besitzen, während meist bei jedem erwachsenen gesunden Mann, zumal aus der Arbeiterklasse, eine Reihe von Lymphdrüsen gut palpabel sind. Die Anschauung Gussenbauers, daß die kräftige Muskelarbeit eine Rolle dabei spielt, insofern durch sie eine reichlichere Zufuhr von Lymphe nach den von Muskulatur freien Gebieten stattfände und dadurch ein formativer Reiz auf die dort vorhandenen Lymphgebilde hervorgerufen würde, ist eine Anschauung vorbakteriologischer Zeit. Und man wird diese Drüsenbildung wohl nach unseren heutigen Anschauungen mit mehr Recht auf infektiöse Prozesse zurückführen dürfen, die, bemerkt oder unbemerkt, nach kleinen Verletzungen der Extremitäten sich abgespielt haben. An Gelegenheit zu Verletzungen hat ja der gewöhnliche Arbeiter meist keinen Mangel.

Aus all diesen Gründen nehme ich an, daß es sich bei den oben beschriebenen Drüsenneubildungen beim Carcinom nicht um einfache Ersatz-Lymphdrüsen, wie Bayer meint, sondern um die erste

Reaktion des Körpers auf die Carcinom-Invasion handelt, mag man sich unter Carcinom hierbei Carcinomzellen, die dann untergegangen sind, da sie nicht sichtbar sind, oder, wie ich es für richtiger halte, ein Carcinomvirus vorstellen. Daß sie nichts mit den Ulcerationen am primären Krebsherd etwas zu tun haben, wie Zehnder meint, geht schon daraus hervor, daß die Carcinome in meinen Fällen fast stets geschlossen nicht ulceriert waren.

Schon aus diesem Grunde halte ich die beschriebenen Gebilde nicht für unwichtig. Sie sind es aber auch nicht aus einem anderen Grunde, denn der Schluß, den man aus Bayers und meinen Befunden mit Sicherheit ziehen muß, ist bisher überhaupt noch nicht gezogen. Wir sind ganz allgemein gewohnt, als Paradigma für die Verbreitung der Carcinome, zumal auf dem Lymphwege, Injektionspräparate anzusehen, die am Leichnam angestellt sind. Ist es aber richtig, daß sich beim Carcinom im Fettgewebe Lymphdrüsen erst sekundär bilden können, in denen dann erst nachträglich sich Carcinom findet, so beweisen solche Injektionsversuche nicht allzu viel, sind zum mindesten überschätzt. Denn wenn überall im Fettgewebe Lymphdrüsen sich bilden können, so heißt das eben nichts anderes, als daß sich Carcinom überall auf dem Lymphwege finden und ausbreiten kann, und daß es vorgezeichnete und jedesmal gleiche Bahnen eben einfach nicht gibt.

Literaturverzeichnis.

1. Bayer, Über Regeneration und Neubildung der Lymphdrüsen. Prager Zeitschrift f. Heilkunde. Bd. 6. S. 105 ff.
2. Derselbe, Weitere Beiträge zur Regeneration und Neubildung der Lymphdrüsen. Prager Zeitschrift f. Heilkunde. Bd. 7. S. 423 ff.
3. Derselbe, Über die Bedeutung des Fettgewebes für den Aufbau lymphatischer Neubildungen. Prager Zeitschrift f. Heilkunde. Bd. 12. 1891.
4. Derselbe, Altes und Neues über kranke Lymphdrüsen. Lang. Arch. Bd. 49. 1895. S. 637.
5. Benecke. Ein Fall von Osteoid-Chondro-Sarkom der Harnblase. Virchows Arch. Bd. 161. S. 92. 1900.
6. Gussenbauer, Über die Entwicklung der sekundären Lymphdrüsengeschwülste. Prager Zeitschrift f. Heilkunde. Bd. 2. S. 11.
7. Riedel, Lang. Arch. Bd. 47. S. 206—224.
8. Zehnder, Über regenerative Neubildung der Lymphdrüsen. Virch. Arch. Bd. 120. 1890. S. 294—308.

VIII.

Aus der chirurg. Abteilung des Kaiser Franz Joseph-Spitals in Wien.
(Vorstand: Primarius Doc. Lotheißen.)

Über penetrierende Thoraxverletzungen.

Von

Dr. Emil Haim,
Assistenten der Abteilung.

(Mit 1 Abbildung.)

Unter einer penetrierenden Thoraxverletzung verstehen wir eine solche, wo der Pleuraraum eröffnet wurde, sei es, daß entweder die Pleura allein (einfach penetrierende Verletzung des Thorax [Riedinger[1]]), sei es auch, daß, was gewönlich der Fall ist, die Lunge mit verletzt wurde (penetrierende Verletzung des Thorax). Früher wurden isolierte Verletzungen der parietalen Pleura für unmöglich gehalten. In neuerer Zeit haben sich jedoch die Beobachtungen gemehrt, welche sowohl klinisch als experimentell diese Tatsache feststellten, und Momburg[2]) hat sogar behauptet, daß solche Verletzungen in gewisser Beziehung ungünstiger sind, da in solchen Fällen die Pleurablätter nicht zusammenwachsen und bei einer eventuellen Infektion kein abgekapseltes, sondern diffuses Exsudat entsteht.

Auf unserer Station kamen in den 10 Jahren von 1895—1904 407 Fälle von Thoraxverletzungen zur Beobachtung, davon waren 61 Frauen; perforierend sind davon 49 Fälle, davon sind 48 Männer und 1 Frau (Fall 31). Es ist gewiß sehr auffallend, daß das weibliche Geschlecht mit einem so geringen Prozentsatz beteiligt ist. Wenn ja auch aus bekannten Gründen die Frauen viel weniger

1) Handbuch der Chirurgie von Bruns, Bergmann, Mikulicz.

2) Über penetrierende Brustwunden und deren Behandlung. Veröffentl. auf dem Gebiete des Militärsanitätswesen. Berlin, Hirschwald. 1902.

Verletzungen ausgesetzt sind als die Männer, so ist doch bei den penetrierenden Thoraxverletzungen die Beteiligung derselben eine so geringe, daß da noch ein anderer Grund mitspielen muß, umsomehr, als wir es vorzüglich mit der Arbeiterbevölkerung zu tun haben und in diesen Kreisen die Frauen sich auch an schwerer Arbeit beteiligen.

Ich möchte den Grund darin suchen, daß der weibliche Thorax eine viel größere Elastizität besitzt als der männliche; die Rippen selbst sind graciler, der Thorax ist schmäler und mit einem größeren Fettpolster umgeben als bei Männern. Die Frauen werden also vor Einwirkung stumpfer Gewalt auf ihren Thorax besser geschützt sein.

Dem Alter nach gehören die meisten Verletzten dem 3.—5. Decennium an. Der jüngste hat ein Alter von 3 Jahren (Fall 48), der älteste von 87 Jahren (Fall 19).

Wenn wir nach den veranlassenden Ursachen forschen, durch welche eine penetrierende Thoraxverletzung erzeugt werden kann, so müssen wir unterscheiden:

1. Einwirkung stumpfer Gewalt,
2. Einwirkung eines schneidenden oder stechenden Instrumentes,
3. Schußverletzungen.

Zur 1. Gruppe gehören 31, zur 2. 17 Fälle und zur 3. 1 Fall (Nr. 49).

ad. 1. Bezüglich der 1. Gruppe möchte ich erwähnen, daß es sich gewöhnlich um Einwirkung außerordentlich schwerer Gewalten gehandelt hat, so: Überfahrenwerden von schweren Lastwagen (10 Fälle), Fall von einer größeren Höhe (12 Fälle), Getroffenwerden von einem schweren Gegenstande (3 Fälle), Pufferverletzung (1 Fall).

In einigen Fällen genügte jedoch schon eine geringe Gewalt, um die schwere Verletzung hervorzubringen, so ein einfaches Ausgleiten, Fall von einem Kutscherbock, Sturz über die Treppe, Auffallen auf eine Planke usw. In allen diesen Fällen war der Mechanismus der penetrierenden Thoraxverletzung der, daß eine oder mehrere Rippen auf einer oder beiden Seiten gebrochen wurden und daß erst durch diese Fragmente die Pleura oder die Lunge verletzt wurde. Nur in einem Falle (Nr. 9) war es durch Contusion des Thorax (Überfahrenwerden von einem schweren Lastwagen) zu einer schweren Verletzung der linken Lunge (Hautemphysem, blutiges Sputum) gekommen, ohne daß eine Rippenfraktur nachzuweisen gewesen wäre. Dieser Fall ist besonders dadurch interessant, weil

er zeigt, in welch hohem Grade der Thorax elastisch sein kann, so daß er eine so schwere Zusammendrückung durch einen Lastwagen erfahren kann, ohne verletzt zu werden. Freilich handelt es sich in diesem Falle um einen 16 Jahre alten Burschen. Ich lasse die Krankengeschichte in gedrängter Kürze folgen:

Fall 9.

Es handelt sich um einen 16 Jahre alten Taglöhner, welcher von einem mit Lehm beladenen Wagen überfahren worden war. Eine halbe Stunde nach dem Unfall wurde der bewußtlose Patient ins Spital gebracht (23. XII. 1897).

Starke Cyanose, das Gesicht war gedunsen, die Bulbi waren vorgetrieben. Blutung aus Mund, Nase und Ohr. Es bestand über der ganzen linken Thoraxhälfte und am Halse Hautemphysem. Während der Untersuchung breitete sich dasselbe immer weiter aus. Sorgfältige Abtastung der linken Thoraxhälfte ergab nirgends Zeichen einer Rippenfraktur. Hinten links bestand etwa vom 4. Dornf. an Dämpfung. Reichliche blutige Expectoration. Während der Dauer der Beobachtung nahm die Cyanose noch zu, das Emphysem breitete sich weiter aus. Ungefähr eine Stunde nach der Einbringung erfolgte der Exitus.

In der 2. Gruppe handelt es sich in allen Fällen um Messerstiche, mit welchen eine oder mehrere Stichverletzungen gesetzt wurden und die Pleura allein oder mit der Lunge verletzt wurde.

3. Schußverletzung (Fall 49).

Symptome.

Die Cardinalsymptome für die penetrierenden Thoraxverletzungen sind Hautemphysem, Pneumothorax und Blutung (Momburg, l. c.; Riedinger, l. c.; Gerulanus[1]). Diese Symptome gelten sowohl für isolierte Verletzungen der Pleura als auch für Lungenverletzungen. Es wird von allen Autoren übereinstimmend angegeben, daß die Differentialdiagnose zwischen beiden Arten von Verletzungen sehr schwer, ja in manchen Fällen unmöglich sein kann. Nach Borszeky[2]) gehören zu isolierten Verletzungen der Pleura alle jene Fälle, welche man im Anfange der Verletzung nicht bestimmt als penetrierend feststellen konnte, oder bei welchen der

1) Über chirurg. Behandlung von Lungenerkrankungen. Deutsche Ärzte-Zeitung. 1802. Heft 9 u. 10.

2) Über Stich- und Schußverletzungen des Thorax. Bruns Beiträge. 40. Band.

Pneumothorax in minderem Grade zugegen war, nicht zunahm und ein Hämothorax nicht entstand, obwohl der Hämothorax nicht nur infolge der Lungenverletzung entsteht, sondern auch bei Verletzungen der Intercostalgefäße oder der Arteria mammaria entstehen kann.

Nach Riedinger (l. c.) ist nur die Hämoptoe sowie der Austritt schaumigen Blutes aus der Wunde ein sicheres Zeichen für eine Lungenverletzung.

Für eine einfache penetrierende Verletzung — Eröffnung der Pleura — spricht der Ein- und Austritt der Luft aus der Thoraxwunde bei der In- und Exspiration (von unseren Fällen, Nr. 37), ebenso ein Pneumothorax und ein Emphysem, das besonders dann entsteht, wenn die Luft nicht direkt nach außen treten kann, entweder infolge einer schrägen Wunde oder einer raschen Verlegung derselben. Ein gespannter Pneumothorax, der trotz geschlossener äußerer Wunde noch zunimmt. spricht immer für eine schwere Lungenverletzung.

Wie man sieht, sind die Symptome für eine isolierte Pleuraverletzung sehr vage und es kann gewöhnlich höchstens nur eine Wahrscheinlichkeitsdiagnose gemacht werden. Ich möchte noch hervorheben, daß man selbstverständlich auch dann mit Sicherheit auf eine Lungenverletzung schließen kann, wenn bei unverletzter Thoraxwand nach Einwirkung von stumpfer Gewalt ein Pneumothorax oder ein Hautemphysem entsteht. (In 15 von unseren Fällen).

Als Beispielfall, wo man mit Sicherheit eine isolierte Verletzung der Pleura annehmen kann, möchte ich anführen, Fall 5. Dieser Fall ist besonders auch dadurch interessant, daß derselbe durch eine Hernia pulmonalis compliciert war, welche ja auch ein sicheres Symptom für eine isolierte Verletzung der Pleura ist. Hier die Krankengeschichte:

Fall 5.

Aufgenommen 7. VI. 1895, entlassen 23. VI. 1895.

Dem 15 Jahre alten Patienten war vor 9 Tagen ein von der Höhe des 4. Stockes stürzendes Brett derart auf die linke Seite gefallen, daß er zu Boden fiel und nach Hause transportiert werden mußte. Nach 9tägiger Pflege wurde er ins Spital gebracht.

Hier wurde auf der linken Seite des Thorax eine von der 7. Rippe an beginnende Dämpfung constatiert; über dieser Partie fehlte das Atmen.

In der hinteren Axillarlinie konnte man einen Bruch der linken 9., 10. und 11. Rippe constatieren. Beim Husten trat daselbst jedesmal ein flachkugeliger Tumor von Eigröße hervor; über dem Tumor Dämpfung.

Diagnose: Lungenhernie. Es wurde ein Gipskürass angelegt, in welchem ein der Lungenhernie entsprechendes Stück ausgeschnitten wurde. Die Hernie selbst wurde durch einen Gazetampon comprimiert. Nach 16 Tagen wurde Patient geheilt entlassen.

Riedinger (l. c.) erwähnt Hernien nach Rippenfrakturen als interessanten Befund. Nach ihm sind bis jetzt solche Fälle nur von wenigen Autoren mitgeteilt worden (Wahl, Weiß, Hugier, Vogler, Morell-Lavallé). Neuerdings sind Fälle von Cahen[1]) und Durlacher[2]) veröffentlicht worden, wo auch ohne Continuitätstrennung Lungenhernien aufgetreten sind.

Als weiterer Fall von isolierter Pleuraverletzung wäre noch Fall Nr. 37 anzusehen. Mit Wahrscheinlichkeit sind weiter als isolierte Pleuraverletzungen diejenigen Fälle von Rippenfraktur zu diagnosticieren, wo nur ein geringer Hämothorax ohne jedes Emphysem und blutiges Sputum auftrat, welches sich nach wenigen Tagen wieder resorbierte.

Die 3 Hauptsymptome der penetrierenden Thoraxverletzung, Hautemphysem, Pneumothorax und Blutung, können alle, wie Momburg (l. c.) hervorhebt, auch ausnahmsweise fehlen.

Das Hautemphysem ist von verschiedener Dignität, je nachdem es nur bei stumpfen Verletzungen (Contusionen des Thorax) oder bei offenen Verletzungen der Thoraxwand auftritt; im ersten Fall beweist es eine Verletzung der Lunge, im zweiten kann auch bloß eine isolierte Pleuraverletzung vorliegen, indem die Luft, welche von außen in den Pleuraraum im Momente der Verletzung eintritt und einen Pneumothorax bewirkt hat, im Momente der Exspiration mit großer Gewalt in die Umgebung des Wundkanals gepreßt wird, falls derselbe irgendwie verlegt ist (Riedinger, l. c.).

In der 1. Gruppe zählen wir 15 Fälle, wo Hautemphysem aufgetreten ist, in der 2. Gruppe, welche 17 Stichwunden und eine Schußwunde des Thorax umfaßt, ist Emphysem nur in 7 Fällen verzeichnet; wir sehen daraus, daß das Hautemphysem ein wenig constantes Symptom ist, und daß man aus dem Fehlen desselben noch nicht eine penetrierende Verletzung ausschließen kann.

Ausgebreitetes Emphysem war vorhanden in den Fällen 9, 11, 15, 16 und 19.

1) Ein Fall von traumat. Lungenhernie. Münchener med. Wochenschrift. 1905.

2) Ein Beitrag zur traumat. Lungenhernie. Wiener klin. Rundsch. 1905.

Auch bezüglich des Pneumothorax gilt das vom Hautemphysem Gesagte. Bei den Contusionen des Thorax spricht er für eine Verletzung der Lunge, während bei den offenen Verletzungen der Thoraxwand die Luft im Pneumothorax auch von außen stammen kann.

In vielen Fällen wird sich im Pleuraraum nebst der Luft auch Blut ansammeln, so daß es selten zu einem reinen Pneumothorax, sondern zu einem Hämo-Pneumothorax kommen wird. Es ist selbstverständlich, daß selbst bei schweren Verletzungen der Lunge und Eröffnung großer Bronchien der Pneumothorax fehlen kann, wenn die beiden Pleurablätter miteinander verwachsen sind. Unter unseren Fällen finden wir ihn bei 30 subcutanen Rippenfrakturen 6 mal und zwar jedesmal mit einem Hämothorax kombiniert. Billroth[1] fand denselben unter 48 Fällen 4 mal. Es wird von mehreren Autoren (Riedinger, l. c.; Borszeky, l. c.) berichtet, daß der rechtsseitige Pneumothorax viel mehr Beschwerden, insbesondere Atemnot hervorrufe, als der linksseitige.

Ich habe in dieser Hinsicht bei unseren Fällen keinen Unterschied gefunden. Der Pneumothorax war in 3 Fällen rechtsseitig, in 2 Fällen linksseitig und in 1 Fall beiderseitig.

Im 1. Fall (Nr. 1) war ein 46 Jahre alter Kutscher von einem schweren Lastwagen überfahren worden, wobei ihm eines der Räder über die Brust ging. Es waren rechterseits mehrere Rippen (6 – 8) gebrochen. Außerdem bestand ausgebreitetes Hautemphysem. Bei der Aufnahme wurde von einem Pneumothorax nichts constatiert. Die subjektiven Beschwerden waren auch nur sehr gering. Erst nach 5 Tagen trat der Pneumothorax zugleich mit einem Hämothorax auf. Die Beschwerden wurden sehr stark, insbesondere die Dyspnoe, so daß am 13. Tage punktiert werden mußte. Am nächsten Tage erfolgte der Exitus. Bei der Obduktion fand sich die rechte Lunge comprimiert, fleischartig, zwischen Lungenoberfläche und Brustwand massenhaft Blutgerinnsel. Im oberen Anteil des rechten Brustfellraumes $^1/_2$ l klar seröser Flüssigkeit. Der übrige Brustraum mit einer mächtigen Lage netzartiger Fibringerinnsel ausgefüllt.

Im 2. Fall (Nr. 3) geriet ein 46jähriger Mann beim Waggonverschieben zwischen 2 Puffer, wobei ihm der linke Thorax comprimiert wurde. Es waren mehrere Rippen linkerseits gebrochen. Bei der Aufnahme wurde ein Pneumo-Hämothorax constatiert, welcher schon nach 10 Tagen geschwunden war. Die Beschwerden waren keine besonders großen.

Im 3. Fall (Nr. 12) war der Pneumothorax dadurch entstanden, daß einem 70 Jahre alten Manne ein Streifwagen über die Brust ging. Der Mann starb schon am nächsten Tage. Es wurde ein Bruch mehrerer Rippen

1) Billroth citiert bei Riedinger (l. c.).

auf der linken Seite constatiert, ferner entstand eine schwere Lungenzerreißung mit einem linksseitigen Hämopneumothorax.

Im 4. Fall (Nr. 15) kam die Verletzung dadurch zustande, daß ein 49jähriger Mann von einem Lastwagen überfahren wurde. Nebst einem Bruch mehrerer Rippen rechterseits wurde ein rechtsseitiger Hämopneumothorax constatiert; schon nach 7 Tagen war der Pneumothorax verschwunden, während der Hämothorax noch andauerte.

Ganz besonderes Interesse, weil, soweit ich finden konnte, einzig in seiner Art dastehend, bietet der 5. Fall (Nr. 16). Ich lasse hier die Krankengeschichte folgen:

Nr. 16. Aufgenommen am 22. VI. 1899; gestorben am selben Tage. Der 7 Jahre alte Knabe war unter die Pferde eines Tramwaywagens geraten und wurde von einem der Pferde auf die linke Brustseite getreten. Gleich nach dem Unfall wurde derselbe ins Spital gebracht. Die Untersuchung ergab zahlreiche Hautabschürfungen und Blutunterlaufungen am ganzen Körper. Die linke Thoraxhälfte war stärker gewölbt als die rechte. In der Umgebung der rechten Mamilla geringes Hautemphysem, links jedoch reichte das Hautemphysem von der vorderen Axillarlinie bis an die Wirbelsäule und von der Spina scapulae bis zum Darmbeimkamm. Die rechte Thoraxseite bewegte sich beim Atmen, die linke nicht. Herzdämpfung nicht nachweisbar. Percussion ergab rechts vorne bis an den unteren Rand der 5. Rippe Lungenschall, links überall abnorm lauten und tiefen Schall. Hinten bestand auf der rechten Seite bis zwei Querfinger unter dem Angulus scapulae Lungenschall, hierauf kam eine zwei Querfinger hohe Zone tympanitischen Schalls, dann leerer Schall. Links hinten war überall abnorm tiefer Schall. Auf der linken Seite bestand gar keine Atmung.

Außerdem bestanden die Zeichen einer linksseitigen Rippenfraktur (7. R.). Die durch das Hautemphysem bedingte Geschwulst an der linken Seite nahm zusehends zu und erstreckte sich schließlich auch auf das Abdomen. Starke Cyanose, Atemnot, Hämoptoë. Nach 3 Stunden erfolgte der Exitus.

Die Obduktionsdiagnose (Prof. Kretz) ergab: Fractura costae VII cum dilaceratione pleurae et pulmonis sin. extensa. Emphysema interstitialis dorsi, trunci, colli, faciei et genitalium. Pneumothorax sinister e ruptura pulmonis, dexter e ruptura emphysematis interstitialis. Suffusiones et excoriationes extensae.

Es handelt sich also in diesem Falle um einen 7jährigen Knaben, welcher dadurch, daß er unter die Pferde eines Tramwaywagens geraten war, sich schwere Verletzungen zugezogen hatte. Neben dem Bruche der 7. linken Rippe war auch die Lunge in ausgedehntem Maße zerrissen. Es bestand ein ausgedehntes Hautemphysem, das den ganzen Rücken, Hals, Gesicht und die Genitalien betraf. Außerdem wurde gleich bei der Untersuchung ein doppelseitiger Pneumothorax constatiert, trotzdem nur die eine Lunge zerrissen war. Bei

der Obduktion des noch am selben Tage gestorbenen Knaben, welche von Professor Dr. Kretz ausgeführt wurde, klärte sich der Sachverhalt auf. Nebem dem ausgedehnten Hautemphysem bestand noch ein interstitielles Emphysem an der linken Lunge, welches sich längs der Bronchialverzweigungen auch auf die rechte Lunge ausgedehnt hatte, hier rupturiert war und einen rechtsseitigen Pneumothorax hervorgerufen hat.

Wenn es auch genugsam bekannt ist, daß insbesondere bei Kindern infolge sehr starker und forcierter Exspiration, so insbesondere bei Keuchhusten, ferner nach Tracheotomien Hautemphysem sowie interstitielles Emphysem entstehen, und daß es dann gelegentlich durch Ruptur desselben zum Pneumothorax kommen kann, so gehört doch ein Fall, wo infolge einer einseitigen traumatischen Lungenruptur ein beiderseitiger Pneumothorax entsteht, gewiß zu den größten Seltenheiten.

Es ist in diesem Falle wohl als prädisponierendes Moment das jugendliche Alter, ferner der Umstand anzusprechen, daß infolge der großen Zertrümmerung der linken Lunge ein so enorm ausgebreitetes interstitielles und Hautemphysem, das sich über den ganzen Thorax, über Gesicht und Genitalien erstreckte, entstand.

Im 6. Falle (Nr. 19) handelt es sich um einen 87jährigen Mann, welcher unter einen elektrischen Motorwagen geriet und sich dadurch eine Ruptur der rechten Lunge zugezogen hatte. Neben ausgebreitetem Hautemphysem wurde ein Pneumo-Hämothorax constatiert. Der Hämothorax nahm noch im weiteren Verlaufe an Größe zu. Trotz des schweren Verlaufes und des hohen Alters des Patienten konnte bei abwartender Behandlung derselbe nach 14 Tagen geheilt entlassen werden.

Unter 30 offenen Verletzungen des Thorax finden wir den Pneumothorax in 4 Fällen, und zwar immer in Verbindung mit einem Hämothorax.

Im 1. Fall (Nr. 36) fand sich nach einer Stichwunde im 7. Intercostalraume der linken Seite ein ausgedehnter Hämopneumothorax, welcher bei dem Kranken sehr schwere Erscheinungen machte und erst nach 22 Tagen vollkommen verschwand, ohne daß ein chirurgischer Eingriff gemacht worden wäre.

Der 2. Fall (Nr. 42) ist dadurch ausgezeichnet, daß neben der linksseitigen Thoraxverletzung, welche zum Hämopneumothorax geführt hatte, noch eine schwere Bauchverletzung vorhanden war, auf welche ich später eingehen werde. Hier spielte der Pneumothorax neben der anderen schweren Verletzung nur eine untergeordnete Rolle und heilte auch ohne weitere Beschwerden sehr bald aus.

Der 3. Fall (Nr. 47) ist dadurch interessant, daß sich hier nach einer Stichverletzung in der rechten Brustseite neben einem Hämothorax ein abgesackter Pneumothorax entwickelte.

Es handelte sich um einen 24jährigen Bahnarbeiter, welcher auf der Straße von einem Manne überfallen und mit einem Taschenmesser in die rechte Seite gestochen wurde. Er wurde sofort ins Spital gebracht (3. X. 1904).

Die Untersuchung ergab, daß an der rechten Thoraxseite ungefähr drei Querfinger unter der Mamilla sich eine quergestellte ungefähr 3 cm lange Wunde befand. Schwere Dyspnoe. Percussion der Lunge ergab rechts vorne vom unteren Rande der 3. Rippe angefangen einen vollständig gedämpften Schall, der nach unten in die Leberdämpfung übergeht. Hinten

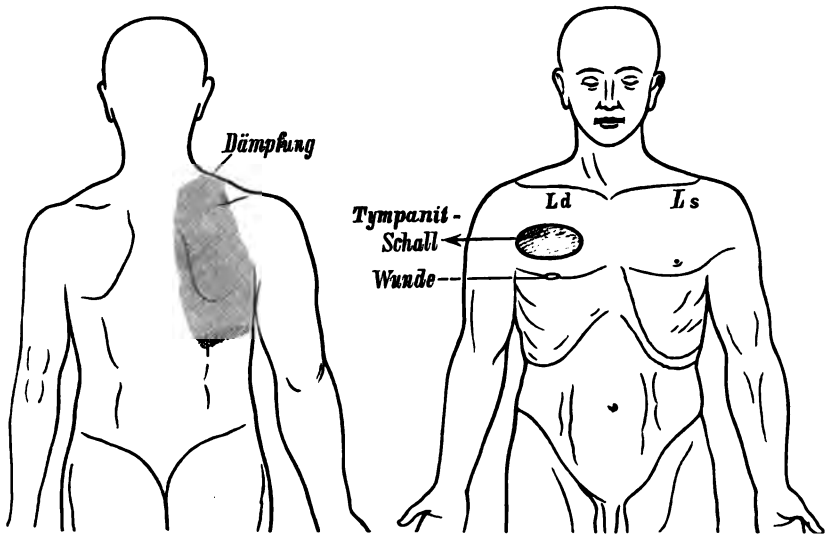

Fig. 1.

war rechts eine am Scapularwinkel beginnende Dämpfung zu constatieren. Über den gedämpften Partieen fehlte das Atmen vollständig.

Die nächsten Tage blieb unter hohem Fieber trotz Digitalis und Theocindarreichung der Befund derselbe.

Am 7. Tage bemerkte man bei Percussion der rechten Thoraxseite vorne einen Bezirk, an dem man deutlich durch Percussion einen metallischen Beiklang auslösen konnte. Dieser Bezirk bildet einen Halbkreis, dessen Basis einen Querfinger unterhalb der Mamilla liegt und ungefähr 12 cm lang ist. Der Patient bemerkte selbst, daß er beim Aufsetzen das Gefühl habe, daß Flüssigkeit von oben nach unten in Form von Tropfen herunterfalle (Succussio Hippocratis). Abgesackter Pneumothorax.

Dieser eben beschriebene Bezirk tympanitischen Schalls wurde in der

Folge immer kleiner. Auch die Dämpfung nahm allmählich ab. Patient konnte nach 26 Tagen geheilt entlassen werden.

Auch der 4. Fall (Nr. 49), wo infolge einer Schußverletzung in der linken Brustseite eine penetrierende Wunde entstanden war, bietet manche interessante Einzelheiten. Die Krankengeschichte lasse ich später folgen.

Ein weiteres wichtiges Symptom einer Thoraxverletzung, sowohl einer einfachen penetrierenden als einer Lungenverletzung, ist die Blutung, mag dieselbe als ein blutiges Sputum nach außen erfolgen, oder mag dieselbe in den Brustfellraum stattfinden und hier einen Hämothorax erzeugen. Wird nach einer solchen Verletzung Blut nach außen in größerer oder geringerer Menge ausgehustet, so ist ohne weiteres ersichtlich, daß in einem solchen Falle die Lunge selbst verletzt sein muß. Anders ist es beim Auftreten eines Hämothorax. Hier kann die Blutung in dem Brustfellraum entweder von der verletzten Lunge oder von den verletzten Gefäßen der Brustwand herrühren.

Blutiges Sputum trat 8 mal auf, und zwar 4 mal bei den Fällen ohne offene Thoraxwandverletzung und 4 mal bei den Stich- und Schußverletzungen des Thorax. In der I. Gruppe trat in 2 Fällen im Sputum bald nach der Verletzung, und zwar in geringer Menge Blut auf und verschwand wieder bald.

Im 3. Fall (Nr. 25) soll sich erst 5 Tage nach der Verletzung (Herabgeschleudertwerden von einem fahrenden Eisenbahnwagen) beim Husten eine sehr starke Blutung eingestellt haben. Das Blut war frisch-rot, schaumig und die Menge desselben war sehr groß. Die Blutung dauerte in geringerem Maße 14 Tage an.

Im 4. Falle (Nr. 26) wurden erst nach 7 Tagen im Sputum blutige Streifen ausgehustet; das Blut verschwand schon nach 2 Tagen. In allen 4 Fällen der II. Gruppe trat das blutige Sputum gleich nach der Verletzung auf und dauerte nur eine kurze Zeit (1—2 Tage).

Wir sehen, daß die Hämoptoë bei Lungenverletzungen ein sehr inconstantes Symptom ist; wo sie auftritt, ist sie jedoch zur Stellung der Diagnose sehr wertvoll. Von anderen Autoren wird die Hämoptoë bei Lungenverletzungen als viel häufiger geschildert, bei Coler und Schjerning (cit. bei Riedinger l. c.) in 57 Proz., nach Mosakowsky (bei Riedinger l. c.) sollen bei 43 penetrierenden Verletzungen des Thorax 40 Hämoptoë gehabt haben. Nach Borszeky (l. c.) trat Hämoptoë unter 42 penetrierenden Stichverletzungen 29 mal und unter 89 Schußverletzungen 76 mal auf.

Der Hämothorax trat unter 31 Fällen von Contusion des Thorax 27 mal auf, in 6 Fällen combiniert mit Pneumothorax. Unter 18 offenen Verletzungen des Thorax ist Hämothorax 16 mal verzeichnet, 4 mal in Verbindung mit einem Pneumothorax. Nach Borszeky (l. c.) war unter 42 penetrierenden Stichverletzungen der Hämothorax in 7 Fällen und unter 89 Schußverletzungen in 55 Fällen vorhanden.

Nach A. Hildebrand (bei Riedinger) war unter 32 Fällen 19 mal Hämothorax nachzuweisen. Bei Croner[1]) fand sich unter 33 penetrierenden Lungenschüssen 28 mal Hämothorax, darunter 8 mal in Verbindung mit Pneumothorax. Unter unseren 27 Fällen von Hämothorax waren 18, wo der Bluterguß im Brustfellraum keine schweren Symptome gemacht hat. In diesen Fällen war gewöhnlich bald nach der Verletzung eine mehr minder hohe Dämpfung nachzuweisen, welche, ohne weitere Complicationen zu veranlassen und ohne jeden chirurgischen Eingriff, bei exspektativer Behandlung wieder bald verschwand. Bemerkenswert wäre nur noch, daß, wenn Pneumothorax gleichzeitig mit Hämothorax vorhanden war, der Pneumothorax stets viel früher zurückging als der Hämothorax.

In 9 Fällen machte der Hämothorax ziemlich schwere Symptome. Es bestanden auch meistens noch anderweitige Complicationen, so daß in 6 Fällen der Exitus erfolgte.

Im 1. Fall (Nr. 1) war der Hämothorax mit einem Pneumothorax combiniert, welche beide sich erst am 5. Tage manifestierten (schon oben beschrieben).

Der 2. Fall (Nr. 9, schon oben ausführlich beschrieben) ist dadurch ausgezeichnet, daß die schwere Lungenzerreißung, welche zum Hämothorax geführt hatte, nach Überfahrenwerden durch einen Lastwagen auftrat, ohne daß sich eine Rippenfraktur entwickelt hätte.

Der 8. Fall (Nr. 11) ist insofern bemerkenswert, als nach einem schweren Trauma (Überfahrenwerden von einem schweren Lastwagen) eine beiderseitige Lungenzerreißung mit einem beiderseitigen Hämothorax auftrat. Außerdem entstand eine Zwerchfellruptur mit Netzeinklemmung. Trotzdem lebte der 70jährige Patient noch 8 Tage.

Hier die Krankengeschichte:

Fall 11. Aufgenommen am 17. I. 1898, gestorben 24. I. 1898.

Der 70 Jahre alte Pfründner gab bei der Aufnahme an, auf der Straße ausgeglitten und dadurch unter ein Rad eines vorüberfahrenden Lastwagens geraten zu sein. Er konnte sich nicht mehr erheben und wurde ins Spital gebracht. Bei der Aufnahme bestand eine schwere Cyanose der Lippen.

1) Erfahrungen über Friedensschußverletzungen. Arch. f. klin. Chirurgie. Bd. 75.

Über den oberen Brustpartieen fühlte man deutliches Knistern, dasselbe war, und zwar noch deutlicher, in den unteren Rückenpartieen nachzuweisen. In der linken Seite des Thorax sowie in den unteren Rückenpartieen rechterseits boten sich dem Auge ziemlich starke Vorwölbungen dar (Hautemphysem). Bei der Abtastung des Brustkorbes ließen sich mehrfache Rippenbrüche nachweisen und zwar vorne links Crepitation und abnorme Beweglichkeit der 3. und 4. Rippe. Auch in der linken Seitengegend und in den hinteren unteren Partieen rechterseits bestanden Zeichen von Rippenfrakturen, doch konnte man wegen des Hautemphysems die verletzten Rippen nicht bestimmen. Rechts hinten bestand in der Mitte des Interscapularraumes Dämpfung bis abwärts, über derselben fehlendes Atemgeräusch. In den nächsten Tagen stellte sich häufiger Singultus und zeitweises Erbrechen ein. Auffällig war, daß links hinten unten in einer begrenzten Zone metallischer Klang bestand; es wurde infolge dessen und auch mit Rücksicht auf den Singultus und das Erbrechen die Vermutung auf Zwerchfellruptur mit Zwerchfellhernie ausgesprochen. Nach 8 Tagen erfolgte der Exitus.

Der Obduktionsbefund (Prof. Kretz) ergab: Fractura costae III ad VII sinistrae et V ad VIII dextrae. Ruptura diaphragmatis in parte dextra anteriore omento occlusa. Haematothorax cum pleuritide recente bilaterali. Dilacerationes pulmonis utriusque fragmentis costarum factae.

Der 4. Fall (Nr. 12) war wieder mit einem Pneumothorax combiniert (schon oben beschrieben).

Im 5. Fall (Nr. 14) war durch ein verhältnismäßig leichtes Trauma (Herabfallen von einem Kutschbock) neben der Fraktur der 8. Rippe links ein linksseitiger Hämothorax aufgetreten, der im weiteren Verlaufe noch zunahm; die Beschwerden, welche durch einen auffälligen Meteorismus verstärkt wurden, führten dazu, daß am 5. Tage eine Punktion ausgeführt wurde und 200 g seröse Flüssigkeit entleert wurden. Der Tod erfolgte am 8. Tage. Zu demselben muß wohl der hochgradige Meteorismus auch viel beigetragen haben, da er beide Lungen comprimierte.

Den 6. Fall (Nr. 19) siehe oben.

Der 7. Fall (Nr. 20) ist dadurch bemerkenswert, daß nach einem relativ geringen Trauma (Fußtritt) ein Hämothorax auftrat, der sich durch eine Dämpfung, die schon am Angulus scapulae begann, manifestierte; eine Probepunktion unter dem Angulus scapulae blieb negativ. 3 Querfinger tiefer ergab sie jedoch reines Blut. Der Patient konnte schon nach 5 Tagen beschwerdefrei entlassen werden.

Im 8. Fall (Nr. 26) nahm der Hämothorax, der durch eine schwere Verletzung entstanden war (Fall eines eisernen Gitters auf die Brust), in den ersten Tagen unter großen Beschwerden zu. Nach einer Woche begann er wieder ohne jede eingreifende Therapie zurückzugehen. Patient konnte nach 17 Tagen entlassen werden.

Der letzte Fall (Nr. 28) zeichnet sich dadurch aus, daß nach einem außerordentlich schweren Trauma (Überfahren von einem Lastwagen), wodurch es zum Bruch von 5 Rippen sowie zu einer Leber- und Dünndarmzerreißung kam und sich sofort nach der Verletzung ein Hämothorax manifestierte, wie durch Probepunktion festgestellt wurde, die Lunge trotzdem unverletzt blieb. Wie sich bei der Obduktion zeigte, waren mehrere

Intercostalgefäße zerrissen und dadurch ein Hämothorax erzeugt worden. Die Lunge war nur comprimiert, jedoch nicht verletzt.

Von den 18 offenen Verletzungen des Thorax boten 15 Fälle in bezug auf den Hämothorax nichts Bemerkenswertes. In diesen Fällen war der Hämothorax bald nach der Verletzung aufgetreten, ohne besonders schwere Symptome zu machen, und ging auch nach einigen Tagen ohne jeglichen chirurgischen Eingriff wieder zurück.

Nur 3 Fälle waren durch die Schwere ihres Verlaufes bemerkenswert.

1. Fall (Nr. 35). Aufgenommen 6. X. 1895, gestorben 10. X. 1895.

Der 22 Jahre alte Patient gab bei seiner Aufnahme an, daß er tags vorher von mehreren Männern angefallen worden sei und in den Rücken gestochen wurde. Mittelst eines Wagens wurde er hierauf in das Spital gebracht. Patient war bei Bewußtsein.

T. 37,6, Puls 70, regelmäßig. Vorne ergeben sich am Brustkorb normale Verhältnisse. Links zwischen der 9. und 10. Rippe, entsprechend der hinteren Axillarlinie, findet sich eine 3 cm lange auf einen $^1/_2$ cm klaffende, nahezu quergestellte Stichwunde. Die Stichwunde durchsetzt die Muskulatur des Zwischenrippenraumes. In der Umgebung der beschriebenen Verletzung Schalldämpfung; sonst normale Verhältnisse. Den nächsten Tag zeigte sich, daß die Dämpfung bis zum Scapularwinkel sich ausgedehnt hatte. Den Tag darauf ging unter hohem Fieber (39,3°) die Dämpfung bis zum mittleren Drittel des Interscapularraumes hinauf. Außerdem trat auch blutiges Sputum auf. Beim Verbandwechsel erfolgte aus der Stichwunde starke Blutung.

Den 3. Tag verschlimmerte sich das Allgemeinbefinden ungemein. Der Puls war äußerst frequent. Die Zunge trocken belegt, die Augen tiefliegend, haloniert, Sprache sehr matt. Über der linken Thoraxhälfte deutliches Plätschern hörbar. Es wird nun zur Operation geschritten. In leichter Narkose wird die 7. und 8. Rippe zwischen Mamillarl. und vorderer Axillarlinie in der Länge von 8 cm reseciert, hierauf wird die Stichwunde erweitert. Die Pleura weist eine Öffnung auf, aus welcher beim Hustenstoß blutiges Serum in großer Menge hervorsprudelt. Erweiterung dieser Öffnung. Es zeigt sich das Herz pulsierend und die Lunge mäßig retrahiert. Starker Collaps. Tamponade der Höhle mit steriler Gaze. Nach einer Stunde erfolgte der Exitus.

Der gerichtliche Obduktionsbefund ergab: Pneumohaematothorax sinister, Pleuritis fibrinosa sinistra, Pneumonia sinistra post vulnus punctum thoracis (pulmonis sinistri) (Thoracotomia).

Es handelt sich also um einen jungen Mann, der nach einem Stich in die linke Brustseite einen von außerordentlich schweren Symptomen begleiteten Hämothorax links darbot. Die Beschwerden steigerten sich, so daß am 4. Tage, als jedoch bereits das Allgemein-

befinden schlecht war, eine Entleerung des Ergusses vorgenommen werden mußte.

Der 2. Fall (Nr. 47) ist schon oben erwähnt. Bemerkenswert ist hier, daß trotz des ausgebreiteten Pneumohämothorax ohne chirurgischen Eingriff spontan Heilung eintrat.

Im letzten Falle (Nr. 49), aufgenommen 14. IX. 1904, gestorben 23. X. 1904, handelt es sich um einen 21jährigen Patienten, welcher sich in selbstmörderischer Absicht in die Herzgegend schoß. Bei der Aufnahme bestand normale Temperatur, Puls 108. Blutiges Sputum, sehr schwere Atemnot. Percussions- und Auscultationsverhältnisse am Thorax normal. In den nächsten Tagen nahm unter hohem Fieber die Dyspnoe zu. Es stellte sich eine vollständige Dämpfung in der ganzen linken Seite ein. Über derselben waren die Atmung und der Stimmfremitus vollständig aufgehoben. Der Spitzenstoß war zwei Querfinger nach innen von der rechten Mamillarlinie zu spüren (Digitalis).

Am 8. Tage wurde rückwärts Punktion gemacht und 150 ccm einer chokoladenbraunen Flüssigkeit entleert. Die Verhältnisse änderten sich jedoch gar nicht.

Am 11. Tage wurde mittelst eines dünnen Troicarts an derselben Stelle punktiert und 1100 g alten Blutes mit vielen Gerinnseln entleert. Daraufhin starke subjektive Erleichterung. Doch gleich am nächsten Tage wieder Temp. bis 39,6° und starke Dyspnoe. Am 16. Tage wurden nochmals durch Punktion medial von der Scapula, von höherer Stelle als vorher, 500 ccm seröser blutiger Flüssigkeit entleert. Trotzdem änderten sich die Verhältnisse nicht. Nach 4 Wochen constatierte man in der Fossa supraspinata sin. eher übersonoren vollen Schall, unter der Spina leichte Dämpfung mit etwas tympanitischem Beiklang, welcher bis zur Mitte der Scapula reichte; von da an absolute Dämpfung. Dementsprechend war auch vorne zwischen 2. und 4. Rippe gedämpft tympanitischer Percussionsschall zu constatieren. Über der Zone des tympanitischen Schalls deutlich sonores Röhrenatmen hörbar, ebenso Stäbchen-Plessimeter-Percussion.

Mittelst Punktion an der Vorderseite des Thorax werden 2200 g dunkelbrauner Flüssigkeit entleert.

Der Herzstoß, der vor der Punktion in der rechten Mamillarlinie gefühlt wurde, rückte während derselben nach links. Auch die Dämpfung nahm bedeutend ab.

Schon die nächsten Tage stellten sich die früheren schweren Erscheinungen wieder ein und 6 Wochen nach der Aufnahme erfolgte der Exitus.

Obduktionsbefund: Pleuritis serofibrinosa sinistra post vulnus sclopetarium. Atelectasis pulmonis sinistri.

Durch Adhäsionen der Pleura war der ganze Pleuraraum in mehrere Etagen zerlegt, so daß man bei jeder Punktion nur einen dieser Räume hatte entleeren können, nie aber die ganze Flüssigkeit entfernen konnte.

Bemerkenswert, wie schon von vielen Autoren hervorgehoben wurde, ist, daß gewöhnlich das in den Pleuraraum ergossene Blut nicht gerinnt, und es wurden auch verschiedene Erklärungen dazu

gegeben. Penzoldt[1]) glaubte, daß die Pleura analog den Gefäßen die Fähigkeit besitze, ergossenes Blut flüssig zu erhalten. De Gery und Froin[2]), welche sich in jüngster Zeit mit dieser Frage beschäftigten, meinen, daß durch die ständige Bewegung der Pleurablätter aneinander eine Gerinnung des Blutes verhindert werde, jedoch gelte dies selbstverständlich nur für so lange, als eine geringe Menge vorhanden ist. Nach meinem Dafürhalten könnte noch ein Umstand in Betracht kommen: Es ist dies die seröse Exsudation, zu welcher die Pleura durch den Reiz des ergossenen Blutes veranlaßt wird. Das seröse Exsudat mischt sich innig mit dem Blute und verhindert eine Gerinnung desselben. In vielen Fällen treten jedoch Blutgerinnsel im Pleuraraume auf; von welchen Umständen dies abhängig ist, ist noch nicht klargestellt. Auch betreffs der sogenannten Pleuritis, welche bei Hämothorax in vielen Fällen einzutreten pflegt, ist man noch nicht einig. Penzoldt (l. c.) vertritt die Ansicht, daß ein Bluterguß an sich noch nicht eine Pleuritis hervorrufe; dieselbe habe selbständige Entstehung neben dem Hämothorax, wenn auch oft aus denselben Ursachen.

Nachdem jedoch in neuerer Zeit nachgewiesen wurde, daß es eine isolierte Pleuraverletzung gebe, so daß also ein Hämothorax sowohl ohne jede äußere Verletzung nach stumpfer Gewalt und ohne eine Lungenverletzung nur durch Blutung aus den Wandgefäßen entstehen könne und auch bei diesen Fällen, wo also eine direkte Infektion ausgeschlossen ist, seröse Ergüsse entstehen, muß man annehmen, daß der Reiz des ergossenen Blutes allein schon die Exsudation bewirken könne. Auch de Gery und Froin (l. c.) sind der Ansicht, daß man nicht gleich an eine Infektion der Pleura denken müsse, wenn man im Pleuraraum Fibrin und Leukocyten finde und wenn Fieber bestehe.

Auch in unseren Fällen wurde eine sogenannte Pleuritis beobachtet und durch Punktion sichergestellt. Ich fand 8 Fälle, 4 mal wurde auch die Punktion gemacht und stets blutig-seröse Flüssigkeit zutage gefördert. Eine wirkliche Infektion ist nach de Gery und Froin (l. c.) nur dann anzunehmen, wenn man im Exsudat auch Bakterien findet. Klinisch würde sich eine solche Infektion durch Hyperleukocytose im Blut nachweisen lassen. In unseren letzten Fällen

---

1) Über das Verhalten der Blutergüsse in serösen Höhlen. Deutsch. Arch. für klin. Med. 1876.

2) Physiologie pathologique de L'hématome pleural. Revue de chirurgie 1905. No. 1.

wurde öfters das punktierte Exsudat bakteriologisch untersucht und stets steril befunden.

„Die Resorption erfolgt 1. durch Hämatophagie bei Zerfall der roten Blutkörperchen; 2. durch Globulolyse und durch Hämoglobulolyse. Es erfordert die Resorption großer Blutextravasate eine sehr energische hämolytische Arbeit, welche lokale und allgemeine Reaktion nach sich ziehen kann. Der Organismus verteidigt sich gegen die Hämatolyse in sehr aktiver Weise, insbesondere in jenen Fällen, wo eine wirkliche Entzündung entsteht, welche pleurale Adhäsionen nach sich ziehen kann" (de Gery et Froin l. c.).

Wenn wir die übrigen Symptome dieser schweren Verletzung durchgehen, so finden wir, daß in vielen Fällen, ganz besonders im Anfang, sehr schwere Symptome das Bild beherrschen; die Kranken stürzen zusammen, werden bewußtlos, die Extremitäten sind kühl, der Puls klein, manchmal tritt Erbrechen ein, sowie unfreiwilliger Abgang von Stuhl und Urin; ganz besonders sind es die Fälle, wo schwere stumpfe Gewalten auf den Thorax eingewirkt haben, während wir bei Verletzungen mit Stich- oder Schußwaffen diese Symptome äußerst selten finden (Fall Nr. 36 und 48). Es ist dies wohl so zu erklären, daß bei den Contusionen durch schwere Gewalten zugleich auch häufig eine Commotion des Thorax eintritt, welche diese Symptome bewirkt.

Andererseits gibt es Fälle, wo trotz des schweren Unfalls die Kranken sich wieder erhoben und wieder gearbeitet oder zu Fuß einen Arzt oder das Spital aufgesucht haben (7 Fälle).

In dieser Hinsicht ist Fall 1 zu erwähnen, wo der Patient nach Überfahrenwerden durch einen Lastwagen den ungefähr eine Stunde weiten Weg in das Spital zu Fuß machte. Manchmal wurden die Verunglückten nur einen Moment bewußtlos, erhoben sich dann, um ihre Arbeit fortzusetzen (Nr. 2, 10, 27). Im Falle 19 wußte der 87jährige Patient von dem Unfalle (Geraten unter einen Motorwagen) nichts, gab an, ganz gesund zu sein und nicht zu wissen, warum er ins Spital gebracht war. Im Fall 36 wurde der Kranke infolge der Verletzung (mehrere Messerstiche) bewußtlos, erbrach und ließ Stuhl und Urin unter sich.

Erbrechen trat in 3 Fällen auf (12, 36, 40). Brechreiz war im Falle 14 vorhanden. Im Falle 4 und 29 sind die Verletzten infolge der Schmerzen zusammengesunken und ohnmächtig geworden. Sonst bestand natürlicherweise je nach der Ausdehnung der Verletzung in größerem oder geringerem Grade Dyspnoe, Cyanose,

Seitenstechen, überhaupt die Symptome, wie sie durch die Rippenfraktur und den Pneumothorax erklärt werden.

Es ist leicht verständlich, daß infolge der schweren Gewalten, welche diese Verletzungen gewöhnlich herbeiführen, in vielen Fällen noch Complicationen vorhanden waren, welche selbst manchmal durch ihre Schwere das Bild beherrschten und einen unglücklichen Ausgang herbeiführten. Insbesondere sind es die Bauchorgane, welche infolge ihrer Nachbarschaft häufig in Mitleidenschaft gezogen werden. Außerdem kamen in vielen Fällen Contusionen und Verwundungeu am ganzen übrigen Körper vor, welche hier jedoch des weiteren Interesses entbehren. In einem Fall (Nr. 9) war neben der Thoraxverletzung eine Schädelbasisfraktur vorhanden, welche rasch zum Tode führte.

Complicierende Bauchverletzungen kamen in 5 Fällen vor (Nr. 4, 11, 28, 42, 48).

Im ersten Fall (Nr. 4) handelt es sich um eine sogenannte Pufferverletzung. Der Patient war zwischen die Puffer zweier Waggons gekommen und wurde von diesen von der Seite her zusammengedrückt.

Neben dem linksseitigen Hämothorax war auch eine schwere innere Blutung im Bauche zustande gekommen (Leberruptur?). Es wurde nämlich gleich nach der Aufnahme eine Dämpfung constatiert, welche beide Flanken sowie den Raum zwischen Symphyse und Nabel einnahm, außerdem war Stuhl- und Urinverhaltung, ferner häufiges Erbrechen vorhanden. Die schweren Symptome hielten ziemlich lange an, schließlich trat unter exspektativer Behandlung (33 Tage) Heilung ein.

Der 2. Fall (Nr. 11) zeigte eine Zwerchfellruptur.

Im 3. Fall (Nr. 28) hat eine Leberruptur stattgefunden.

Ich lasse hier die Krankengeschichte folgen:

Der 26 Jahre alte Kutscher (aufgenommen 6. IV. 1903, gestorben 7. IV. 1903) war von seinem Lastwagen gestürzt und unter die Räder desselben geraten. 2 Stunden nach dem Unfall wurde er auf unsere Station gebracht. Bei der Untersuchung fiel die sehr starke Anämie desselben auf. Das Bewußtsein war frei. Auf der rechten Seite konnte man mehrfache Rippenbrüche constatieren. Rechts hinten war eine handbreite Dämpfung nachzuweisen, über welcher das Atmen aufgehoben war. Eine Probepunktion an dieser Stelle ergab die Anwesenheit von freiem Blut im Rippenfellraum. Die Leberdämpfung begann vorne am oberen Rand der 5. Rippe, war 2 Querfinger breit und ging nach unten in eine Zone (gedämpft) tympanitischen Schalles über.

Das Abdomen im Niveau des Thorax, die M. recti bretthart gespannt, das rechte Hypochondrium sehr druckempfindlich. In der rechten Flanke eine deutliche Dämpfung, welche sich jedoch bei Lagewechsel nicht ändert. Im Harn Urobolin. In Ansehung der Anämie, der starken Schmerzhaftigim rechten Hypochondrium und der rechtsseitigen Flankendämpfung wird eine Leberruptur angenommen und 5 Stunden nach dem Unfall die Lapa-

rotomie ausgeführt (Dr. Fuchsig). Nach Eröffnung des Abdomens durch einen Schnitt, der in der rechten Parasternallinie vom Rippenbogen abwärts verlief, entleert sich flüssiges dunkles Blut. Dasselbe wird ausgetupft; beim weiteren Suchen findet man eine 5 mm lange Ruptur einer Dünndarmschlinge, welche sofort in 2 Schichten vernäht wird. Die Leberoberfläche ist intakt, dagegen finden sich in der Leberpforte große Blutcoagula, welche es nahelegen, daß trotzdem eine zentrale, hinten komplete Leberruptur bestehen mag. Die Blutung steht. Einführung eines Mikulicz-Tampons gegen die Leberpforte und eines zweiten in den Douglas. Naht, Verband. Unter den Erscheinungen zunehmender Anämie ging der Patient am nächsten Tag zugrunde.

Obduktionsbefund (Prof. Kretz): Ruptura traumatica hepatis centralis subsequente haemorrhagia. Fracturae multiplices costarum (V, VI, VII, VIII) lateris dextri cum haemorrhagia vasorum intercostalium subsequente haematothoraci dextri et atelectasi ex compressione pulmonis. Sugillationes.

Im 4. Fall (Nr. 42) hatte neben der Thoraxverletzung auch eine Verletzung des Ductus cysticus stattgefunden.[1])

Der 5. Fall (Nr. 48) ist dadurch bemerkenswert, daß ein 3jähriges Kind von einem 4jährigen Burschen gestochen und infolge dieses Messerstiches die Brustwand, Lunge, Zwerchfell und Magen verletzt worden waren.

Hier die Krankengeschichte:

Fall 48.

Der 3 Jahre alte Bursche (aufgenommen 29. V. 1901, gestorben 30. V. 1901) war von einem vorübergehenden 4 Jahre alten Kinde mit einem Schusterkneip in die linke Brusthälfte gestochen worden. Das Kind wurde sofort auf unsere Station gebracht. Dasselbe war apathisch fast somnolent, das Gesicht blaß, die Lippen cyanotisch, Atmung beschleunigt. Puls 150, sehr klein.

Im 7. Intercostalraum links in der Mamiliarlinie befand sich eine ungefähr 2 cm lange, auf einige mm klaffende Wunde. Durch dieselbe ragt ein blutig injiciertes Netzklümpchen vor. Mit der Sonde gelangt man durch die Wunde nach unten und links in die Brusthöhle. Der Lungenbefund ergab rechts normale Verhältnisse, links zeigte sich im Verlaufe von ungefähr 20 Minuten tympanitischer Schall in der linken Achselhöhle, ziemlich hoch hinaufreichend. Am Abdomen, welches anfangs ganz weich und tympanitisch klingend war, bildete sich nach ungefähr einer halben Stunde im Umkreis des Nabels eine Dämpfung aus. Es wurde sofort zur Operation geschritten. Durch einen 5 cm langen, $1^1/_2$ Querfinger links von der Mittellinie verlaufenden, am Rippenbogen beginnenden Schnitt wird das Adomen eröffnet. Es fanden sich kleine Mengen Blut in demselben. Der hervorgezogene Magen zeigt in der vorderen Wand nahe der großen Curvatur eine Stichwunde, welche alle Schichten der Magenwand durchtrennte und ein größeres Gefäß verletzt hatte. Dementsprechend war auch die hintere Magenwand vollständig durchtrennt. Beide

1) Dieser Fall wurde bereits vom Primarius Dr. Lotheißen in der Gesellschaft der Ärzte in Wien vorgestellt. Vgl. Wiener klin. Wochenschr. 29. X. 03.

Wunden wurden in 2 Schichten vernäht. Hierauf wird das Abdomen in 3 Etagen geschlossen. Kochsalzinfusion.

Am nächsten Tag erfolgte der Tod. Die gerichtliche Obduktion ergab: Blutansammlung im linken Brustfellraum. Infolge des einen Stiches war die Brustwand durchtrennt worden, der linke Brustfellraum eröffnet, das Zwerchfell und der Magen in seinen beiden Wänden durchtrennt worden.

Noch ein Fall (Nr. 14) wäre zu erwähnen. Es handelt sich dabei um keine eigentliche Bauchverletzung. Patient war wahrscheinlich im betrunkenen Zustand vom Kutschbock gefallen und hatte sich eine Verletzung der linken Lunge mit nachfolgendem linksseitigen Bluterguß zugezogen. Diese Verletzung war an sich keine besonders schwere und hätte gewiß nicht den letalen Ausgang herbeigeführt. Am 3. Tage trat jedoch ein gewaltiger Meteorismus des Bauches ein, welcher bis zu dem am 8. Tage erfolgten Tode immer mehr zunahm, und wie die Obduktion zeigte, durch die außerordentliche Compression beider Lungen den Tod herbeigeführt hatte. Es bestand keine sichtbare Bauchverletzung. Wir müssen annehmen, daß es sich in diesem Fall um eine vollständige Paralyse des Darms gehandelt habe, welche durch das Trauma erzeugt worden war.

Was die sekundären Erscheinungen anbelangt, welche sich im Verlaufe einer penetrierenden Thoraxverletzung einstellen können, so spielt wohl die Infektion des hämorrhagischen Ergusses die Hauptrolle. Die Möglichkeit derselben muß ohne weiteres zugegeben werden, doch habe ich den Eindruck, daß die Wichtigkeit, welche die meisten Autoren derselben beimessen, eine unbegründete ist, da die Infektion nach unseren Erfahrungen äußerst selten sein muß. Bezüglich der Pleuritis habe ich schon früher das Wesentliche gesagt.

Pneumonie trat in 4 Fällen auf (Nr. 15, 21, 35, 49). Auf das Auftreten der sogenannten Contusionspneumonie hat zuerst Litten[1]) aufmerksam gemacht, ferner hat Demut[2]) und in jüngster Zeit Sammt[3]), welcher 56 Fälle gesammelt hat, diese interessante Folgeerscheinung beschrieben. Nach ihm kann die hämorrhagische Infiltration des Lungengewebes vielleicht in einzelnen Fällen, auch ohne Hinzutreten einer Infektion, ein Krankheitsbild hervorrufen, welches dem der Pneumonie ähnlich ist. In der Mehrzahl der

1) Über die durch Contusion erzeugten Erkrankungen der Brustorgane mit besonderer Berücksichtigung der Contusionspneumonie. Ztschr. f. klin. Med. 1882. Bd. 5.

2) Beitrag zur Lehre der Contusionspneumonie. Münch. med. Wochenschrift 1888.

3) Über Pneumonie und Pleuritis im Anschluß an Contusionen des Thorax. Inaug.-Dissert. München 1904.

Fälle bildet sie nur die Gelegenheitsursache für dieselbe Infektionskrankeit, die sonst als genuine Pneumonie gilt. Es läßt sich nur die Vermutung aufstellen, daß die Bakterien in dem Extravasat und in dem in seiner Widerstandsfähigkeit geschwächten Lungengewebe einen besonders günstigen Nährboden finden. Die Pathogenese der Contusionspneumonie ist demnach noch nicht klargestellt. Nur das eine ist sicher, daß in vielen Fällen nach Contusionen des Thorax Pneumonien der contundierten Lunge auftreten, und es wurden auch in mehreren Fällen Pneumokokken gefunden. Andererseits ist der Beginn und auch der Verlauf der Contusionspneumonie von dem der typischen croupösen ganz verschieden. Eine wirkliche Infektion ist unter unseren Fällen nur einmal nachweisbar (Fall Nr. 25).

Der 50 Jahre alte Patient gab bei der Aufnahme an, daß er vor 5 Wochen auf der Plattform eines Eisenbahnwaggons stehend bei einer starken Biegung das Gleichgewicht verloren habe, vom Wagen heruntergestürzt und mit großer Gewalt zu Boden geschleudert worden sei. Er soll dabei das Bewußtsein verloren haben. Als er zu sich kam, stellten sich heftige Kopfschmerzen und intensive Schmerzen in der rechten Brustseite ein. Auch trat starker Husten auf. Am 5. Tage nach dem Unfalle stellte sich beim Husten eine sehr starke Blutung ein. Das Blut war frisch-rot, schaumig; der Bluthusten dauerte 14 Tage. Es traten nach und nach Atemnot sowie Fieber und Schüttelfröste auf. Wegen dieser Beschwerden ließ sich Patient aufnehmen (26. XI. 1901). Bei der Untersuchung ergab sich, daß auf der rechten Seite ein von der 7. Rippe beginnender Pyothorax bestand, außerdem bestand ca. 4 Querfinger unter der hinteren Axillarfalte rechts eine Vorwölbung der Haut, welche beim Husten oder Pressen an Umfang zunahm, darüber war leerer Schall. An dieser Stelle konnte man auch den Finger tiefer als normal einpressen und man konnte so feststellen, daß es sich um einen Defekt in der Rippe handelte. Im 7. Intercostalraum unterhalb des rechten Angulus scapulae wurde nun mittels eines dicken Troicarts die Punktion ausgeführt und ca. 3 Liter dicken, grünlichen Eiters entleert. Der Eiter enthielt Streptokokken in Reinkultur. Der Verlauf gestaltete sich ganz ohne Complicationen und Patient konnte nach 4 Wochen das Spital geheilt verlassen.

Behandlung.

Bevor ich auf die Behandlung der penetrierenden Thoraxverletzungen, bei welcher noch in vielen Punkten mehrfach voneinander sehr abweichende Meinungen bestehen, eingehe, möchte ich kurz über die Resultate, die wir bei unseren Fällen erhalten haben, berichten.

Von den 49 Fällen von penetrierenden Thoraxverletzungen sind 10 gestorben (etwas über 20 Proz.). Unter diesen sind jedoch

4 Fälle, bei welchen noch andere schwere, direkt zum Tode führende komplizierte Verletzuugen bestanden haben (Schädelbasisbruch, Leberruptur, perforierende Verletzung des Magens, Zwerchfellruptur). Es bleiben also 6 Falle (über 12 %).

Die meisten der 49 Fälle wurden exspectativ behandelt mit Bettruhe, aseptischem Occlusivverband der Thoraxwände, sowie symptomatischer Behandlung der bestehenden Beschwerden und Complicationen.

Die Verletzungen der Thoraxwand selbst wurden in allen Fällen wie andere durch unreine Instrumente beigebrachten Wunden behandelt; nachdem die Umgebung derselben gründlich gereinigt worden war, wurde in der Regel die Wunde selbst mit einem Jodoformstreifen tamponiert und darüber ein Occlusivverband angelegt. Von jeder Sondierung sowie von jeder gründlichen Desinfektion der Wunde selbst (Berieselung mit antiseptischen Flüssigkeiten), Adaptierung der Wundränder usw. wurde abgesehen. Daß, wenn eine Blutung aus einem größeren Gefäß vorhanden war, dieselbe nach chirurgischen Regeln behandelt wurde, ist selbstverständlich. Mit dieser Behandlungsweise befinden wir uns wohl in Übereinstimmung mit den meisten Chirurgen und wir machten auch die besten Erfahrungen damit. Riedinger (l. c.) verfährt nach ähnlichen Prinzipien, er kann es sich jedoch nicht versagen, die Wundfläche selbst mit einer 2 proz. Carbollösung oder 1 ‰ Sublimatlösung zu berieseln.

Klett[1]) hat das Langenbecksche Verfahren wieder aufgenommen und entgegen der mehr exspectativen Behandlung bei den zur Behandlung gekommenen Stichwunden des Thorax eine mehr eingreifende Methode bevorzugt, indem bei frischen Stichverletzungen prinzipiell „die primäre Desinfektion" des Wundkanals, eventuell bis zur Pleura ausgeführt wurde.

Bei Schußwunden begnügte man sich auch hier in der Regel mit einer Desinfektion in der Umgebuug des Wundkanals und Anlegung eines aseptischen Deckverbandes. Bei Stichverletzungen wurde folgendermaßen vorgegangen: „Der Stichkanal wird in Narkose durch schichtweise Erweiterung in seinem ganzen Verlaufe eventuell bis zur Pleura oder Herzbeutel bloßgelegt. Nach Anfrischung und Auswaschen des Wundkanals wird die Blutung gestillt und nicht penetrierende Wunden nach Einlegung eines Drains durch Naht vereinigt. Bei penetrierenden Wunden wird ein bis zur Pleura

1) Zur Behandlung der Thoraxverletzungen. Ztschr. f. Chir. Bd. 49.

reichender Jodoformgazetampon eingelegt. Es lehrt die klinische Erfahrung, daß die Säuberung einer vollständig zugänglichen Wunde von septischen Keimen durch Desinfektion in den allermeisten Fällen so weit gelingt, daß ein aseptischer Wundverlauf zustande kommt."

Dementgegen möchte ich hervorheben, daß eine sichere Desinfektion einer verunreinigten Wunde überhaupt nicht möglich ist; weiter ist es gewiß nicht gleichgültig, einen Verletzten, der durch den Blutverlust, Shok usw. geschwächt ist, einer Narkose zu unterziehen. Außerdem hebt Klett selbst einen Nachteil hervor, nämlich daß bei der Erweiterung des Stichkanals oft unvermeidlich ein Strom von Luft in die Pleurahöhle eindringe und daß dieses bei sämtlichen perforierenden Stichverletzungen zu beobachten sei. Dieser Umstand ist gewiß nicht gleichgültig und muß die Infektionsmöglichkeit in der Pleurahöhle unendlich vermehren. Wir sehen dies auch aus den Resultaten von Klett. Die nicht penetrierenden Stichverletzungen des Thorax kamen ohne weiteres zur Heilung. Bei den 28 „primär desinficierten" penetrierenden Stichverletzungeu mußte in „5 Fällen" (!) wegen nachfolgenden Empyems operativ eingegriffen werden. Unter unseren 17 Fällen von penetrierenden Stichverletzungen ist es in keinem einzigen Falle zu Empyem gekommen.

Einen mehr abwartenden Standpunkt in der Behandlung der äußeren Wunden des Thorax, der sich mit dem unseren deckt, vertritt Momburg (l. c.). Borszeky (l. c.) empfiehlt mehr aktiv vorzugehen; er spült die Wunde mit Bor- oder Sublimatlösung aus und verschließt hierauf den Wundkanal mit Seidennähten. — Viel wichtiger und schwieriger zu beantworten ist jedoch die Frage, wie man sich gegenüber der Blut- und Luftansammlung im Pleuraraum zu verhalten und die Lungenwunde selbst zu behandeln habe. Sicher ist, daß in den meisten Fällen bei einfach exspektativer und symptomatischer Behandlung eine Heilung eintritt; daß man ferner bei vereiterten oder verjauchten Pleuraergüssen so bald und so radikal als möglich einschreiten müsse, ist nach dem heutigen Stande der Chirurgie ohne weiteres klar. Es handelt sich daher bei der Entscheidung, ob aktives oder mehr abwartendes Vorgehen, nur um die schweren Fälle, welche entweder nach einigen Tagen zugrunde gehen oder nach langwierigem Krankenlager ausheilen. Bei den ganz schweren Fällen, wo komplizierende Verletzungen bestehen und welche schon in einigen Stunden zugrunde gehen, wird ja jede Behandlung nutzlos sein.

Wir wollen zuerst unser Material in dieser Richtung unter-

suchen. Vorerst will ich den einen Fall (Nr. 25) vorweg nehmen, welcher schon mit Pyothorax in Behandlung kam und wo sofort Punktion und Drainage des Pleuraraumes vorgenommen wurde und welcher genesen ist. Außerdem wurde nur in 5 Fällen ein operativer Eingriff ausgeführt. Derselbe bestand in 4 Fällen in einfacher Punktion des Thorax und Entleerung des serös-hämorrhagischen Ergusses, in einem Fall in ausgedehnter Resektion der Rippen und Tamponade des Brustfellraumes, welche jedoch erst am 5. Tage vorgenommen wurde, als Patient beinahe moribund war (Fall Nr. 35). Von diesen 5 Fällen sind nur einer genesen und 4 gestorben. Wir sehen wohl daraus, daß auf unserer Station der weitgehendste konservative Standpunkt vertreten und nur in verzweifelten Fällen ein aktives Vorgehen eingeschlagen wurde. Im ganzen sind, wie schon erwähnt, 10 Fälle gestorben, davon sind jedoch 4 durch anderweitige schwere Verletzungen compliciert, so daß die Thoraxverletzungen an Bedeutung zurücktreten. Von den anderen 6 wurde bei 4 Punktion des Thorax und Entleerung des Ergusses ausgeführt. Nur 2 sind also ohne jede chirurgische Behandlung gestorben. Davon war jedoch der eine (Nr. 12) 70 Jahre alt, kam schon benommen und schwer dyspnoisch zur Aufnahme und starb schon am nächsten Tage. Der andere Fall (Nr. 16) betrifft einen 7jährigen Knaben, der mit beiderseitigem Pneumothorax zur Aufnahme kam und schon nach 3 Stunden starb.

Es sind von den 49 Fällen im ganzen 37 bei bloßer abwartender Behandlung ausgeheilt (73 Proz.), 2 wurden mit Erfolg operiert (13 und 35), 10 sind gestorben, von diesen waren 4 wegen ihres Hämopneumothorax operiert worden. Im ersten Fall (Nr. 1) wurde bei dem 46jährigen Patienten, trotzdem schon am 5. Tage eine Dämpfung rechts von der Mitte der Scapula an constatiert wurde, erst am 14. Tage (1 Tag vor dem Tode) eine Probepunktion vorgenommen und blutig-seröse Flüssigkeit entleert. Bei der Obduktion fand sich die ganze Lunge fleischartig, ganz zusammengedrückt im oberen Anteil des rechten Brustfellraumes durch 1 $^1/_2$ l seröser Flüssigkeit und mächtige Fibringerinnsel. Im 2. Falle (Nr. 35) wurde bei dem 22jährigen Patienten, der eine Stichverletzung in die linke Brustseite erhalten hatte, am 5. Tage, als Patient schon collabiert war, die Stichwunde erweitert, eine Rippe reseciert, die spritzend vorgefundene Intercostalarterie ligiert und die Pleura tamponiert. 2 Stunden später erfolgte der Exitus. Bei der Obduktion fand sich die linke Lunge zusammengefallen und die Pleura mit einer dicken Schicht festhaftenden faserstoffartigen Exsudats be-

deckt. Die Seitenpartie des Unterlappens wies eine 7 cm lange, scharfrandige Wunde auf.

Im 3. Falle (Nr. 49) wurden bei einer Schußverletzung der linken Thoraxseite, welche einen Hämopneumothorax zur Folge hatte, durch 4 Punktionen, welche im Verlaufe von 3 Wochen vorgenommen, ungefähr 4 l blutig-seröser Flüssigkeit entleert. Auch hier fand sich bei der Obduktion eine völlige Atelektase der linken Lunge mit mächtiger Fibrinauflagerung auf der Pleura.

Im 4. Falle (Nr. 14) wurden am 5. Tage 200 g blutig seröser Flüssigkeit entleert. Der Tod erfolgte hier, wie schon oben erwähnt, infolge der Darmlähmung. Es fragt sich, ob in den 3 zuerst genannten Fällen vielleicht nicht, wenn die chirurgische Behandlung schon früher und radikaler ausgeführt worden wäre, der Erfolg ein besserer gewesen wäre. In allen Fällen lassen die mächtigen Fibrinauflagerungen schon auf einen länger bestehenden Prozeß schließen.

Doch muß andererseits auch erwähnt werden, daß im Falle 49 auch eine radikalere Behandlung nichts genützt hätte, da ja auch durch eine Resektion nur jedesmal ein Pleurateilraum entleert worden wäre. Als weiteres Beispiel, daß manchmal auch eine sofortige radikale Behandlung unzureichend sein kann, könnte ich einen Fall von Stichverletzung des linken Brustfellraumes mit Verletzung der Mammaria interna anführen, der in letzter Zeit vorgekommen ist. Trotzdem hier sofort bei der Operation der ganze Pleuraraum entleert worden war, bildete sich neuerlich ein Exsudat; auch eine neuerliche Punktion nützte nichts. Die 2. Punktion hat sogar den Tod beschleunigt (Shok).

Es ist sehr schwer, in dieser Beziehung genaue Verhaltungsmaßregeln zu geben, und der Standpunkt, welchen die meisten Autoren in dieser Frage vertreten, entbehrt der Präcision und ist außerdem bei jedem einzelnen verschieden. Riedinger (l. c.) empfiehlt nur dann, wenn die Druckerscheinungen beunruhigend werden, Punktion und Aspiration des Blutergusses; es soll jedoch zunächst nur so viel entleert werden, daß die stärksten Drucksymptome beseitigt werden, weil dann meist eine raschere Resorption beginne. Wann die Aspiration vorgenommen werden solle, sei nicht genau zu präcisieren; mancher Patient überwindet nicht selten einen recht schweren Hämothorax, es kommt auch vor, daß die Verletzten durch Herzstillstand zugrunde gehen, die man vielleicht durch eine rechtzeitige Punktion hätte retten können. Die Aspiration solle beim ersten Mal keine allzu ausgiebige sein, weil die Möglichkeit bestehe,

daß dadurch die Quelle der Blutung von neuem zu fließen beginne, besonders wenn die Operation sehr kurz nach der Verletzuug ausgeführt wird. Die Quelle der Blutung selbst aufzusuchen, um die Ligatur der verletzten Gefäße zu machen, ist für die Mehrzahl der Lungenverletzungen ein Ding der Unmöglichkeit.

Momburg (l. c.) steht auf demselben Standpunkt und ist auch von der Furcht beseelt, daß nach frühzeitiger Punktion leicht Wiederauftreten der Blutung veranlaßt werden könnte. Le Boutillier[1]) rät dann zu operieren, wenn ein stark gespannter Pneumothorax nicht durch Punktion beseitigt werde, bei ausgedehntem Hämothorax und bei ausgedehntem fortschreitenden Hautemphysem. Auch Gerulanos (l. c.) und Borszeky (l. c.) stehen auf dem Standpunkte, die Punktion des Hämothorax nur dann zu vollziehen, wenn die Lungenwunde als geheilt angesehen werden könne, also je nach der Intensität der Blutung 2—3 Wochen nach der Verletzung; doch sei es nicht ratsam, auf einmal mehr als 500—600 ccm zu entfernen; besser, man wiederhole die Punktion später, doch solle man nicht mit der Punktion länger als 3 Wochen warten, damit die comprimierte Lunge ihre Ausdehnungsfähigkeit nicht verliere.

In neuerer Zeit macht sich jedoch ein mehr radikaler und, wie wir glauben, mehr berechtigter Standpunkt geltend, der darauf hinzielt, auch die Lungenverletzungen in mehr exact chirurgischer Weise anzugehen; so empfiehlt de Lorme[2]) bei profusen Lungenblutungen, wenn die gewöhnlichen zwecks Blutstillung benützten Mittel versagen, einen direkten Eingriff; man solle die Brusthöhle breit eröffnen und so die verletzte Lungenpartie sich zugänglich zu machen suchen. Ferner hat Tuffier auf dem Moskauer Kongreß 1897 über operatives Vorgehen bei 9 Lungenverletzungen berichtet, davon nahmen freilich 4 einen unglücklichen Ausgang.

Grunert[3]) berichtet über einen Fall von Lungennaht wegen starker Blutung infolge Stichverletzung mit günstigem Erfolge. Er empfiehlt besonders bei Stichverletzungen, abgesehen von den leichten Fällen, viel energischer aktiv vorzugehen, als im allgemeinen geschieht, denn hier könne es viel leichter zum gefährlichen Spannungspneumothorax und zum Emphysem, sowie zur gefährlichen Blutung kommen. Man könne durch sofortiges energisches Vorgehen nur nützen, niemals schaden.

---

1) Thoracic injuries involvings the lungs. Annals of surgery 1902.

2) Hildebrands Jahrbücher 1889.

3) Deutsche Ztschr. f. Chir. Bd. 74: Zur Behandlung von penetrierenden Brustwunden.

Auch König[1]) kommt bei Besprechung der Behandlung der Friedensschußverletzungen der Lunge zu dem Schlusse, daß wir der aktiven Behandlung der Lungenschüsse mit erheblichem Bluterguss eine weitere Ausdehnung geben sollen, wie wir dies heute auch zur Beschleunigung der Heilung bei einem Bluterguss in die Gelenke tun. Vor allem sollen wir beim Nachweis reichlichen Blutergusses am 2., 3. Tage auch dann noch die Entleerung des Raumes vornehmen, wenn die Erscheinungen nicht so drohend sind, daß sie als solche direkt dazu auffordern.

Auch wir müssen nach dem Ergebnis der Zusammenstellung unserer Fälle zu dem Schlusse kommen, daß man in schwereren Fällen von Hämopneumothorax, wenn einigermaßen ernstere Symptome, Dyspnoe, Cyanose, Verdrängung der Nachbarorgane etc., bestehen, zur Entleerung des Pleuraraumes schreiten soll; genügt eine Punktion nicht, so soll man ohne weiteres eine Rippe resecieren, die Pleura breit eröffnen, dann tamponieren und eventuell die blutende Stelle der Lunge, falls sie leicht erreichbar wäre, selbst angehen. Früher hat man sich immer vor einer frühzeitigen Entleerung des pleuralen Ergusses gefürchtet, weil man glaubte, daß eine Nachblutung aus der verletzten Lunge erfolgen könnte. Nun ist es, wie König (l. c.) hervorhebt, völlig unerwiesen, daß die Füllung des Thorax mit Blut die Blutung stille. Dagegen ist es erwiesen, daß die Menschen an den Folgen des Blutdrucks sterben, wenn man das Blut nicht herausläßt. Schon Penzoldt (l. c.) hat darauf hingewiesen. Die Pleurometrie bei Exsudaten ergibt für den nach innen lastenden Druck Zahlen, welche im Verhältnis zum Blutdruck gering sind. Eher wird die Pleura sich vollbluten, ehe das Blut seine eigenen Quellen zutamponiert.

Noch ein Moment wäre hervorzuheben; wie wir schon früher gesehen haben, ist die Resorption großer Blutextravasate von lokaler und allgemeiner Reaktion gefolgt, welche oft zur Bildung von schweren pleuralen Adhäsionen und Schwielen führt, dadurch bleibt für das ganze Leben eine schwere Herabsetzung der Funktionstüchtigkeit des Organismus zurück. Auch von diesem Standpunkt aus müssen wir darauf dringen, größere Pleuraextravasate baldigst zu entleeren, um nicht diese Arbeit dem Organismus überlassen zu müssen.

---

1) Aphor. Bemerkungen zum Verlauf der Behandlung der Friedensschußverletzungen der Lunge. Berl. klin. Wochenschr. 1903. Nr. 12.

1.[1]) 6. IV.—20. IV. 1894. — Überfahrenwerden von einem Lastwagen, wobei ein Rad über die Brust ging. — Rippenbruch rechts (6.—8.). — Hautemphysem, Dämpfung über der rechten Lunge vorn von der 4. Rippe, rückwärts von der Mitte der Scapula. Pneumo-Haemothorax dexter. — Pleuritis dexter. — Bruch des rechten Vorderarms. — Punktion des Thorax (blutig-seröse Flüssigkeit). — Tod an Haematothorax dexter. Fracturae multiplices costarum.

2. 24. VIII.—22. IX. 1894. — Sturz von einem 5 fußhohen Gerüst. — Bruch der 8. Rippe links. — Haematothorax sinister. — Exspektativ. — Heilung.

3. 18. XII. 1894—9. I. 1895. — Wurde von einem Wagen niedergestoßen. — Linksseitiger Rippenbruch. — Haemopneumothorax sinister, Hautemphysem. — Wunden im Gesicht. — Exspektativ. — Heilung.

4. 30. IV.—1. VI. 1895. — Pufferverletzung. — Linksseitiger Rippenbruch. — Hämothorax. — Bluterguß im Bauchraum. — Exspektiv. — Heilung.

5. 7. VI.—23. VI. 1895. — Fall eines Brettes auf die l. Thoraxseite. — Linksseitiger Rippenbruch (10.—11. R.). — Hämothorax, Hernia pulmonalis. — Exspektativ. — Heilung.

6. 27. IV.—18. V. 1896. — Sturz von einem Baugerüst. — Bruch der 8. Rippe links. — Haematothorax sinister. — Verstauchung der rechten Hand. — Exspektativ. — Heilung.

7. 3. IX.—14. IX. 1896. — Fall auf ein Omnibustrittbrett. — Bruch der 8. Rippe rechts. — Haematothorax dexter. Hautemphysem. — Exspektativ. — Heilung.

8. 16. IX.—26. IX. 1896. — Fall auf eine Latte. — Bruch der 8. Rippe links. — Haematothorax sinister. — Exspektativ. — Heilung.

9. 23. XII. 1897. — Überfahrenwerden von einem Lastwagen. — Hautemphysem links, kein Rippenbruch. — Blutiges Sputum. — Schädelbasisbruch. — Tod.

10. 7. X.—17. X. 1898. — Getroffenwerden von dem Hebel eines Wechsels. — Bruch der 4. Rippe links. — Haematothorax sinister. — Exspektativ. — Heilung.

11. 19. I.—24. I. 1898. — Überfahrenwerden von einem Lastwagen. — Bruch mehrerer Rippen links und rechts. — Haematothorax, Hautemphysem beiderseits. — Pleuritis bilateralis. — Exspektativ. — Tod: Fractura costae III ad VII sinistr. et V ad VIII dextr. Ruptura triplex diaphragmat. in part. dextr. anterior. omento occlus. Haematothorax cum pleuritide recent. bilat. Dilaceratio pulmon. utriusque fragmentis costae factae.

12. 16. V.—17. V. 1898. — Überfahrenwerden von einem Lastwagen. — Bruch der 4. und 5. Rippe links. — Haematothorax sinister, Hautemphysem, Pneumothorax. — Exspektativ. — Tod. Obduktionsbefund: Fractur. costarum IV, V und VI sin. cum perforatione pleurae adhaesivae et lobi infer. pulmon. sin. cum haemorrhagia.

---

1) Bei den einzelnen Fällen kehren folgende Rubriken ständig wieder: Datum. — Ursache. — Hauptverletzung. — Symptome. — Sekundäre Erscheinung. — Komplikationen. — Behandlung. — Ausgang.

13. 9. VI.—9. VII. 1898. — Fall auf eine Milchkanne. — Bruch der 9. Rippe links. — Haematothorax dexter. — Pleuritis dextr. — 29. VI. Punktion. — Heilung.

14. 26. VI.—3. VII. 1898. — Fall von einem Kutschbocke. — Bruch der 5. Rippe links. — Haematothorax sinister. — Meteorismus eximius. — 30. VI. Punktion. — Tod. Meteorismus eximius, Diaphragma elevant. cum compressione pulmonum. Fractura costae V sin. Haematothorax sin.

15. 23. III.—29. IV. 1899. — Überfahrenwerden von einem leeren Ziegelwagen. — Rippenbruch rechts (4., 5., 6. Rippe). — Hautemphysem, Haemo-Pneumothorax dexter. — Beiderseitige Pleuritis, Pneumonie im r. Unterlappen. — Exspektativ. — Heilung.

16. 22. VI. 1899 (7 Jahre alt). — Überfahrenwerden von einem Tramwaywagen. — Rippenbruch links. — Haemato-Pneumothorax sinister. Hautemphysem; Hämoptoë. — Ausgedehnte Blutunterlaufungen. — Exspektativ. — Tod. Fractura costae VII cum dilaceratione pleurae et pulmonis sin. extensa. Emphysema artefic. dorsi, trunci, colli et faciei et genitalium. Pneumothorax sin. e ruptura pulmon., dexter et ruptura emphysematis interstitialis.

17. 29. VII.—3. VIII. 1899. — Sturz von einem Gerüst. — Bruch der 6. und 7. Rippe links. — Hautemphysem. Haematothorax sin. — Delirium tremens. — Exspektativ. — Heilung.

18. 24. VI.—10. VII. 1899. — Sturz von einem Gerüst. — Bruch der 8. und 9. Rippe links. — Hautemphysem. — Heilung.

19. 4. I.—27. I. 1900. — Geraten unter einen elektrischen Motorwagen. — Bruch der 4. und 5. Rippe rechts. — Hautemphysem; Hämoptoë, Hämopneumothorax. — Delirium. Die Dämpfung rechts wird vom 12. Tage an grösser. — Rißquetschwunden am Kopfe. — Exspektativ. — Heilung.

20. 16. V.—2. VI. 1900. — Fall über eine Stiege. — Bruch der 7. Rippe rechts. — Hämothorax. — Probepunktion am 2. Tage ergibt reines Blut. — Heilung.

21. 21. VI.—8. VII. 1900. — Sturz in einen Keller. — Bruch der 6. und 7. Rippe links. — Hämothorax. — Rechtsseitige Pleuropneumonie seit 3. VII. — Exspektativ. — Heilung.

22. 12. VII.—25. VII. 1900. — Fall auf einen Ziegelhaufen. — Bruch der 9. Rippe links. — Hämothorax. — Exspektativ. — Heilung.

23. 21. II.—2. III. 1901. — Fall von einer Treppe. — Bruch der 8. und 9. Rippe links. — Hautemphysem. — Exspektativ. — Heilung.

24. 12. VII.—31. VII. 1901. — Fall von einem Wagen. — Bruch der 7. und 8. Rippe links. — Hautemphysem. — Exspektativ. — Heilung.

25. 26. XI.—24. XII. 1901. — Vor 5 Wochen Fall von einem fahrenden Eisenbahnzuge. — Bruch der 3.—5. Rippe rechts. — Hämoptoë. Hämothorax. — Pyothorax dexter. — 28. VII. Punctio thoracis. Entleerung von 3 Liter Eiter (Streptokokken). — Heilung.

26. 8. I.—25. I. 1902. — Fall eines eisernen Gitters auf die Brust. — Bruch der 9. Rippe rechts. — Hämothorax; Hautemphysem; blutiges Sputum. — Pleuritis dextra. 12. I. Die Dämpfung nimmt zu. — Rißquetschwunden am Kopfe. — Exspektativ. — Heilung.

27. 10. X.—20. X. 1902. — Fall von 4 Meter Höhe, Auffallen auf

einen Baum. — Bruch der 6. Rippe links. — Haematothorax sin.; Hautemphysem. — Exspektativ. — Heilung.

28. 6. IV.—7. IV. 1903. — Überfahrenwerden von einem Lastwagen. — Bruch mehrerer Rippen rechts. — Haematothorax dexter. — Blutung ins Abdomen, Ruptur einer Dünndarmschlinge. — Laparotomie. — Gestorben. Ruptura traum. hepatis centralis subsequente haemorrhagia. Fracturae costarum multiplices (V, VI, VII, VIII) dextri lateris cum haemorrhagia vasorum intercostalium subsequente haematothorace dextr. et atelectasi e compressione pulmonis.

29. 23. X.—5. XI. 1904. — Fall infolge Ausgleitens. — Bruch der 8. und 9. Rippe rechts. — Haematothorax dexter. — Exspektativ. — Heilung.

30. 10. XI.—24. XI. 1904. — Fall auf eine Planke. — Bruch der 10. und 11. Rippe rechts. — Haematothorax sinister. — Exspektativ. — Heilung.

31. 8. X.—12. XI. 1904. — Überfahrenwerden von einem Wagen. — Bruch mehrerer Rippen rechts. — Hautemphysem, Haematothorax dexter. — Exspektativ. — Heilung.

32. 19. II.—12. III. 1894. — Stich in den Rücken. — Stichwunde am Rücken rechts. — Hautemphysem, Haematothorax dexter. Blutiges Sputum. — Exspektativ. — Heilung.

33. 23. VII.—14. VIII. 1894. — Stich mit einem Taschenmesser. — Stichwunde in der l. Brustseite. — Hämoptoë; Hautemphysem, Haematothorax. — Exspektativ. — Heilung.

34. 29. XII. 1894—4. II. 1895. — Messerstiche. — Mehrere Stichwunden in der l. Brustseite. — Hautemphysem; blutiges Sputum; Hämatothorax. — Links wird die Dämpfung intensiver (Fieber). — Probepunktion ergibt blutig seröse Flüssigkeit. — Heilung.

35. 6. X.—10. X. 1895. — Messerstiche bei einer Rauferei. — Stichwunden am l. Thorax. — Haematothorax sinister. — Dämpfung l. ansteigend. — 10. X. Resektion der 7. Rippe l. und Erweiterung der Wunde. — Tod. Pneumohaematothorax sin., Pleuritis fibrinosa sin., Pneumonia dextr. post vulnus punctum thoracis (pulmonis) sin.

36. 24. XI.—14. XII. 1895. — Messerstiche. — Stichwunde im l. 6. Intercostalraum. — Haematopneumothorax sinister. — Exspektativ. — Heilung.

37. 6. X.—20. X. 1897. — Messerstiche. — Zwei Stichwunden in der rechten Thoraxseite. — Deutliches Schlürfen der Luft durch die Wundöffnung beim Atmen. Keine Dämpfung. — Am 8. X. tritt erst rechts Dämpfung auf. — Exspektativ. — Heilung.

38. 17. VI.—29. VI. 1901. — Stichverletzung. — Mehrere Stichverletzungen am Rücken. — Pneumothorax sinister. — Stichverletzung an der Nase. — Exspektativ. — Heilung.

39. 4. I.—26. I. 1902. — Messerstich. — Stichverletzung in der r. Brustseite. — Blutiges Sputum, Hautemphysem, Haematothorax dexter. — Exspektativ. — Heilung.

40. 21. IV.—27. IV. 1902. — Messerstiche. — Stichverletzung am Rücken. — Haematothorax sinister. — Vuln. punct. brachii d. — Exspektativ. — Heilung.

41. 14. IV.—22. IV. 1903. — Messerstiche. — Mehrere Stichwunden in der l. Thoraxseite. — Hautemphysem, Haemotothorax sinister. — Exspektativ. — Heilung.

42. 20. VII.—24. IX. 1903. — Stichverletzungen. — Mehrere Stichwunden am l. Thorax. — Haematothorax sinister, Pneumothorax. — Vuln. punct. abdominis. — Laparotomie. — Heilung.

43. 11. X.—17. X. 1903. — Messerstiche. — Stichwunden an der r. Thoraxseite. — Haematothorax dexter. — Stichwunden am Kopf. — Exspektativ. — Heilung.

44. 8. IX.—21. IX. 1903. — Messerstiche. — Stichwunden an der l. Brustseite. — Haematothorax sinister, Hautemphysem. — Exspektativ. — Heilung.

45. 11. I.—21. I. 1904. — Messerstiche. — Stichwunden der r. Brustseite. — Haematothorax dexter. — Stichwunden am Kopfe. — Exspektativ — Heilung.

46. 10. V.—28. V. 1904. — Messerstiche. — Stichwunden an der l. Brustseite. — Haematothorax sinister. — Exspektativ. — Heilung.

47. 3. X.—28. X. 1904. — Messerstiche. — Stichwunden an der r. Brustseite. — Haemopneumothorax dexter (Succussio Hippocratis). — Exspektativ. — Heilung.

48. 29. V.—30. V. 1901. — Messerstich. — Stichwunden an der l. Brustseite. — Haematothorax sinister, Hautemphysem. — Vulnus punct. ventriculi. — Laparotomie. — Tod. Haematothorax sin. Vuln. punct. ventricul. (Zwerchfell durchschnitten).

49. 14. IX.—23. X. 1904. — Schußverletzung. — Schußwunde in der Herzgegend. — Haemopneumothorax sinister, blutiges Sputum. — Pleuritis sin., Pneumonia sin. — 4 Punktionen; Entleerung von 4000 cm serösblutigen Exsudats. — Tod an Pleuritis serofibrinosa.

Den früheren Chefs der chirurgischen Abteilung, Herrn Primarius Dr. Frank (bis April 1896) und Herrn Primar. Dr. Schnitzler (bis Ende Mai 1902), danke ich auch an dieser Stelle für die Überlassung der Krankengeschichten.

Ebenso danke ich meinem Chef, Herrn Primarius Dr. Lotheißen, für die freundliche Unterstützung bei der Arbeit.

IX—XIV.

Kleinere Mitteilungen.

IX.

Aus der chirurgischen Universitätsklinik zu Göttingen
(Direktor: Geh.-Rat Prof. Dr. Braun).

Peniscarcinom bei einem 2jährigen Kinde.

Von

Dr. **Creite**,
Assistenzarzt der Klinik.

(Mit 1 Abbildung im Text und Tafel V.)

Im Folgenden soll über den Penistumor eines zweijährigen Kindes berichtet werden, der sowohl durch seine Natur, wie besonders sein Vorkommen bei einem so jungen Individuum Interesse verdient.

Am 4. Oktober 1904 wurde das 2 Jahre 2 Monate alte Kind, E. O. in die chirurgische Klinik aufgenommen. Bei dem Kinde bestand seit 8 Tagen ein heftiger Priapismus, der nur wenige Tage vorher langsam, ohne bekannte Veranlassung angefangen und seither in unveränderter Stärke angedauert hatte. Die Untersuchung des im übrigen völlig gesunden, etwas blassen, aber gut genährten Kindes ergab, daß der Penis sich im Zustande starker Erection befand. Auf dem Rücken des etwa auf das 2—3fache vergrößerten derben Gliedes sieht man einzelne geschlängelte blaurote, erweiterte Venen; die Vorhaut bedeckt die Eichel größtenteils, Knoten oder derbe Stränge sind nicht zu fühlen. Die Schwellung des Penis setzt sich über das Scrotum auf die Dammgegend fort, wo eine breite Infiltration besteht, aus der ein etwa walnußgroßer Knoten sich heraustasten läßt. Dieser erscheint in seinen hinteren Partieen etwas weicher und gibt hier das Gefühl undeutlicher Fluctuation. Die inguinalen Lymphdrüsen beiderseits zeigen keine Schwellung und keine Druckempfindlichkeit. Die Harnentleerung geht unbehindert vor sich, der Urin ist frei von

Eiweiß, Zucker oder sonstigen Beimischungen. Im Schlaf sowohl wie in der Narkose (Figur 1) bleibt der Priapismus unverändert bestehen. Auf einem Rötgenbild gibt der erwähnte Tumor der Dammgegend einen deutlichen Schatten, er wird deshalb zunächst als die Ursache des Priapismus angesehen und durch einen Schnitt freigelegt. Hierbei kommt man in ein weißgraues derbes Gewebe, aus dem nicht allein der Tumor selbst besteht, sondern das sich noch diffus in die Infiltration der Dammgegend hineinersteckt. Die mikroskopische Untersuchung eines kleinen excidierten Stückchens ergibt große epitheliale Tumorzellen mit großem bläschenförmigen Kern, die zwischen sich nur ganz geringe Mengen Stroma aufweisen.

Fig. 1.

Bei der nunmehr vorgenommenen Exstirpation des Tumors (Geheimrat Braun,) in der Dammgegend zeigt es sich, daß die Tumormassen die Harnröhre vollkommen umwachsen haben und in die Corpora cavernosa penis hineingehen; es wird daher die Amputatio penis mit Eichel angeschlossen, die vordere Wunde vor der Symphyse vernäht, die Harnröhre, die in der Pars membranacea durchtrennt ist, durch die Wunde am Damm nach außen geleitet und ein Katheter in sie eingeführt.

Die Wundheilung kam glatt zustande, das Kind erholte sich von der Operation gut. Der Urin entleerte sich durch den Katheter und später nach Wegnahme desselben aus der Wundhöhle am Damm.

Nach einigen Wochen aber verfiel des Kind mehr und mehr, es stellte sich eine heftige Bronchitis ein, und als es am 6. November 04 von den Eltern abgeholt wurde, befand es sich in einem äußerst elenden Zustande, der zu Hause noch weiter angedauert und am 23. November 04 zum Exitus letalis geführt hat.

Eine Sektion wurde nicht gemacht. Das durch die Operation gewonnene Präparat ist 13 cm lang, es setzt sich in seinen vorderen $^2/_3$ aus der Glans penis und den Corpora cavernosa zusammen, an die sich

nach hinten der in der Dammgegend gelegene Tumor anschließt. Auf einem Durchschnitt durch diesen letzteren sieht man, daß er aus einem grauweißen weichen, etwas über den Schnittrand vorquellenden Gewebe besteht, von dem sich reichlich weißgrauer Zellsaft abstreichen läßt und durch dessen Mitte etwa die nur wenig komprimierte Harnröhre zieht. Eine scharfe Abgrenzung gegen das umgebende Gewebe findet nicht statt, sondern man sieht nach überallhin Fortsätze der Geschwulst in dieses hinein ziehen. Nach vorn zu geht die Tumormasse continuierlich in die Corpora cavernosa über und zwar sind die Corpora cavernosa penis bis zur Glans von ihr angefüllt, das Corpus cavernosum urethrae ist nur in seiner hinteren Hälfte von Tumor durchsetzt. Die Harnröhre ist in ihrer ganzen Länge ohne Besonderheiten, die Schleimhaut ist gefaltet und weich. Während nun die Wand der Hanröhre in der Pars pendula penis ohne irgend welche makroskopischen Veränderungen ist, erscheint sie in der Dammgegend, wo sie durch die breiten Tumormassen hindurch zieht, verdickt und infiltriert. Die drei Corpora cavernosa laufen von der Glans bis zur Symphyse durch ihre bindegewebigen Hüllen scharf getrennt neben einander her, hier gehen sie völlig unvermittelt breit in die Geschwulstmasse am Damm über. Nur noch in einzelnen stärkeren Bindegewebszügen in den vorderen Teilen der Geschwulst erkennt man noch die Reste ihrer Hüllen. Die Glans penis, die stark vergrößert ist, läßt nirgends etwas von Geschwulstmasse erkennen, vielmehr sieht man, wie diese mit einer scharfen Grenze am Rande der Glans aufhört.

Für die mikroskopische Untersuchung wurden Teile aus der Glans, der Mitte der Pars pendula, aus den hinteren unter der Symphyse gelegenen Partieen und aus der Tumormasse in der Dammgegend genommen, in Celloidin eingebettet und geschnitten. Die Präparate wurden mit Hämatoxylin-Eosin oder van Gieson gefärbt. Die Untersuchung ergab mit Ausnahme der Glans, die sich auch mikroskopisch frei von Tumor erwies, an allen Stellen das gleiche Resultat, so daß ich, ohne auf die einzelnen Stellen näher einzugehen, eine zusammenfassende Beschreibung der Neubildung geben kann.

Die uns vorliegende Geschwulst besteht fast ausschießlich aus Zellen; nur an einzelnen Punkten erkennt man spärliche feine Bindegewebsbalken. An den Partieen, wo größere Mengen von Stroma (Figur 2, Taf. V.) vorhanden sind, sieht man, daß dies die Reste des vorher dort vorhanden gewesenen Bindegewebes sind. Die Zellen haben eine vielgestaltige Form. Sie sind teils rund, teils oval oder mehr polygonal. Ihr Kern ist groß, bläschenförmig, meist rund, seltener oval, mit deutlichem Kernkörperchen. An einzelnen Partieen liegen die Zellen dicht bei einander und bilden breite zusammenhängende Zellzüge (Figur 3, Taf. V). An anderen Stellen sieht man die Zellen in Schlauchform angeordnet (Figur 4), so daß hier die Geschwulst einen drüsenartigen Aufbau besitzt. Innerhalb der von Tumormassen angefüllten Hohlräume der Corpera cavernosa ist an vielen Stellen noch normales, gut erhaltenes Endothel nachzuweisen, nur an einzelnen Partieen ist das Endothel etwas gequollen und kommt an Aussehen den im Lumen liegenden Tumorzellen gleich. Ein direkter Übergang von Endothelien in die Geschwulstzellen ist nirgends nachzuweisen, vielmehr gewinnt es den Anschein, als ob die Tumorzellen in die Hohlräume hineingewuchert sind

und erst sekundär die beschriebene Veränderung der Endothelien, sei es durch Druck oder sonstige Einwirkung, hervorgerufen haben. Die Schleimhaut der Urethra zeigt überall ein völlig normales Aussehen, nirgends ist eine Wucherung der Epithelien zu erkennen. Die übrigen Teile ihrer Wand sind in der Pars pendula penis ebenfalls vollkommen frei von Geschwulstmasse, dagegen zeigen sie in den durch den größeren Tumor am Damm laufenden Partieen Infiltration mit Geschwulstzellen, ja an einzelnen Stellen sind sie bis auf die intakte Schleimhaut von Geschwulstgewebe ersetzt und werden mit der sich anschießenden Tumormasse pilzförmig gegen das Lumen der Harnröhre vorgedrängt (Figur 5).

Auch mikroskopisch läßt sich eine scharfe Grenze zwischen den Tumormassen am Damm und dem umgebenden Gewebe nicht finden, es zeigen sich, wie auch schon makroskopisch erkennbar war, feine Fortsätze der Geschwulst, die sich in den Saftspalten der Gewebe ausbreiten.

Schon durch die makroskopische Untersuchung ließ sich mit großer Wahrscheinlichkeit annehmen, daß es sich um eine Geschwulst der Corpora cavernosa penis handelte, die wahrscheinlich am Ort ihrer stärksten Ausdehnung in der Dammgegend entstanden, sich sekundär in die Corpora cavernosa penis ausgedehnt hatte. Durch die mikroskopische Untersuchung wurde diese Annahme bestätigt. Was nun die Frage nach der Natur des Tumors und nach dem Entstehungsort desselben anbelangt, so konnte man im Zweifel sein, ob es sich um ein Endotheliom oder ein Carcinom handele. Beide Geschwulstarten haben große Ähnlichkeit mit einander; beide bilden breite Zellsäulen, deren Einzelelemente eng aneinander liegen und entweder gar kein oder nur sehr wenig Stroma zwischen sich einschließen. Einerseits nun können diese Zellmassen von den Endothelien der Bluträume abstammen, anderseits können es in die Hohlräume hineingewucherte Epithelmassen sein. Wir finden deshalb des öfteren in der Literatur über Fälle berichtet, wo die Diagnose in dieser Hinsicht schwankt. So beschreibt Hildebrandt[1]) einen Penistumor, der ausschließlich in den Corpora cavernosa lokalisiert war, aber auch eine ziemlich breite Verbindung mit der carcinomatös umgewandelten Harnröhrenschleimhaut besaß. Er bespricht in ausführlicher Weise die Frage, ob es sich um ein Carcinom, ausgehend von der Harnröhrenschleimhaut, oder um ein Endothelioma intravasculare handelt, und kommt dabei zu der Diagnose Endotheliom aus zwei Gründen, einmal weil der Tumor in der Harnröhre nur geringe Flächenausdehnung besitzt und größtenteils in den Corpora cavernosa gewuchert ist, dann aber

1) Hildebrandt. Über Resektion des Penis wegen eines Endothelioma intravasculare. Deutsche Zeitschrift f. Chirurgie. Bd. 48. 1898. S. 209.

würden die Zellen bei einem Carcinom mehr in dem Lumen der Bluträume wachsen und nicht auf der Wand derselben. Gerade der innige Zusammenhang der Geschwulstzellen mit der Wand ließen ein Endotheliom sicher erscheinen. Demgegenüber bemerkt Borrmann[1]), daß wir oft sehen, z. B. bei Mastdarmkrebsen, daß eine Geschwulst sich außerhalb des Organs, dem sie ihre Entstehung verdankt, weiter ausbreitet als in letzterem selbst. Die Tumorzellen fanden im Hildebrandt'schen Falle eben in dem lockeren Gewebe der Corpora cavernosa günstigere Wachstumsverhältnisse als in der Uethralwand, dann spricht der enge Zusammenhang der Tumorzellen mit der Wand der Bluträume der Corpora cavernosa keineswegs dagegen, daß die Geschwulst ein Carcinom war, im Gegenteil, wir wissen, daß die Carcinomzellen gern auf Oberflächen wachsen, dieselben überziehend.

Wir sind daher wohl auch in unserem Falle zu der Annahme berechtigt, daß es sich um ein Carcinom des Penis handelt, und es wäre jetzt die Frage nach dem Ausgangspunkte dieses Carcinoms des weiteren zu erörtern.

Die Carcinome des Penis entstehen meistens an der Glans penis oder dem Präputium. Man kann nach Küttner[2]) drei Formen dieses Krebses unterscheiden: 1) das papilläre Blumenkohlgewächs, 2) das Carcinomgeschwür und 3) den nicht papillären Krebstumor. Alle drei Formen stellen typische Plattenepithelgeschwülste dar. Zu dieser Klasse von Peniscarcinomen kann unser Tumor nicht gehören, denn einmal ist die Glans und das Präputium vollkommen frei von Tumor, dann aber zeigen die Zellen unseres Carcinoms alle den Typus der cubischen oder cylindrischen Zellen.

Eine weit seltenere Form der Peniscarcinome sind die von der Harnröhre ausgehenden Tumoren.

Nach Hildebrandt[3]) sind etwa 20 Fälle beim Manne bekannt. Hottinger[4]) unterscheidet 2 Gruppen, solche Carcinome, die in einer pathologisch veränderten, durch Tripper oder Verletzung verengter Harnröhre entstehen, und solche, die in einer ganz normalen Harnröhre wachsen. Erstere sind die häufigeren, letztere die seltener

1) Lubarsch-Ostertag, Ergebnisse der allgemeinen Pathologie und pathologischen Anatomie des Menschen und der Tiere. Jahrgang 7. 1900/1901. S. 882.

2) Küttner, Über das Peniscarcinom und seine Verbreitung auf dem Lymphwege. Beiträge z. klin. Chirurgie. Bd. 26. 1900. S. 1.

3) Hildebrandt, l. c.

4) Hottinger, Correspondenzblatt für Schweizer Ärzte. 1897. Nr. 17, 18.

beobachteten Formen. Nach Hottinger[1]) sind diese Carcinome stets Plattenepithelkrebse, doch ergibt eine Durchsicht der Krankengeschichten, daß es nicht immer typische Plattenepithelien waren, sondern auch Carcinome mit Übergangsepithel, ja sogar cylindrischem Epithel vorkamen. Auch unter diese Formen kann unser Carcinom nicht gerechnet werden, denn wenn auch die Art der Zellen diese Möglichkeit schon zuließe, so ist doch die vollkommene Unversehrtheit der Harnröhrenschleimhaut beweisend genug dafür, daß es sich nicht um ein solches Carcinom handelt.

Schließlich kommen noch jene Carcinome in Betracht, die von den Cowperschen Drüsen ausgehen. Kaufmann[2]) teilt drei Fälle von Carcinom der Cowperschen Drüsen mit, von denen 2 (Paquet[3]) und Langhans[4])) als Cylindrome beschrieben werden mit sehr zahlreichen undeutlich conturierten epithelähnlichen Zellen, zwischen denen hyaline Degeneration des Bindegewebes eingetreten war und sich Vacuolen gebildet hatten. Ob diese beiden Fälle in der Tat als Carcinome ausgehend von den Cowperschen Drüsen zu bezeichnen sind, muß dahingestellt bleiben, besonders da beide Autoren angeben, den Nachweis für die vermutete Abstammung nicht liefern zu können. Auch in unserem Falle wird sich diese Frage nicht entscheiden lassen, da wir weder bei der Operation noch durch die makroskopische und mikroskopische Untersuchung Anhaltspunkte für diese Entstehung gefunden haben.

Auf die Frage, ob es sich auch in unserem Falle um eines jener Carcinome handelt, die von den Anhangsgebilden der Haut ausgehen, gehe ich nicht weiter ein, nur die Möglichkeit dieser Entstehungsweise sei hier betont.

Wenn wir also auch auf die Frage nach dem Entstehungsort unseres Tumors keine bestimmten Angaben machen können, so ist doch wohl als erwiesen anzusehen, daß es sich um eine epitheliale Neubildung, ein Carcinom, handelt. Ganz auffallend und bis jetzt noch nicht beobachtet ist das Vorkommen eines Peniscarcinoms bei einem 2jährigen Kinde.

Unter den Geschwülsten des Penis gehört das Carcinom zu den häufigsten. Nach den verschiedenen Statistiken schwankt seine Frequenz zwischen 1 und 3 Prozent aller Carcinome. So fanden

1) Hottinger, l. c.

2) Kaufmann, Verletzungen und Krankheiten der männlichen Harnröhre und des Penis. Deutsche Chirurgie. Lief. 50a. S. 163.

3) Paquet, cit. nach Kaufmann, l. c.

4) Langhans, cit. nach Kaufmann, l. c.

Paget und Sibley[1]) 1 Proz., Küttner (l. c.) 2,27 Proz., Schick[2]) 2,4 Proz., Winiwarter[3]) 2,55 Proz., Tägtmeier[4]) 2,6 Proz., Fischer[5]) 2,7 Proz. und Billroth[6]) 3,01 Proz.

Küttner, Schick, Billroth und Tägtmeier, die gleichzeitig nur die bei Männern vorkommenden Carcinome berücksichtigten, fanden 4,68 Proz., 4,5 Proz., 5,52 Proz., 5,15 Proz., so daß nach Billroth (5,52 Proz.) das Peniscarcinom seiner Häufigkeit nach unter den Carcinomen bei Männern an 7. Stelle, nach Küttner an 5. Stelle kommt.

Das Alter in dem diese Erkrankung am häufigsten zur Beobachtung gelangt, wird ausnahmslos in das Decennium zwischen dem 50. und 60. Lebensjahre verlegt. Berücksichtigen wir nur die größeren Statistiken von Demarquay[7]), Kaufmann[8]), Villier[9]), Zielewicz[10]), Heimann[11]), Küttner[12]), Manteuffel[13]) und Tägtmeier (l. c.), so erhalten wir folgende Zusammenstellung:

Alter in Jahren	Demarquay	Kaufmann	Viellier	Zielewicz	Heimann	Küttner	Manteuffel	Tägtmeier	Proz.
21—30	9	5	2	1	4	3	1	—	25 = 4,0
31—40	14	9	9	6	10	3	3	2	56 = 9,1
41—50	18	32	27	15	21	18	9	2	142 = 23,1
51—60	23	45	27	15	41	18	11	8	188 = 30,5
61—70	23	27	20	7	33	14	3	9	136 = 22,1
71—80	10	9	9	3	25	2	3	3	64 = 10,4
81—90	—	3	1	—	—	1	—	—	5 = 0,8
Summa	97	130	95	47	134	59	30	24	616 = 100

1) Paget und Sibley cit. nach Kaufmann, l. c.

2) Schick. Zur galvanokaustischen Amputation des Penis. Beiträge z. kl. Chirurgie. Bd. 9. S. 39.

3) Winiwarter, Beiträge zur Casuistik der Carcinome. 1878. S. 264—271.

4) Tägtmeier, Ein Beitrag zur Lehre von Peniscarcinom. Diss. med. Göttingen. 1904. 5) Fischer, cit. nach Küttner, l. c.

6) Billroth, cit. nach Kaufmann, l. c.

7) Demarquay, Maladies chirurgicales du penis. Paris 1877.

8) Kaufmann, l. c. 9) Viellier, cit. nach Küttner, l. c.

10) Zielewicz, Über die Amputation des Penis mit der galvanokaustischen Schneideschlinge. Archiv f. klin. Chirurgie. Bd. 12. S. 591.

11) Heimann, Die Verbreitung der Krebserkrankung, die Häufigkeit ihres Vorkommens an den einzelnen Körperteilen und ihre chirurgische Behandlung. Archiv f. klin. Chirurgie. Bd. 58. S. 36. 12) Küttner, l. c.

14) Manteuffel, Beitrag zur Statistik der Peniscarcinome. Diss med. Breslau 1901.

Auf das Decennium zwischen dem 50. und 60. Jahre kommt also fast $^1/_3$ aller Erkrankungen und kein Patient dieser 616 Fälle ist jünger als 20 Jahre. Auch in der übrigen Literatur fand sich kein Fall, der in dem Alter unserer Patienten stand.

X.

Heilung eines Falles von peniscrotaler Hypospadie nach der I. Beckschen Methode.

Von

Dr. **A. Martina** in Graz.

(Mit 2 Abbildungen.)

In einer früheren Arbeit in dieser Zeitschrift (Bd. 71) berichtete ich über günstige Resultate von Hypospadiefällen, die nach der 1. Beckschen Methode operiert wurden, mit Ausnahme eines Falles, der sich nicht für dieses Verfahren eignete. Beck selbst gibt den Rat, seine Methode auf die geringeren Grade diese Mißbildung (Balanitische und leicht penile Formen) zu beschränken, und bezeichnet es als Wagnis, das Verfahren auf Fälle von penilem Typus, der sich schon dem perinealen nähert, anzuwenden, ein Versuch, welcher am ehesten noch bei Kindern wegen der größeren Elastizität und Dislocationsfähigkeit der Harnröhre glücken könnte.

Daß dieses „Wagnis" von Erfolg begleitet sein kann, beweist folgender Fall von peniscrotaler Hypospadie.

E. C., 5jähriger Knabe, trägt noch Mädchenkleidung, da er den Urin in hockender Stellung läßt, um eine Benetzung der Oberschenkel zu vermeiden. Incontinentia urinae besteht nicht.

Gesundes, kräftiges Kind. Penis klein, nach abwärts gekrümmt. An der Unterseite der Glans ist eine Rinne angedeutet, die bis zum Sulcus coronarius reicht. Präputium kümerlich entwickelt. Orificium urethrae ext. $2\,^1/_2$ cm hinter der Spitze der Glanz (s. Fig. 1.) am Übergang des Penis in die Scrotalhaut engnarbig verändert. Der Anfangsteil der Harnröhre wird auf eine Strecke von $^1/_2$ cm von dem äußeren Integument gebildet. Harnentleerung wie bei einer weiblichen Urethra.

Operation 24. II. 05. (Prof. Payr). In Äthernarkose wird die Haut an der Mündung der Harnröhre türflügelartig umschnitten und abgelöst. Der Schnitt wird in der Medianlinie fortgesetzt und endet 3 cm vor der Analöffnung. Die Harnröhre wird nach Einführen eines dicken Katheters samt ihrem Corpus cavernosum bis zum Ende des Bulbus urethrae freipräpariert. Die Blutung ist mäßig und durch Adrenalin leicht zu stillen. Die Glans wird in schräger Richtung mit dem zweischneidigen Messer tunnelliert, die Harnröhre durch 4 Seidenfäden angeschlungen, durch den

Wundkanal der Eichel durchgezogen und in ihrer neuen Lage fixiert, was ohne allzu bedeutende Spannung möglich ist. Die Haut wird darüber vernäht.

Spontane Urinentleerung seit der Operation unmöglich trotz längeren Zuwartens. Täglich zweimaliger Katheterismus, der in den ersten zwei Tagen leicht gelingt. Am dritten Tag ist die Einführung des Katheters wegen

Fig. 1.

starker Schwellung und Knickung der Harnröhre infolge Blutungen im Wundkanal erst im Ätherrausch ausführbar. Verweilkatheter. Weiterer Verlauf ungestört, Temperaturen subfebril. Am 7. Tag Entfernung des Verweilkatheters, am 8. Tag der Nähte. Heilung.

Entleerung des Harns geschieht im Strahl. Harnröhrenmündung etwas nach der Dorsalseite der Eichel gelegen und eingezogen (s. Fig. 2.) Penis nach unten concav.

Trotzdem der neue Weg, den die Urethra zurückzulegen hatte, fast 3 cm betrug, war es infolge ausgiebiger Mobilisation der Harnröhre bis zum Ende des Bulbus und wegen ihrer großen Dehnbarkeit doch möglich, noch die erste Methode von Beck mit Erfolg anzuwenden.

Auf einen Punkt in der Nachbehandlungsperiode sei noch besonders hingewiesen, daß es nämlich von großem Vorteil ist, in jedem Fall für einige Tage den Verweilkatheter anzuwenden, wie ich bereits in der früheren

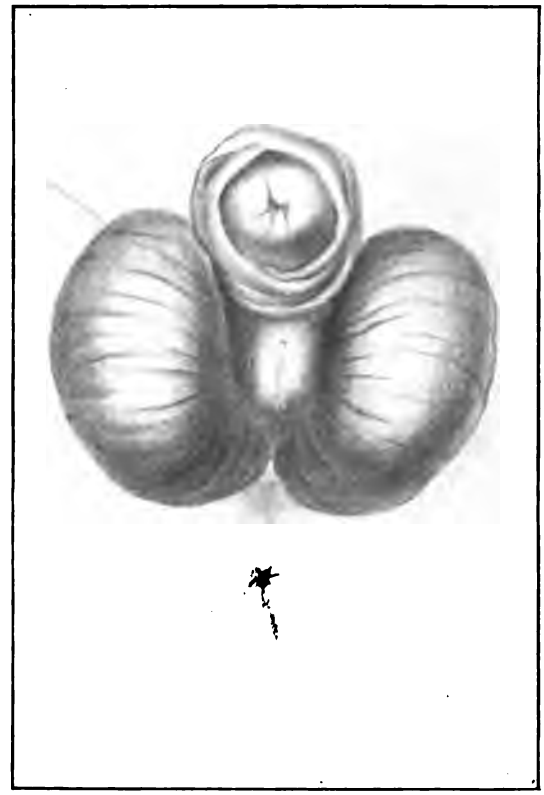

Fig. 2.

Arbeit hervorhob. Dem Beispiele anderer folgend, die die Verwendung des Verweilkatheters meist als überflüssig bezeichneten, — so neuerdings Burkhardt[1]) —, blieb er in diesem Falle anfangs weg. Während jedoch in den ersten zwei Tagen die Einführung des Katheters keine Schwierigkeiten bereitete, mußte am dritten Tag die Narkose zu Hilfe genommen werden. Die weitere Nachbehandlung gestaltete sich ohne Zwischenfall, nicht einmal

1) Handbuch der Urologie. III. Abt. 1905.

ein Katheterwechsel war nötig. Wenn es auch nicht in Abrede gestellt werden kann, daß der Verweilkatheter in dem einen oder anderen Falle entbehrlich ist, so erspart man durch die prinzipielle Anwendung desselben den Patienten häufig eine Reihe von Unannehmlichkeiten, die sich um so leichter vermeiden lassen, da der Verweilkatheter für die kurze Zeit des Gebrauches keinen Schaden bringt. Sehr gut bewährten sich in diesem Falle die von der Firma A. Rüsch & Comp. Cannstatt erzeugten Katheter, die trotz einer gewissen Festigkeit sehr geschmeidig und auskochbar sind.

XI.

Aus der chirurgischen Universitätsklinik der Moskauer Universität.

Über einen Fall von kryptogenem Abszeß der Bursa omentalis.

Von

M. Baradulin.

Abszesse in der Bursa omentalis entwickeln sich im Anschluß an Erkrankungen der benachbarten Organe. Es sind Fälle von Abszessen der Bursa omentalis veröffentlicht worden, die sich infolge von eitriger Pancreatitis entwickelt haben. Martynow hat in der Literatur 5 derartige Fälle gesammelt. Körte berichtet über 6 Fälle von Pankreasabszess, der nach dem Pankreas durchgebrochen ist, während Page bis 1902 im ganzen 12 derartige Fälle gesammelt hat. Seltener werden Abszesse der Bursa omentalis im Anschluß an Perforation der hinteren Magenwand oder der Duodenalwand allein beobachtet. Hagemann hat 3 Fälle gefunden, in denen die Perforation des Magens an dessen hinterer Wand zustande gekommen ist. Selbst wenn Erkrankungen der benachbarten Organe bestehen, kommt es an dieser Stelle selten zur Bildung von Abszessen. Noch seltener werden hier Abszesse beobachtet ohne gleichzeitige Erkrankung der benachbarten Organe, beispielsweise im Anschluß an ein Trauma. In der Literatur habe ich nur einen einzigen derartigen Fall gefunden, der von Belle herrührt. Es handelte sich um eine Kranke, die mit der Deichsel gegen das Abdomen gestoßen wurde, hierauf unter Schmerzen im Abdomen erkrankte und mehrere Monate wegen Neuralgie des Magens behandelt wurde; schließlich schritt man zur Operation, bei der aus der Bursa omentalis ca. 20 Unzen flüssigen, sehr stinkenden Eiters entleert wurden. Belle glaubt, daß nach dem Trauma sich ein Abszess im kleinen Omentum entwickelt und sich dann nach der Bursa omentalis ausgebreitet hat.

In der chirurgischen Fakultätsklinik an der Moskauer Universität hatte ich Gelegenheit, einen Patienten zu beobachten, bei dem es zur Bildung eines Abszesses in der Bursa omentalis ohne vorangegangenes Trauma

und ohne irgend welche Erkrankung der benachbarten Organe gekommen ist.

Der Patient, W. D., Bauer, 52 Jahre alt, wurde am 21. November 1903 der chirurgischen Fakultätsklinik von der therapeutischen Fakultätsklinik überwiesen, in welche letztere er am 9. September 1903 wegen anfallsweise auftretender Schmerzen in der linken Seite des Ellbogens, Obstipation, Atemnot, Appetitverlust und Fieber aufgenommen worden war. Der Patient ist als gesundes Kind am normalen Schwangerschaftsende geboren worden. Von den Kinderkrankheiten hat er nur Masern, und zwar im 5. Lebensjahre überstanden. Der Patient berichtet, daß er im 17. Lebensjahre irgend eine näher nicht zu bestimmende Krankheit durchgemacht habe, 6 Wochen lang besinnungslos und wegen heftiger Halsschmerzen zu sprechen nicht imstande gewesen sei; ob damals Fieber bestanden habe oder nicht, vermag sich der Patient nicht zu erinnern. Nachdem die Krankheit 6 Wochen bestanden hatte, habe sich eine Blutung aus dem Halse eingestellt, worauf er allmählich wiederum zum Bewußtsein gekommen sei, nach und nach das Bett zu verlassen begonnen und sich nach einem Monat vollständig erholt habe. Ferner teilt der Patient mit, daß er im 20. Lebensjahre an irgend einer mit heftigen Schmerzen und Verstopfung, aber ohne Fieber einhergehenden Bauchkrankheit gelitten habe; die Bauchschmerzen seien nach 4 Tagen verschwunden. Im 23. Lebensjahre 1 Monat lang Appetitverlust und Schwäche, im 25. Lebensjahre Abdominaltyphus mit einer Krankheitsdauer von $2\,^1/_2$ Monaten.

Der Patient gibt zu, vom 12. bis zum 42. Lebensjahre ziemlich viel Schnaps, in den letzten 10 Jahren Bier bis zu 10 Flaschen täglich (die russische Bierflasche ist mehr als 2mal größer als die Berliner) getrunken zu haben.

Im Jahre 1891 zog sich der Patient eine Erkältung zu und erkrankte unter Hitze und Kopfschmerzen; es bestanden hochgradige Ödeme der oberen und unteren Extremitäten sowie des Abdomens; die Ödeme hielten sich 3 Wochen, um dann unter dem Einflusse von Dampfbädern zu verschwinden.

Am 1. August 1902 stellten sich nach einem Gelage und darauffolgender Erkältung heftige Schmerzen in der Magengrube ein. Der Patient klagte über Atembeschwerden, es stellten sich Sodbrennen und saures Aufstoßen, Hitze und Schüttelfrost ein; der Patient war obstipiert und hatte Stuhl einmal in 2—3 Tagen. Nach einigen Tagen verschwanden die Schmerzen in der Magengrube, die Schwäche blieb aber zurück. Seit dieser Zeit hat der Patient das Trinken aufgegeben und ist aufs Land gereist, wo er sich vollständig erholte, wenn auch das Sodbrennen, das Aufstoßen und die Schmerzen in der Magengrube, wie auch die Obstipation von Zeit zu Zeit zurückkehrten. Im März 1903 bemerkte der Patient, daß ihm die Defäkation sehr schwer falle, und daß die Fäzes in Form von schmalen, mit Schleim und Blut bedeckten Streifen abgehen.

Am 16. August 1903 nahm der Patient, als gerade die russische Fastenzeit zu Ende war, eine übermäßig große Quantität Hammelfleisch zu sich. Am folgenden Tage stellten sich heftige Schmerzen in der Magengrube und Atemnot ein. Nachdem der Patient bei sich künstlich durch Einführung zweier Finger in den Schlund Erbrechen erzeugt hatte, ver-

spürte er eine gewisse Erleichterung. Das Erbrechen wiederholte sich mehrere Male; in den erbrochenen Massen war Blut nicht vorhanden. Die Schmerzen in der Magengrube wurden von starkem Fieber und Schüttelfrost begleitet; auch bestand Obstipation. Am 18. August ließen die Schmerzen nach. Die Hitze und die Obstipation blieben bestehen, Erbrechen war nicht mehr vorhanden. Leichter Schmerz in der Magengrube, Atemnot, Hitze und Obstipation hielten bis zum 22. August an; der Appetit war während dieser Zeit sehr mangelhaft. Am 23. August wurde der Patient in das Peter Paul-Krankenhaus aufgnommen, mit Klysmen behandelt und am 30. wieder entlassen. Am 3. September stellten sich wieder Schmerzen in der Magengrube ein, die Atemnot steigerte sich, desgleichen, die Obstipation. Die Temperatur stieg bis 38,0.

Status praesens: Der Patient ist gut gebaut. Gesicht und Lippen leicht cyanotisch, Zunge belegt. Nach der Nahrungsaufnahme stellt sich bei dem Patienten leeres Aufstoßen, bisweilen Singultus ein. Der Patient leidet ununterbrochen an Nausea. Nach dem Essen stellt sich gewöhnlich Erbrechen ein, wobei die erbrochenen Massen bisweilen Galle enthalten. Es besteht heftiger Schmerz in der Magengrube, der nach der Nahrungsaufnahme zunimmt; desgleichen stellt sich nach der Nahrungsaufnahme ein Gefühl von Schwere im Abdomen ein. Am 9. September stellten sich plötzlich flüssige Stühle 1—2mal täglich ein, die mit Schmerzen einhergingen. Abdomen aufgetrieben. Bei der Palpation ist die gesamte linke Hälfe des Abdomens stark empfindlich, die rechte etwas weniger. Bei der Palpation fühlt man im linken Hypochondrium einen sehr schmerzhaften festen Körper mit ziemlich glatter Oberfläche, von der Grösse einer halben Faust; der Körper sitzt auf breiter Basis und nimmt einen großen Teil der oberen linken Bauchhälfte ein. Die Perkussion ergibt oberhalb der Geschwulst gedämpften Schall.

Leber- und Milzgrenzen normal.

Inspirations- und Blutzirculationsorgane normal.

Zahl der roten Blutkörperchen 425000, Zahl der weißen Blutkörperchen 16700.

Tägliche Harnquantität 500—600 ccm, Farbe des Harns gesättigt-rot, Reaktion stark sauer, Eiweiß 0,3 pro mille, Indikanreaktion stark ausgesprochen; der Harnniederschlag zeigt bei der mikroskopischen Untersuchung zahlreiche hyaline, spärliche körnige Cylinder und einzelne Leukocyten.

In der Klinik hatte Patient täglich Erbrechen, wobei die erbrochenen Massen häufig Galle enthielten; es bestanden Aufstoßen und Übelkeit; Puls ca. 100 in der Minute, mittlerer Füllung. 1—2mal täglich flüssiger Stuhl. Temperatur zwischen 39,0 und 37,0. Der Patient bekam täglich ein Klysma. Man dachte an einen Abszess im Omentum oder im Mesocolon. Am 26. September Operation unter Cocain: 10 cm lange Inzision der Linea alba parrallel an der Stelle, wo die Geschwulst am meisten hervorragte. Als das Peritoneum eröffnet wurde, fand man, daß die darunterliegenden Teile oben und rechts mit der vorderen Bauchwand verlötet sind. Einführung von Jodoformgazestreifen.

Am 2. Oktober wurde nach Entfernung der Jodoformgazestreifen punktiert und dabei eine eitrige Flüssigkeit entleert, aus der Streptokokken in

Reinkultur gewonnen wurden. Die vordere Wand der Geschwulst wurde inzidiert und aus derselben ca. 3 Liter flüssigen Eiters entleert. Ausspülung der Abszeßhöhle mit Borsäurelösung; Drainage. Nach der Operation sank die Temperatur bis 37,0 und schwankte dann zwischen 37,0 und 36,0.

Während der ersten 14 Tage nach der Operation stellte sich Erbrechen ein, das in der ersten Zeit (vom 16. bis zum 22. Oktober) nur des Morgens bei nüchternem Magen auftrat, dann aber häufiger wurde und in der Zeit vom 27. Oktober bis zum 1. November sich mindestens 6 mal täglich einstellte.

Am 21. Oktober stellten sich Trübung des Bewußtseins und Delirien ein, die immer mehr und mehr zunahmen. Der Puls zählte inzwischen 100—120 Schläge in der Minute.

Am 1. November starb der Patient unter Erscheinungen von Herzlähmung. Die Sektion ergab, daß ein Teil des Mesocolon in der Nähe der Curvatura sinistra colonis mit der Wunde verlötet ist, durch welche das Drainrohr in die Bursa omentalis eingeführt wurde; nach Eröffnung der letzteren fand man die Peritonealblätter im Zustande der Nekrose; Eiter war aber nicht vorhanden. Der grangränöse Prozess war links auf eine zirkumskripte Partie des verlöteten Dünndarms und des oberen Abschnitts des Colon descendens übergegangen, wobei die Serosa und die Muscularis des Darms sich als nekrotisch erwiesen haben; dagegen war die Schleimhaut intakt und zeigte keine Reaktionserscheinungen. Das Fettgewebe des transperitonealen Zellgewebes war in der Gegend der Bursa omentalis nicht verändert. Das Pankreas war in seinen in die Bursa omentalis hineinragenden Teilen oberflächlich verändert (gangränöser Prozess), während die übrigen Teile des Pankreas keine Veränderungen aufwiesen. Die Magen-Darmschleimhaut war unverändert und zeigte nirgends etwas, was als Ursprung des eitrigen Prozesses in der Bursa omentalis gedeutet werden könnte.

Dieser Fall ist in zweierlei Beziehung von Interesse: erstens vom Standpunkte der Diagnose und zweitens vom Standpunkte der Ätiologie.

Was die erstere betrifft, so sprachen sämtliche objektiven Erscheinungen dafür, daß man es mit einem Abszess im oberen Abschnitt des Abdomens zu tun hatte, wobei angenommen werden konnte, daß der Abszess entweder im Mesocolon oder im Omentum lokalisiert ist; an einen Abszess in der Bursa omentalis dachte man nicht, da nichts vorlag, was den Verdacht auf eine Erkrankung der Leber, des Magens oder des Pankreas hätte hinweisen können.

In bezug auf die Ätiologie muß ich sagen, daß die Entstehungsursache dieses Abszesses unaufgeklärt geblieben ist; infolgedessen habe ich auch den Abszeß als kryptogenen bezeichnet. Die vorgefundenen gangränösen Veränderungen des Pankreas waren nicht die Ursache, sondern die Folge dieses Abszesses, da der gangränöse Prozeß sich nur auf einen geringen Teil der Drüse ausdehnte und der übrige Teil derselben sich bei der mikroskopischen Untersuchung als normal erwiesen hat. Man kann nur annehmen, daß zur Bildung des Abszesses in der Bursa omentalis eine Entzündung einer transperitonealen Drüse und des transperitonealen Zellgewebes geführt hat, wobei jedoch schwer zu sagen ist, auf welche Weise die Infektion dorthin gelangt ist.

XII.

Der Magen als Inhalt einer rechtsseitigen Zwerchfellhernie mit sekundärer Ausstülpung nach der Bauchhöhle zu, eine rechtsseitige Pyonephrose vortäuschend.

Von

Dr. med. **Hamdi**,
Prosektor am Kaiserlich-Ottomanischen Lehrkrankenhause Gülhane in Constantinopel.

Der 50 Jahre alte Türke M. K. klagt über Schmerzen beim Urinieren und über Druck und häufig wechselnde Schmerzen in der rechten oberen Bauchseite. Er will seit Jahren ohne bekannte Veranlassung Druck und Schmerzen in der Nabelgegend haben, die oft ausstrahlten nach der rechten Schulter hin. Erbrechen und Fieber bestand und besteht nicht. Der Stuhlgang ist leicht angehalten.

Bei dem ziemlich stark ausgetrockneten, hinfälligen Manne läßt sich in ruhiger Rückenlage eine leichte Hervorwölbung der rechten Unterbauchgegend zwischen Splina ant. sup. und Rippenbogen mit blossem Auge wahrnehmen. Bei der Palpation ist in der rechten Prälumbalgegend ein Tumor nachzuweisen, der etwa die Grösse eines Neugeborenen-Kopfes hat, eine glatte Oberfläche besitzt und das Gefühl von Fluktuation gibt. Der Tumor ist von der tiefstehenden Leber, unterhalb der er sitzt, deutlich abgrenzbar, und verliert sich gegen die rechte Nierengegend. Druckschmerzen mit Ausstrahlen nach der rechten Schulter hin sind mäßig. Der Tumor ist so gut wie unbeweglich, auch bei der Atmung. — Der Urin ist trübe und enthält reichlich Eiterkörperchen ohne Blut. Es bestehen die Erscheinungen einer Cystitis: Blasenreiz, Polakiurie, — Schmerzen, ausstrahlend in den Penis. Während der Beobachtung läßt sich feststellen, daß der Tumor bisweilen fast ganz verschwindet und dann wiederkehrt, ohne daß sich dabei der Urinbefund änderte.

Die Cystoskopie ergibt eine Cystitis und einen mäßig großen Stein in der Blase. Die Urterenmündungen sind, da der Stein sie verdeckt, nicht leicht aufzufinden; es wird indessen auch nicht lange gesucht, da der Weg der Behandlung klar scheint. Die Kryoskopie stand uns damals noch nicht zu Gebote. Mit der Röntgenaufnahme kann ein Nierenstein nicht gefunden werden.

Die Diagnose lautete auf Calculus vesicae urinariae, Pyonephrosis dext. (e nephrolithiase).

Operation (Prof. Dr. Wieting). Durch Sectio alta Öffnung der Blase und Entfernung eines fingergliedgroßen unregelmäßig geformten Steines, der seiner Form nach offenbar nicht in der Blase entstanden ist, sondern einer Niere entstammen muß. An der Hinterwand der Blase, dort wo wohl der Stein gelegen haben mag, findet sich ein rundliches, pfennigstückgroßes Geschwür, das bis in die Muscularis reicht. Trotz eifrigen Suchens ist in der Blasenwand die rechte Ureterenmündung nicht zu finden, es sind dort einige Querfalten und Taschen, aber nirgendwo

dringt der Ureterenkatheter ein. Auch der linke Ureter ist nicht zu sondieren, wenngleich seine Mündung als ganz enger Spalt in dem Blasengrunde, der offenbar narbig verändert ist, sichtbar ist. Es wird nun die Blase geschlossen, doch bis auf die Naht ein Gazestreifen gelegt. Da der Patient augenblicklich zu schwach ist, soll erst nach einigen Tagen die Nierenfreilegung angeschlossen werden. Indessen erholt sich der Patient nicht wieder; ohne daß Erbrechen eintritt, ohne Fieber verfällt er langsam und verweigert jede Nahrungsaufnahme. Er sagt selber, es wäre noch etwas da in seiner rechten Seite, das man doch beseitigen möge; der Tumor daselbst nimmt auch objektiv wieder zu. Infolge des Verfalles heilt natürlich auch die Blasenwunde nicht; es bildet sich eine Fistel. Am 12. Tage nach der Epiphysiotomie stirbt der Mann, ohne daß er spontan irgend welche Nahrung zu sich genommen hätte.

Die Sektion ergibt nun einen ganz überraschenden Befund; die klinische Diagnose auf Blasenstein und rechtsseitige Nierenaffektion stimmt, doch es besteht keine hochgradige Hydronephrose, wie vermutet wurde. Die rechte Niere ist sehr stark atrophisch, kaum hühnereigroß, das Nierenbecken ist dilatiert und ebenso der Ureter; an seinem Orificium oberhalb der Mündung in die Blase findet sich eine hochgradige Striktur. Offenbar entstammte der in der Blase gefundene Steine der rechten Niere, diese ist dann hydronephrotisch zugrunde gerichtet; der Stein hatte wohl im Ureterausgang eine Zeit lang eingeklemmt gesessen und dort die Striktur ex ulceratione geschaffen. Die linke Niere ist vikariierend stark hypertrophisch geworden. Das Geschwür in der Blase ist wahrscheinlich durch den Stein sekundär verursacht worden. — Jener Tumor nun, der für eine Pyo- resp. Hydronephrose gehalten wurde, ist ganz eigenartiger Herkunft. Es ist ein geblähter Teil des Magens, der durch eine Zwerchfellhernie in die rechte Brusthöhle getreten ist und dann sekundär wiederum hinter der Leber durch eine bruchsackartige Ausstülpung und Verdünnung der rechten Zwerchfellseite von der rechten Niere her in die Bauchhöhle hinabgedrängt wird. Die beigegebene Skizze wird den Situs genügend veranschaulichen; die Leber ist darin fortgelassen, da sie, vor dem Magen liegend, die Übersicht erschweren würde.

Im einzelnen gebe ich Folgendes mit dem Sektionsprotokoll wieder: Zwerchfell stand links 5. Rippe; rechts bestehen Verwachsungen, welche eine genaue Bestimmung erschweren, jedenfalls ist er mit der Leber herabgerückt. Die linke Lunge ist frei, die rechte Lunge ist stark geschrumpft und nach hinten oben zu comprimiert durch eine Hervorwölbung, anscheinend des Zwerchfells (s. u.), mit der sie an der Basis fest verwachsen ist. Bei dem Versuch, die Verwachsungen zu lösen, wird ein Hohlorgan geöffnet, aus dem Mageninhalt fließt. Das Herzfleisch ist fettig, gelblich gefleckt und mäßig braun atrophisch; in der Aorta finden sich arteriosklerotische Herde. Der Ösophagus ist nach rechts verzogen und kreuzt oben den rechten Hauptbronchus und tritt im For. oesophag. durch das Zwerchfell, doch so, daß dieses Foramen weiter nach rechts und weiter nach vorn verzerrt ist; dann besteht nur eine etwa 3 cm breite Brücke des Zwerchfelles und es tritt sofort der subcordiale Teil des Magens wieder durch das Zwerchfell in die rechte Pleurahöhle. Dort liegt nun der weitaus größte Teil des

Magens, der kleinere ist, in Form einer Zwerchsackverengerung kommunicierend, wieder in der Bauchhöhle gelegen und erweitert sich in der Pars pylorica noch mäßig zu einem deutlichen Magenabschnitt. Beide Passagen in dem Zwerchfelldefekt sind gut für den Zeigefinger passierbar. Die Leber ist herabgedrängt, ihre Oberfläche ist mit dem Zwerchfell locker, aber diffus verwachsen. Das Zwerchfell, welches links normal ist, zeigt sich rechts stark verdünnt und in den hinteren Partien beutelartig nach unten ausgebuchtet, d. h. es ist dort ein Beutel vorhanden, dessen Wandung aus Zwerchfell und Magenwandung gebildet ist. Denn der Magen ist in dem intrathoracalen Teil rings diffus und fest mit seiner Umgebung ver-

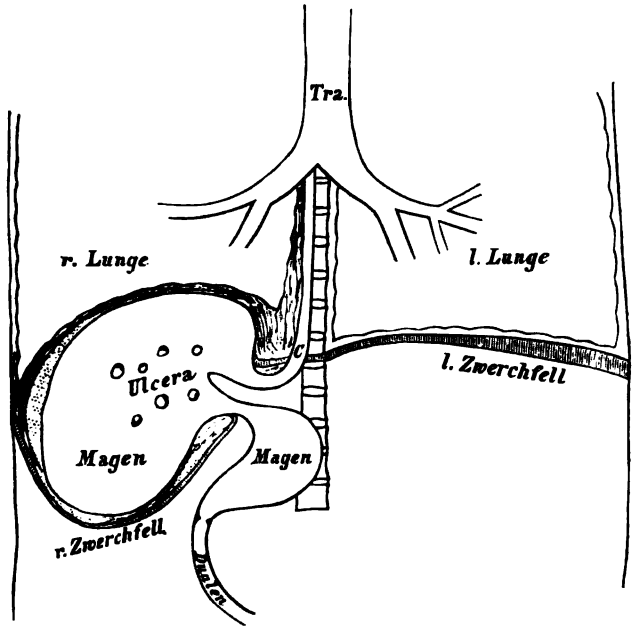

Fig. 1.

wachsen; doch finden sich auch Stellen, wo zwischen der Magenwand und dem Zwerchfell resp. der Lungenpleura schmale feine Spalten geblieben sind; an einzelnen Stellen sind deutlich Netzreste nachweisbar. An den freien Stellen nun läßt sich feststellen, daß die eine Seite von der Pleura pulmonalis gebildet wird, die andere aber nicht direkt durch die Serosa des Magens, sondern durch dickere bindegewebige Schichten, die offenbar stark verdünnte Reste des Zwerchfells sind, mit seinen Serosaflächen. Das ist also der Bruchsack der Zwerchfellhernie. An mikroskopischen Schnitten sind zwar Muskelreste nicht erkennbar, aber deutliche Schichtungen fibrösen Gewebes mit Zonen gewucherter endothelialen Zellen in langer Reihe, wie wir sie bei Verwachsungen seröser Häute finden (Peri-

tonitis, Meningitis chronica). Die Ausstülpung des Magens geht meist an der Hinterseite an der Nierengegend herunter, und man kann sich wohl vorstellen, daß, wenn der Magen sich blähte, im Bauch ein Tumor gefühlt werden mußte. In dem Magen finden sich sieben pfennig- bis zweimarkstückgroße Ulcera an der Hinterwand; von diesen ist offenbar eine Perigastratis erzeugt, die zum Teil die Verwachsungen mit geschaffen hat. Unerklärlich ist zunächst ein im Magen liegender fast hühnereigroßer Stein mit krystallinischer Oberfläche von weißlicher Farbe; die chemische Untersuchung (Auflösung in Alkohol, Ausfällung in Wasser, Verbrennung, Geruch) erweist denselben dann als eine Zusammenballung von Salol, welches dem Kranken vor und nach der Operation zum Zweck der Urindesinfektion verabreicht war; dasselbe ist also offenbar ganz im herniösen Magenteil zurückgehalten. Der abdominale Teil des Magens mit dem Pylorus zeigt keine Veränderungen, das Pankreas liegt an normaler Stelle.

Es handelt sich hier also um eine echte Zwerchfellhernie mit der stark verdünnten Ausstülpung als Bruchsack. Ein Trauma ist anamnestisch nicht vorausgegangen; wir müssen darum also auf eine angeborene oder langsam erworbene Resistenzverminderung im hinteren Teil des Centrum tendineum zurückgreifen. Die Bruchpforte liegt vor der Vena cava. Die sekundäre Ausstülpung nach der Bauchhöhle ist wohl so zustande gekommen, daß die Gegend der Bruchpforte bald durch stärkere Adhäsionen, vielleicht durch die Ulcera verursacht, stärker fixiert und festgehalten wurde; die Atmung und vor allem die Blähung des Magens trieb dann den rechten Zwerchfellabschnitt, der vielleicht ebenfalls congenital schwächer war als normal, nach unten hinten der Leber herunter. Daß diese Ausstülpung so bei den gleichzeitigen Blasen- und Nierensymptomen eine Pyo- resp. Hydronephrose vortäuschen konnte, ist wohl einzig in seiner Art dastehend, die Zu- und Abnahme des Tumors, sein zeitweiliges Verschwinden, das durch Zu- und Abnehmen der Füllung und Blähung des Magens zustande kam, stimmte wohl zu einer intermittierenden Hydronephrose; freilich wurden gleichzeitige quantitative Urinveränderungen nicht nachgewiesen. Ich glaube nicht, daß jemand klinisch die richtige Diagnose gestellt hätte; freilich, wenn man den Sektionsbefund vorher gekannt hätte, wäre es wohl möglich gewesen (durch Aufblähung des Magens, eventuelle Punktion, Anfüllung mit Wismutlösung und nachherige Röntgenaufnahme u. s. w.), den Magen als für die Bildung des Tumors schuldig zu erkennen. So hinkt häufig die richtige Diagnose der Bauchorganerkrankungen dem Sektionsbefunde nach; dieser erklärt dann vorzüglich alle Symptome, die sich mit der klinischen Diagnose nicht recht decken wollten. Darum aber ist gerade die Casuistik so seltener Beobachtungen nicht ganz wertlos, sie soll den Kreis derjenigen Organveränderungen, an die man bei der Diagnosenstellung „denken“ muß, erweitern.

XIII.

Aus der chirurgischen Abteilung des Diakonissenhauses zu Posen. (Direktor: Medizinalrat Dr. Borchard).

Ein Fall von geheilter, traumatischer intra- und extraperitonealer Blasenruptur.

Von

Assistenzarzt Dr. Maeder.

Von allen Verletzungen der Harnwerkzeuge ist die Blasenruptur die gefährlichste, aber nicht die häufigste. Sie kommt vorwiegend beim Mann vor — unter 100 Fällen 90 mal — und zwar hauptsächlich bei Erwachsenen, seltener bei Kindern und Greisen. Ferner tritt eine Blasenruptur häufiger bei gefüllter, als bei leerer Blase ein, weil erstere durch Emporsteigen aus dem kleinen Becken leichter Verletzungen, welche die vordere Bauchwand treffen, ausgesetzt ist. Blasenruptur bei leerer Blase kommt hauptsächlich bei gleichzeitigen Beckenknochenbrüchen vor, indem die Frakturenden die Blase perforieren. Als prädisponierendes Moment für Blasenrupturen gilt hauptsächlich die Trunkenheit, abgesehen von pathologischen Veränderungen der Blase. Bartels nimmt an, daß eine akute Alkoholvergiftung die Elastizität und den Tonus der Gewebe, also auch der Blase herabsetzt. Näherliegend ist wohl die Erklärung, daß ein Individuum im Zustande der Trunkenheit meist eine ungewöhnlich stark gefüllte Blase hat, und diese, wie schon oben erwähnt, die Entstehung einer Ruptur begünstigt. Der Sitz der Ruptur ist verschieden; der intraperitoneale Riß soll häufiger die Kuppe und die hintere Wand, der extraperitoneale mehr die vordere Wand betreffen. Wenn auch über die Ätiologie der Blasenruptur ziemliche Klarheit herrscht, so dürfte es doch gerechtfertigt sein, der nicht allzugroßen Statistik der Blasenrupturen einen neuen Fall hinzuzufügen und an der Hand desselben einige diagnostisch und therapeutisch wichtige Punkte zu erörtern.

Der vorliegende Fall von geheilter traumatischer Blasenruptur betrifft einen 50jährigen Landwirt, welcher in der Dunkelheit durch Fehltreten auf der Treppe ausglitt und bei gefüllter Blase mit dem Unterleib gegen ein Bierfaß fiel. Patient verspürte in demselben Augenblick einen heftigen Schmerz im Unterleib und blieb ohnmächtig liegen. Beim Erwachen vermochte er nicht Urin zu lassen und klagte über heftige Schmerzen in der Blasengegend. 2 Stunden nach dem Fall wurden durch den Katheter etwa 200 ccm blutigen Urins entleert. Am nächsten Morgen wurde Patient ins hiesige Diakonissenkrankenhaus transportiert, wo — 14 Stunden nach stattgehafter Verletzung — folgender Befund erhoben wurde: Patient ist ein kleiner, untersetzter Mann mit reichlichem Fettpolster; er macht nicht den Eindruck eines Schwerkranken. Der Leib ist mäßig aufgetrieben, nur in den unteren mittleren und seitlichen Partieen druckempfindlich; in der Blasengegend ist leiseste Berührung sehr schmerzhaft. Oberhalb der

Symphyse in der Medianlinie des Körpers ist etwa handbreite Dämpfung vorhanden, die sich auf die seitlichen Partieen des Unterleibes in geringerem Grade fortsetzt. Patient hat seit dem Katheterisieren vor 12 Stunden keinen Urin entleert, verspürt auch kein Bedürfnis dazu. Übelkeit besteht nicht, Erbrechen ist nicht erfolgt. Puls beträgt 96 in der Minute, das Allgemeinbefinden ist sehr gestört, die Körpertemperatur beträgt 37,1°. Patient wird katheterisiert, es entleert sich kein Urin, an dem Fenster des Katheters haften nur einige Blutgerinnsel. Da somit die Diagnose eines intraperitonealen Blasenrisses gesichert war, wurde sofort zur Operation geschritten. In Trendelenburgscher Beckenhochlagerung wurde in Äthernarkose zunächst wie zur Sectio alta ein 10 cm langer Schnitt in der Medianlinie des Körpers oberhalb der Symphyse beginnend ausgeführt. Nach Durchtennung der Bauchwand zeigt sich im prävesikalen Raume eine deutliche, wenn auch mäßig reichliche Ansammlung von Urin, welcher mit Tupfern entleert wird. Die Blasenwand wird unmittelbar hinter der Symphyse an der Vorderwand in der Mittelinie inzidiert, die Blase findet sich fast vollständig leer. Der eingeführte Finger konstatiert einen Blasenriß, welcher an der rechten Seitenwand der Blase schräg nach oben vorn links verläuft und zwar bis in das Peritoneum geht; der Riß hat eine Länge von 8 cm und unregelmäßige, zackige Ränder. Im ganzen Verlauf desselben ist die Blasenwand in ihrer ganzen Dicke durchtrennt. Nun wird der Operationsschnitt nach oben bis fast zum Nabel verlängert und das Peritoneum parietale durchtrennt; in der Bauchhöhle findet sich eine ganz geringe, deutlich nach Urin riechende Flüssigkeitsmenge, die mit Tupfern entleert wird. Das Peritoneum zeigt keine Veränderungen, besonders keine Injektion. Es liegt also ein extra- und intraperitonealer Blasenriß vor. Derselbe wird nun doppelt übernäht, auf die Naht des intraperitonealen Risses kommt ein Jodoformgazestreifen, im unteren Wundwinkel des extraperitonealen Risses wird ein kleines Drain eingeführt, welches vom Blaseninneru nach außen führt. Nun wird die Wunde bis auf die für den Tampon und das Blasendrain freibleibende Stelle zugenäht. Patient bekommt dann noch einen Verweilkatheter durch die Harnröhre in die Blase. Sehr wichtig ist nun in solchen Fällen die Nachbehandlung. Der Verlauf bei unserem Patienten war, bis auf einige kleine Temperatursteigerungen bis zu 38,2° in den ersten Tagen nach der Operation, bis zu seiner Entlassung ein fieberfreier. Dem Patienten wurde in den ersten 3 Wochen 3 mal täglich die Blase gespült, wobei jedesmal in der ersten Zeit nur etwa 50—75 ccm Borlösung einliefen. Nach 8 Tagen wurde das Blasendrain entfernt und nach weiteren 8 Tagen hatte sich die Blasenfistel geschlossen. Es wurde nun auch der Dauerkatheter entfernt. Patient hatte während der ganzen Zeit ziemlich klaren Urin, es bestand keine Cystitis. Bis zu seiner Entlassung aus dem Krankenhause — 6 Wochen nach der Operation — wurde dem Patienten in der ersten Zeit täglich 3 mal, später 2 mal die Blase mit Borlösung gespült. Bei der Entlassung war den Bauchwunde völlig geschlossen, der Blasenriß fest verheilt, der entleerte Urin war klar, es bestand keine Cystitis. Der Patient vermochte den Urin etwa 3 Stunden zu halten, derselbe wurde dann ohne Beschwerden im Strahle entleert. Dem Patienten geht es zurzeit laut brieflicher Mitteilung gut.

Ich möchte nun nach Besprechung des vorliegenden Falles noch auf

zwei wichtige Punkte eingehen, welche für die Diagnose und die Therapie der Blasenruptur von Bedeutung sind. Der erste Punkt betrifft die Beleuchtung der diagonistisch wichtigen Zeichen einer extra- beziehungsweise intraperitonealen Blasenruptur.

Die Symptome der Blasenruptur sind zunächst die des Shoks; dieselben können sich bis zur völligen Bewußtlosigkeit steigern, an die sich unmittelbar der Tod anschließen kann. Lassen die Erscheinungen des Shoks nach, so pflegen als Hauptsymptome Schmerzen in der Blasengegend, heftiger Harndrang, Harnverhaltung und Leere der Blase hervorzutreten.

Die Schmerzen in der Blasengegend haben ihren Grund in der Verletzung der zahlreichen Nerven der Blase. Der Harndrang entsteht durch krampfhafte Kontraktion der Blasenmuskulatur. Das wichtigste Symptom ist die Harnverhaltung. Der bei gefüllter Blase unter höherem Druck stehende Urin entleert sich durch den Blasenriß in das die Blase umgebende lockere Bindegewebe oder in die freie Bauchöhle; der später sezernierte Urin wird durch die Blasenmuskulatur ebenfalls durch den Blasenriß entleert; so kommt es zur Harnverhaltung, die Blase ist fast leer. Sie enthält nur wenig mit dem Blute der Rißwunde vermischten Urin, welchen man beim Katheterisieren entleert. Dies ist das Bild einer Blasenruptur, wie es meist vorliegt.

In selteren Fällen wird von vornherein oder nach voraufgegangener Harnverhaltung blutiger oder sogar auch klarer Urin spontan oder durch den Katheter entleert. Diese Erscheinungen stehen mit der Größe, Lage und Form des Blasenrisses im engsten Zusammenhange. Es ist denkbar und auch beobachtet, daß sich in einen Blasenriß eine Darmschlinge einlegen kann, die den Riß verschließt, und somit reichlich Urin durch die Harnröhre spontan oder durch den Katheter entleert wird. Ferner kann auch bei kleineren Rissen durch die starke Zusammenziehung der Blasenmuskulatur oder durch die vorgedrängte Blasenschleimhaut, die einen ventilartigen Wulst bildet, ein Verschluß des Risses erfolgen. Bei größeren Rissen, solchen von 8—10 cm Länge, ist ein derartiger Verschluß schwerlich denkbar, er klafft weit und der Urin hat durch den Riß freien Abfluß, wie es in unserem oben geschilderten Falle zutraf.

In den meisten Fällen beträgt die durchschnittliche Länge der Risse 4—6 cm und auch noch für diese gilt das eben Gesagte. Ist aber der Riß kleiner, 1—3 cm lang, so kann sich schon bei einer geringeren Kontraktion der Blasenmuskulatur der Riß schließen und man findet in der Blase eine verhältnismäßig große Menge Urin, die sogar spontan entleert werden kann. Trotzdem wird in solchen Fällen die Diagnose Blasenruptur noch immer verhältnismäßig leicht zu stellen sein aus dem Mißverhältnis zwischem dem relativ spärlich entleerten Urin einererseits und dem großen Harndrang und der Dauer der Harnverhaltung anderseits, ferner aus letzterer selbst und dem Blutgehalte des Urins. Schwierigkeiten kann die Diagnose bereiten, wenn von Anfang an spontan Urin entleert wurde oder beim Katheterisieren klarer, unblutiger Urin abfließt. Denn der Blutgehalt des Urins allein ist kein sicheres Zeichen für eine Blasenruptur, und die Harnverhaltung im zweiten Falle kann eine rein reflektorische Folge des Unfalles sein. In solchem Falle müssen andere Symptome zur Sicherung der Diagnose herangezogen werden.

Ein sehr wichtiges Zeichen für extraperitonale Blasenruptur ist die Urininfiltration, d. h. eine dem Sitze des Risses entsprechende, aus Blut und Urin bestehende paravesikale Geschwulst, welche einseitig oder doppelseitig vorhanden sein kann. Bei intraperitonealem Riß findet man freie Flüssigkeit, gleichfalls aus Urin und Blut bestehend, in der Bauchhöhle, die man durch Dämpfung in den abhängigen Partieen des Leibes, Fluktuation und Schallwechsel bei Lageänderung nachweisen kann, falls der Erguß von genügender Größe ist. Kleinere Ergüsse kann man am besten durch Untersuchung vom Mastdarm her nachweisen, weil sich dieselben zunächst im Douglasschen Raume ansammeln.

Ein weiteres Zeichen für intraperitoneale Blasenruptur ist der Vorhandensein von peritonitischen Erscheinungen. In den ersten Stunden und Tagen nach der Verletzung ist ein höherer Grad von Peritonitis die Ausnahme. Es wird ein Fall von Hamilton mitgeteilt, in welchem bis zu dem am 5. Tage nach der Verletzung erfolgten Tode jede Spur von Peritonitis fehlte. Im allgemeinen ist der Beginn einer Peritonitis nicht vor 12—20 Stunden nach der Verletzung zu erwarten. Auch in vielen anderen Fällen, die relativ spät operiert wurden, ist eine auffallend geringe Reaktion des Bauchfells gegenüber dem eingedrungenen Urin beobachtet worden. Der gesunde, nicht bakterienhaltige Urin übt beim Eindringen in die Bauchhöhle lediglich eine chemische Reizung auf das Peritoneum aus, wie auch Tierexperimente zeigen, und so ist das häufige Fehlen und gelinde Auftreten von peritonitischen Erscheinungen bei intraperitonealen Blasenrupturen erklärlich. Sind dagegen deutliche peritonitische Erscheinungen vorhanden, so ist damit die Diagnose gesichert und die sofortige Operation indiciert. Als solche Zeichen treten hauptsächlich eine frühzeitige Auftreibung des Abdomens, diffuse Schmerzhaftigkeit des Leibes, Contraction der Bauchmuskeln, besonders in der Blasengegend, verhältnismäßig schnelle Zunahme der Frequenz und Kleinheit des Pulses auf. In den meisten Fällen von Peritonitis ist diese wahrscheinlich sekundär durch den erfolgten Katheterismus entstanden. Ebenso wie der Urin an und für sich selten beim Eindringen in die Bauchhöhle entzündliche Erscheinungen hervorruft, hat auch seine Resorption durch das Peritoneum keine nachteiligen Folgen, da fast nie die typischen Erscheinungen der Urämie beobachtet worden sind.

Ein weiteres, wenn auch selten zu beobachtendes, aber absolut beweisendes Zeichen für intraperitoneale Blasenruptur ist der Katheterismus des Peritoneums; er kommt dadurch zustande, daß der Katheterschnabel durch den Blasenriß in die Bauchhöhle gleitet. Zunächst findet man blutige Anurie und man stößt mit dem Katheter auf einen Widerstand, die contrahierte Blasenwand, dann gelangt man plötzlich bei Bewegung des Katheters tiefer hinein, zugleich entleert sich eine reichliche Menge blutigen Urins, der Leib sinkt zusammen, eine vorhandene Dämpfung wird kleiner. Man fühlt den Katheterschnabel unter den Bauchdecken und der Strahl des ausfließenden Urins zeigt respiratorische Schwankungen; diese beiden letzteren Zeichen beweisen mit Sicherheit, daß der Katheter in der Bauchhöhle sich befunden und nicht etwa in einer extraperitonealen Höhle. Dieses Symptom, den Katheterismus der Bauchhöhle, wird man aber nur äußerst selten und immer nur zufällig finden, wenn eben gerade beim Katheterisieren der Schnabel durch den Riß gelangt; denn selbstverständ-

lich darf man nicht mit dem Schnabel nach dem Riß suchen, weil man dabei andere Organe der Bauchhöhle, besonders Darm, verletzen kann, die Gefahr der Infektion der Bauchhöhle besteht, und man ferner einen Riß vergrößern und einen extraperitonealen erst zu einem intraperitonealen umwandeln kann.

Noch eine Methode zur Sicherung der Diagnose möchte ich anführen, die von Weir und Keen angegeben worden ist. Diese besteht in dem Einfließenlassen von abgemessener Flüssigkeit bezw. Einblasen von Luft in die Blase, um einen Blasenriß überhaupt und gleichzeitig seinen Sitz festzustellen. Und zwar soll der Riß intraperitoneal liegen, wenn die Menge der eingeflossenen Flüssigkeit nicht gleich ist der abgelaufenen und keine Dämpfung oder Blasentumor nachweisbar ist, dagegen extraperitoneal, wenn eine Dämpfung hinter der Symphyse auftritt und die Menge der eingeflossenen Flüssigkeit nicht mit der herausgelassenen übereinstimmt. Dieses Verfahren ist meiner Meinung gänzlich zu verwerfen, da durch die Auftreibung der Blase leicht kleine Risse in große, unvollständige in vollständige überführt werden können, außerdem das Bauchfell von der Blase oder der Bauchwand flächenhaft abgelöst werden kann.

Kurz will ich noch auf die operativen Maßnahmen nach Feststellung der Diagnose Blasenruptur eingehen. Es ist viel darüber gestritten worden, wie man, selbst wenn der Sitz der Ruptur feststeht, bei der Operation vorgehen soll. Darüber ist man sich wohl einig, daß man bei extraperitonealer Blasenruptur die Sectio alta macht und im Anschluß daran eventuell, wenn ein intraperitonealer Riß vorliegt, die Eröffnung der Bauchhöhle. Blum hingegen öffnet in jedem Falle, wo eine Ruptur vermutet wird, sofort die Bauchhöhle, da diese Operation allein die Ausdehnung der Verletzung zu übersehen und anderen Verletzungen der Eingeweide entgegenzutreten erlaube. Verschiedene Ansichten dagegen herrschen über die Art der Operation, wenn die Diagnose auf intraperitoneale Ruptur gestellt ist oder der Sitz nicht sicher bestimmt werden kann. In allen zweifelhaften Fällen empfehlen die meisten Autoren, unter ihnen Garré, Madelung, Mikulicz, Schlange, zunächst stets die Sectio alta zu machen und von hier aus das Blaseninnere abzutasten; sitzt die Ruptur intraperitoneal, so soll man den Bauchschnitt nach oben hin verlängern und die Blasennaht vornehmen.

Ist die Diagnose auf intraperitoneale Blasenruptur gestellt, so empfiehlt ein Teil der Autoren als das kürzeste und am wenigsten eingreifende Verfahren, sofort die Laparotomie zu machen mit folgender Naht des Blasenrisses. Ein anderer Teil, unter ihnen Schlange, Berndt, empfiehlt, prinzipiell, auch wenn eine intraperitoneale Ruptur angenommen wird, zunächst die Sectio alta auszuführen, um sich vom Blaseninneren aus über die Zahl und den Sitz der Risse zu informieren; ich möchte mich dieser Ansicht anschließen. Man wird so nur trotz mit anscheinender Sicherheit gestellter Diagnose auf intraperitoneale Ruptur die unangenehme Überraschung erleben, einen gleichzeitig vorhandenen extraperitonealen Riß zu übersehen. Die Einwürfe, welche man diesem Verfahren gemacht hat, es wäre ein Umweg, der außerdem den Nachteil hätte, daß er der Blase eine neue Wunde setzte, durch deren Narbe die Funktion der Blase noch mehr beeinträchtigt würde, ferner das seltene gleichzeitige Vorkommen von extra-

und intraperitonealen Rissen, alle diese Einwürfe sind meiner Meinung nach wenig bestimmend.

Zur Sicherung der Blasennaht gibt Hildebrand ein Verfahren an, welches geeignet ist, für den Fall des Wiederaufgehens der Blasennaht dieses Ereignis unschädlich zu machen. Er zieht bei der Operation des intraperitonealen Blasenrisses den Blasenteil, der das intraperitoneale Loch trägt, stark nach vorne, vernäht das Parietalperitoneum der Bauchwand in dem unteren Teil des Bauchschnittes seitlich neben dem Blasenriß mit der Blase resp. dem dieselbe bedeckenden Peritoneum bis über das hintere Ende des Risses in convergenter Richtung untereinander. Auf diese Weise wird der Blasenriß außerhalb der Bauchhöhle gelagert. Dann wird der Blasenriß geschlossen.

Einfacher wird derselbe Zweck erreicht, wenn man auf die Naht des intraperitonealen Risses einen Jodoformgazestreifen, der nach außen führt, und in die Naht des extraperitonealen Risses ein Drain nach außen legt, so daß auf diese Weise der ganze Riß gleichsam extraperitoneal gelagert ist.

Es ergibt sich also als zuverlässigste Methode für alle Fälle von Blasenrupturen, stets zunächst die Sectio alta zu machen und im Anschluß daran eventuell, nachdem man sich über Sitz und Zahl der Risse orientiert, die Bauchhöhle zu eröffnen. Diese Methode gewährt zunächst den Vorzug, daß man sich bei der zuweilen schwierigen Differentialdiagnose zwischen extra- und intraperitonealer Ruptur nicht aufzuhalten braucht, man ferner durch das in den unteren Wundwinkel der extraperitonealen Naht eingeführte Drain eine bequeme und brauchbare Drainage der Blase nach außen hat, da sich der Verweilkatheter sehr leicht verstopft.

XIV.

Aus der Rostocker chirurgischen Klinik.
(Prof. Dr. Müller).

Extraperitoneale Pfählungsverletzung mit Blasen-Mastdarmfistel. Epicystotomie am 3. Tage.

Von

Dr. **Eduard Deetz**,
Assistent der Klinik.

Tillmanns hat in seinem kürzlich erschienenen Werke: „Die Verletzungen und chirurgischen Krankheiten des Beckens", 143 Pfählungsverletzungen zusammengestellt mit einer Gesamtsterblichkeit von 38 = 26,05 Proz. Davon entfallen 34 auf intraperitoneale mit Organverletzung und 19 ohne Organverletzung; erstere mit einer Todeszahl von 26 = 76,47 Proz., letztere mit einer Todeszahl

von 6 = 31,6 Proz. — Diesen Ziffern stehen die extraperitonealen Verletzungen mit einer naturgemäß viel günstigeren Prognose gegenüber. Bei 54 Kranken ohne Verletzung des Urogenitalapparates berechnete Tillmanns eine Mortalität von 4 Fällen, das sind 7,01 Proz. und von 29 Fällen mit Verletzung des Urogenitalapparates war kein Todesfall zu beklagen.

Letzterer Gruppe muß die Krankengeschichte eines Falles, der in der chirurgischen Klinik zur Beobachtung kam, zugerechnet werden. Sie sei in Kürze mitgeteilt. Das eingeschlagene Operationsverfahren hat sich bewährt, so daß wir es hier für ähnliche Fälle glauben empfehlen zu können.

Am 4. VI. 1905 setzte sich der 13jährige Junge auf dem Felde auf einen Hammer. Der eigentliche Hammer rutschte plötzlich über den zu dünnen Stiel, und dieser drang ihm etwa 5—6 cm in den Mastdarm. Der Junge fiel um. Der Hammergriff fiel von selbst wieder heraus. Der herbeigeholte Arzt machte einen Einlauf und soll dabei etwas Blut gekommen sein. Während der Nacht mehrfach Erbrechen, am anderen Morgen 39,5. Im Urin soll kein Blut gewesen sein.

Etwa 20 Stunden nach der Verletzung wurde der Knabe in der chirurgischen Klinik aufgenommen. Der mäßig kräftige Junge machte keinen schwer kranken Eindruck. Der Puls 116, mittelvoll. Temperatur 39,6. Atmung nicht beschleunigt. Der Leib ist in seinen unteren Abschnitten bei Betastung sehr schmerzhaft, insbesondere die Blasengegend. Die Recti sind wenig gespannt, freie Flüssigkeit ist im Abdomen nicht nachzuweisen. Keine besonders auffallende Auftreibung. Bei tiefem Eindrücken ist auch die Lebergegend schmerzhaft. Er entleerte spontan klaren Urin von normaler Menge.

In Anbetracht des Allgemeinbefindens und der wenig gespannten Recti, und da auch der Junge heute vormittag nicht gebrochen, wird abgewartet und von einer Rectaluntersuchung zunächst grundsätzlich abgesehen. Opium.

Am 6. VII. enthält der Urin viel Eiter.. Beim Wasserlassen sistiert der Harnstrahl plötzlich und unter heftigen Schmerzen werden kleine röhrenförmige Gebilde ausgestoßen, die sich bei mikroskopischer Untersuchung als Kotpartikel erweisen, in denen sich deutlich Pflanzenzellen und Holzfasern nachweisen ließen. Auch aus dem Rektum wird jetzt Urin entleert. Die Temperatur war zur Norm abgefallen. Es kann jetzt keinem Zweifel unterliegen, daß eine abnorme Communication zwischen Blase und Mastdarm besteht. Von Rectal- und Blasenspiegelung — letztere wäre ja auch aussichtslos gewesen, da die Blase nicht mit Flüssigkeit gefüllt werden konnte — wurde abgesehen, um nicht neue Infektion zu veranlassen.

Operation (Prof. Müller): Narkose mit Äther. Schnitt in der Medianlinie zur Epicystotomie. Das Peritoneum wird nach oben abgeschoben. Das Beckenbindegewebe ist ödematös durchtränkt und zu unserem Erstaunen garnicht blutig infiltriert. Die contrahierte und leere Blase wird mit 2 Fäden angeschlungen und in der Mitte eröffnet. An der

dem Rectum zugekehrten Blasenseite sieht man eine 1 cm breite und $1^1/_2$ cm lange Öffnung, deren Ränder ausgezackt und schmierig belegt sind. Die Öffnung führt direkt ins Rectum. Am Grund der Blase liegt ein 4 cm langes, 2 cm breites Stück der Hose des Jungen. Die Wundränder werden umschnitten und in doppelter Etagennaht mit Catgut vereinigt. An der vorderen Blasenwand wird eine Schrägfistel unter Faltung der Blasenwand angelegt. Um den durch die Fistel geführten Katheter kommt ein Jodoformtampon. Die Bauchdecken werden bis auf die Öffnung für den Katheter verschlossen. Der Verlauf war ein auffallend günstiger. Einen Tag fieberte der Junge noch, dann war er immer fieberfrei. Täglich 2 mal Blasenspülung mit Salicyllösung, innerlich Urotropin und Fachinger. Am 8. Tage nach der Operation konnten wir den Verweilkatheter weglassen und entleerte Patient auf normale Weise Urin. Nach 3 Wochen war die Fistel ganz geschlossen. Nach 25 Tagen konnte der Junge vollkommen geheilt, bei klarem Urin und ungehinderter Entleerung entlassen werden. Die vor der Entlassung vorgenommene cystoskopische Untersuchung ließ die Nahtstelle der hinteren Blasenwand gut vernarbt sehen. Bei der rectalen Untersuchung fühlte man etwa 5 cm oberhalb des Anus eine kleine, eingezogene Grube, in welche gerade die Fingerkuppe paßte.

Zu der Krankengeschichte möchte ich noch einige Bemerkungen hinzufügen. Auffallend war uns das Fehlen jeder äußeren Verletzung. Es erklärt sich wohl so, daß beim Sitzen die Analöffnung direkt über dem relativ dünnen glatten Hammerstiel war und sich das Rectum wie eine Hülse über denselben schob. Schon Quénu hat darauf hingewiesen, daß das Pfählungswerkzeug durch die Glutäen gewissermaßen nach der Analgegend abgelenkt würde.

Bei der Diagnosenstellung waren wir anfangs zweifelhaft, ob das Peritoneum eröffnet sei oder nicht. Temperatur und Puls sowie die auffallende Druckempfindlichkeit der unteren Bauchpartieen und das Erbrechen in der ersten Nacht ließen sich für erstere Annahme verwerten. Das Erbrechen, welches nach der Verletzung eingesetzt hatte, war 24 Stunden nach derselben, als der Junge in unsere Hände kam, zum Stillstand gekommen. Was uns bewog, von der Eröffnung des Peritoneum zunächst abzusehen und den Jungen unter Opium weiter zu beobachten, war das gute Allgemeinbefinden sowie das Aufhören des Erbrechens im Verein mit der Pulsqualität.

Ist es richtig, bei derartigen Fällen prinzipiell gleich rectal zu untersuchen, wie es ja im ganzen Vorschrift ist? Wir haben den Jungen zum ersten mal am Tage der Entlassung vom Mastdarm her touchiert. Ist das Peritoneum nicht eröffnet, so wird die Rectaluntersuchung keinen großen Schaden bringen. Besteht wie hier eine Communication mit der Blase, so bekommt der Kranke, ob

untersucht oder nicht, doch seine Cystitis. Ist das pararectale Gewebe oder gar das Peritoneum eröffnet, so erscheint es doch nicht gleichgültig, ob man vom Rectum aus untersuchend so die Peritonealhöhle, falls schon verklebt, wieder eröffnet. Eine ausgedehnte Zerreißung ließ sich wohl ziemlich ausschließen, da relativ wenig Blut abgegangen war.

Nachdem die Diagnose auf Blasen-Mastdarmriß gestellt war, hielten wir uns zu einem operativen Eingriff für verpflichtet. Es unterliegt ja keinem Zweifel, daß sich Blasenmastdarmfisteln auch von selbst schließen können. Wir wurden zur Operation gedrängt durch die Überlegung, daß bei Pfählungsverletzungen schon oft Teile des pfählenden Werkzeugs oder des Kleiderstücks mit nach der Blase gerissen wurden und dort liegen blieben. Unsere Annahme hatte uns hierin nicht getäuscht. Es sind hauptsächlich Holzsplitter und Tuchfetzen, welche in Betracht kommen. Sie bergen zwei Gefahren. Entweder gibt es eine aufsteigende Pyelonephritis mit ihren unglückseligen Folgen oder es tritt im günstigsten Fall eine Blasensteinbildung auf mit dem Tuchfetzen oder Holzsplitter als Kern. Solche Fälle haben z. B. Leroy d'Étiolles, Jobert de Lamballe, Camper, Plattner, Flick beschrieben. Es mußten dann später die Steine durch Sectio alta oder sonst wie entfernt werden. Es ist übrigens auch beobachtet worden, daß solche Tuchstücke spontan mit dem Urin abgingen. Ich glaube aber nicht, daß ein so großes Stück, wie es hier vorlag, durch eine jugendliche Urethra hätte gepreßt werden können.

Was die Zahl der operativen Eingriffe bei analogen Verletzungen betrifft, so ist ein großer Prozentsatz spontan geheilt. Nach den Statistiken von Stiassny und Tillmanns scheinen es 18 von 29 zu sein. Ich rechne hierzu auch die Fälle, bei denen ein Verweilkatheter eingelegt wurde. Bei den anderen mußte später zum Teil wegen Steinbildung operiert werden, zum Teil wurden vom Damm her breite Abszesse gespalten.

Grund zu vorstehender Mitteilung war nur die Erfahrung, die wir in diesem Falle mit der Eröffnung der Blase bezw. des Beckenraumes von vorne gemacht haben. Das Terrain war gut zu übersehen und die Naht der Blasenwand läßt sich leicht und sicher ausführen, wie das s. Z. von Trendelenburg für den operativen Verschluß der Blasenscheidenfisteln betont wurde.

Wir möchten für analoge Fälle, wie erwähnt, diesen Weg empfehlen. Die Nachbehandlung ergibt sich aus den Umständen im einzelnen Falle.

XV.

Besprechungen.

1.

Sonnenburg, Pathologie und Therapie der Perityphlitis (Appendicitis) 5. Aufl. Leipzig, Verlag von F. C. W. Vogel. Preis 6 Mk.

Von dem bekannten Buche liegt hier die 5. wiederum umgearbeitete Auflage vor. Es ist längst anerkannt, daß Sonnenburg um die Ausbreitung der Kenntnis deutscher Ärzte über Perityphlitis große Verdienste besitzt, und daß er gerade durch dieses Buch eine wertvolle Belehrung der deutschen Ärzteschaft bewirkt hat. Sonnenburgs eigene Erfahrung auf diesem Gebiete ist außerordentlich; hat er doch jetzt bei Abschluß dieser neuen Auflage an 2000 eigene Beobachtungen, deren Aufzeichnungen von neuem verwertet wurden. Auffallend erscheint, daß Sonnenburg selbst keine eigene Beobachtung von actinomykotischer Appendicitis gemacht hat, während wir in Greifswald und Kiel unter einer viel geringeren Anzahl von Fällen von Blinddarmentzündung winderholt derartige Fälle von actinomykotischer Perityphlitis beobachtet haben. Mehrere gute, zum Teil farbige Abbildungen sind im Texte eingestreut. Helferich.

2.

R. Grashey, Atlas typischer Röntgenbilder vom normalen Menschen. München, J. F. Lehmanns Verlag. 1905.

Dieser Atlas entspricht einem wirklichen Bedürfnis. Schon seit geraumer Zeit wissen wir, daß die Beurteilung der Röntgenbilder nicht so einfach ist, vielmehr ein gewisses Studium und große Sorgfalt, häufig auch Vergleichung ähnlicher Aufnahmen erfordert. Referent hat auch in seinem kleinen Atlas von den Frakturen und Luxationen seit Jahren auf diese Verhältnisse aufmerksam gemacht und mit Hülfe der künstlerischen Hand seines Assistenten Dr. Werner schon vor längerer Zeit Abbildungen normaler Gelenke mit zugehörigen Erläuterungsfiguren in dem Atlas reproduziert.

Das hier vorliegende Werk von Grashey entspricht nun dem ange-

deuteten Bedürfnisse in vollkommener, alle Regionen des menschlichen Skeletts berücksichtigender Weise. 97 schöne Tafelbilder (Autotypien) sowie viele Zeichnungen in der Einleitung und in den Tafelerläuterungen bilden den Inhalt des vortrefflichen Werkes. Schon beim ersten Durchblättern wird jeder, welcher in diesen Dingen nicht ganz unerfahren ist, die Fülle der Einzelstudien und die hinsichtlich der Deutung einzelner Linien und Schatten in den Bildern gemachten Fortschritte zu würdigen wissen. Bestimmte in dem Röntgenbild erkennbare Stellen sind auf den Tafeln durch Buchstaben kenntlich gemacht, welche auf der daneben stehenden Erklärung ihre genaue Erläuterung finden. Wenn hierdurch die Tafeln selbst etwas an Schönheit und Ruhe verlieren, so wird andererseits hinsichtlich des Verständnisses viel gewonnen. Die Deutung der einzelnen Stellen ist nicht nur durch den Chef des Verfassers, von Angerer, sondern auch durch den Direktor und die Assistenten des anatomischen Instituts gefördert. Das Ganze ist eine wertvolle, für jedes Röntgenkabinett wohl unentbehrliche Arbeit, deren buchhändlerische Ausstattung den höchsten Anforderungen genügt. Helferich.

3.

Lexer, Lehrbuch der allgemeinen Chirurgie. II. Band. Stuttgart, Verlag von F. Enke, 1905. Preis 13 Mk.

Lexers Lehrbuch der allgemeinen Chirurgie ist mit dem vorliegenden zweiten Bande vollendet. Ein sorgfältiges Sachregister und zwei bunte Tafeln beschließen das Werk. Die in diesen zwei Bänden bearbeiteten Kapitel sind folgende: Nekrose durch Trauma, Druck, thermische und chemische Ursachen; Embolie und Thrombose durch chronische Gefäßerkrankung und neuropathischen Ursprungs. Dann folgt der Abschnitt von den Verletzungen der Knochen, Gelenke und Weichteile und deren Behandlung. Ferner chirurgisch wichtige Erkrankungen mit Ausschluß von Infektionen und Tumoren. Hier finden sich die Erkrankungen der Haut und Schleimhaut, der Muskeln und Sehnen, der Sehnenscheiden und Schleimbeutel, der Blut- und Lymphgefäße, der peripheren Nerven, der Gelenke und endlich der Knochen. Der 6. Abschnitt gibt die Lehre von den Geschwülsten in einem allgemeinen und einem speziellen Teil; der 7. Abschnitt endlich die Cysten mit Ausnahme der cystischen Tumoren. In diesem letzten Abschnitt sind die Atherome behandelt und als Retentionscysten der Haut definiert.

Sämtliche Abschnitte des vorliegenden Bandes sind durch eine große Anzahl vortrefflicher Abbildungen bereichert, welche zum großen Teil original sind und aus dem unübertrefflichen Material des chirurgischen Klinikums stammen; auch Röntgenbilder sind reproduziert. Die Darstellung ist kurz und gut charakterisierend, und es unterliegt keinem Zweifel, daß nicht nur Ärzte und Studierende, für welche das Buch zunächst bestimmt ist, sich an demselben freuen werden. Helferich.

4.

Ponfick, Topographischer Atlas der med.-chir. Diagnostik. 5. Lieferung. 1905. Jena, Verlag von G. Fischer. Preis 16 Mk.

Lfg. 5 des schon mehrfach besprochenen großen Werkes enthält die Tafeln 25—30 mit den zugehörigen ausführlichen Krankengeschichten. Von den Tafeln erscheint bemerkenswert die 25., welche einen medianen Sagittalschnitt durch den Rumpf eines Mannes enthält, welcher infolge frischer Ruptur eines Hämatoms der Bursa omentalis (bei Fettgewebsnekrose) gestorben ist. Tafel 26 bringt einen Frontalschnitt bei Miliartuberkulose von Brust- und Bauchfell mit linksseitiger Pleuritis und allgemeiner Wassersucht. Tafel 27 Horizontalschnitt bei Miliartuberkulose des Bauchfells und allgemeinem Hydrops; Tod nach schweren Magenblutungen. Tafel 28 enthält 4 Figuren von Schädeldurchschnitten bei verschiedenen Leiden (Hirnapoplexie, Hydrocephalus, miliare Aneurysmen der Hirnarterien mit Apoplexien). Tafel 29 bietet Frontaldurchschnitte bei Magenkrankheiten, Tafel 30 endlich rechtsseitigen Pyopneumothorax nach embolischem Lungenbrand. Die ganze Lieferung ist wie die früheren von hohem Interesse und trefflicher Ausführung. Helferich.

Anzeigen literarischer Neuigkeiten, welche der Redaktion zugeschickt worden sind:

Revue Française de Médecine et de Chirurgie, No. 22—27. 30. Dez. 1905.

Rochet et Horand: Formation de calculs dans les vessies tuberculeuses.

Hutan: Symptomatologie des arthrites blenorrhagiques du nouveau né.

Reclus: Traitement du furoncle et de l'anthrax.

Nicolas et Mouriquand: Tétanos à début sous forme de paraplégie spasmodique.

Claisse et Abrami: Un cas de méningite tuberculeuse tenuissée par guérison.

Jeanselme: Traitement de l'érysipèle.

Broca: Les mammites dans l'enfance.

Poncet et Leriche: Tuberculose inflammatoire, ses localisations multiples, en particulier sur l'estomac, l'intestin etc.

Broca: Fracture de l'extrémité supérieure de l'humérus.

Jeanne: Contribution à l'étude du traitement rationnel des empyèmes chroniques non tuberculeux de l'adulte.

Lejars: Traitement des plaies productes par l'écrasement de la main.

Bulletin of the Johns Hopkins Hospital, No. 170, 171. 1905.

Faris, Thacher, Ortschild, Beall: Comparative Surgery with illustrative cases.

Bradford Briggs: Recurring Phlebitis of obscure origin.

American Journal of Surgery Vol. XVIII. No. 10. May 1905.

Hugh Ferguson: Gastroenterostomy.

Frank Lydston: Urethral neoplasms.

Noble: The typhoid Ulcer and its surgical aspect.

Macphatter: Internal Hernia through the mesentery in a lady aged seventy-three.

Cosby: An interesting case of gun-shot wounds of the intestines.

California State Journal of Medecine, No. 6, 7. 1905.

Huntington: Analysis of fifteen cases of operation for cancer of the breast.

Fowler: My experience with medullary narcosis.

Archives internationales de Chirurgie, Vol. II. Fasc. 3. Gand 1905.

Friedrich (Greifswald): Prinzipielles zur operativen Behandlung der Ileocöcaltumoren, gleichzeitig ein Beitrag zur Symptomatik und Behandlung der Invaginatio coeci in Colon transversum.

Fiori (Modena): Calcolosi e restringimenti multipli dell'uretere; ureterotomia ed estesa uretero-etero-plastica.

Cumston (Boston): Chronic gonorrheal prostatitis.

Suter (Genf): Les rebouteurs et les rhabilleurs de Genève et de la Haute-Savoie et leurs victimes.

The St. Paul Medical Journal, Vol. VIII. June 1905. No. 6.

Maurice H. Richardson: Time asan Element in Abdominal Surgery.

Carl J. Holman: Subparietal Injuries of Abdomen.

Geo. V. J. Brown: A Demonstration of the Vital Principles of New Surgical Methods in the Treatment of Diseases and Deformities of Face, Lip and Palate.

Revue de Chirurgie. Vingt cinquième année. No. 6 et 7. Juni et Juillet 1905.

Greene-Cumston: Un cas de hernie interstitielle chez une fille de neuf ans, avec remarques sur cette forme de hernie.

M. Baudonin, Pathologie préhistorique: un cas de luxation simple de l'atlas sur l'axis en avant chez un homme de l'époque mégalithique.

P. Goulliond et G. Faysse: De l'amputation abdomino-périnéale du rectum carcineux.

Ricard et Chevrier: De la tuberculeuse et des sténoses tuberculeuses du-Pylore. (Suite.)

Paul Guibal: La chirurgie du coeur. (Suite.)

Vantren: Considérations sur les plaies du canal thoracique dans la région cervicale.

Karl Beck: La technique de la dislocation de l'urèthre dans les hypospadies et autres vices de conformation et lésions de l'urèthre.

P. Le Damany: La luxation congénitale de la hanche. Anatomie pathologique. Lésions prémonitoires.

Ch. Armand et J. Bertier: Du danger des vapeurs chloroxycarboniques dans la chloroformisation.

E. Pluyette et A. Bruneau: Des anévrysmes artério-veineux de la sous clavière.

F. Bindi: Contribution à l'étude du tissu élastique dans les tumeurs.
Ricard et Chevrier: De la tuberculeuse et des sténoses tuberculeuses du Pylore. (Suite et fin.)
P. Goulliond et G. Faysse: De l'amputation abdomino-périneale du rectum cancereux. (Suite et fin.)

Archives provinciales de Chirurgie. Tome XIV. No. 5, 6, 7. Mai, Juni, Juillet 1905.

Rochet (de Lyon): De la réparation de l'urèthre après la prostatéctomie perinéale.
R. Sorel (de Dijon): L'hystérectomie abdominale totale dans le traitement des suppurations pelviennes chroniques (Suite et fin).
Rouville et Martin (de Montpellier): Diagnostic de la perforation des ulcères du duodenum et de l'estomac avec l'appendicite. Origine brunnérienne de certains ulcères duodénaux.
H. Soulié (d'Alger): Deux cas de phlébite de la saphène interne. Guérison par la résection partielle de la veine.
C. Gauthier et Duroux (de Lyon): La radiotherapie et le cancer.
A. Monprofit (d'Angers): Histoire de la Gastrectomie. (Revue générale.)
F. Villar: Prolapsus de la muqueuse de la vessie à travers l'urèthre chez la femme.
A. Monprofit (d'Angers): Histoire de la Gastrectomie. (Suite et fin.)
Adenot (de Lyon): Pneumatose vésicale dans un cas de tumeur de la vessie. Séparation spontanée des gas du sang.

La Clinica Chirurgica. Anno XIII. No. 4, 6, 7:

Bolognesi: Sulla introduzione di paraffina fusa nell'organismo animale. (Continuazione e fine.)
Ravasini: La prostatectomia totale transversale per l'ipertrofia secondo Freyer.
Fabris: Intorno agli innesti ossei.
Rossi: Contributo alla cura delle ferite diaframmatiche.
Lasio: La Chirurgia degli organi Genito-Urinarii all'estero.
Donati: I carcinomi primitivi dei dotti extraepatici.
Musumeci: Intervento per ferita del ventricolo destro del cuore lesioni intestinali.
Micheli: Per l'argomento della fissazione et decapsulazione del rene.
Lerda: Sulle alterazioni patologiche dell' urina nei traumatismi operatorii.

The Division of Surgery of the medical school of Harvard University. Boston. May 1905.

Gould: Technic of gastro-intestinal operations.
Murphy: Obs. on experimental drainage of the perit. cavity of cats.
Cannon and Blake: Gastro-enterostomy and Pyloroplasty.
Cobb and Simmons: The results in cases of cancer of the tonsils, tongue and jaws, operated upon at the Massachusetts general Hospital during the eight years (1892—1900).
Lothrop and Scannell: The results of treatment of cancer in and about the mouth as the Boston City Hospital.

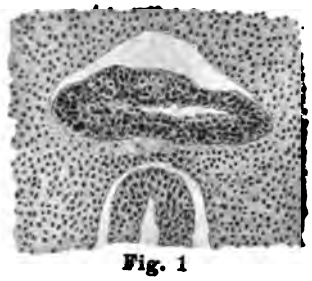

Fig. 1



Fig. 2

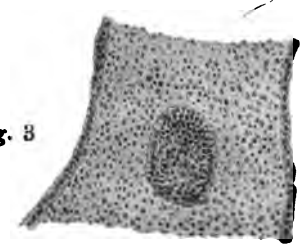

Fig. 3

Fig. 4

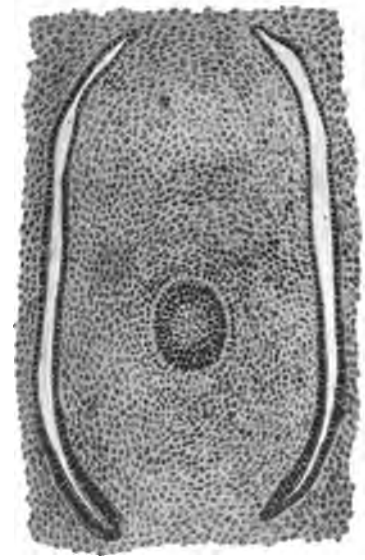

Fig. 5

Fig. 7

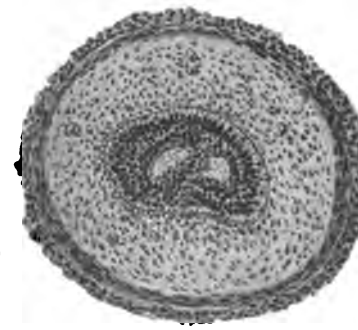

Fig. 6

Kreuter.

Crayondruck von J. B. Obernetter, Münc'

Fig. 1.

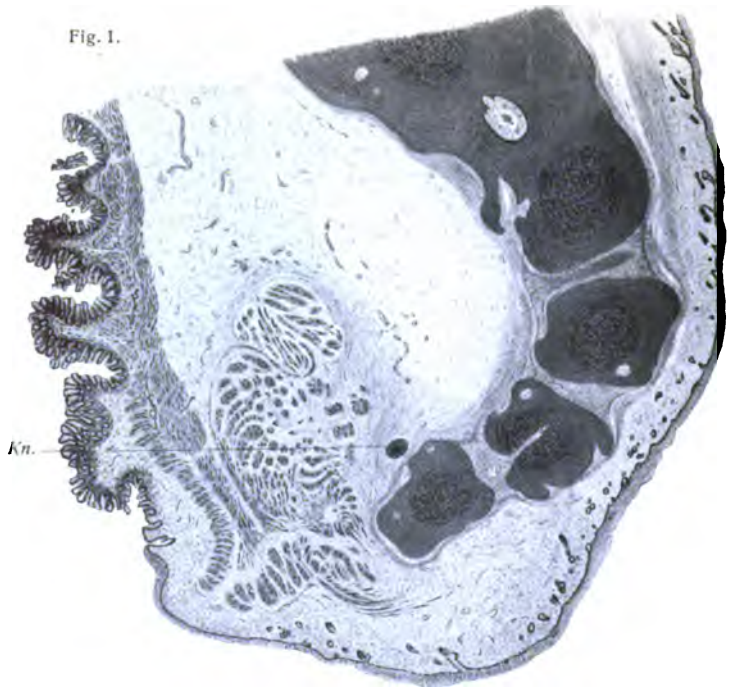

Fig. 3.

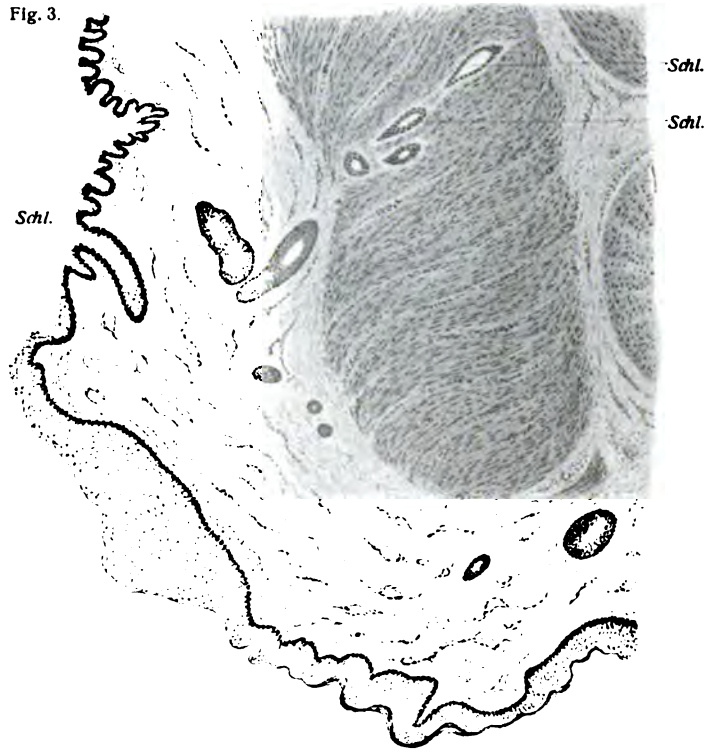

Fig. 2.

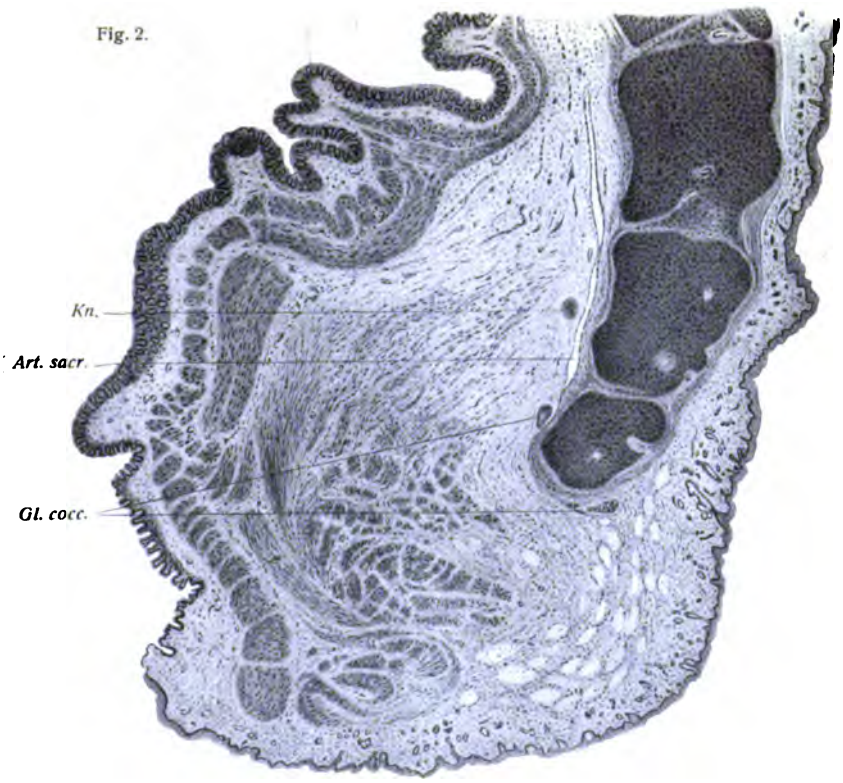

Fig. 4.

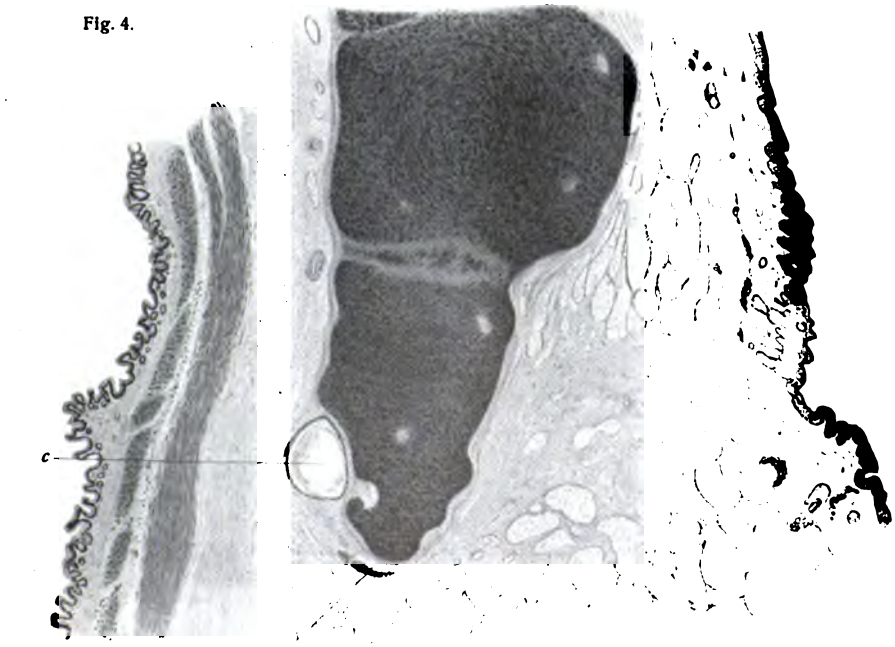

E. Hager jez
Ritter.

Verlag von F.C.W. Vogel in Leipzig

Lith. Anst. v. E. A. Funke, Leipzig

Fig. 2.

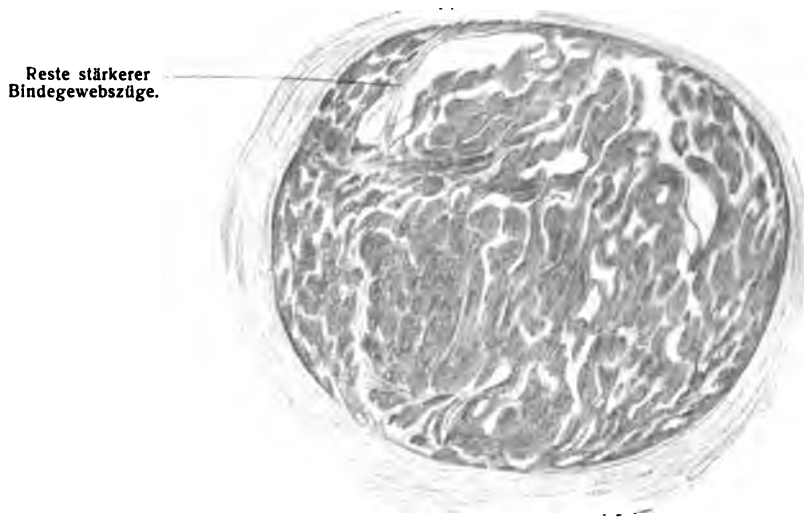

Durchschnitt eines mit Tumormasse angefüllten Corpus cavernosum penis.
(Lupenvergrösserung.)

Fig. 4.

Partie aus einem Corpus cavernosum penis.
(Zeiss Ocul. 3, Obj. B. B.)

Fig. 3.

Partie aus dem Tumor in der Dammgegend.
(Zeiss Ocul. 1, Obj. B. B.)

Fig. 5.

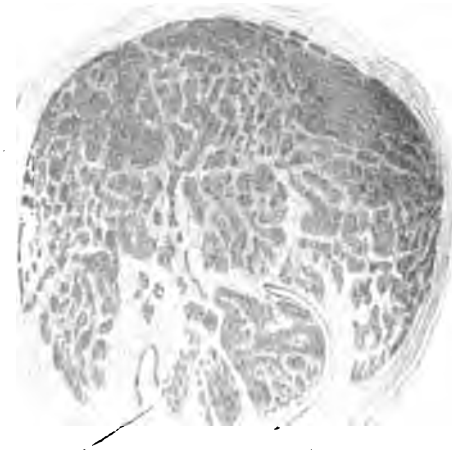

Corpus cavernosum urethrae unterhalb der Symphyse.
(Lupenvergrösserung.)

ogel in Leipzig.

Druck von Richard Hahn (H. Otto) in Leipzig.

XVI.

Die Reposition der Luxatio obturatoria durch Ruck nach außen.

Von

Prof. **Riedel**, Jena.

(Mit 1 Abbildung und Tafel VI.)

Die Verrenkung des Schenkelkopfes auf das eirunde Loch ist ein verhältnismäßig seltenes Ereignis; mancher beschäftigte Chirurg hat sie vielleicht niemals gesehen, weil in seinem Wirkungskreise Betriebe, die zur Luxatio obturatoria führen, relativ selten sind. Die Verrenkung entsteht vorwiegend durch direkte Gewalteinwirkung; rollende Baumstämme, abstürzende Gesteinsmassen treffen den Oberschenkel von außen und treiben den Schenkelkopf nach der Mittellinie auf das eirunde Loch zu. Thüringen hat vielleicht relativ die größten Waldungen in ganz Deutschland, der Holzbetrieb ist ein sehr ausgedehnter, an Steinbrüchen und Kiesgruben ist auch kein Mangel. Dadurch erklärt es sich vielleicht, daß im Laufe von 10 Jahren nicht weniger als 5 Fälle von Luxatio obturatoria der hiesigen Klinik zugingen; drei entstanden durch direkte Gewalteinwirkung in der eben erwähnten Weise, einmal trieb das Rad eines Wagens den Schenkelkopf medianwärts; beim 5. Kranken verursachte Muskelzug die Luxation. Der Zufall fügte es, daß zuerst 2 Kranke mit Luxat. obt. inveterata[1]) in Behandlung kamen. Die Reposition war besonders im 2. Falle trotz großer Schnitte außerordentlich schwierig, der Kopf ließ sich über den vorderen Rand der Pfanne durch keinerlei rotierende Bewegungen hinüberbringen; der Rand wurde etwas abgemeißelt, aber auch dann leistete der Kopf Widerstand, bis ich den rechten Arm voll um den oberen medialen Teil des Oberschenkels herumlegte und nun, während gleich-

1) Mitgeteilt von K. Endlich, Lang. Archiv. Bd. 56. S. 581.

zeitig 2 Gehilfen an dem abduzierten und leicht flektierten Beine energisch zogen, durch einen kräftigen Ruck den Kopf lateralwärts in die Pfanne trieb; mit der linken Hand wurde in demselben Augenblicke ein energischer Druck auf die Außenseite der Kniegelenksgegend ausgeübt.

Der Gedanke lag nahe, ein ähnliches Verfahren auch bei der unblutigen Reposition der Luxatio obturatoria anzuwenden, doch mußte ich 3 Jahre warten, bis der Plan zur Ausführung kam; nach weiteren 4 resp. 2 Jahren wurde das Manöver wiederholt; es glückte in allen drei Fällen.

3. Emil Geissler, 38 Jahre alt, aufgenommen 24. VII. 1898.

Im Jahre 1882 schwerer Gelenkrheumatismus 22 Wochen lang; später gesund. Vor 2 Tagen hatte Pat. Holzstämme auf einen Wagen geladen; er musste noch etwas unter demselben ordnen, da rollte ein Baumstamm vom Wagen und fiel auf die Hüftgelenksgegend des rechten gespreizten Beines. Letzteres stand sofort in Abduktion fest.

Zwei Ärzte versuchten durch Adduktion und Rotation nach innen die Luxation zu reponieren, was aber nicht glückte, zum Teil weil der Kranke (potator) unvollständig narkotisiert war.

St. pr.: Kräftiger Mann. Rechtes Bein steht in Flexion von ca. 30 bis 40^0, Abduktion $= 30^0$ und Rotation nach außen. Trochantergegend tief eingezogen, Pfanne leer, derber Tumor an der lateralen Seite des aufsteigenden Schambeinastes. Bein eher verlängert als verkürzt.

In Narkose vermindert sich die Flexionsstellung um 10^0. Reposition gelingt durch folgendes Verfahren: energischer Zug in flektierter und abduzierter Stellung, sodann wird der rechte Arm des Operateurs von hinten um das obere Ende des Beines herumgelegt, letzteres etwas gehoben und nun mit einem Rucke lateralwärts in die Pfanne befördert.

Kein Verband. 3. VIII. gesund entlassen mit völlig beweglichem Beine.

Patient nahm seine Arbeit wieder auf, das Gelenk funktionierte in ganz normaler Weise. Dez. 1899 spürte er Schmerzen im rechten Kniegelenke. Anfang 1900 wurde die rechte Hüfte ergriffen. Im Mai 1900 stellte der Kranke sich wieder vor. Hüftgelenk vollständig versteift, Bein stark atrophiert.

Laut Bericht des behandelnden Arztes Herrn Dr. Sauer-Langewiesen i. Thür. vom 25. Juni 1905 ist der Zustand des Verletzten jetzt folgender: Das rechte Hüftgelenk ist in gestreckter Stellung ankylotisch. Der Trochanter major ist infolge arthritischer Usurierung des Gelenkkopfes und -halses in die Höhe und näher an die Pfanne gerückt. Trochanter major und Rest des Collum femoris erscheinen sehr verdickt gegenüber links. Das rechte Bein ist um $4^1/_2$ cm verkürzt. Die Muskulatur desselben ist auffallend atrophisch; am Oberschenkel beträgt die Umfangsdifferenz 12 cm. Am rechten Kniegelenk hat sich eine leichte Genu-valgumstellung entwickelt.

Der Gang des Kranken ist langsam und watschelnd, für gewöhnlich

aber ohne Schmerzen. Er fuhrwerkt in früherer Weise, allerdings seines gebrechlichen Zustandes wegen nur noch mit einem Pferde.

4. Louis Enders, 43 Jahre, aufgenommen 28. II. 1902, entlassen 29. IV. 1902.

Pat. geriet gestern unter einen zusammenstürzenden Steinhaufen; die linke Hüfte wurde ausgerenkt, während die Weichteile des linken Oberschenkels stark gequetscht wurden.

Status: Außenseite des Oberschenkels stark geschwollen. Bein steht in federnder abduzierter nach außen rotierter Stellung. Kopf ist am Damme und per Rectum zu fühlen.

2. III.: Reposition in der geschilderten Weise gelingt erst nach mehreren ruckweisen Verschiebungen des oberen Teiles vom Oberschenkel lateralwärts.

29. IV.: Bein schwillt nach längerem Gehen noch an, Beweglichkeit ist noch mäßig beschränkt.

Laut Bericht des behandelnden Arztes Herrn Dr. Sauerbrey-Grossbreitenbach „ist zur Zeit (Juli 1905) das luxiert gewesene Hüftgelenk nach allen Richtungen vollkommen frei beweglich; kein Knarren hörbar. Stehen auf dem rechten Bein bei horizontal erhobenem linken ganz gut möglich, dagegen Schwanken beim Wechsel der Beinstellung. Pat. klagt über leichte Ermüdbarkeit im linken Beine und hinkt, sobald er dasselbe angestrengt hat, doch geht er 10—15 Kilometer. Frühmorgens hinkt er gar nicht. In der linken Fossa ovalis einige vergrößerte auf Druck schmerzhafte Lymphdrüsen; Leistendrüsen selbst nicht geschwollen.

Die leichte Ermüdung und das Hinken wird wohl mehr auf Rechnung der ausgedehnten Muskelverletzung an der Außenseite des linken Oberschenkels, als auf die Luxatio obturatoria zu setzen sein."

5. Karl Peintze, 53 Jahre alt, aufgenommen 18. VI. 1905.

Der ziemlich kräftige Mann ist vor 48 Stunden in aufrechter Stellung von fallenden Sandmassen auf das linke Bein getroffen; letzteres wurde dadurch gewissermaßen eingegraben. Um sich herauszuarbeiten, spreizte Patient gewaltsam das rechte Bein, zumal noch mehr Sand von links her nach zu stürzen drohte. Im Momente des stärksten Spreizens und Ziehens am linken Beine wich der rechte Fenmrkopf medianwärts, Patient stürzte zusammen.

St. pr.: Rechtes Bein fast rechtwinklig flektiert in Hüfte und Knie, abduziert im $<$ von ca. 25—30°. Starke Prominenz an der lateralen Seite des aufsteigenden Schambeinastes (vgl. Fig. 1). Trochantergegend tief eingesunken. Röntgenaufnahme ergibt typische Dislokation des Schenkelkopfes auf das Foramen ovale (vgl. Fig. 2 auf Tafel VI). In Narkose gelingt Streckung des Beines bis zum $>$ von 20°. Patient wird an den rechten Tischrand gelagert; Zug in der Richtung des flektiert und abduziert stehenden Beines. Rechter Arm des Operateurs von hinten her um das obere Ende des Schenkels gelegt, ein kräftiger Ruck nach aussen und der Kopf gleitet sofort in die Pfanne.

3. VII. Nach reaktionslosem Verlaufe geheilt entlassen. Bein nach allen Richtungen ziemlich beweglich, nur Rotation noch stark beschränkt.

Der sub Nr. 3 angeführte Kranke ist wohl nicht genau genug beobachtet worden. Er wird kaum die ersten $^5/_4$ Jahre nach der

Luxation ein ganz normal funktionierendes Gelenk gehabt haben, was erst Anfang 1900 ziemlich plötzlich erkrankte. Wahrscheinlich hat sich bald nach der Verletzung ein arthritischer Prozeß im Hüftgelenke entwickelt, der sich später durch Knieschmerz bemerklich machte. Diese Arthritis ist allerdings auch auffallender Natur. Schon 4 Monate nach dem angeblichen Beginne derselben wurde hier vollständige Ankylose des Gelenkes und starke Atrophie des ganzen damals noch nicht verkürzten Beines festgestellt. Arthritis deformans im engeren Sinne liegt deshalb sicherlich nicht vor. Arthritis deformans führt nicht binnen so kurzer Zeit zur Ankylose. Man hat den Eindruck, als ob der einstige Gelenkrheumatismus, der wahrscheinlich auch im rechten Hüftgelenke gespielt hatte, vielleicht den Boden präpariert hat für das Einsetzen einer ganz besonderen Arthritis im Anschlusse an die Luxation. Schädigung der Nervenendapparate im Gelenke wird wohl auch in diesem Falle eine Rolle spielen. Seit es mir auf experimentellen Wege (Injektion von aseptischen zerfallenen Gummiknoten) gelungen ist, Arthritis deformans bei einem Kaninchen zu erzeugen, teile ich die Ansicht mancher Nervenärzte, daß die nicht infektiösen Arthritiden vorwiegend durch Schädigung der Nervenendapparate der Gelenke zur Entwicklung kommen. Auch bei den infektiösen wird der Nervenendapparat gelegentlich leiden, wodurch wir uns ev. die Versteifung der von akutem Rheumatismus befallenen Gelenke, das Chronischwerden des Rheumatismus erklären können.

Der Kranke Nr. 4 scheint gar keine Störungen von seiten des Gelenkes behalten zu haben; er hinkt wohl etwas „der Rente" wegen.

Beim zuletzt erwähnten Kranken Nr. 5 hatte offenbar Muskelzug die Luxation bewirkt. Die links vom Patienten stehende senkrechte Wand drohte weiter herabzustürzen und ihn gänzlich zu begraben, nachdem zunächst nur das linke Bein eingemauert war. In der Todesangst wurden selbstverständlich alle Bewegungen in extremster Weise ausgeführt, der Zug am linken durch Sandmassen festgehaltenen Beine erfolgte ebenso brüsk als die extreme Abduktion des rechten Beines, der Fluchtversuch; beide Gewalten wirkten zusammen, um den Femurkopf medianwärts zu drängen.

Patient bot bei der Aufnahme das typische Bild der Luxatio obturatoria resp. perinealis, er zeigte eine so charakteristische Prominenz am oberen inneren Teile des rechten Oberschenkels, daß ich ihn auf dem Tische liegend photographieren ließ, nachdem das linke Bein in dieselbe Stellung gebracht war, in der sich das rechte notgedrungen befand. Die Röntgenaufnahme (nach der Platte gezeichnet)

demonstriert gleichfalls ausgezeichnet die Stellung des Schenkelkopfes bei der Luxatio obturatoria.

Es ist selbstverständlich, daß schon viele Chirurgen versucht haben, den Femurkopf durch direkten Druck in die Pfanne zu befördern; vor vielen Jahren hat auch schon Cooper den Rat gegeben, so zu verfahren; ob derselbe befolgt ist, darüber ist mir nichts bekannt; ohne Anwendung der Narkose wird direkter Druck schwerlich wirksam sein.

Jedenfalls empfehlen die Lehrbücher in der Majorität Reposition durch rotierende Bewegungen, manche aber daneben auch Zug und

Fig. 1.

Druck. König sagt z. B. folgendes: ein direkter Druck auf den Kopf in der Richtung von innen nach außen, ein Zug am oberen Teile des Schenkels durch ein um den inneren oberen Teil desselben herumgeführtes Tuch nach außen und etwas nach oben wird ebenso versucht werden müssen. Dies ist besonders für die weit nach innen gehenden Verrenkungen (Luxatio perinealis) zweckmäßig.

Die rotierende Methode hat gewiß oft genug zum Ziele geführt, oft auch Zug und Druck, noch prompter scheint das von mir benutzte Verfahren zu wirken. Die Situation ist hier wohl ähnlich, wie bei der Luxatio humeri anterior. Auch diese läßt sich durch rotierende Bewegungen, durch Zug in abduzierter Stellung des Armes reponieren, leichter und einfacher durch Ruck an der Hand in der

Diagonale des Körpers.[1]) Hier wie dort liegt der Schwerpunkt auf der einmaligen kurzen Kraftleistung.

Selbstverständlich muß das „Ensemble" ein gutes sein. Patient wird an den entsprechenden Tischrand gelagert, ein um den Leib gelegtes Handtuch dient zum Gegenzuge nach der gesunden Seite. Zwei kräftige Leute extendieren das abduziert und etwas flektiert stehende Bein; im Moment ihrer größten Kraftleistung erfolgt der Ruck nach außen mittelst des umgelegten rechten Armes, während gleichzeitig die vis à vis dem Operateur stehenden Gehilfen das um den Leib liegende Handtuch fest anziehen. Natürlich sorgen andere dafür, daß Patient nicht dem Zuge am Beine folgend nach abwärts rutscht. Man hat also außer dem narkotisierenden Assistenten eine größere Zahl von Hilfskräften nötig. Doch brauchen dieselben keine Doctores medicinae zu sein, sie müssen nur die entsprechenden Körperkräfte besitzen; zwei Ärzte genügen, der eine narkotisiert, der andere reponiert.

Ich zweifle nicht, daß schon mancher Chirurg ruckweise gezogen hat bei der Reposition der Luxatio obturatoria; auf dem Gebiete der „Einrenkungen" gibt es nichts neues mehr unter der Sonne; alles ist schon dagewesen. Ich möchte nur dafür plädieren, daß das Verfahren mehr in erster Linie gegenüber dem rotierenden geübt würde. Wie die Reposition der Luxat. humeri ant. durch Zug in der Diagonale des Körpers etwas verblüffendes in der Promptheit ihres Erfolges hat, so imponiert auch das analoge Manöver bei der Luxatio obturatoria; spielend leicht schlüpft der Kopf in die Pfanne, sobald der Ruck erfolgt. Das gleiche erlebt man bei der Luxatio antibrachii posterior; auch diese habe ich stets durch raschen Zug am extendierten Arme beseitigt, wenn Patient rechtzeitig in Behandlung kam. Zu all diesen Repositionen durch Ruck gehört Narkose; verträgt Patient dieselbe voraussichtlich nicht, so mag man sich rotierender Repositionsmethoden bedienen. Letztere sind immer indiziert bei Luxatio posterior coxae. Bei Luxatio obturatoria wird man sie meist entbehren können, wenn der Kranke Chloroform verträgt. Der Ruck nach außen ist wohl eigentlich als das normale Verfahren anzusehen. Der Kopf ist meist durch direkte Gewalt nach innen verschoben; er muß bei der Reposition seinen Weg zurück machen. Der vordere hohe Pfannenrand verhindert ihn daran. Läßt man nun kräftig an dem luxierten Beine ziehen und wirft man dann gleichzeitig das Bein oben durch kräftigen Ruck nach außen, so überspringt eben der Kopf den vorderen Pfannenrand und stellt sich wieder an die normale Stelle.

1) Heilkunde. Oktober 1899.

XVII.

Aus der II. chirurgischen Universitätsklinik zu Wien.
(Vorstand: Professor Dr. J. Hochenegg.)

Über den Wert der Mobilisierung des Duodenum bei Operationen wegen Steinen in den tiefen Gallenwegen.

Von

Dr. **Hans Lorenz**,
Assistenten der Klinik.

Auf Grund von Leichenversuchen habe ich vor zwei Jahren, kurz nachdem Kocher zum Zwecke einer neuen Art von Gastroenterostomie eine ausgiebige und zielbewußte Ablösung des Duodenum empfohlen hatte, darauf hingewiesen, welche großen Vorteile die Gallenchirurgie aus einer derartigen Ablösung des Zwölffingerdarmes ziehen könnte.[1])

Mein Vorschlag ist nicht vereinzelt geblieben und nicht ungehört verhallt. Wenige Wochen nach meiner Publikation, und, wie es scheint, ohne Kenntnis von derselben zu haben, hat Berg[2]), gleichfalls auf Grund von Leichenversuchen, der retroduodenalen Choledochotomie das Wort geredet und nicht lange danach hat de Quervain[3]), auf Bergs Veröffentlichung bezugnehmend, einen glücklich durchgebrachten Fall von retroduodenaler Choledochotomie publiziert.

Vielleicht durch diese Veröffentlichungen angeregt, erschien später ein Bericht von Ohl[4]) aus Sprengels Abteilung über sehr

1) H. Lorenz, Mobilisierung des Duodenum und Eingriffe am Gallensystem. Zentralbl. f. Chirurgie. 1903, Nr. 21, S. 554.

2) A. A. Berg, Retroduodenale Choledochotomie zur Entfernung von eingekeilten Gallensteinen aus dem retroduodenalen und papillären Teile des Ductus communis. Zentralbl. f. Chirurgie. 1903, Nr. 27, S. 713.

3) F. de Quervain, Zur Frage der retroduodenalen Choledochotomie. Zentralbl. f. Chirurgie. 1903, Nr. 40, S. 1089.

4) Ohl, Beiträge zur Frage der Choledocho-Duodenostomia interna. Deutsche Zeitschrift f. Chirurgie. Bd. 72, S. 83.

gute Erfolge mit der transduodenalen Operationsmethode. Er gab aber zu, „daß die ganze Frage einer erneuten Revision bedarf, nachdem durch die Arbeiten von Kocher, Lorenz und Berg die Möglichkeit der Mobilisierung des Duodenum in mehrfacher Hinsicht verheissungsvolle Beleuchtung erfahren hat".

Payr hat dann auf dem Chirurgenkongreß 1904 (in der Diskussion zu Kraskes Vortrag) über einen Fall von retroduodenalem Choledochusstein gesprochen, bei dessen Operation er aus der Mobilisierung des Duodenum großen Nutzen gezogen hatte. Den Fall genauer beschreibend, hat Payr[1]) später diesem Thema einen ausführlichen und sehr lesenswerten Aufsatz gewidmet, in dem er mit warmen Worten für die Mobilisierung des Duodenum bei Gallengangsoperationen eintrat.

„Angesichts eines noch so wenig betretenen und doch so aussichtsreichen Weges" — schreibt Payr — „verlohnt es sich gewiß, wenn die ersten auf ihm gewonnenen Erfahrungen mitgeteilt werden, um den Nachfolgenden manches Lehrgeld ersparen zu können".

Ich darf daher hoffen, daß es mir nicht als zu große Unbescheidenheit ausgelegt werden wird, wenn ich im Nachstehenden die Erfahrungen niederlege, die ich selbst bei Gallensteinoperationen mit der Mobilisierung des Zwölffingerdarmes in den beiden meinem Vorschlag folgenden Jahren gewonnen habe. Die Krankengeschichten der mir zur Verfügung stehenden Fälle lasse ich in Kürze folgen. Ich habe die Fälle I und II an der damaligen Abteilung Professor Hocheneggs an der Wiener allgemeinen Poliklinik, die Fälle III bis V an der II. chirurgischen Universitätsklinik operiert. Für die Überlassung dieses Materials sage ich Herrn Professor Hochenegg auch an dieser Stelle herzlichen Dank.

I. Marie C., 47 J., aufgenommen (an der Wiener allgem. Poliklinik) am 10. Juni 1903.

Anamnese: Seit 17 Jahren wiederholt heftige Koliken. Mitte März d. J. plötzliche Erkrankung unter ungewöhnlich starken Bauchschmerzen, die gegen die rechte Schulter ausstrahlten, und heftigem, galligem Erbrechen. Zwei Tage später trat Icterus auf, der seither, abgesehen von einer angeblichen, geringen Besserung Mitte April, immer intensiver wurde. Zunehmende Appetitlosigkeit, Mattigkeit, öfteres Erbrechen, unerträgliches Hautjucken und fast täglich mehrmals Krämpfe.

Status praesens: Mittelgroße, außerordentlich fettleibige Frau mit

1) E. Payr, Die Mobilisierung des Duodenum nach Kocher zur Entfernung retroduodenal liegender Choledochussteine. Deutsche Zeitschrift f. Chirurgie. Bd. 75, S. 1.

schwerstem Icterus. Die Palpation ergibt keinen nachweisbaren Tumor, nur Druckempfindlichkeit in der Lebergegend.

Operation: 12. Juni 1903. Kehrscher Wellenschnitt[1]). 6 cm dickes Fettpolster. Nach Eröffnung der Peritonealhöhle stellt sich, den Rippenbogen nicht überragend, der plumpe Rand der Leber, und, mit diesem verbacken, das sehr fettreiche große Netz ein. Nach Trennung breiter Verwachsungen zwischen hinaufgeschlagener Netzschürze und rechtem Leberlappen stößt man auf das nach aufwärts gezogene und an der Gallenblase fixierte Colon transversum.

Nach dessen mühsamer Ablösung läßt sich dann das Ligamentum gastrocolicum, der Pylorus und die Pars horizontalis superior duodeni, welche Gebilde alle mit der Unterfläche der Leber und der Gallenblase verbacken sind, etwas leichter loslösen. An Stelle der Gallenblase findet sich ein kleinfingerdicker, 3 cm langer, derber, schwieliger Körper und unmittelbar an diesen sich anschließend, zwischen Leber und Pars horiz. sup. duodeni sich ausbreitend, in Schwielen eingehüllt und nach rückwärts in Schwielen übergehend, ein über daumendicker, mit Flüssigkeit angefüllter Hohlraum, der als erweiterter Choledochus angesprochen wird. Es sind jedoch alle Gebilde so sehr miteinander verwachsen, daß die Annahme, das hohle Gebilde sei noch ein Teil der Gallenblase, nicht von der Hand zu weisen ist.

Um Klarheit zu bekommen, Mobilisierung des Duodenum. Nach Spaltung des Peritonealblattes vor der rechten Niere daumenbreit nach außen und parallel zur Pars verticalis duodeni gelingt, obwohl ich bei den bisher angetroffenen Verhältnissen auf Schwierigkeiten gefaßt war, die Mobilisierung des Duodenum durch einfaches Abschieben mit einem Tupfer ohne jede Schwierigkeit. Zwei kleine Gefäßchen werden ligiert. Nun ist volle Klarheit gewonnen. Das fragliche Gebilde ist in der Tat der erweiterte supraduodenale Teil des Choledochus, der retroduodenale Abschnitt ist ebenso erweitert, er enthält einen eiförmigen, über haselnußgroßen Stein, der bequem in den supraduodenalen und von dort wieder in den retroduodenalen Choledochusabschnitt bis an die Papille herangeschoben werden kann. Nach entsprechender Abdichtung wird der supraduodenale Choledochusabschnitt (der durch die Mobilisierung des Duodenum und durch die Lösung der das Foramen Winslowii verlegenden Adhäsionen übrigens auch oberflächlicher zu liegen kam und dadurch viel bequemer zugänglich wurde) durch eine Längsincision auf den festgehaltenen Stein eröffnet und der Stein — ein eiförmiger, wie eine Muskatnuß aussehender, an dem einen Pol, der ins Duodenallumen gesehen hatte, schwarz gefärbter Solitärstein ohne jede Facette — extrahiert, worauf reichliche Mengen nicht getrübter Galle abfließen.

Ohne jede Gewalt kann der Zeigefinger nach aufwärts in den Hepaticus, in den scheinbar blind endigenden Cysticus und nach abwärts bis an die Duodenalmündung geschoben werden. Nirgends findet sich ein zweites Concrement. Hepaticusdrainige durch die Choledochuswunde, die durch 2 Nähte verkleinert wird. Die Nähte werden lang gelassen und neben

1) Denselben verwende ich nur bei sehr fettleibigen Individuen. Sonst begnüge ich mich mit einem Sagittalschnitt am äußeren Rectusrand.

dem Drain herausgeleitet. 1 Jodoformgazestreifen wird retroduodenal eingelegt, 2 andere kommen auf die Choledochuswunde. Bauchdeckennaht in 3 Etagen.

5 Stunden nach der Operation zufriedenstellendes Befinden, guter, kräftiger Puls. Die Kranke hat sich gut erholt, interessiert sich für den entfernten Stein. 2 Stunden später klagt sie über Herzklopfen und Atemnot, der Puls wird klein. Der Verband nicht durchblutet, weder dem Wartepersonal noch dem Inspektionsarzt fällt Anämie (Icterus!) auf. Trotz Kochsalzinfusion fortschreitender Verfall. $1\,^1/_2$ Stunden später Exitus.

Autopsie (Prof. Albrecht): Allgemeine Anämie. Starker Bluterguß in die freie Bauchhöhle ohne erkennbaren Ausgangspunkt der Nachblutung. Starker Icterus sämtlicher parenchymatösen Organe. Cor adiposum, Oedema pulmonum. (In den Gallenwegen wurde auch bei der Obduktion kein weiterer Stein gefunden. Der kleine Gallenblasenrest erwies sich vollkommen obliteriert).

II. Berta S., 37 J., aufgenommen (an der Wiener allg. Poliklinik) am 21. Januar 1904.

Anamnese: Vom 22. bis zum 24. Lebensjahre wiederholte Koliken. Dann 9 Jahre lang Wohlbefinden. Vor 4 Jahren stellten sich neuerdings Koliken ein, die nach der im Juni 1901 aus nicht eruierbarer Ursache vorgenommenen vaginalen Totalexstirpation des Uterus ausblieben. Seit Oktober 1903 wieder Koliken, die in letzter Zeit immer häufiger und immer heftiger wurden. Bei dem letzten Anfall, vor 14 Tagen, der mit heftigem Schüttelfrost einherging, soll eine rasch vorübergehende, unbedeutende Gelbfärbung aufgetreten sein, sonst soll nie Icterus bestanden haben.

Status praesens: Ungemein dicke Frau. In der Ileocoecalgegend eine undeutliche, schmerzhafte Resistenz, ferner sehr deutliche Druckempfindlichkeit in der Lebergegend.

Bei Bettruhe und Thermophorbehandlung schwindet in den nächsten Tagen die Resistenz und Schmerzhaftigkeit in der Ileocoecalgegend, auch die in der Lebergegend wird geringer. Am 31. I. eine mehrere Stunden dauernde Gallensteinkolik, ohne nachfolgenden Icterus.

Operation am 10. Februar 1904. Wellenschnitt nach Kehr. Mehr als 3 querfingerdicke Fettschichte. Därme gebläht. Die Unterfläche der Leber ist mit dem grossen Netz breit und innig verwachsen. Größtenteils scharf präparierend werden die Verwachsungen gelöst und so stößt man auf die kleine, 2 Steine enthaltende Gallenblase. Diese ist wieder mit dem Duodenum breit verwachsen, an einer Stelle so innig, daß man, um die Darmwand zu schonen, die verdünnte Gallenblasenwand durchtrennen muß.

Weiter wird der Cysticus aus den Schwielen freigemacht und ebenso das Ligamentum hepatoduodenale. Der fingerdicke Choledochus und der kleinfingerdicke Hepaticus sind ausgefüllt von ziemlich großen facettierten Steinen. Der Cysticus ist ganz dünn. Cholecystectomie. Vom Cysticusquerschnitt aus wird der Choledochus eingeschnitten (es kommt leicht getrübte Galle) und nun beginnt die Herausbeförderung der Steine, was bei der enormen Tiefe des Operationsgebietes noch immer sehr schwierig ist. Es gelingt nur das Entfernen der zunächst gelegenen Hepaticus- und Choledochussteine, hingegen will es weder gelingen, die retroduodenalen

Steine heraufzuschieben, noch sie mit gekrümmter Kornzange zu fassen. Es wird daher, nach Spaltung des Peritoneum paraduodenale, 1 cm nach außen vom Darmrand, die Mobilisierung des Duodenum nach Kocher vorgenommen. Nun kann man leicht zwischen zwei Fingern den Choledochus ausstreifen und so werden im ganzen 5 Steine aus demselben und 2 aus dem Hepaticus, alle fast haselnußgroß, herausbefördert.

Drainrohr in den Choledochus. Befestigen desselben mit einer Naht, die lang belassen und herausgeleitet wird. Tamponade des retroduodenalen Raumes und der Umgebung der Choledochuswunde mit drei Jodoformgazestreifen. Exstirpation des mehrfach geknickten, noch geschwellten und injizierten Appendix. Bauchdeckennaht in 2 Etagen. Patientin ist nach der Operation kollabiert. Kochsalzinfusion. Gegen Abend Befinden etwas besser, doch starkes Erbrechen, Puls 130. Am 11. VI. Erscheinungen diffuser Peritonitis, am 12. VI. Exitus.

III. Katharina K., 52 J., aufgenommen (an der II. chirurg. Klinik) am 9. März 1905.

Anamnese: Seit $1^1/_2$ Jahren bestehen „Magenbeschwerden". Vor 1 Jahre erkrankte sie plötzlich an heftigen Bauchschmerzen und Erbrechen. Einige Tage lang war sie gelb. 6 Wochen darauf erkrankte sie neuerlich unter den gleichen Erscheinungnn, seither ist die Gelbsucht aber nicht mehr gewichen, sondern immer intensiver geworden und alle 3—4 Tage sollen sich krampfartige Schmerzen und Fieber einstellen. Die Patientin, die früher sehr korpulent war, ist dadurch stark herabgekommen. Zwei ihrer Töchter (siehe untenstehenden Fall IV) leiden an Gallensteinen, eine, jetzt 17 J. alte, an beständigen Magenschmerzen.

Status praesens: Schwerer Ikterus. Haut grünlichgelb. In der Lebergegend leichte Schmerzhaftigkeit. Ein genaues Palpationsergebnis wird durch den noch immer recht beträchtlichen Panniculus adiposus und die sogleich auftretende Muskelspannung vereitelt.

Operation am 16. März 1905.

Längsschnitt vom Rippenbogen bis in Nabelhöhe durch den rechten Musculus rectus, nahe seinem Außenrande. Geschwellte, ikterische Leber mit plumpem Rand und von fein granulierter Oberfläche. Die Gallenblase ist prall gespannt und stark vergrößert, so daß ihre mit dem hinaufgeschlagenen Netz verwachsene Kuppe den Leberrand nach unten um volle 8 cm überragt. Sie enthält einige wallnußgroße und zahllose kleine, kantige Steine.

Nach Durchtrennung der Netzverwachsungen gelangt man ohne besonderes Hindernis zum Duodenum. Durch seine Wand hindurch tastet man in der Höhe der Papille einen etwa bohnengroßen Stein. Derselbe trotzt mehreren Versuchen, ihn zu verschieben. Daher wird, nach Zerreißung des nachgiebigen Peritoneum $^1/_2$ cm lateral von der Pars descendens, das Duodenum nach Kocher mobilisiert, was spielend leicht gelingt, wodurch der Pankreaskopf und der ganze retroduodenale Choledochusabschnitt sichtbar werden. Indem nun Duodenum und Choledochus zwischen zwei Finger genommen werden, gelingt es leicht, den Stein in den supraduodenalen Choledochusabschnitt, bis an die Einmündungsstelle des verengten Cysticus, hinaufzuschieben. Exstirpation der Gallenblase und des Cysticus. Vom Cysticusquerschnitt aus wird der Choledochus eingekerbt und nun der

hinaufgeschobene eiförmige Stein herausgezogen. Hepaticus und Choledochus werden nochmals genau abgetastet und leer befunden. Hepaticusdrainage, Fixation des Drains mit einer Naht. Ein Gazestreifen retroduodenal, ein zweiter auf die Choledochuswunde. Bauchdeckennaht in 3 Etagen.

Decursus: Bis auf einen kleinen, in der zweiten Woche auftretenden Bauchdeckenabszess im oberen Wundwinkel ungestörter Wundverlauf. Ikterus allmählich abklingend. Am 21. III. werden die Streifen, am 24. III. das Drain und die lang gelassene Fixationsnaht entfernt, am 31. III. hat der Gallenfluß durch die Fistel aufgehört und die Frau steht auf. Am 5. IV. muß sie wegen eines Gesichtserysipels an eine Infektionsabteilung abgegeben werden, von wo sie bald geheilt entlassen wird. Am 8. Mai stellt sie sich, bei sehr gutem Befinden, vollkommen geheilt und nach vollkommenem Rückgang des Ikterus vor.

IV. Hedwig M., 37 J. alt, Tochter der vorigen Patientin, Fall III: aufgenommen (an der II. chirurg. Klinik) am 9. März 1905.

Im Herbst 1896 plötzliche Erkrankung mit heftigen Schmerzen in der rechten Oberbauchgegend, die in den Rücken ausstrahlten, und mit Erbrechen. Nach 3 wöchentlicher Behandlung auf einer internen Abteilung wurde sie schmerzfrei entlassen, erkrankte aber schon 4 Tage später wieder in gleicher Weise und mußte wieder 3 Wochen im Spital liegen. Als die Erkrankung zu Beginn des Jahres 1897 abermals wiederkehrte, ließ sie sich an der Klinik Gussenbauer aufnehmen, wo die ideale Cholecystotomie gemacht und zahlreiche Steine aus der Gallenblase entfernt wurden. Nun bestand Wohlbefinden bis zum Frühjahre 1904. Im Frühjahr und Frühsommer 1904 8 Anfälle. Den Sommer über war Ruhe, seit dem Herbst leidet die Frau aber außerordentlich, ein Anfall folgt dem anderen nach Pausen von nur wenigen Tagen. Der letzte war am 7. März. In den letzten 3 Wochen hat sie drei maiskorngroße kantige Steine im Stuhl gefunden. Eine nennenswerte Gelbfärbung ist ihr und ihrer Umgebung nie aufgefallen.

Status praesens: Bauch leicht vorgewölbt, mäßig starker Panniculus. Die Lebergegend, wo sich eine 10 cm lange sagittale Operationsnarbe befindet, sehr druckempfindlich. Kein Tumor zu tasten. Gravidität im 4. Monat.

13. III. nachts ein Kolikanfall. 14. III. Gesteigerte Druckempfindlichkeit.

16. März Operation. Längsschnitt durch die alte Narbe im Musculus rectus, vom Rippenbogen bis zur Nabelhöhe. Därme und Leber am Peritoneum parietale breit adhärent. Lösung eines Teiles dieser flächenhaften Verwachsungen und der innigen Verwachsungen zwischen Leber, Netz und Quercolon, wodurch man auf die den Leberrand kaum überragende Gallenblasenkuppe stößt. Deutlich ist die von der Cholecystendyse herrührende, 2 cm lange, weisse Narbe zu erkennen. Die Gallenblase ist mit der Umgebung fest verbacken und das Vordringen gestaltet sich daher recht mühsam, um so mehr, als die mit der vorderen Bauchwand breit verwachsene Leber nicht umgekippt werden kann. Die Blase enthält zahlreiche kleine und einzelne kirschengroße Steine, von denen einige in einer schon nahe dem Cysticus befindlichen, wallnußgroßen divertikelartigen Ausbuchtung fest umschlossen liegen. Dieses Divertikel ist besonders innig mit dem Duo-

denum verwachsen und stellt sich auch nach Lösung der Verwachsungen dem Versuch, ans Ligamentum hepatoduodenale heranzukommen, störend in den Weg. Das gelingt erst, nachdem die Blase aus dem Leberbett ausgelöst, und, am Cysticus pendelnd, zur Seite gebracht worden ist. Durch das von Adhäsionen bedeckte Duodenum hindurch tastet man zwei nur ganz wenig nachgebende Steine. Es wird daher das Duodenum in typischer Weise — nach Zerreißung des Periton. parietale ziemlich knapp neben ihm — abgelöst und auch das Ligamentum hepatoduodenale, das nach rückwärts angewachsen war, durch Lösung der Adhäsionen freigemacht und in die Höhe gehoben, worauf es leicht gelingt, die retroduodenalen Steine nach aufwärts zu schieben. Dabei schlüpft der obere am Cysticus vorbei in den Hepaticus und muss von dort wieder herabgestreift werden. Im Hepaticus ist noch ein dritter Stein zu fühlen. Es wird nun die Cholecystectomie durch Abtragung des Cysticus knapp an seiner Einmündungsstelle beendet und, da der Cysticusquerschnitt zur Extraktion der Steine nicht genügt, wird derselbe durch einen Schnitt in den Hepaticus hinein vergrößert, worauf die 2 fast bohnengrossen Choledochussteine und 3 ebensogroße, kantige Steine, die hoch oben an den Wurzelästen des Hepaticus gesessen waren, entfernt werden können. Durch Ausstreifen der schwer zugänglichen Wurzeläste des Hepaticus werden schließlich noch einige kleine Concremente und etwas Schlamm zu Tage gefördert. Hepaticusdrainage. Eine langgelassene Naht verschließt die Hepaticuswunde und fixiert das Rohr. Drainage des Wundbettes mit 3 Gazestreifen, von denen einer hinter das Duodenum gelegt wird. Dreischichtige Bauchdeckennaht.

Decursus: Ganz glatter Verlauf. 21. III. Entfernung der Streifen, 24. III. Entfernung des Rohres und der Hepaticusnaht. Am 28. III. hat der Gallenfluss aus der Wunde sistiert. Am 5. IV. wird die Patientin mit kleiner granulierender Stelle entlassen.

Am 8. V. stellt sie sich vor. Sie ist mit ihrem Zustand sehr zufrieden, obwohl sie seit der Entlassung 2mal leichte, rasch vorübergehende Koliken hatte und nachher im Stuhl jedesmal ein kleines Steinchen fand. Ihr Krankenkassenarzt hat sie ausgezankt, dass sie sich operieren ließ, das sei überflüssig gewesen!

V. Marie D., 53 J., aufgenommen (an der II. chirurg. Klinik) am 16. März 1905.

Anamnese: Im Alter von 20 Jahren traten „Magenkrämpfe" auf, die 6—7 Jahre lang in Intervallen von einigen Wochen wiederkehrten und mit häufigem Erbrechen einhergingen. Vor 14 Jahren begannen diese Krämpfe wieder und wiederholt waren sie seither von Gelbsucht gefolgt. Seit dieser Zeit steht die Frau in ärztlicher Behandlung und bekam während der Anfälle schmerzstillende Mittel. Seit 3 Jahren sind die Anfälle besonders häufig und sehr heftig und bei jedem Anfall bekam sie Morphiuminjektionen. Zweimalige Karlsbader Kuren blieben ohne Erfolg. Der letzte ungewöhnlich schwere Anfall, vergangene Woche, war, wie auch sonst meistens, von einer leichten, mehrtägigen Gelbsucht gefolgt.

Seit einigen Monaten besteht starker Husten mit viel Auswurf. Sie findet ihren Zustand unerträglich und drängt auf eine Operation.

Status praesens: Blasse, marastische, greisenhaft aussehende Frau. Lungenemphysem. Diffuse, foetide Bronchitis. Rigide Arterien, verstärkter

zweiter Aortenton. Leichtes Knöchelödem. Im Harn Albumen in quantitativ nicht bestimmbaren Spuren. Abdomen von sehr fettreichen Decken. Leberdämpfung vom unteren Rand der fünften Rippe bis zwei Querfinger unter den Rippenbogen, wo man den derben, plumpen, druckempfindlichen Leberrand palpiert. Gallenblase nicht tastbar.

Operation am 30. März nach wesentlicher Besserung der Bronchitis. Sagittale Laparotomie durch den rechten Rectus nahe an seinem Außenrand.

Nach Eröffnung der Bauchhöhle wird das geblähte Quercolon nach abwärts und medial verzogen, worauf man an der unteren Leberfläche die stark geschrumpfte Gallenblase erblickt. Sie ist ausgefüllt von einem scheinbar fest verbackenen Conglomerat kleiner Concremente, scheinbar ohne jede Beimischung flüssiger Galle.[1]) Trennung breiter Verwachsungen zwischen Gallenblase und Ligamentum hepatoduodenale sowie Duodenum. Foramen Winslowii verödet. Ausschälung der Gallenblase, bis sie nur mehr an dem dünnen Strange des Cysticus baumelt.

Hepaticus und Choledochus sehr stark erweitert. Im retroduodenalen Abschnitt des Choledochus, in dessen Endstück, ist ein sehr großer Stein mit scharfer Kante zu fühlen, der beim Versuche, ihn nach aufwärts zu schieben, ein wenig umkippt und sich dann spießt. Weiter oberhalb, im supraduodenalen Teile und im Hepaticus, tastet man kleinen Gries. Mobilisierung des Duodenum. Sie gelingt unschwierig, wodurch der den großen, sich deutlich abkonturierenden Stein enthaltende, hinter dem Zwölffingerdarm gelagerte Anteil des Choledochus deutlich zur Ansicht gebracht wird. Wiederherstellung des Foramen Winslowii. Nun wird der große Stein allmählich in die Höhe geschoben, der Cysticus knapp an seiner Einmündungsstelle durchtrennt und von der kleinen Lücke des Cysticusquerschnittes aus der Hepaticus incidiert. Eine in den Choledochus eingeführte Kornzange kann bequem bis auf 2 cm geöffnet werden und fördert den großen Stein heraus. Es war ein kegelförmiger schwarzer Stein mit glattgeschliffener Basis von etwas mehr als 1 cm Durchmesser, einer Höhe von fast 2 cm und abgerundeter Spitze. Außerdem werden aus dem Choledochus und Hepaticus eine ganze Menge kleiner Steinchen herausgestreift und herausgelöffelt. Hepaticusdrainage, Verkleinerung der Hepaticuswunde durch 3 Nähte, deren eine das Drain mitfaßt und die alle lange belassen und herausgeleitet werden.

Drainage mit 4 Gazestreifen, Bauchdeckennaht in 3 Schichten.

Decursus: Verlauf, abgesehen von einer unbedeutenden und rasch vorübergehenden Steigerung des Bronchialkatarrhes, sehr günstig.

2. IV. Entfernung dreier Streifen. 9. IV. Entfernung des Rohres, der anliegenden Naht und des letzten Streifens. 11. IV.: Entfernung der zwei letzten Hepaticusnähte. 20. IV.: Gallenausfluss hat aufgehört. 2. V.:

1) Das aufgeschnittene Präparat bot ein ungewöhnliches Bild. Der Schnitt mußte mitten durch das aus meist winzigen Steinchen zusammengesetzte Conglomerat geführt werden, das auch dann nicht auseinanderfiel. Ein Netz feiner Bindegewebszüge hielt es zusammen, das dem ganzen Gebilde ein wabenähnliches Aussehen verlieh. Der Cysticus war für eine Knopfsonde durchgängig.

Bis auf eine linsengroße Granulationsfläche alles verheilt. Bei Wohlbefinden entlassen.

Jeder in der Gallensteinchirurgie Erfahrene wird zugeben, daß es sich in allen 5 Fällen um schwierige Choledocholithiasisoperationen gehandelt hat.

Zwei der Kranken habe ich leider verloren, den einen Fall an einer cholaemischen Nachblutung ohne nachweisbaren Ausgangspunkt, den andern infolge von Peritonitis, die sich an den Austritt der trüben, zweifellos infektiösen Galle anschloß, die neben dem Choledochusdrain und trotz der Streifendrainage in die freie Bauchhöhle geraten war. Es sind beklagenswerte Unglücksfälle, wie sie leider immer wieder hie und da derartigen Eingriffen folgen werden, die aber mit der Ablösung des Duodenum nicht das Geringste zu tun hatten und mit denen ich mich daher hier nicht weiter zu beschäftigen brauche.

In allen fünf Fällen habe ich aus der Ablösung des Zwölffingerdarmes große Vorteile gezogen, jedesmal ließ sie sich anstandslos und in der denkbar kürzesten Zeit ausführen.

Ich muß gestehen, daß ich bei dem ersten Fall, als ich mit großen Schwierigkeiten durch die enormen, schwieligen Verwachsungen, in denen noch dazu die exakte Blutstillung bei der bestehenden Cholaemie sich mühsam und zeitraubend gestaltete, bis aufs Duodenum vorgedrungen war, sehr skeptisch an die Mobilisierung desselben schritt und mir nicht versprach, mit ihr fertig zu werden. Und dann gestaltete sich dieser Akt fast zu dem leichtesten des ganzen Eingriffes, schaffte mit einem Schlag volle Klarheit in der verwickelten Situation und der Stein, der seit fast einem Vierteljahr an der Papille festgesessen war und die Galle vollständig gestaut hatte, wurde durch die einfachen Manipulationen beim Zurückschieben des Darmes mobil.

Auch in Fall III war ein Stein an der Papille eingekeilt, seit 10 Monaten bestand Icterus; durch das Duodenum hindurch war das Concrement gut zu fühlen, aber nicht zu verschieben. Nach der Darmablösung gelang es mit geringer Mühe, indem der Daumen von der einen, der Zeigefinger von der andern Seite aufs Duodenum, beziehungsweise den großen Gallengang aufgesetzt wurde und beide Finger einen sanften Druck ausübten, den bis dahin unbeweglich festsitzenden Stein frei zu bekommen und in die Höhe zu schieben, so daß dann die Extraktion aus dem supraduodenalen Choledochusabschnitt vorgenommen werden konnte.

Diese zwei Beobachtungen decken sich mit der Beobachtung Payrs[1]), der, in der Absicht, die retroduodenale Choledochotomie bei einem absolut unbeweglichen Stein auszuführen, die Duodenalmobilisierung vorgenommen hatte, nun den Stein beweglich bekam und ihn von einem supraduodenalen Schnitt aus entfernte.

Es unterliegt sonach gar keinem Zweifel mehr, daß viele retroduodenale, eingeklemmte Steine nach der Mobilisierung des Duodenum doch noch verschoben werden können. Das ist auch gar nicht zu verwundern. Solange das Duodenum an Ort und Stelle bleibt, können wir nur durch Streifen mit den Fingern den Stein, der dabei gegen eine nachgiebige Unterlage gedrückt wird, zu beeinflussen suchen. Nach der Mobilisierung haben wir jedoch den großen Gallengang und den in ihm steckenden Stein zwischen zwei Fingern und können so viel leichter und mit gut zu dosierender Gewalt auf ihn einwirken.

Es läßt sich also gewiß bei manchem Fall, der ohne Duodenalablösung der transduodenalen Operationsmethode verfallen würde, noch die supraduodenale Choledochotomie durchsetzen.

Payr legt auf das jeweilige topographische Verhalten des Endstückes des Ductus choledochus, der bekanntlich bald in einer Rinne des Pankreaskopfes eingebettet, bald von Pankreasgewebe umschlossen ist, großes Gewicht. Ich gebe zu, daß das letztere Verhalten für die Extraktion eines dort eingekeilten Steines von einem retroduodenalen Schnitt aus ungünstig ist, einmal wegen der notwendigen Durchtrennung von Pankreasgewebe, dann aber auch wegen der unmittelbaren Nähe des Darmlumens und der dadurch erhöhten Infektionsgefahr. Da aber häufig der Stein doch noch nach der Ablösung des Duodenum sich lockern wird lassen, so wird in diesen Fällen das Verhalten des Pankreas irrelevant sein.

Sollten aber selbst nach der Umklappung der Pars descendens duodeni Verhältnisse angetroffen werden, welche die retroduodenale Incision gewagt und den transduodenalen Weg als sicherer erscheinen lassen, so ist meines Erachtens auch dann durch die Mobilisierung des Duodenum nichts verloren, sondern sogar etwas gewonnen.

Ich möchte glauben, daß nach der Ablösung des Duodenum, das dadurch der Oberfläche näher gebracht und daher leichter, noch dazu von zwei Seiten her, zugänglich gemacht wird, durch Kompression oberhalb und unterhalb der Incisionsstelle das sonst kaum

1) l. c.

zu verhindernde Ausfließen von Darminhalt zu vermeiden und die Abdichtung der Umgebung leichter vorzunehmen sein wird; der Schnitt könnte als Längsschnitt an den lateralen Duodenalrand, also an die gefäßärmste Stelle gegenüber dem Mesenterialansatz verlegt werden und wenn man nach Kochers ursprünglicher Vorschrift für die Ablösung des Duodenum vorerst einen am Duodenum gestielten Lappen aus dem Parietalperitoneum genommen hat, hätte man sogar plastisches Material, die Darmnaht mit demselben zu überdecken.

Nicht zu unterschätzen und von Payr besonders hervorgehoben ist die Leichtigkeit und Exaktheit, mit welcher bei mobilisiertem Duodenum die Abtastung des ganzen Choledochus vorgenommen werden kann. Statt der unsicheren Palpation mit einem Finger in der Tiefe ist man nun imstande, den Choledochus in seinem ganzen Verlauf zwischen zwei Fingern genau abzusuchen und auch die Abtastung des Hepaticus ist entschieden erleichtert.

Ein Übersehen und Zurücklassen von Steinen wird so sicherlich leichter zu vermeiden sein[1]) und ich gedenke in Zukunft, in allen Fällen, wo Verdacht auf Steine in den tiefen Gallenwegen besteht und die Palpation durchs Duodenum hindurch kein ganz eindeutiges Ergebnis liefert, die Duodenalablösung zu Untersuchungszwecken vorzunehmen, ein Standpunkt, den auch Payr[2]) jetzt einzunehmen scheint.

In den Fällen II, IV und V waren die vorhandenen retroduodenalen Steine nicht eingekeilt, wohl aber so wenig beweglich, daß sie sich nicht in den supraduodenalen Anteil hinaufschieben ließen.

Bei Fall II versuchte ich von einer an den Cysticusquerschnitt sich anschließenden Choledochusincision aus, die retroduodenal gelegenen Steine heraus zu befördern und erst als mir das weder durch Nachhilfe mit dem von unten nach oben streichenden Finger noch mit Hilfe einer gekrümmten Kornzange gelungen war, nahm ich zur Mobilisierung des Duodenum meine Zuflucht.

1) Eine absolute Sicherheit gegen das Zurücklassen von Steinen gibt es überhaupt nicht. So sind auch in Fall IV, wo ich aus dem Hepaticus, selbst aus seinen Wurzelästen, Steine und Schlamm herausstreifte und wo ich sicher bin, in Hepaticus und Choledochus nichts zurückgelassen zu haben, nachträglich noch zwei kleine Steinchen nach leichten Krämpfen abgegangen. Die mögen irgendwo in einem der Hepaticuswurzeln schon im Bereiche der Leber gewesen sein.

2) Discussionsbemerkung Payrs im Verein der Ärzte Steiermarks, Monatsversammlung am 24. X. 1904. Wiener klin. Wochenschrift. 1905, S. 209.

In den drei letzten Fällen hingegen verzichtete ich, als mir das Heraufschieben mit dem Finger nicht von statten ging, auf einen Extraktionsversuch von einer Choledochotomie aus, sondern schritt dann gleich, ermutigt durch meine bisherigen Erfahrungen, zur Ablösung des Duodenum, noch vor Eröffnung der Gallenwege, und glaube so den Geboten der Asepsis besser nachgekommen zu sein.

Ich habe bisher immer nur von Vorteilen und noch gar nicht von etwaigen Nachteilen des besprochenen Operationsaktes gesprochen.

Die auf dem Chirurgenkongreß 1904 von Kehr geäußerte Befürchtung des Eintretens von Zellgewebsphlegmone, die er auch in seinem neuesten Buche[1]) wiederholt, ist wohl etwas übertrieben.

Sie wird auch von Körte[2]) nicht geteilt, der, wie er schreibt, schon in früherer Zeit sich mehrfach einer Mobilisierung des Duodenum bedient hat und den retroduodenalen Weg zum Endstück des Choledochus im allgemeinen dem transduodenalen vorzieht. Von einer solchen Zellgewebsphlegmone war auch in meinem Fall II, der durch Infektion des Peritoneum tödlich verlief, bei der Obduktion nichts zu finden.

Kehr[3]) fürchtet ferner, daß der Tampon, der hinter das Duodenum gelegt werden müßte, „das Darmlumen verengern möchte. Das Duodenum legt sich dann über den Tampon, wie über einen Hügel, und starkes Erbrechen würde sich sicher einstellen". Eine derartige Stenosierung des Duodenum durch einen untergeschobenen Tampon ist bei einer so ausgiebigen Mobilisierung, wie sie den Vorschlägen Kochers entspricht, schlechterdings unmöglich und wäre nur denkbar, wenn eine nur partielle und ungenügende Mobilisierung vorgenommen worden und die beiden Flexuren an beiden Enden der Pars descendens nicht mit abgelöst worden wären. Das wäre aber als leicht vermeidbarer technischer Fehler zu qualifizieren.

Weiterhin ist in der Literatur davon die Rede, daß das Vorhandensein schwerer Verwachsungen an der Rückseite des Darmes, bei deren Lösung man Gefahr laufe, die Darmwand zu verletzen,

1) H. Kehr, Technik der Gallensteinoperationen. München 1905, S. 244.
2) W. Körte, Beiträge zur Chirurgie der Gallenwege und der Leber. Berlin 1905, S. 142.
3) l. c., S. 246.

oder das Auftreten heftiger Blutungen die Ablösung sehr schwierig, ja unter Umständen unmöglich machen könnten.

Ich selbst habe von all diesen Nachteilen keinen kennen gelernt. Damit will ich nicht sagen, daß gar keine sich ergeben können. Ich wiederhole sogar ausdrücklich, was ich schon vor 2 Jahren gesagt habe: „gewiß gibt es Fälle, wo sehr ausgedehnte Verwachsungen die transduodenale Operation vielleicht noch als die einfachere erscheinen lassen".

Daß aber die ausgiebige Mobilisierung des Duodenum, zu der Kocher die Anleitung und die so nahe liegende anatomische Begründung gegeben hat, in vielen Fällen von größtem Nutzen sein kann, geht aus den oben niedergelegten, am Operationstisch an heiklen Fällen gesammelten Erfahrungen wohl zur Genüge hervor.

Ich glaube daher die Duodenalablösung als wertvollen Hilfsakt für schwierige Choledochussteinoperationen neuerdings angelegentlich empfehlen zu dürfen, als einen Eingriff, der „es wohl verdient, zu den typischen Operationen am Choledochus gerechnet zu werden.[1])"

Schön wäre es freilich, wenn so verschleppte Gallensteinleiden, die derart schwierige Eingriffe erfordern, seltener würden. So lange aber noch praktischer Arzt, interner Spezialist, Publikum und leider auch manche Chirurgen die Operation nur als ultimum refugium beim Gallensteinleiden betrachten, werden wir dem Ziel dieses Wunsches nicht näher kommen.

1) F. de Quervain, l. c.

XVIII.

Aus der II. chirurgischen Universitätsklinik zu Wien.
(Vorstand: Prof. Dr. Jul. Hochenegg).

Zur Wirkungsweise der Röntgenstrahlen.

Von
Dr. O. E. Schulz und Dr. R. St. Hoffmann.

Neben der sehr reichlichen Literatur über die Wirkung der Röntgenstrahlen auf Haut, Hautkrankheiten und Geschwülste sind Mitteilungen über Veränderungen innerer Organe bei allgemeiner oder isolierter Bestrahlung spärlich. Eine Reihe von Arbeiten knüpfte an die von Kienböck[1]) gefundene Tatsache an, daß kleine Tiere nach Röntgenbestrahlung unter krampfartigen Erscheinungen und Paresen zugrunde gehen, jedoch ergaben die nach tödlichen Bestrahlungen vorgenommenen Untersuchungen der inneren Organe kein einheitliches Resultat. Scholz[2]), Rodet und Bertin[3]) und Kienböck selbst fanden keine Veränderungen an den inneren Organen, während Albers-Schönberg[4]) und nach ihm Seldin[5]) nur Injektion der Hirnhäute beschreiben. Auch am Menschen wurden allgemeine Erscheinungen nervöser Natur von französischer Seite beobachtet (Oudin, Barthelmy u. Darier)[6]).

Erst Heinecke[7]) hat in einer Reihe grundlegender Arbeiten als konstanten Befund eine elektive Wirkung der Röntgenstrahlen auf dem lymphatischen Apparat im Sinne einer hochgradigen Zerstörung desselben mitgeteilt.

---

1) Kienböck, Wiener mediz. Presse. 1901, Nr. 19.
2) Scholtz, Archiv für Dermat. und Syph. Bd. 59.
3) Rodet und Bertin, Gazette des hopitaux. 1898.
4) Albers-Schönberg, Münchner mediz. Wochenschrift. 1903, Nr. 43.
5) Seldin, Fortschritte auf dem Gebiete der Röntgenstrahlen. 1904.
6) Monatshefte für prakt. Dermatologie. Bd. 25.
7) Heinecke, Münchner mediz. Wochenschrift. 1904, Nr. 18. Mitteilungen aus den Grenzgebieten der Chirurgie und Medizin. 1. Band. 1905. Deutsche Zeitschrift für Chirurgie. 1905.

Eine andere Reihe von Arbeiten beschäftigte sich mit der isolierten Wirkung auf bestimmte innere Organe. Inauguriert wurde sie durch die bekannte Mitteilung von Albers-Schönberg über die Einwirkung der Röntgenstrahlen auf die Testikel von Kaninchen und Meerschweinchen. Im Anschlusse daran hat Frieben[1]) die histologischen Befunde, welche Azoospermie und Aspermie zeigten, bekannt gegeben. Ähnliche Befunde hatten auch Seldin, Bergonie und Tribondeau[2]) und Buschke und Schmidt[3]). Ein positiver Befund über analoge Veränderungen des menschlichen Spermas stammt von Phillipp[4]). Von anderen inneren Organen liegen positive Befunde vor über bestrahlte Ovarien [Halberstädter[5]), Bergonie, Tribondeau und Récamier[6]) (Atrophie des Organes und Schwund der Graafschen Follikel)], Schweißdrüsen [Buschke und Schmidt[7]), Schädigung der Funktion] über Knochenmark [Milchner und Mosse[8]), Heinecke[9]) Schädigung der spezifischen Elemente], Leber [Lepine und Boulud[10]), Abnahme des Glykogengehaltes] und über Nieren [Linser und Baermann[11]), Buschke und Schmidt].

Während Linser und Baermann außer vorübergehender Albuminurie nichts wesentliches finden konnten, haben Buschke und Schmidt, allerdings nach längerer Betrahlung schwere Nekrosen als Effekt der Bestrahlung erzielt, ohne genauere histologische Befunde mitzuteilen. Helber und Linser[12]) dagegen beschreiben eine akute Nephritis als Nebenbefund nach allgemeiner Bestrahlung. Und doch schienen die Nieren, wie auch Blauel[13]) in der Einleitung zu seiner Arbeit über Bestrahlung, der Nieren mit Radium sehr richtig bemerkt, als Versuchsobjekt recht geeignet zu sein zur Entscheidung der Streitfrage, ob Blutgefäße (respektive Bindegewebe) oder Epithelien (Geschwulstzellen) das primär durch die Röntgenstrahlen geschädigte Gewebe sind.

1) Frieben, Münchner mediz. Wochenschrift. 1903, S. 2295.
2) Comptes rendus de l. soc. de Biologie. Seance 12. XI. 04 u. 17. XI. 04.
3) Buschke und Schmidt, Deutsche mediz. Wochenschrift. 1905, Nr. 13.
4) Phillipp, Fortschritte auf dem Gebiete der Röntgenstrahlen. 1905, S. 114.
5) Halberstädter, Berliner klinische Wochenschrift. 1905, Nr. 3.
6) Bergonie, Tribondeau und Récamier, Comptes rendus. 17. II. 05.
7) l. c.
8) Milchner und Mosse, Berliner klinische Wochenschrift. 1904, Nr. 49.
9) Heinecke, Deutsche Zeitschrift für Chirurgie. Juni 1905.
10) Lépine und Boulud, Comptes rendus. 11. I. 1904.
11) Linser und Baermann, Münchner mediz. Wochenschrift. 1904, Nr. 23.
12) Helber und Linser, Münchner mediz. Wochenschrift. 1905, Nr. 15.
13) Blauel, Beiträge zur klinischen Chirurgie. 1905. I. Band.

Vertreter der ersteren Ansicht sind unter anderem Gassmann [1]), Linser und Baermann, die als besonderen Effekt Intimaverdikkungen und Thrombenbildung fanden. Auf demselben Standpunkt, wenigstens was die Wirkung des Radiums anbelangt, stehen auch Holzknecht [2]) und Obersteiner [3]). Eine gleichsam vermittelnde Stellung nimmt Halkin [4]) ein, der zu gleicher Zeit Veränderungen der Gefäße, Epithelien und des Bindegewebes beobachtete und Ellis [5]), der neben Nekrosen endarteritische Prozesse unabhängig von einander beobachtete. Für die Ansicht, daß die Epithelien der primär geschädigte Gewebsteil sei, ist vor allem Scholtz [6]) eingetreten daneben Buschke und Schmidt, Perthes [7]), Schaper [8]), (letzterer für Radiumwirkung), während wiederum Bohn [9]) aus seinen Untersuchungen an Embryonen für Radiumstrahlen keine besondere Wirkung auf bestimmte Gewebe fand. Auch die Versuche Heineckes sprechen für diese Ansicht, insofern er nie neben den Veränderungen der lymphoiden Elemente Schädigungen der Gefäße beobachtete. Versuche an der Schwimmhaut von Fröschen mittels Radium (Giesel) [10]) und Röntgenstrahlen (Joseph und Prowazek [11]) zeigten ebenfalls keine Veränderungen der Blutgefäße. Auch bezüglich der Geschwulstheilung besteht dieselbe Meinungsverschiedenheit. Für die primären Veränderungen der Blutgefäße trat Gocht [12]) ein, während andere Forscher, die mit Radium arbeiten, primäre Bindegewebsneubildung bei der Ausheilung der Geschwülste (Exner) [13]) oder primäre Degeneration der Epithelien annehmen (Blauel) [14]).

Zur Aufklärung dieser Frage schien nun, wie oben gesagt, ein

1) Gassmann, Fortschritte auf dem Gebiete der Röntgenstrahlen. Bd. II.
2) Holzknecht, citiert Münchner mediz. Wochenschrift. 1903, S. 1238.
3) Obersteiner, Wiener klinische Wochenschrift. 1904, Nr. 40.
4) Halkin, Archiv für Dermatologie und Syphilis. Bd. 65, H. 2.
5) Ellis, Referat im Centralblatt für Pathologie. 1903, Nr. 21.
6) Scholtz, Archiv für Dermatologie und Syphilis. Bd. 59.
7) Perthes, Deutsche mediz. Wochenschrift. 1904, Nr. 17.
8) Schaper, Deutsche mediz. Wochenschrift. 1904, Nr. 39.
9) Bohn, Comptes rendus. 1903. Bd. 136. (Citiert nach Blauel).
10) Giesel, Sammlung chemisch technischer Vorträge. VII. Citiert nach Schwarz, Pflügers Archiv. Nr. 100.
11) Joseph und Prowazek, Zeitschrift für allgem. Physiologie. Bd. I. 1903; nach Schwarz.
12) Gocht, Therapeutische Verwendung der Röntgenstrahlen. Fortschritte auf dem Gebiete der Röntgenstrahlen. 1897. Bd. I, Heft 1.
13) Exner, Deutsche Zeitschrift für Chirurgie. 1904. Heft 5.
14) Blauel, l. c.

Versuch mit Bestrahlung von Nieren nicht aussichtslos. Man kann sie bei Kaninchen zum Beispiel sehr leicht unter aseptischen Cautelen vor die Rückenhaut luxieren, wodurch sie nicht weiter geschädigt werden, und hat jetzt die Möglichkeit, ein sonst recht empfindliches Organ, ein inniges Gemenge von Blutgefäßen und Epithelien, nur von der dünnen gefäßlosen Kapsel bedeckt, aus nächster Nähe, isoliert zu bestrahlen. Wir unternahmen eine Reihe von Bestrahlungen der Kaninchennieren, mit denen wir im November 1904 begannen. Um festzustellen wie viel von der erwarteten Schädigung des Nierengewebes auf die mechanische Läsion durch die Luxation, wieviel auf die Wirkung der Röntgenstrahlen zurückzuführen ist, wurden stets bei den Versuchen beide Nieren luxiert, und die eine dann durch längere Zeit bestrahlt, so daß wir an der nicht bestrahlten das entsprechende Kontrolobjekt hatten.

Die Versuchsanordnung war immer die gleiche, als Versuchstiere wurden stets Kaninchen verwendet.

Die Versuchsanordnung war folgende. Der Eingriff wurde immer in Äthernarkose begonnen, wenn aber die Nieren luxiert und gesichert, das ganze Tier mit Bleiblenden zugedeckt war, konnte stets von einer weiteren Ätherisierung des Tieres, welches sich vollständig ruhig und unbeweglich verhielt, Abstand genommen werden. Hierdurch konnte die Narkoseschädigung der Niere auf ein Minimum reduziert werden. Das Tier wurde am Bauche liegend derart gelagert, daß durch ein Sandpolster die Lendengegend stark vorgewölbt wurde. Beide Nieren wurden von zwei parallel der Wirbelsäule etwa daumenbreit von derselben entfernten Schnitten aus zugänglich gemacht und nach Durchtrennung der Fettkapsel über die Haut luxiert. Dies gelingt bei der großen Beweglichkeit der Kaninchenniere sehr leicht. Dann wurde eine der Nieren, fast stets die linke, mit einem schmalen zu einer etwa 3 cm hohen Röhre zusammengerollten Bleigummistreifen umgeben, so daß sie am Grunde dieses kurzen Zylinders lag. Das ganze Tier wurde dann mit Kompressen und Bleiblenden bedeckt, und dann die eine Niere aus möglichst kurzen Distanzen bestrahlt.

Zur Bestrahlung verwendeten wir meist alte, schon violette Röhren von nicht sehr hohem Härtegrad. Die Röhren waren teils Wehneltröhren mit verstärkter Antikathode, teils Wasserkühlröhren nach dem Typus Müller-Walter. Zur Anwendung gelangte ein großes Induktorium von 60 cm Funkenlänge mit 4fach veränderlicher Selbstinduktion der Primärspule. Als Unterbrecher verwendeten wir teils einen Quecksilberstrahlunterbrecher mit rotierendem Quecksilberstrahl, meist aber den elektrolytischen Unterbrecher nach Wehnelt (vierteilig). Die Stromstärke betrug 80—120 Volt bei 2—5 Ampére.

Zur Dosierung der Röntgenstrahlen verwendeten wir das von Holzknecht angegebene Chromoradiometer.

Durch unsere Versuchsreihe bekamen wir Nieren, die in der Reihe von kaum einer halben Stunde nach der Bestrahlung bis zu 48 Tagen

reichten. Die gewonnenen Präparate wurden in Müller-Formol fixiert, in Paraffin eingebettet und die möglichst dünnen Schnitte (3 bis höchstens 5 μ) durchwegs mit Haemalaun-Eosin gefärbt.

I. Nierenversuch. Beide Nieren wurden in der oben beschriebenen Weise luxiert. Die linke Niere wurde mit mittelweichen Röhren durch 100 Minuten aus 5 cm Glaswanddistanz bestrahlt. Am Chromoradiometer kann man 48 H constatieren. Die unmittelbar nach der Bestrahlung entnommenen Nieren zeigen äußerlich keine Veränderung. Kapsel unverändert.

Mikroskopischer Befund: Die Kapsel ist normal. Zwischen Kapsel und Rinde frische Hämorrhagien und ein größeres homogenes Transsudat. Die Epithelien der Kanälchen in der Marksubstanz erscheinen intakt. Die Kanälchen der Henleschen Schleifen und der Tubuli contorti in den tieferen Schichten der Rinde erweisen sich ebenfalls normal. An der Oberfläche der Niere sieht man Veränderungen des Epithels. Das Protoplasma der Tubulizellen ist von Vacuolen durchsetzt, wie zerrissen, manche Kanälchen haben überhaupt keinen Zellbelag mehr, frei im Lumen liegen abgestoßene Epithelien, Zelldetritus und Kernfragmente. Die Malpighischen Körperchen sind blutreich, der Kapselraum leer, ihre Gefäße normal, enthalten auffallend viel eosinophile Leukocyten. Auch die sonstigen Blutgefäße erscheinen normal, in ihrer Umgebung aber findet man kleine intertubuläre Blutaustritte, welche die Tubuli stellenweise comprimieren und homogene mit Eosin gefärbte noch vereinzelt Blutkörperchen enthaltende Transsudate. Auch hier auffallend viele eosinophile Leukocyten.

Kontrollniere fehlt.

Niere II. Versuchsanordnung in der besprochenen Weise: Luxation beider Nieren. Die linke wird 70′ lang aus einer Glaswanddistanz von 5 cm bestrahlt. Am Chromoradiometer circa 48 H. Nach 60 Stunden wird das Tier getötet.

Sektion: Die inneren Organe vollständig normal. In der Blase einige cm^3 Harnes, derselbe ist eiweißfrei. Die nicht bestrahlte Niere zeigt multiple subcapsuläre Blutungen, die Niere der bestrahlten Seite zeigt nur eine geringgradige, in der Rinde befindliche, kleine Hämorrhagie. Die Kapsel ohne Veränderung.

Mikroskopischer Befund (Bestrahlte Niere): Die Kapsel ist normal. Die Veränderungen der Epithelien sind ähnlich denen von Nr. I, nur weniger stark. Zahlreiche intertubuläre Hämorrhagien am stärksten an der höchsten Convexität der Niere, die Gefäße normal. Auch die Malpighischen Körperchen bis auf Blutreichtum ohne Veränderungen. Transsudate zwischen den Tubulis der abführenden Kanälchen. In den Sammelröhrchen Haufen abgestoßener Epithelien mit Kernfragmenten und vereinzelt Blut.

Die Kontrollniere zeigt ein subcapsuläres Hämatom, unter dem das Protoplasma der oberflächlichen Kanälchen geringgradige Vacuolenbildung zeigt; keine Zelldesquamation, geringe intertubuläre Blutaustritte, im übrigen ist die Niere bis auf geringe Stauung normal.

III. Versuch. Großes männliches Kaninchen. Versuchsanordnung wie immer. Bestrahlung der linken Niere aus einer Glaswanddistanz von circa 20 cm. 45 Minuten lang. An der Chromoradiometerskala 12 H.

Das Tier erholt sich rasch, verhält sich vollständig normal, die Wunde heilt per primam. Nach 10 Tagen wird das Tier getötet.

Die Sektion des noch lebenswarmen Tieres zeigte in den inneren Organen nichts pathologisches. In der Blase circa 6 cm^3 trüben Urin. Kein Eiweiß.

Die Nieren sind zum Teil mit den Operationsnarben verwachsen. Die rechte Niere zeigt keine Veränderungen im äußeren Verhalten, linke zeigt eine kleine subcapsuläre Blutung an der konvexen Oberfläche. Am Sektionsschnitt zeigt die rechte Niere keine wesentlichen Veränderungen. Die linke ist weicher und matschiger, zeigt Hyperämie der Pyramiden und erscheint im allgemeinen etwas dunkler gefärbt als die rechte. Sonst makroskopisch keine wesentlichen Veränderungen.

Mikroskopischer Befund (bestrahlte Niere): Die Kapsel ist durch Blutaustritt ins Gewebe verdickt. Zwischen Kapsel und Rinde besteht ein ziemlich beträchtliches Hämatom. Dasselbe ist in Organisation begriffen. Neben gut erhaltenen Blutkörperchen findet man reichlich Pigmentschollen und Bindegewebszellen. Der Rinde anliegend bilden diese ein junges kernreiches Gewebe, das die Nierenoberfläche unregelmäßig einbuchtet, da es überall zwischen die Tubuli (die auch teilweise eröffnet sind), eindringt. Dieses Gewebe, das auch reichlich Lymphocyten enthält, reicht stellenweise bis in die Markschicht. An solchen Stellen findet man nur Reste der Tubuli in Form von Zellen und Kernen, oder wieder solche, die zu lumenlosen Schläuchen komprimiert sind. Auch einige der peripheriewärts liegenden Glumeruli sind in ähnlicher Weise eingescheidet. Sonst aber sind die Tubuli dieser Schicht und die Glomeruli normal.

Die Epithelien der Rinde nahe der Oberfläche zeigen fettige Degeneration, Vacuolenbildung des Protoplasmas und Zelldesquamation, aber in geringem Grade. In den absteigenden Schenkeln findet man desquamierte Epithelien und hyaline Schollen. Die Blutgefäße zeigen Stauung, aber sonst durchaus nichts abnormes.

Kontrollniere: Etwas Stauung, kleine Blutaustritte um die Gefäße. Sonst nichts abnormes.

IV. Versuch. Versuchsanordnung unverändert. Großes weißes Tier. Beide Nieren luxiert. Die linke ist etwas größer als die rechte. Bestrahlung der linken Niere 65 Min. lang aus einer Glaswanddistanz von ca. 6 cm. Nach 65 Min. zeigten zwei nacheinander aufgelegte Reagenskörperchen je 24 H.

Nach 14 Tagen wurde das Tier getötet.

Die inneren Organe zeigten nichts pathologisches. Die Blase enthielt nur geringe Quantitäten trüben Urins. An der konvexen Oberfläche der bestrahlten Niere findet man Hämorrhagien zwischen Kapsel und Rinde, streifenförmig angeordnet ca. 1 cm lang und $1^1/_2$ mm breit, von denen eine einige mm, weit als Blutung in das Nierenparenchym herabreicht; am Sektionsschnitt erscheint die Niere weicher, matschig, weniger derb als die rechte.

Diese, die Kontrollniere, ist normal.

Mikroskopischer Befund (bestrahlte Niere): Die nicht wesentlich veränderte Kapsel erscheint durch ein starkes schon teilweise in Organisation begriffenes Hämatom, das ziemlich tief zwischen die Tubuli herabreicht,

abgehoben. Durch diese Blutung sind die Tubuli zum Teil zu lumenlosen Zellschläuchen komprimiert. Außerdem sind zwischen den Tubulis größere und kleinere Blutungen und ziemlich ausgedehnte Transsudate, in denen noch rote Blutkörperchen stellenweise zu erkennen sind. Stauung in den Glomerulis und den Kapillaren beträchtlichen Grades. Parenchymatöse Degeneration in den Tubulis und Desquamation der Epithelien. In den absteigenden Kanälchen und den Sammelröhrchen hyaline Zylinder. Gefäße überall normal.

Kontrollniere: Ebenfalls Stauung in den Glomerulis und den Blutgefäßen jedoch im geringerem Grade als in den bestrahlten. Keine interstitiellen Blutungen. Epithelien normal.

V. Versuch. Kleines Tier. Versuchsanordnung wie in allen Fällen. Beim Luxieren der Nieren erweist sich die linke als hyperämisch und es wurde daher die rechte aus einer Glaswanddistanz von ca. 5 cm 65 Min. lang bestrahlt. Am Chromoradiometer 40 H.

Das Tier war anfangs vollständig normal, wurde aber später apathisch, hatte geringe Freßlust und ging unter Abmagerung am 14. Tage ein.

Die rechte Thoraxhälfte ein großes blutigseröses Exsudat. Pleuropneumonie der rechten Lunge. Blase leer.

Linke Niere hyperämisch, rechte blaß, weich, weniger derb. In beiden Nieren kleinste supcapsuläre Blutungen, allgemeine Abmagerung. Parenchymatöse Degeneration der Leber.

Mikroskopischer Befund (bestrahlte Niere): Die Kapsel erscheint nur unwesentlich bindegewebig verdickt mit einzelnen Einziehungen ihrer Oberfläche. In den unteren Partien der Kapsel, welche zellreicher sind, sowie in den oberflächlichsten Rindenpartien findet man Blutpigment.

Das Protoplasma der oberflächlichen Tubuliepithelien ist im Zerfall begriffen und enthält Vacuolen. Kerne zum Teil nur schlecht färbbar, in einzelnen Zellen, deren Grenzen nicht mehr kenntlich sind, nur Kernschatten. Fettige Degeneration der Epithelien. In den Tubulis contortis und den Henleschen Schleifen hyaline Massen. Stauung und Blutaustritt in der Umgebung größerer Gefäße, deren Wandungen jedoch intakt scheinen. Intercanaliculäre Blutaustritte. In den Glomerulis findet man Stauung, im Kapselraum homogene Schollen mit Kernen (Lymphocyten) und daneben polynucleare eosinophile Zellen.

Im Zwischengewebe stellenweise Leukocyten und reichlich eosinophile Zellen. In den absteigenden Kanälchen Zelldetritus und hyaline Zylinder.

Kontrollniere: Geringgradige Blutungen in den Glomerulis und Stauung. Blutaustritt zwischen den Tubulis. Fettige Degeneration der Epithelien.

VI. Versuch. Versuchsanordnung unverändert. Die linke Niere wird aus einer Glaswanddistanz von ca. 5 cm 70 Min. lang bestrahlt. Chromoradiometer = 48 H.

Nach 21 Tagen wird das Tier getötet.

Die Sektion zeigt die inneren Organe vollständig normal. Die Nieren annähernd gleich groß. Die Kapsel ist links verdickt, trüb und zeigt an einer Stelle eine kleine subcapsuläre Hämorrhagie. Die Niere selbst zeigt eine undeutliche verwaschene Struktur und ist blässer. Die unbestrahlte ist normal.

Mikroskopischer Befund (bestrahlte Niere): Die Kapsel erscheint an der höchsten Konvexität verdickt, unter derselben ein kernreiches Bindegewebe mit Blutpigment. Bindegewebszellen und Leukocyten dringen zwischen die Tubuli ein.

In den Tubulis Protoplasmazerfall und Karyorhexis. Die Kerne sind teilweise schlecht färbbar, teilweise sieht man nur Kernfragmente. In den Kanälchen der Henleschen Schleifen Zelldetritus und Kernfragmente. Ziemlich reichliche intertubuläre Transsudate, die vereinzelt noch Blutkörperchen erkennen lassen. Kleinzellige Infiltrate in der Umgebung der Glomeruli, meist am Hilus derselben und um die größeren Gefäße, stellenweise aber auch ohne Zusammenhang mit denselben. Geringradige Stauung, keine Exsudation in die Bowmansche Kapsel, reichlich Eosinophile in den Glomerulis und im interstitiellen Gewebe. Blutgefäße normal.

Kontrollniere: Kapsel verdickt, Stauung, sonst normales Aussehen.

VII. Versuch. Beide Nieren eines mittelgroßen Kaninchens werden in der gewohnten Weise luxiert und dann mit einer Lösnng von Tonogen. suprarenal. ausgiebig bepinselt.

Während der Bestrahlung abermaliges Bepinseln beider Nieren. Die Dauer der Bestrahlung betrug 100 Minuten, die Distanz 6 cm, die Dosis ca. 60 H. Bestrahlt wurde die linke Niere.

Nach 21 Tagen wurde das Tier getötet.

Die inneren Organe waren bei der Sektion normal; die Nieren gleich groß. Die Kapsel der bestrahlten Niere erwies sich etwas trüber aber nicht verdickt, die Niere selbst ziemlich blaß, nur in der Rindenpartie fallen einzelne dunklere Streifen auf. Rechte Niere blaß, aber sonst normal.

Mikroskopischer Befund (bestrahlte Niere): Die Kapsel ist normal. Ausgedehnte parenchymatöse Degeneration. Interstitielle Blutungen und Transsudate.

In den Randpartien Zelldesquamation. In den Tubulis reichlich Hyalin und Zelldetritus. Die interstitiellen Veränderungen beschränken sich auf kleinzellige Infiltrate. Die Blutgefäße und Glomeruli sind bis auf Stauung normal. Die Veränderungen sind weniger intensiv als in Versuch VI, reichen aber bis in die Markschicht.

Kontrollniere zeigt ebenfalls parenchymatöse Degeneration, aber geringeren Grades, etwas Stauung und kleinzellige Infiltrate. Keine schwereren Protoplasmaschädigungen.

VIII. Versuch. Die Versuchsanordnung unverändert. Bei der Operation zeigt sich, daß die rechte Niere bedeutend kleiner ist als die linke. Die letztere wird dann aus einer Glaswanddistanz von 5 cm 75 Minuten lang bestrahlt. Chromoradiometer ca. 40 H.

Getötet wurde das Tier nach 28 Tagen.

Innere Organe normal. Blase enthält etwa 2 cm^3 Harn. Die linke Niere zeigt im Bestrahlungsbereich eine bedeutend verdickte, adhärente trübe Kapsel. Makroskopisch erscheint die Niere trübe, Struktur arm. An der rechten Niere keine Veränderungen.

Mikroskopischer Befund (Bestrahlte Niere): Die Kapsel gegen die höchste Konvexität zu bindegewebig verdickt, ist abnorm blutreich, enthält

Schollen von Blutpigment und kleinste subcapsuläre Hämorrhagien und erweiterte Kapillaren. Die Epithelien nahe der Rinde zeigen Zelldesquamation und Protoplasmaschädigung bis zu Nekrose. Man sieht Kanälchen, die nur einen Saum schlecht färbbaren Protoplasmas, ohne Zellgrenzen, ohne Kerne, oder mit schlecht färbbaren Kernen enthalten. Die interstitiellen Veränderungen bestehen in herdweise auftretender Vermehrung des Zwischengewebes, das hier reichlich Leuphocyten und eosinophile Leukocyten enthält. An diesen Stellen sind die Tubuli atrophisch, zu lumenlosen zellarmen Schläuchen komprimiert oder nur mehr in einzelnen Zellen erhalten.

Ferner bestehen kleine intertubuläre Blutungen in der Nähe von Gefäßen und Glomeruli, und homogene Transsudate. Gefäße und Glomeruli selbst sind normal. In den Sammelröhrchen desquamierte Epithelien und Hyalin.

Kontrollniere: Geringgradige Stauung, kleine intertubuläre Hämorrhagien in der Umgebung von Gefäßen. Sonst normal.

IX. Versuch. Anordnung wie immer. Die rechte Niere wird aus einer Glaswanddistanz von ca. 5 cm 75 Minuten lang bestrahlt, wobei am Chromoradiometer ca. 40 H erreicht wurden.

Nach 30 Tagen wurde das Tier getötet.

Innere Organe normal, Blase leer.

Die bestrahlte Niere zeigt am Sektionsschnitt auf einem großen Teil der Wölbung die Rinde verbreitert, strukturlos, hellgelblich, die Pyramiden strukturarm. Die Kapsel fest adhärent verdickt. Die Niere im allgemeinen weicher.

Die andere Niere zeigt keine wesentlichen Veränderungen.

Mikroskopischer Befund (bestrahlte Niere): Die Kapsel gegen die höchste Konvexität zu unbedeutend verdickt. Die Grenze zwischen Kapsel und Rinde ist stellenweise verwischt. Das Bindegewebe der Kapsel kommuniziert hier breit mit dem interstitiellen Gewebe. Dieses ist herdweise beträchtlich vermehrt. Es hat das Aussehen eines lockeren, nicht sehr zellreichen Bindegewebes, das Lymphocyten und Tubulizellen enthält. Die Tubuli sind teils beträchtlich dilatiert, mit niedrigem kernarmen Epithelsaum, teils zu lumenlosen zellarmen Schläuchen komprimiert. Erstere enthalten Zelldetritus und Hyalin.

In den Randpartien zeigt das Protoplasma die gewohnten Schädigungen bis zu Kanälchen, die nur einen kernlosen, schlechtgefärbten Protoplasmasaum zeigen. Vereinzelte kleine Blutaustritte in und um die Glomeruli. Diese selbst und die Blutgefäße sind normal bis auf etwas Stauung.

Kontrollniere: Ziemlich beträchtliche Stauung, kleine Blutaustritte in und um die Glomeruli. Im übrigen normal.

X. Versuch. Die beiden luxierten Nieren scheinen annähernd gleich groß zu sein; die linke wird 70 Minuten lang aus einer Glaswanddistanz von 5 cm bestrahlt. An zwei Reagenskörperchen je 24 (48 H).

Nach 48 Tagen getötet.

Die inneren Organe sind vollständig normal. Die Kapsel der linken Niere etwas verdickt trüb, an der linken Niere verwischte undeutliche

Struktur. Die ganze Niere weich, matschig. Die Kontrollniere makroskopisch unverändert.

Mikroskopischer Befund: Die Kapsel ist durch ein kernarmes Bindegewebe, das zwischen ihr und Rinde liegt, verdickt. Es enthält Schollen von Blutpigment. Die Grenze der Rinde ist größtenteils verwischt, da sich das Bindegewebe breit in das interstitielle Gewebe fortsetzt. Dieses ist stark vermehrt, teilweise in Form eines sehr zellreichen, auch Lymphocyten und Blutpigment enthaltenden Bindegewebes, teils ist es ein kernarmes nie gequollen aussehendes Bindegewebe. In den Rindenpartien gibt es auf große Strecken kein normales Kanälchen. Man findet weite Lumina mit einem niedrigen endothelartigen, kernarmen Epithelsaum. Weitere Kanälchen in allen Stadien der Atrophie und Kompression. Von dem interstitiellen Gewebe, besonders wo es kernarm ist, umschlossen, lumenlose, kleine Kanälchen, andere nur mehr kenntlich an der Kontur und einigen (2—4) kleinen, schlecht färbbaren Kernen als Inhalt, schließlich solche, von denen nur mehr die Kontur mit hyalinem Inhalt erhalten ist. Die erhaltenen Kanälchen zeigen alle Stadien der Zellschädigung, parenchymatöse Degeneration, Zelldequamation, Nekrose. Sie enthalten Hyalin und Zelldetritus. Die Glomeruli in den Partien des kernarmen interstitiellen Gewebes sind teilweise komprimiert, klein, atrophisch, kernarm. Verdickungen ihrer Kapsel konnten nicht gefunden werden.

Die Blutgefäße zeigen stellenweise muskuläre Hypertrophie und wie gequollen aussehende verdickte Adventitia. Veränderungen der Intima, Thromben fanden sich nicht. Auffallend war wieder die Menge der eosinophilen Leukocyten im Interstitium und den Glomerulis. Vereinzelt homogene, intertubuläre, kleine Transsudate mit einzelnen Blutkörperchen. Die Veränderungen betreffen die ganze, sehr verschmälerte Rindenschicht, reichen bis tief in die Markschicht. Am stärksten sind sie in der Höhe der Konvexität.

Kontrollniere: Alte Blutung subcapsulär, einige kleinzellige Infiltrate. An einer Stelle eine narbige Einziehung der Oberfläche von geringer Ausdehnung und Tiefe. Kleine interstitielle Blutaustritte. Im übrigen aber nichts abnormes zu finden.

Zwei weitere Versuche sind nicht zu verwerten, da die Tiere am 2. resp. 3. Tag an Infektionen eingingen, und beide Nieren beider Fälle das typische Bild einer akuten toxischen Glomerulo nephritis boten.

Bei Besprechung der gewonnenen Befunde ist am auffallendsten zunächst die relative Geringfügigkeit der erzielten Wirkung. Bedenkt man wie geringe Bestrahlungsmengen zu einer deletären Wirkung auf das Hodenparenchym hinreichen, daß 6 H. bereits eine heftige Dermatitis erzeugen, daß Heinecke nach $^1/_4$ stündiger Bestrahlung bereits Veränderungen im lymphatischen Apparat nachweisen konnte, so müssen die Veränderungen der Nieren nach Dosen von 48 und 60 H. als relativ sehr unbedeutend bezeichnet werden. Das ist um so merkwürdiger als das Nierenparenchym doch sonst für Schädigungen sehr empfindlich ist, und Blauel mit einer Radiumkapsel von 10 mg

nach halbstündiger Einwirkung schwere Nekrosen erhielt. Bei Würdigung der Befunde dürfen eventuelle Schädigungen durch die Operation nicht vergessen werden. (Narkose Wirkung ist wohl bei allen späteren Stadien sicher auszuschließen.)

Daß die Operation mit Zerrung und Kompression der Gefäße verbunden ist, ist zweifellos. Trotzdem scheinen diese Schädigungen, insofern Verletzungen vermieden werden, von dauernder Art nicht zu sein. Auch Blauel, der übrigens nicht so lang bestrahlen mußte, hat derartiges nicht beobachtet. Uberdies wurde grundsätzlich (mit nur 2 Ausnahmen) die linke Niere bestrahlt, da sie leichter zu luxieren ist als die rechte, die mehr cranialwärts liegt, und unter dem Rippenbogen herabgeholt werden muß.

Diese war also der Operationsschädigung eher ausgesetzt, und so können kleine Schädigungen in den Kontrollnieren leicht erklärt werden. Die beschriebene Narbe der Kontrollniere X ist zweifellos auf eine vermutlich bei der Reposition erfolgte mechanische Verletzung zu beziehen.

Die Wirkung der Wärme kann füglich vernachlässigt werden. Selbst nach $1^1/_2$ stündiger Bestrahlung war die Bleiplatte nahe der Röhre kaum wärmer anzufühlen als die entfernten. Zudem lag die bestrahlte Niere noch tiefer als die Blende.

Bei alledem ist ein Effekt doch zweiffellos vorhanden. Die Dosierung der Einwirkung ist ja bei Röntgen ungleich schwerer als bei Radium. Schon die Distanz und natürlich auch die Qualität der Röhre wechseln bei jedem Versuch. Und das unentbehrliche Chromoradiometer hat doch, wenn man genötigt ist, die schon gebrauchten Reagenskörperchen nach ihrer Regenerierung wiederzuverwenden, Fehler innerhalb von Grenzen, die für den Effekt sicher nicht mehr gleichgültig sind.

Nun zu den Befunden selbst. Das zunächst auffällige sind die Blutungen. In 7 Fällen (I, III, IV, V, VI, VIII, X) fanden sich frische oder Residuen alter Blutungen in und unter der Bindegewebskapsel. In den Kontrollnieren 2 mal (II und X). Intertubuläre Transsudate und Hämorrhagien 8 mal (alle bis auf III und VI), in den Kontrollnieren 6 mal (II, III, V, VIII, IX, X). Schon aus der großen Zahl von Kontrollnieren mit ähnlichem, wenn auch geringgradigerem Befund ergibt sich, daß es sich zunächst nicht ausschließlich um Bestrahlungseffekte handeln kann. Die Tatsache, daß an den Gefäßen keine Veränderungen zu sehen waren, spricht nicht unbedingt dagegen. Hat doch Blauel bei den Bestrahlungen mit der 10 mg-Kapsel regelmäßig ähnliche Blutungen bei scheinbar in-

takten Gefäßen, die er als eine vorrübergehende Gefäßschädigung im Sinne vermehrter Durchlässigkeit deuten mußte. Dabei ist bei Radium eine primäre Einwirkung auf Gefäße immer noch wahrscheinlicher, als bei Röntgen.

Man denke an den Unterschied, mit dem Tekangiektasien auf Radium positiv, auf Röntgen negativ reagieren. Schließlich spricht auch das Verhalten der Glomeruli gegen die primäre Gefäßbeeinflussung.

Der einzige Fall in dem Veränderungen der Glomeruli im Sinn eines primären entzündlichen Vorgangs gesehen wurden, ist V. In diesem finden sich dieselben aber in der Kontrollniere und dürfen mit dem natürlichen Tod des Tieres (Pneumonie) in Zusammenhang stehen. Sonst fanden sich Veränderungen der Glomeruli, und zwar solche sekundärer Natur, nur in den vorgeschrittenen Stadien. Es kommt hier zu Kompression und Atrophie erst infolge der interstitiellen Prozesse.

Die Veränderungen der Epithelien sind anfangs sehr gering, aber sicher vorhanden. Auf das Vorkommen von Vacuolen im Protoplasma möchten wir weniger Gewicht legen. Man findet sie bei Kaninchen auch in sonst ganz normalen Nieren. Ein stärkerer Grad von Zelldesquamation aber mit Nekrose von Zellen ist zweifellos ein pathologischer Befund, der sich auch durchwegs fand. Die ersten Veränderungen stimmen gut mit den Angaben überein, die Blauel[1]) über die Radiumwirkung macht:

„Das Protoplasma der Epithelien der Harnkanälchen ist gequollen, hin und wieder mit Vacuolen durchsetzt, die Kerne sind ganz wesentlich blässer gefärbt, lassen vielfach das Chromatingerüst nicht erkennen."

Im weiteren Verlauf aber differieren die Befunde. Während Blauel Totalnekrose erzielte, bleiben hier die Veränderungen der Epithelien zunächst ziemlich stationär. Später erst, nach 28 Tagen, findet man sekundäre Veränderungen, Atrophie und weiter auch vollständiges Zugrundegehen von Kanälchen. Vielleicht hätten auch wir bei längerer Bestrahlung, wie Buschke und Schmidt, die zwei Stunden lang bestrahlt haben, Nekrosen bekommen.

Die Veränderungen des Zwischengewebes beginnen mit den interstitiellen Blutungen und Transsudaten. Sie zerstören stellenweise das Zwischengewebe vollständig, auch Kanälchen gehen dabei zugrunde. Auch die umliegenden erweisen sich mehr oder minder

1) l. c.

geschädigt. Die Blutungen sitzen vorwiegend in nächster Nähe von größeren Gefäßen und Glomerulis. In ihrer Umgebung kommt es oft zu kleinzelligen Infiltraten, die die Organisation einleiten. Doch finden sich frischere Blutungen, wenn auch nur klein und in geringer Zahl auch in der 48 tägigen Niere. Das Hämatom unter der Nierenkapsel organisiert sich rasch in typischer Weise. Das junge Bindegewebe dringt zwischen die Tubuli der Rinde ein, und steht dann in Zusammenhang mit dem durch Organisation der intertubulären Hämorrhagien entstandenen. Dadurch und mit fortgesetztem zugrunde gehen der Tubulizellen vermehrt sich das interstitielle Gewebe immer mehr, so daß wir schließlich in der 48 tägigen Niere das stellenweise voll ausgeprägte Bild einer beginnenden chronischen interstitiellen Nephritis haben, wie es in den weiteren Stadien zu Granularatrophie führt. Die sekundären Veränderungen des Parenchyms sind dabei von zweierlei Art. Teils werden die Kanälchen durch Kompression der abführenden Wege infolge der Bindegewebswucherung durch gestauten Inhalt dilatiert, wodurch wieder die Epithelien abgeplattet werden, teils werden sie zu lumenlosen Schläuchen komprimiert, in denen die Zellen durch Druck zugrunde gehen. Auch die Glomeruli zeigen in diesem Stadium atrophische Vorgänge infolge der Kompression. Das neugebildete Zwischengewebe ist in den jüngeren Stadien kernreich, lymphocytenhaltig, später kernarm, pigmenthaltig.

Auffallend ist das häufige Vorkommen großer, polynucleärer eosinophiler Leukocyten bei fast allen Versuchen. Sie fanden sich in den Glomerulis und im Zwischengewebe, auch fern von Blutungen und Lymphocytenanhäufungen. Sie können nicht mit der Tatsache des häufigeren Vorkommens im normalen Kaninchenblut erklärt werden, da sie in den Kontrollnieren regelmäßig unvergleichlich seltener waren.

Nach Ehrlich[1]) ist die lokale polynucleäre eosinophile Leucocytose der Ausdruck einer positiv chemotaktischen Wirkung auf die eosinophilen Zellen des Blutes, welche Wirkung Bakterien und Bakterienprodukte nicht, wohl aber die Zerfallsprodukte von Epithelzellen und epitheloiden Zellen auszuüben pflegen. So könnte auch in unserm Fall die lokale Vermehrung der Eosinophilen möglicherweise von den Zerfallsprodukten der zerstörten Epithelien bewirkt sein.

1) Ehrlich und Lazarus, Anämie. Nothnagels spez. Path. und Ther. Bd. VIII.

Um nun auf die Ausgangsfrage zurückzukommen, auf welches Gewebe primär die Röntgenstrahlen einwirken, wäre folgendes zu überlegen.

Die Blutgefäße und Glomeruli zeigen sich trotz der Blutungen normal. Die Blutungen können Stauungsblutungen sein, wofür auch die homogenen Gerinnungen mit spärlichen Zellen sprechen, wobei eine vorübergehende Röntgenschädigung (vermehrte Diapedese), wie sie Blauel für Radium annimmt, nicht ganz von der Hand zu weisen wäre. Führen aber die Blutungen nicht sekundär erst zur Schädigung des Parenchyms? Zweifellos werden die umliegenden Tubuli geschädigt und ein Teil der ersten Veränderungen muß wohl darauf bezogen werden. So erklären sich die stellenweise vorkommenden Protoplasmaschädigungen an den Kontrollnieren, und wahrscheinlich auch die relativ schweren Veränderungen der Niere I, unmittelbar nach der Bestrahlung, die unmöglich ausschließlich auf Röntgenwirkung beruhen können. Andererseits können die Zellschädigungen aber nicht ausschließlich dadurch erklärt werden, da es in den Kontrollnieren trotz der Blutungen nie zu schwereren, vor allem nie interstitiellen Veränderungen kommt. Diese Schädigungen scheinen vielmehr vorübergehender Natur zu sein, wofür die relative Geringgradigkeit der Befunde am Parenchym in den mittleren gegenüber den ersten Stadien sprechen könnte. Daß es im Gegensatz zu den Kontrollnieren aber wirklich zu einer typischen interstitiellen Nephritis kommt, beweist, daß es sich schließlich doch um Röntgenwirkung handeln muß, um primäre Röntgenwirkung auf das Epithelgewebe. Infolge der Epithelzerstörung, nicht bloß infolge der Hämorrhagien, kommt es zur interstitiellen reparatorischen Bindegewebsvermehrung, die natürlich ihrerseits wieder nicht ohne Wirkung auf Epithelien und Glomeruli bleibt. Sie werden durch Stauung atrophisch oder durch direkte Kompression. Schließlich wäre noch zu erwähnen, daß die Veränderungen immer auf der Höhe der Konvexität der Niere am lebhaftesten sind, also an jener Stelle, die der Röhre am nächsten ist. Der kleine Distanzunterschied scheint doch bei der Nähe der Röhre und der verhältnismäßig geringen Empfindlichkeit des Nierengewebes nicht mehr ganz ohne Einfluß zu sein.

XIX.

Beiträge zur Pathologie, Diagnostik und Therapie des schnellenden Fingers.

Von

Dr. **Marchesi.**

(Mit 10 Abbildungen.)

Es mag vielleicht überflüssig erscheinen, den zahlreichen und zum Teil sehr gediegenen Arbeiten über den schnellenden Finger eine neue anreihen zu wollen. Der Umstand aber, daß zur Erklärung dieses Phänomens ein ganze Anzahl von einander so verschiedenen Theorien, die aber meistens nur auf Hypothesen und Leichenexperimenten beruhen, aufgestellt worden sind, mag es rechtfertigen, wenn neue Beobachtungen dieser Art mitgeteilt werden, bei welchen die Ursache des Phänomens durch Autopsie in vivo mit aller Klarheit untersucht werden konnte.

Unter dem Namen „schnellender, federnder Finger" — „doigt à ressort" der Franzosen — im engeren Sinne, verstehen wir eine Bewegungsanomalie im Sehnenapparate der Finger, die ihren Ausdruck in einer Behinderung der Streckung oder Beugung derselben, eventuell auch beider Bewegungen zugleich findet. Sie gibt sich dadurch in ganz charakteristischer Weise zu erkennen, daß bei Bewegungen der erkrankte Finger in einem für jeden einzelnen Fall ganz bestimmten, und immer konstant bleibenden Winkel eine Hemmung erfährt, die eines intensiveren Kraftaufwandes bedarf, um überwunden zu werden.

Was uns bei dieser Erkrankung besonders auffällt und vor allem interessiert, das ist die eigentümliche Bewegungsanomalie, das Schnellen selbst. Man hat diese Bewegung ganz zutreffend mit dem Öffnen und Schließen eines Taschenmessers verglichen, oder mit dem Spannen und Losdrücken eines Gewehrhahnes. Das Schnellen

ist neben dem Schmerze auch dasjenige Symptom, welches dem Kranken selber am meisten auffällt; es ist das erste, was er dem Arzt berichtet und demonstriert.

Diese Bewegungsanomalie kann, wie bereits bemerkt, an demselben Finger sowohl jeweilen bei Beugung und Streckung als auch bei einer dieser beiden Bewegungen allein auftreten. Einzelne Autoren (Bégoune, Schmitt) geben zwar an, daß das Phänomen des Schnellens bei der Beugung stärker sei als bei der Streckung. In dieser allgemeinen Fassung ist diese Angabe jedenfalls unrichtig, wie unten noch gezeigt werden soll. — Die Analyse des Phänomens ergibt, daß es aus zwei Phasen besteht. Bei der ersten Phase wird der Finger, meistens im ersten Interphalangealgelenke, in ganz normaler Weise bis zu einem gewissen Winkel gebeugt oder gestreckt. Dabei angelangt findet die Weiterbewegung eine Hemmung, die in einzelnen Fällen plötzlich, in anderen langsam ansteigend wahrgenommen wird. Mit Hilfe einer kräftigen Muskelkontraktion geht nun die Bewegung in die zweite Phase über, wobei der Finger ganz plötzlich, ruckartig in seine Endstellung schnellt, als ob er unwillkürlich von einer elastischen Kraft getrieben würde. Sehr oft ist der Widerstand so bedeutend, daß der Patient denselben durch die Muskelkraft des Fingers allein nicht zu überwinden vermag, und sich dann auf alle mögliche Art und Weise zu behelfen sucht. Der eine stemmt seinen Finger gegen den Unterkiefer oder gegen den Oberschenkel; ein anderer nimmt irgend einen Finger derselben oder der anderen Hand zu Hilfe, und ein anderer sitzt sogar darauf um seinen in gebeugter Stellung harrenden Finger ganz strecken zu können (Heilborn). In einzelnen Fällen wurde ein doppeltes Schnellen bei jeder Bewegungsart beobachtet; so in je einem Falle von Jeannin, Heilborn, Steherbatcheff, Notta, Busch und Rehn und in unserer vierten Beobachtung.

Oft hört man, während das Schnellen sich abspielt, schon aus einiger Entfernung ein kleines, trockenes, knackendes Geräusch. Bei passiven Bewegungen findet, wenigstens in denjenigen Fällen bei welchen das Hindernis an der Sehne oder an der Sehnenscheide sitzt, gewöhnlich kein Schnellen statt, aus dem einfachen Grunde, weil bei passiven Bewegungen keine Muskelkontraktion ausgelöst wird, und somit auch kein Gleiten der Sehne innerhalb der Sehnenscheide stattfindet. Die Intensität des Schnellens ist verschiedenen Schwankungen unterworfen, die größtenteils von den Tageszeiten und von der Temperatur abhängen. So finden wir dasselbe morgens beim Aufstehen oder nach einer längeren Pause am deutlichsten. Nach

wiederholten Bewegungen des Fingers oder nach einem längeren warmen Bade kann das Symptom sogar für kürzere Zeit ganz verschwinden.

Das zweite und in den meisten Fällen wohl auch das lästigste Symptom ist der Schmerz. Er ist ebenfalls von verschiedenen Faktoren abhängig, und variiert innerhalb weiter Grenzen. Am intensivsten finden wir ihn früh morgens, während der Nacht (Bégoune, Heilborn u. a), nach längeren Uberanstrengungen und bei nasser kalter Witterung. Dagegen wirken schmerzlindernd warme Bäder, Schwitzkuren (Heilborn, Bégoune) und angenehme Gemütserregungen [1]) (Bégoune). Die Patienten lokalisieren in der Regel den Schmerz in der Gegend des Metakarpophalangealgelenkes; er wird gleichzeitig mit dem Schnellen verspürt; häufig zieht sich der Schmerz in die Hohlhand und bis in den Vorderarm hinein. Sehr selten nur fehlt derselbe in dem Momente des Schnellens. In einzelnen Fällen dagegen kann der Schmerz so intensiv sein, daß die Patienten laut aufschreien und aus Angst davor jede Fingerbewegung sorgfältig vermeiden. Der Schmerz ist oft das erste und einzige Symptom welches die Patienten anzugeben wissen. Die Erkrankung beginnt dann mit einem dumpfen Schmerze im betreffenden Finger, welches in die Hohlhand und in den Vorderarm ausstrahlt. Dazu gesellt sich dann noch das Gefühl des Eingeschlafenseins und Ameisenkriechens, und erst nach Monaten stellt sich dann Schnellen ein. Auch beim Anstoßen des Fingers an harte Gegenstände werden häufig intensive Schmerzen ausgelöst. Nicht selten sind die Patienten durch die Schmerzen zu jeder Arbeit unfähig.

Als drittes Symptom, das in den meisten Fällen ($^4/_5$ aller Fälle) nicht fehlt, ist der palpatorische Befund eines Knötchens zu nennen. Wenn man von der Fingerspitze gegen die Basis zu palpiert, wird in der Gegend des Metakarpophalangealgelenkes, oder etwas zentralwärts davon, ein Knötchen von ziemlich derber Konsistenz, hirsekorn- bis kleinbohnengroß gefühlt. Es ist in fixierter Streckstellung des Fingers nur äußerst schwach oder gar nicht durchzufühlen, tritt dagegen kei aktiven (weniger bei passiven) Bewegungen für das Gefühl deutlich hervor, und wird mit zunehmender Beugung, bis zu einem gewissen Winkel wenigstens, immer deutlicher und scheinbar größer, um dann gegen das Ende der Beugungsexkursion unter die Weichteile der Hohlhand zu verschwinden. Es folgt in den meisten

1) Wohl nur bei sehr impressioniblen Menschen, bei denen die Energie durch Gemütsbewegungen beeinflußt wird.

Fällen den Bewegungen der Sehne; nur sehr selten fand man es unbeweglich. In solchen Fällen ist es dann schwer festzustellen, welchen Teilen es angehört. Sehr selten wurde das Knötchen an einer anderen Stelle als der oben genannten wahrgenommen; so zweimal vor dem proximalen [1]), und zweimal vor dem distalen [1]) Interphalangealgelenke. In allen Fällen konnte nur ein Knötchen palpiert werden, selbst in denjenigen, bei welchen das Schnellen bei jeder Bewegungsart doppelt auftrat. Druck auf dieses Knötchen ist mitunter sehr schmerzhaft; gerade an dieser Stelle spüren die Patienten gewöhnlich auch ihre Schmerzen bei Bewegungen. Am Daumen ist das Knötchen weniger deutlich wahrzunehmen, weil es daselbst von beiden Sesambeinen und dem sie überbrückenden Bindegewebsstrang verdeckt wird.

Nun muß aber darauf hingewiesen werden, daß an normalen Händen eine solche, den Bewegungen der Beugesehne folgende knötchenartige derbe Masse sehr häufig zu konstatiern ist. Es ist dies derjenige Teil der Sublimissehne, der dicht oberhalb des Chiasma liegt. Durch die Teilung findet hier eine unvermittelte Abflachung des Sehnenstranges statt, und besonders an mageren weichen Händen fühlt sich die oberhalb der Abflachung gelegene Partie wie ein Knötchen an.

Äußerlich ist sonst in der Regel an einem schnellenden Finger nichts Abnormes zu bemerken. Ausgenommen sind jene Fälle, bei welchen eine frische Wunde oder eine Narbe auf ein stattgehabtes Trauma hinweisen. Äußerst selten kommt es vor, daß durch einen größeren Tumor der Sehnenscheide oder ihrer Umgebung (unsere 4. Beobachtung), oder auch durch eine gleichzeitig vorhandene Gelenksaffektion die betreffende Gegend auch äußerlich verändert erscheint.

Von dieser Bewegungsstörung werden Mittelfinger und Daumen am häufigsten befallen. Das Phänomen wurde übrigens auch an den Zehen, an den Knieen und einmal sogar an der Hüfte beobachtet; allerdings lag in diesen Fällen die Ursache ausschließlich im Gelenk. Alter und Geschlecht scheinen eine ausschlaggebende Rolle nur insofern zu spielen, als das Leiden mit einer intensiven manuellen Tätigkeit zusammenhängt. Diese Tätigkeit an und für sich hat nur insofern einen Einfluß, als schwere Arbeit, hauptsächlich aber ungewohnte

1) Carlier, Observation IX u. XV.

2) Carlier, Observation XLIV. — Dumaret, Lyon médical, Decembre 1872, No. 25.

anstrengende Tätigkeit das Zustandekommen des Leidens zu begünstigen.

Die Häufigkeit dieser Affektion wurde bisher entschieden unterschätzt; das Leiden ist gar nicht so selten wie allgemein angenommen wurde. Auffallend ist es, daß es erst im Jahre 1850 zum ersten Male erwähnt wird, und daß bis in die achtziger Jahre nur eine kleine Anzahl von Fällen bekannt wurde. Es hat dies wohl seinen Grund darin, daß die Affektion nicht erkannt, resp. nicht genügend charakterisiert werden konnte. Einen Beleg dafür finden wir in der Tatsache, daß in den letzten zwei Dezennien, in dem Maße, als man dieser merkwürdigen Erkrankung die Aufmerksamkeit zuwendete, auch die Zahl dieser Fälle eine unverhältnismäßig rasch größere wurde. So konnte Blum im Jahre 1882 nur 19 Fälle zusammenstellen. Im Jahre 1887 berichtete Schmitt über bereits 69 Fälle. Zwei Jahre später konnte Carlier über 105 derartige Fälle referieren, und im Jahre 1893 hatte Necker deren bereits 121 gesammelt. Bégoune fügte diesen im Jahre 1898 noch 30 weitere hinzu, so daß sich bereits damals die Gesamtzahl der veröffentlichten Fälle auf 150 belief. Seitdem sind wiederum eine Anzahl von Fällen veröffentlicht worden, so von Tilmann drei, von Wolfgang Schmidt, von Thorn, von Franz und von Payr je einer; und heute bin ich in der Lage, noch 20 weitere Fälle beizufügen, wovon einen Fall aus meiner eigenen Praxis; die übrigen 19 sind Beobachtungen von Professor Haegler. Mit den unsrigen lassen sich also heute ca. 180 Fälle aus der Literatur zusammenstellen, und es ist wohl anzunehmen, daß noch sehr zahlreiche Beobachtungen in den letzten Jahren der Veröffentlichung nicht für wert erachtet wurden. Und dennoch wird in den meisten chirurgischen Lehrbüchern diese Affektion entweder gar nicht aufgeführt, oder sie wird nur kurz erwähnt.

Gern ergreife ich an dieser Stelle die Gelegenheit, meinem hochverehrten Lehrer, Herrn Prof. Dr. C. Haegler, für die gütigst gegebene Anregung zu dieser Arbeit, für das mir bereitwilligst zur Verfügung gestellte Material, als auch namentlich für die während der Arbeit mir geleistete Unterstützung meinen wärmsten Dank auszusprechen.

Der Franzose Notta war es, der um die Mitte des vorigen Jahrhunderts zum ersten Male über diese eigentümliche Erkrankung im Bewegungsapparate der Finger berichtete, und in seiner grundlegenden Arbeit vier eigene Beobachtungen mitteilte. Seine Erklärungsversuche, wonach die Ursache des Schnellens in einer knoten-

förmigen Verdickung (Anschoppung, engorgement) des synovialen Blindsackes und Anstoßen desselben an den freien Rand der Palmarfascie zu suchen ist, hielten sich über 20 Jahre unangefochten aufrecht, bis im Jahre 1872 Menzel eine neue Theorie aufstellte. Schon Hyrtl war theoretischer Weise zum Schluß gelangt, daß nur eine umschriebene Verdickung der Sehne des einen oder anderen Fingerbeugers mit gleichzeitiger, auf eine bestimmte Stelle der Sehnenscheide beschränkter Verengerung der sonderbaren Erscheinung zugrunde liegen könne. Menzel nun hat dann diese Theorie durch sinnreiche Experimente an der Leiche mit Erfolg zu beweisen versucht, und sie ist deshalb mit Menzels Namen verbunden. Die Richtigkeit dieser Theorie wurde später von den meisten Autoren im Prinzip anerkannt; von einem Teil derselben (Felicki, Blum, Marcano u. a.) immerhin insofern modifiziert, als auf Grund genauer anatomischer Untersuchungen und von Leichenexperimenten diese Autoren zum Resultate gelangten, daß zum Zustandekommen des Schnellens sowohl die knotenförmige Verdickung der Sehne allein ohne pathologische Scheidenstriktur genüge, als auch umgekehrt eine Scheidenstriktur ohne knotenförmige Verdickung. Nach ihnen ist eine Art von Scheidenstriktur bereits physiologischerweise gegeben; es soll auf diesen Punkt noch unten näher eingegangen werden. Roser dagegen nimmt an, das Schnellen beruhe auf Rauhigkeiten und Unebenheiten der Beugesehnen, die ihren Sitz an der Durchtrittsstelle des Flexor profundus durch die Bifurkation der Sehne des Sublimis haben. Pitha hält auf Grund von theoretischen Erwägungen dafür, daß die Bewegungsanomalie auf dem Vorhandensein von freien Körpern in der Synovialscheide beruhe, eine Theorie die sich übrigens nie weiterer Anerkennung erfreute und die Menzel leicht widerlegen konnte.

Eine andere Theorie noch, die wenig für sich hat, und hier nur der Vollständigkeit halber Berücksichtigung finden soll, ist von Carlier aufgestellt worden; nach ihr beruht das Schnellen bei nervös disponierten Leuten auf einen funktionellen Spasmus der Beugemuskeln des betreffenden Fingers. Carlier geht sogar noch weiter und behauptet: auch bei denjenigen Fällen, die sicher auf einem Sehnenknoten oder auf einer Verdickung des synovialen Blindsackes beruhen, sei dieser funktionelle Krampf der Muskulatur zum Zustandekommen des Schnellens notwendig.

Bereits im Jahre 1881 haben Vogt und König nachgewiesen, daß das Schnellen auch durch Veränderungen am Gelenkapparate entstehen kann, und Poirier hat dann im Jahre 1889 die sogenannte Gelenks-

theorie aufgestellt. Nach diesen Autoren findet das Phänomen des Schnellen seine genügende Erklärung in Veränderungen (Unebenheiten) der Gelenkoberfläche, wie sie z. B. infolge arthritischer Prozesse auftreten. Ferner können nach ihnen stärkere Spannung der Seitenbänder, resp. auch Schrumpfung derselben die gleiche Erscheinung hervorbringen.

So weit nun die kurze Erwähnung der verschiedenen Theorien. Eine eingehendere Würdigung und Kritik derselben ist an zahlreichen anderen Stellen geübt worden, und ich verweise hierbei auf die zum Teil trefflichen Abhandlungen von Notta, Menzel, Blum, Felicki, Vogt, Marcano, Carlier, König, Poirier, Necker, Bégoune, Heilborn und anderen. Die große Zahl dieser Theorien schon zeigt, daß das Krankheitsbild keine einheitliche Ursache zu haben braucht und wohl auch nicht hat.

Nun darf aber nicht vergessen werden, daß bei Aufstellung der meisten dieser Theorien wohl klinische Befunde, logische Überlegungen, Analogien und eventuell Leichenexperimente, aber keine autoptischen Befunde des Krankheitsbildes selber zur Verfügung standen. Erst im Jahre 1887 begann sich dieser Schleier etwas zu lüften, indem Schoenborn bei einem schnellenden Finger einen operativen Eingriff vornahm und dabei das Leiden also zum ersten Mal zur autoptischen Beobachtung kam. Seitdem ist diese Operation mit zunehmender Häufigkeit vorgenommen worden. Necker sammelte im Jahre 1893 13 Fälle, von denen 10 operiert wurden und 3 zur Sektion gelangten. Von diesen 13 Fällen wurden bei 3 keine pathologischen Veränderungen gefunden und es blieben somit noch 10 übrig, mit denen Necker eine Kritik der über den schnellenden Finger aufgestellten Theorien versuchen konnte. Fünf Jahre später stellte Bégoune bereits 31 Fälle zusammen. Soweit ich nun heute die Literatur überblicken konnte, sind bis jetzt 38 Fälle publiziert worden, bei denen die Autopsie in vivo oder mortuo aufgenommen wurde; dazu kann ich noch 8 neue autoptische Befunde in vivo zufügen, die Prof. Haegler anläßlich einer operativen Therapie des schnellenden Fingers erhoben hat. Fünf dieser Beobachtungen entstammen der Privatpraxis von Prof. Haegler; die übrigen 3 Fälle hatte er in der chirurgischen Poliklinik des Bürgerspitals zu Basel zu beobachten Gelegenheit. Von der Art dieser Befunde soll später noch die Rede sein. Diese autoptischen Prüfungen der Bewegungsstörung sind also immer noch relativ spärliche, und es mag daher die Analyse dieser 8 neuen Fälle nicht ohne Interesse sein. Dies um so mehr, weil es sich dabei

zum Teil um neue, bisher noch nicht beschriebene Befunde handelt. Da nur autoptische Befunde neues bringen und zur Klärung von Ätiologie und Therapie beitragen können, so sehe ich hier von der Analyse der übrigen 12 von Prof. Haegler beobachteten Fällen von schnellendem Finger, die nicht operiert wurden, ab.

An 8 Fällen also wurde ein operativer Eingriff vorgenommen. Die Beobachtungen sind folgende:

1. Beobachtung: R. F., 19 Jahre alt, Schreiner, erlitt im März 1900, bei starker Beugestellung sämtlicher Finger mit einem feinen Instrumente eine scheinbar unbedeutende Verletzung (Schnitt) in der Beugefalte des Grundgelenkes am rechten Mittelfinger, die, ohne daß er die Arbeit aussetzte, nach wenigen Tagen geheilt war. Nach circa 14 Tagen bemerkte Patient, daß er im ausgiebigen Gebrauch des Fingers verhindert war: die vollständige Beugung war nur unter großer Kraftanstrengung möglich. Ungefähr einen Monat nach der Verletzung will er bemerkt haben, daß der Finger mit einer schnappenden Bewegung das Hindernis überwand. Jedesmal war nun diese schnellende Bewegung von einer oft nicht geringen Schmerzhaftigkeit begleitet, welche eine Zeitlang anhielt. In den folgenden Monaten nahmen dann die Schmerzen ab, aber die Funktionsbehinderung blieb nichtsdestoweniger dieselbe.

Prof. Haegler sah den Patient zum ersten Mal am 19. September 1900 und konstatierte dabei folgendes: Der rechte Mittelfinger hat eine normale Configuration. In der Beugefalte des Grundgelenkes ist bei genauem Zusehen eine circa 3 mm lange feine Narbe zu unterscheiden, welche auf der Unterlage frei beweglich erscheint. Wenn Patient den Finger im Mittel- und Nagelgelenk beugt, so tritt in einem Momente, wo fast die rechtwinklige Stellung im Mittelgelenke erreicht ist, ein Stillstand in der Bewegung ein, und wenn Patient dann mit größerem Kraftaufwand weiter zu beugen sucht, so schnellt der Finger rasch in die maximale Flexionstellung des Mittelgelenkes. Beim Strecken zeigt sich dasselbe Phänomen nur noch deutlicher ausgeprägt: d. h. die Mühe den Finger zu strecken ist größer als ihn zu beugen. Bei passiven Bewegungsversuchen bleibt dasselbe aus, d. h. der einmal in Beugestellung aktiv geschnellte Finger kann passiv nur mit dem deutlichen Ruck gestreckt, dagegen aber aus der Streckstellung passiv ohne Ruck gebeugt und wieder gestreckt werden. Genau über dem Grundgelenk ist in der Tiefe eine schwach bohnengroße Verdickung zu fühlen, die allem Anschein nach der Sehne angehört; denn bei der aktiven Beugung rutschte sie während des Schnellens blitzschnell in die Hohlhand hinein.

Patient konnte sich vorläufig zu einem operativen Eingriff nicht entschließen. Da aber eine durch dessen Hausarzt vorgenommene Massagekur keine Besserung brachte, so stellte sich Patient 3 Monate später zur Operation.

Operation 28. Dezember 1900 (Prof. Haegler): Esmarchsche Blutleere. lokale Cocainanästhesie.

Längsschnitt über die Mitte der Beugeseite, der die Beugefalte des Grundgelenkes genau halbiert. Die Sehnenscheide zeigt an der radialen Seite eine unbedeutende narbige Einziehung; im übrigen erweist sie sich innen und außen als normal. In der Höhe der Beugefalte sitzt an der radialen Seite der Sublimissehne ein schwach bohnengroßer, flacher, breitbasig aufsitzender Tumor, dessen freies Ende distalwärts gerichtet ist. Derselbe besteht aus einem breiten Convolut von schlaufenförmig gewundenen Sehnenfasern. Distalwärts von der Stelle, wo der Tumor aufsitzt, ist die Sehne selber merklich verdünnt (s. Fig. 1).



Fig. 1.

Abtragung des Tumors an seiner breiten Basis. Naht der Sehnenscheide und der Haut. Die Heilung erfolgt p. p. Die Funktionsstörung ist dauernd gehoben.

Makroskopisch erweist sich der Tumor als ein schwach bohnengroßes etwas plattgedrücktes Knötchen von ungleichmäßig rundlicher Gestalt und opakweißer Farbe, die von derjenigen des normalen Sehnengewebes nur sehr wenig absticht. Bei genauer Betrachtung erkennt man, daß die Fasern des sehnenartigen Gewebes zum Teil eine direkte Fortsetzung der Sehnenfasern bilden, sich an der Spitze der Geschwulst schlingenartig umbiegen und zum Teil zur Basis zurückkehren, zum Teil sich schon vorher im Tumor verlieren.

2. Beobachtung: M. J. 36 Jahre alt, Sattler.

Am 6. Februar 1901 zog sich Patient mit der Spitze eines Messers eine kleine Stichverletzung am linken Zeigefinger zu. Der Finger soll dabei fast in Streckstellung gehalten worden sein. Wundverbände durch einen Arzt.

Trotz der Geringfügigkeit der Verletzung war Patient, der Schmerzen in der Tiefe wegen, 14 Tage lang arbeitsunfähig. Auch später klagte er immer noch über Schmerzen bei ausgiebigen Bewegungen und über Schwäche des Fingers.

Professor Haegler sah den Mann zum ersten Male am 21. Sept. 1901 und stellte folgenden Befund fest:

Schief über der Mitte der Vola der zweiten Phalanx, etwas radialwärts gelegen, eine 4 mm lange Narbe. Keine Schwellung des Fingers. Bei aktiven Beugebewegungen wird der Finger im Nagelgelenk nur unvollkommen gebeugt. Zu einer kräftigen Beugung dieses Gelenkes aufgefordert, wendet Patient alle Kraft auf; und plötzlich, mit einer ruckartigen, schnappenden Bewegung vollzieht sich dann eine maximale Beugung im Nagelgelenk. Auch bei der Streckung aus dieser Stellung wird ein

Schnappen beobachtet, wenn auch viel weniger ausgesprochen als bei der Beugung. Bei passiven Bewegungen bleibt das Schnellen aus.

Operation 22. September 1901 (Prof. Haegler).

Esmarchsche Blutleere — lokale Cocainanästhesie.

Längsschnitt über die Mitte des Mittelgliedes. Entsprechend der Hautnarbe zeigt die Sehnenscheide in fast der Hälfte ihrer äusseren Circumferenz eine narbige Einziehung, die leicht wallartig gegen das Lumen vorspringt. Etwas oberhalb dieser Stelle sitzt seitlich an der Sehne ein hirskorngroßes, anscheinend aus Sehnengewebe bestehendes Knötchen. Unterhalb dieses Knötchens ist die Sehne etwas verdünnt, und zwar fällt die Verdünnung ausschließlich auf die radiale Seite (s. Fig. 2).

Fig. 2.

Abtragung des Knötchens an seiner Basis. Naht der Sehnenscheide und der Haut. Die Heilung erfolgt p. p. Die Behinderung ist dauernd gehoben; doch verbleibt noch für einige Zeit eine gewisse Schwäche des Fingers.

Das Knötchen erweist sich als ein Convolut von Sehnenfasern, die in kürzeren oder längeren Schlingen von der Basis bis nahe an die Kuppe oder bis zur Kuppe ziehen, sich anscheinend hier umbiegen und zur Basis zurückkehren. Die Schlingen sind nicht alle gleich lang.

3. Beobachtung: A. E., 39 Jahre alt, Mechaniker.

Am 26. Februar 1902 Stichverletzung des linken Zeigefingers durch eine Ahle, die nach Angabe des Patienten sehr tief eingedrungen war. Prof. Haegler sah den Mann eine halbe Stunde nach der Verletzung und konstatierte eine hirsekorngroße, genau in der Beugefalte des Mittelgliedes, etwas ulnarwärts von der Mittellinie liegende Hautverletzung. Die Bewegungen des Fingers waren sehr empfindlich, so daß Patient die Arbeit für 3 Tage aussetzte, dann aber seine gewohnte Arbeit weiterführte.

Am 15. März 1902 stellte sich Patient wieder vor mit der Angabe, daß die Bewegungen, seitdem er die Arbeit wieder aufgenommen habe, schmerzhaft seien und er deshalb und durch die Mühe, welche die Beugung koste, in seiner subtilen Arbeit sehr gehindert sei. Der Finger zeigte in der Gegend des Mittelgelenkes eine leichte diffuse Schwellung. Die Narbe der Stichwunde in der Beugefalte war kaum noch sichtbar. Wenn Patient den Finger im Grundgelenk flektierte, so ging diese Bewegung bis zu einem Beugungswinkel von ca. 70^0 ohne große Anstrengung vor sich. Bei dieser Stellung wurde die Bewegung einen Augenblick aufgehalten bis Patient mit großer Kraftanstrengung weiter flektierte. Unter dem charakteristischen Schnellen wurde sie nun über den rechten Winkel hinaus zu Ende geführt. Die Streckbewegung war weniger gehindert. Auch

hier zeigte sich ein ganz leichtes Schnellen beim Überwinden der rechtwinkligen Stellung, ohne daß aber die Bewegung nachher sistiert oder einen größeren Kraftaufwand gebraucht hätte. Durch Palpation ist an der Sehne nichts Abnormes zu erkennen. Durch Massage und fixierende Verbände zeigte sich in den nächsten 14 Tagen eine leichte Besserung, die aber nur vorübergehend war. Patient entschloß sich daher zur vorgeschlagenen Operation.

Operation 22. April 1903 (Prof. Haegler).

Esmarchsche Blutleere — lokale Cocaïnanästhesie.



Fig. 3.

Durch einen Längsschnitt, bei dem die Beugefalte die Mitte bildet, wird auf die Sehnenscheide eingegangen. Eine Veränderung derselben ist weder von außen noch, nach deren Eröffnung, von innen zu konstatieren. An der ulnaren Seite der Sehne des Flexor profundus, in der Höhe der Beugefalte findet sich ein schwach hanfkorngroßer, anscheinend aus Sehnengewebe bestehender Tumor, der durch einen dünnen Stiel an der Sehne festhängt. Dicht unterhalb dieses Tumors zeigt die Sehne eine ganz geringe Einschnürung, die besonders durch die etwas abweichende, leicht graue Farbe des Sehnengewebes auffällt; während die unter dem Tumor gelegene Sehnenpartie leicht verdickt erscheint und zugleich eine opakweiße, vom normalen Sehnengewebe differenzierte Färbung aufweist.

Wie die Beugeversuche nun ergeben, rührt das Hindernis bei der Bewegung davon her, daß der kleine Tumor in der Gabel der Sublimissehne einen Augenblick festgehalten wird; die Bewegung wird dadurch sistiert, bis durch größere Kraftanstrengung der Tumor über die Gabel hinübergehoben wird, was unter dem charakteristischen Schnellen vor sich geht (s. Fig. 3).

Der Tumor wird an seiner Basis abgetragen und die Sehnenscheide und die Haut genäht. Die Heilung erfolgt p. p. Die Funktionsstörung ist dauernd gehoben. Der kleine Tumor erweist sich schon makroskopisch als ein Convolut von Sehnenfasern, die scheinbar schlingenartig gebogen, von der Basis ausgehen und wieder dahin zurückkehren.

Die mikroskopische Untersuchung ergab bei allen 3 Geschwülstchen folgenden Befund:

Sehnengewebe, dessen Faserbündel zum Teil isoliert verlaufen, d. h. durch kleine Lücken getrennt sind, zum Teil durch kleinzellige Infiltration etwas auseinander gedrängt werden. Sie scheinen von der Basis der Geschwulst (als Fortsetzung der normalen Sehnenfasern) ausgehend sich zum Scheitel des Tumors zu wenden, sich hier mit breiten gestreckten Schlaufen umzuwenden und gegen die Basis des Tumors zurückzukehren. Bei genauerem Zusehen aber ergibt sich, besonders bei Fall I, daß die Endschlaufe zum Teil aus Narbengewebe gebildet ist. Ob dieses Narbengewebe eine Verbindung der durchtrennten Sehnenfaserenden darstellt, oder ob diese Narbenbildung vorwiegend eine Folge der habituellen Reizung dieser Stelle (Scheitel des Tumors) bildet, kann nicht mit Sicherheit eruiert werden. Für den Fall I, wo der Tumor eine breite Basis hatte, mag die erstere Erklärung zutreffen, um so mehr weil auch hier das Narbengewebe der Tumorkuppe besonders deutlich ausgesprochen war. Bei den beiden letzten Fällen, wo die Basis sehr schmal war, die Fasern also knäuelartig aufgewunden, scheint die letztere Erklärung wahrscheinlicher. Jedenfalls steht fest, daß besonders im Fall II, ein großer Teil der Fasern, ohne sich an der Narbenbildung des Scheitels zu beteiligen, wieder zur Basis zurückkehren, und daß in allen Fällen übrigens solche intakt gewundene Fasern nachgewiesen werden können. Alle 3 Tumoren bestanden also fast ausschließlich aus ganz normalem Sehnengewebe.

In diesen 3 Fällen, die in jeder Hinsicht eine wohl charakterisierte Gruppe bilden, ist die Lösung der ätiologischen und der symptomatologischen Frage des schnellenden Fingers eine überaus einfache:

Durch Stich mit einem spitzen Instrument werden eine Anzahl Sehnenfasern durchtrennt. Der Finger wird der Geringfügigkeit der Verletzung wegen weiter bewegt, wenn auch die Bewegungen etwas schmerzhaft sind; dabei reibt die verletzte Stelle der Sehne an einem Hindernis physiologischer oder pathologischer Natur. Dadurch wird proximal- oder distalwärts (je nach der Art des Hindernisses) der durchtrennte Teil der Sehne vom Stamme losgelöst. Bei

der Bewegung in der einen Richtnng wird er durch das Hindernis vollständig zurückgelegt, d. h. seine Basis um 180° gedreht; bei der Bewegung in der anderen Richtung legt er sich wieder dem Sehnendefekte an, bis der größte Teil der gelösten Fasern durch das fortgesetzte Zurückschieben sich schlaufenförmig umlegt, und die Faserenden sich im Verlauf oder an der Basis des gelösten Sehnenteils befestigen, d. h. die gelösten Fasern sich aufknäueln.

Das Hindernis nun, das diese Lösung der Fasern einmal distalwärts und ein anderes Mal proximalwärts besorgt, und über das später der Tumor schnappend hinüberspringt, kann verschiedener Natur sein. Man wäre geneigt, vor allem an ein pathologisches Hindernis zu denken, das eventuell durch das gleiche Trauma, welches die Sehne verletzt, gesetzt wird: ein Schnitt und später eine Narbe der Sehnenscheide. Nun kann in einem von unseren 3 Fällen allerdings ein solches Hindernis eine Rolle gespielt haben, und zwar im Falle II, wo eine querverlaufende Narbe der vorderen Scheidencircumferenz gegen die Sehne vorsprang. Auch hier ist es übrigens nicht wahrscheinlich, daß die Narbe zur Ablösung der getrennten Sehnenfasern die Veranlassung gegeben hat, da bis zum Zustandekommen einer solchen Narbenbildung auch die Sehnenwunde wohl fest vernarbt war. Wohl aber kann der Rand der durchtrennten starren Scheide das Hindernis gebildet haben, das zur Ablösung der Sehnenfasern führte. Die kleine Narbe im Falle I war einflußlos. Im Falle III konnte eine Narbe überhaupt nicht mehr nachgewiesen werden.

Nun ist schon von Blum, Marcano, Carlier u. a. hervorgehoben worden, daß die Sehnenscheide physiologische Verengerungen aufweist. Die fibröse Sehnenscheide nämlich, die ca. 1 Querfinger oberhalb des Metakarpophalangealgelenkes beginnt und bis zur Basis des Nagelgliedes reicht, ist nicht in ihrem ganzen Verlaufe gleichmäßig gebaut. Einzelne Partien derselben bestehen aus einem viel dichteren, resistenteren Gewebe als andere, die viel dünner, schwächer und nachgiebiger sind. Eine solche derbere Partie findet sich gerade über dem Metakarpophalangealgelenk, die in Form transversaler stärkerer, fibröser Züge die Sehnenscheide ringartig umfaßt. Auf beiden Seiten dieses derberen Bündels befinden sich wieder schwächere, lockere Partien. Im Falle I hat für das Abstreifen der durchtrennten Fasern und für das Zustandekommen des Phänomens dieses physiologische Hindernis allein eine Rolle spielen können. Im Momente der Verletzung war der Finger ausgiebig flektiert; die verletzte Sehnenstelle rieb also beim Strecken zuerst am Hindernis. Die

Sehnenfasern wurden proximalwärts abgelöst, d. h. die Kuppe der Geschwulst sah nach unten. Da später bei der Streckung die Geschwulst durch das Hindernis aufgestellt wurde, bei der Beugung sich dem Sehnendefekt wieder mehr anlegte, war die Schwierigkeit der Streckung größer als die der Beugung und das Phänomen des Schnellens bei jener ausgesprochener.

Im zweiten Fall war das Hindernis pathologischer Natur: quere Durchtrennung der volaren Circumferenz der Sehnenscheide mit wallartig vorspringender Narbe. Die Finger waren im Moment der Verletzung gestreckt. Die Sehnenverletzung saß also (eine mittlere Beugestellung als Norm für die habituelle oder ruhende Stellung der Finger angenommen) unterhalb der Verletzungsstelle der Sehnenscheide. Die Sehnenfasern wurden nun peripherwärts abgelöst, d. h. die Kuppe der Geschwulst war proximalwärts gerichtet. Die Beugung war daher mehr gehindert als die Streckung, bei welcher die ziemlich flache Geschwulst in den Defekt eingelegt wurde; das Phänomen des Schnappens war also beim Beugen viel ausgesprochener.

Beim dritten Fall haben wir nun wieder ein physiologisches Hindernis: die Gabel der Sublimissehne. Die durchtrennten Sehnenfasern wurden bei der Beugung durch das Chiasma peripherwärts abgelöst und geknäuelt. Hier war die Schwierigkeit der Beugung daher ungleich viel größer als die Streckung. Auch bei eröffneter Sehnenscheide fand noch ein — wenn auch nur geringfügiges — Schnappen bei der Beugung statt.

Die mechanische Grundlage des Schnellens entspricht also hier der von Roser aufgestellten Theorie. Einen ähnlichen Fall dieser Art — was wenigstens die Mechanik betrifft — hat Leisrink publiziert (Duplicatur der Profundussehne, die sich beim Beugen einstellt und von der Sublimisgabel aufgehalten wird). Auch bei dem von Sudeck beobachteten Fall war das Chiasma das Hindernis; nur handelte es sich hier um eine lokale Verdünnung der Profundussehne, und der normal dicke Sehnenteil wirkte dann wie eine Auftreibung. In allen unseren Fällen, besonders aber in den beiden letzten, wo der Tumor eine schmale Basis hatte, also eigentlich gestielt war, war eine leichte Verdünnung der Sehne proximalwärts (Fall II und III) oder distalwärts (Fall I) nachweislich — also an Stelle des Defektes —, während unterhalb der Geschwulst selber besonders im Falle III die Sehne eine deutliche Verdickung zeigte.

Ätiologie, Symptome, makroskopischer und mikroskopischer Befund sind bei diesen 3 Fällen so gleichartig, daß sie einen wohl

charakterisierten Typus darstellen: Durchtrennung einer kleinen Partie des Sehnenstranges, Ablösung und Aufrollung der durchtrennten Fasern durch die Bewegungen (die Möglichkeit physiologischer oder pathologischer Verengerung ist eine mannigfaltige) — und die Bedingungen für das Symptom des Schnellens sind gegeben. Gerade die Geringfügigkeit dieser Verletzung bringt es mit sich, daß ihr keine weitere Aufmerksamkeit geschenkt und der Finger weiter bewegt wird, bevor die Sehnenwunde vernarbte. Unsere Erfahrungen in dieser Hinsicht geben übrigens für die prophylactische Therapie einen wichtigen Fingerzeig. Es kann wohl keinem Zweifel unterliegen, daß eben gerade die frühen Bewegungen des verletzten Fingers das Hindernis zustande bringen. Bei solchen Stich- oder Schnittverletzungen, bei denen unmittelbar nach dem Trauma die Bewegungen des Fingers ausgeführt werden können, aber auffallend schmerzhaft und beschwerlich sind — ein Symptom, das eine partielle Sehnenverletzung höchst wahrscheinlich macht — sollte der betreffende Finger für ca. sieben Tage immobilisiert werden. Die Traumen, welche zur Trennung einzelner Sehnenfasern führen, können übrigens so geringgradige sein (Stiche), daß sie von den Patienten kaum in Erinnerung behalten werden.

Es ist bei der Häufigkeit solcher Stich- und Schnittverletzungen an den Fingern auffallend, daß diese Ursache des Schnellens bisher nicht bekannt, jedenfalls nicht genauer festgestellt wurde. Der Grund, warum hier zum ersten Mal — soweit wir wenigstens die Literatur zu überblicken vermögen — diese ätiologischen Verhältnisse so klar dargelegt werden konnten, liegt wohl im Umstande, daß man bisher mit operativen Eingriffen beim schnellenden Finger zurückhielt, und daher nur spärliche autoptische Befunde sammeln konnte.

Eine Vermutung in dieser Hinsicht, die den hier festgestellten Verhältnissen nahe kommt, hat allerdings schon Vogt ausgesprochen; er wies (pag. 106) darauf hin, daß „nach vorangegangener partieller Sehnenruptur“ ein „Sehnencallus“ zu spindelförmiger harter Auftreibung der Sehne, und daher zum Schnellen die Veranlassung geben kann. Vogt hat dabei augenscheinlich den Fall von Nélaton im Auge, wo angeblich plötzlich nach einem Trauma (forcierte Streckung der energisch zur Faust geschlossenen Finger durch äußere Gewalt) ein steinhartes linsengroßes Knötchen in der Tiefe der volaren Fingerfurche bemerkt worden war. Vogt denkt dabei an einen fibrillären Sehnenriß oder an ein intrafibrilläres Blutextravasat. Wenn das Knötchen nicht vom Träger unbemerkt schon

vorher bestanden hat,[1]) so ist, angesichts der vollständigen Herstellung nach einigen Wochen wohl nur an ein Blutextravasat zu denken, das übrigens eventuell in der Scheide lag und nicht in der Sehne selber.

In der ganzen bisherigen Literatur über diesen Gegenstand finden wir nur noch drei Fälle erwähnt, die vielleicht auf dieselbe Ätiologie zurückzuführen sind, trotzdem sie von den betreffenden Autoren mit anderen Erklärungen versehen worden sind.

Der erste derartige Fall rührt von Notta her, und betrifft einen Chemiker, der sich mit einer Glasröhre an der volaren Seite des linken Ringfingers, 2 cm über der digito-palmaren Falte, eine Stichwunde beibrachte. Heilung p. p. Bei der Untersuchung einige Tage nachher zeigte sich das Phaenomen des Schnellens, und zwar bei der Extension viel stärker ausgeprägt als bei der Flexion. Das Hindernis bestand in einem Knötchen, welches über der Sehne durchzufühlen war, beweglich und nicht schmerzhaft. Die Heilung erfolgte in diesem Falle nach 8 Monaten spontan. Nach Ablauf dieser Zeit verschwand das Knötchen vollständig und war nicht mehr durchzufühlen. Notta ist der Ansicht, daß das Knötchen in einer Anschoppung des synovialen Blindsackes mit einem fibrinösen Exudat bestand, welches sich im Laufe der Zeit resorbierte. Solche Anschoppungen (Engorgements) finden nach diesem Autor statt nach Entzündungen verschiedener Art sowie auch nach Traumen.

Der zweite Fall wurde von Dumaret publiziert: Schnittverletzung am linken Ringfinger; Heilung p. p. Die Untersuchung ergab 15 Tage nach der Verletzung folgenden Befund: Wurde der Finger aktiv gestreckt oder gebeugt, so trat nach einer bestimmten Winkelstellung desselben Schnellen ein, das bei der Streckung viel deutlicher ausgeprägt war. Unter der Narbe auf gleicher Höhe mit der Sehne war auch hier ein kleines Knötchen durchzufühlen, welches offenbar das Hindernis abgab. Nach dreiwöchentlicher symptomatischer Behandlung verschwand das Knötchen und mit ihm auch das Phänomen.

Im dritten Falle, den uns Lossen[2]) mitteilt, hatte sich Patient einen scharfen Meißel quer durch die Volarweichteile der Grundphalanx des linken Daumens gestoßen. Die Sehnenscheide des Flexor pollicis war verletzt worden. Nach Monaten zeigte der Daumen

1) Wie oben gezeigt wurde, finden sich solche Knötchen übrigens auch an gesunden Fingern.

2) Hueter, Grundriß der Chirurgie, 3. Aufl., 2. Bd., S. 106.

die deutlichen Symptome des Schnellens. Lossen gibt für seinen Fall folgende Erklärung: „Hier lagen entweder noch Fibringerinnsel in der Sehnenscheide oder es handelte sich um chronische Tendovaginitis".

Ob in diesen Fällen die anatomische Ursache dieselbe war wie bei den unsern, oder ob die Erklärungen der betreffenden Autoren zutreffen, läßt sich nun allerdings nicht entscheiden, denn autoptische Befunde liegen nicht vor. Wenn man auch nach der Art der Verletzung geneigt wäre, sie der Gruppe unserer Fälle beizugesellen, so ist doch die vollständige spontane Heilung schwer erklärlich. Eine Resorption des geknäulten aber sonst normalen Sehnengewebes wird kaum stattfinden, und noch weniger ein Entrollen des Knotens. Möglicherweise aber eine Abschleifung oder Abflachung, so daß mit der Zeit die Hemmung geschwunden wäre, — also eine Adaption.

Ein weiterer Fall ähnlicher Art, bei dem ein Trauma mit scharfem Instrument die Ursache des Schnellens war, ist von Sick angegeben. Es betrifft einen $2^1/_2$ jährigen Knaben der sich mit einem Glassplitter in den Zeigefinger der rechten Hand etwa in der Mitte der ersten Phalanx ulnarwärts gestochen hatte. Die kleine Wunde heilte reaktionslos zu. Acht Wochen später wurde Schnellen des Fingers beobachtet. Bei der Operation zeigte es sich, daß durch den Schnitt der ganze ulnare Zipfel des Flexor sublimis durchtrennt war und sich zentralwärts umgeschlagen hatte. Der radiale Zipfel war zu einem langen, dünnen Faden ausgezogen, so daß die Sublimissehne fast ganz außer Funktion gesetzt und nach der Hohlhand zurückgezogen war. Daselbst bildete das zurückgeschlagene Ende der Sehne einen Wulst, der an der oben besprochenen Stelle des physiologischen Hindernisses festgehalten wurde. Beide Zipfel wurden angefrischt und an ihrer früheren Insertionsstelle angenäht, worauf dann Heilung eintrat. Wenn auch dieser Fall auf den ersten Anblick der Gruppe unserer Fälle anzugehören scheint, so ist die Differenz doch ganz wesentlich; denn hier wurde die ganze Kontinuität des einen Astes der Sublimisgabel durchtrennt.

Eine weitere Beobachtung traumatischer Natur, die jedoch mit den unsrigen nichts weiter gemein hat als das Symptom des Schnellens, ist der neulich von Payr veröffentlichte Fall. Hier war es eine in die Grundphalanx des Mittelfingers eingedrungene Häkelnadelspitze, welche die Erscheinungen des schnellenden Fingers auslöste, und zwar auf folgende Weise: „Die Nadel lag zum größten

Teil im Periost zwischen Sehnenscheide und Knochen, und nur ein kurzes Stück, mit dem Häkchen gegen die Sehne gerichtet, ragte in die Scheide vor. Beim Beugen glitt die Sehne über das halbstumpfe Häkchenende, ohne erheblichen Widerstand zu finden. Beim Strecken aber verhakte sich die glatte Sehnenoberfläche an den zentralwärts sehenden scharfen Hackenende wurde so eine Zeitlang festgehalten, und erst bei weiterer Anstrengung des Antagonisten freigegeben, wobei die Streckung plötzlich, unter Erscheinung des Schnellens erfolgte." In diesem Falle nun, der einzig in seiner Art dasteht, ist die Ursache des Schnellens, wie aus obigem unzweideutig hervorgeht, nicht in Veränderungen des Bewegungsapparates zu suchen, sondern in dem Fremdkörper, der vermöge seiner Beschaffenheit und Lage imstande war, das Phänomen hervorzurufen. Nach Entfernung der Häkelspitze verschwand das Phänomen.

Auch unser folgende Fall beansprucht das Interesse, da eine anatomische Grundlage zum Zustandekommen der Bewegungsstörung in ähnlicher Art bisher nicht beschrieben worden ist.

4. Beobachtung: Die 16jährige Feldarbeiterin W. E. wurde vor ca. 2 Jahren durch Beschwerden in der Beugung des rechten Zeigefingers auf ihr Leiden aufmerksam. Sie bemerkte damals eine schmerzlose Schwellung an der Beugeseite des Grundgliedes, die sich dann in der Folgezeit langsam und fast unmerklich vergrößerte. Mit zunehmendem Wachstum steigerten sich auch die Funktionsstörungen des Fingers. Eine schnellende oder schnappende Bewegung soll erst in den letzten Monaten beobachtet worden sein. Die Störungen sind morgens bedeutend stärker als abends. Es erfordert morgens jeweilen eine bestimmte Zeit mit Übungen für passive Bewegungen, bis der Finger eine genügende aktive Beweglichkeit erhält.

Prof. Haegler konstatierte am 25. März 1900: Über den zwei oberen Dritteln des Grundgliedes, die Gegend des Grundgelenkes noch überragend, ist die Haut durch eine stark haselnußgroße Geschwulst hervorgewölbt, im übrigen unverändert. Die Geschwulst hat eine fast glatte Oberfläche, unregelmäßige Eiform und eine sehr derbe Konsistenz. Sie ist auf der Unterlage fixiert, dagegen scheint sie mit der Haut nicht in Verbindung zu stehen. Merkwürdig ist die Art der Funktionsstörung. Wird der gestreckte Finger in allen Gelenken aktiv gebeugt, so tritt bei einem Beugewinkel im Mittelgelenk von ca. 120° ruckartig ein Stillstand ein, und es erfordert eine größere Kraftanstrengung, den Finger weiter zu beugen; auch dies geschieht mit einem Ruck, der aber geringer ist als der erste. Bei der Streckung spielt sich genau derselbe Vorgang ab. Es handelt sich dabei weniger um ein Schnellen als um ein Schnappen; weniger um einen doigt à ressort als um einen doigt à ressaut. Das Schnappen bleibt aus, wenn Grund-

und Mittelglied fixiert und nur das Nagelglied aktiv gebeugt wird; ebenso bei mäßiger Flexion im Grundgelenk des im übrigen gestreckt gehaltenen Fingers. Das Hindernis scheint daher weder im Grundgelenk selber noch an der Profundussehne zu liegen. Die Bewegungen an und für sich sind nicht schmerzhaft; nur die Anstrengung wird von der Patientin in unangenehmer Weise gespürt.

Operation 27. März 1900 (Prof. Haegler).

Esmarchsche Blutleere — Cocainanästhesie.

Längsschnitt über der Höhe der Geschwulst. Sie steht mit der Haut nicht in Verbindung, sitzt aber fest an der Sehnenscheide und kann von ihr nicht abpräpariert werden; deshalb wird ein Stück der Sehnenscheide mit der Geschwulst excidiert. Durch die Lücke wird die Sublimissehne sichtbar, die im allgemeinen eine normale Beschaffenheit

Fig. 4.

Verdünnter Teil der Sehne.

Fig. 5.

Schematischer Längsschnitt des rechten Zeigefingers durch die Geschwulst.

hat. Eine genauere Betrachtung läßt eine geringe Verdünnung des Querumfanges in der Ausdehnung von 3—4 mm erkennen, auf die man besonders durch die etwas opakweiße Farbe dieser Stelle aufmerksam gemacht wird. Die Sehnenscheide selber zeigt keine weiteren Veränderungen (s. Fig. 4 u. 5).

Die Heilung erfolgt p p., und die Funktionsstörung bleibt dauernd gehoben.

Der exstirpierte Tumor von leicht unregelmäßiger Oberfläche und Form (2,3 cm lang und 1,7 cm tief), erweist sich mikroskopisch als ein Fibrosarkom (Rundzellen) mit einer merkwürdigen Art von alveolärem Bau. Es handelte sich also um ein Fibrosarkom, das wahrscheinlich vom äußeren fibrösen Teil der Sehnenscheide ausging.

Ein derartiger Fall wird in der Literatur bis dahin nicht erwähnt. Er ist insofern durchaus atypisch, als Sehnenscheide und Sehne keine oder nur schwache Veränderungen aufwiesen. Die Sehnenscheide selber war normal, und an der Sehne bestand eine

leichte lokale, durch den Druck der Geschwulst bedingte Atrophie. Die ganze Ursache des Leidens, das Fibrosarcom, saß an der Außenseite der Sehnenscheide. Im Prinzip besteht keine wesentliche Differenz zwischen diesem Fall und den typischen Fällen mit Sehnenverdickung bei gleichzeitiger Verengerung der Scheide: Die Scheidenverengerung war durch den Druck der Geschwulst von außen bedingt, und die Sehnenverdickung war nur relativ, indem ein Teil der Sehne etwas verdünnt war. Daß eine Verdünnung der Sehne auch das Phänomen des Schnellens hervorrufen kann, hat der von Sudeck berichtete Fall schon gezeigt. Hier bestand allerdings keine Geschwulst, die das Hindernis abgab; die Verdünnung saß an der Profundussehne in der Gegend des Chiasma, und die Sublimisgabel wurde dann für die normal dicke Sehnenpartie, die nach der Verdünnung wie ein Knoten wirkte, zum Hindernis. Diese Fälle würden dazu auffordern, den ersten Faktor zum Zustandekommen dieser Bewegungshemmung etwas weiter zu fassen; nicht nur die Verdickung der Sehne vermag dies zu bedingen, sondern auch Verdünnungen, also jede Unregelmäßigkeit im Verlaufe des Sehnenstranges, oder wie sich Bégonne ausdrückt: „La cause du ressort est la disproportion entre les tendons et leurs gaines".

Im Falle der Verdünnnng bildet eine erhebliche Verengerung der Scheide (eventuell durch Druck von außen) noch in hervorragenderem Maße die Voraussetzung zum Zustandekommen des Phänomens als bei Sehnenverdickung. Der Umstand, daß bei unserer Patientin das Phänomen ausblieb, wenn bei fixiertem Grund- und Mittelglied das Nagelglied aktiv gebeugt wurde, und ebenso bei mäßiger aktiver Beugung im Grundgelenk des im übrigen gestreckt gehaltenen Fingers, sprach mit Bestimmtheit dafür, daß das Hinweder an der Profundussehne noch im Grundgelenk, sondern an dernis der Sublimissehne sitzen oder einwirken mußte. Die Erscheinung, daß morgens die Funktionsstörung am größten war, läßt sich durch die Annahme von Stauungserscheinung in der während der Nacht unbeweglich gehaltenen und intensiv gedrückten Sehne leicht erklären.

Die nächsten zwei Fälle schließen sich der Ähnlichkeit der Befunde wegen eng aneinander an:

5. Beobachtung: Die 58jährige Köchin R. M. war angeblich immer gesund; auch eine hereditäre Belastung speziell was Tuberkulose anbe-

trifft, läßt sich nicht nachweisen. In den ersten Monaten des Jahres 1901 bemerkte Patientin, daß ihre rechte Hand leicht ermüdete, und sie besonders abends Schmerzen in der Gegend des Handgelenkes verspürte.

Prof. Haegler konstatierte am 11. April 1901 an die Dorsalseite des Handgelenks eine leichte in der Tiefe sitzende nicht druckempfindliche Schwellung, welches als ein in der Tiefe sitzendes Ganglion angesprochen wurde. Weiteren Beobachtungen entzog sich Patientin vorläufig. Am 6. März 1902 stellte sie sich wieder vor mit der Angabe, daß sich der Zustand der Hand langsam verschlimmert habe. Besonders die Streckfunktion der Finger sei bedeutend mehr erschwert; und manchmal seien die Finger „wie angeheftet". Morgens sei die Hand steif, daß auch die Beugung Beschwerden mache.

Status vom 6. März 1902. Die Dorsalseite des rechten Handgelenks zeigt eine leichte diffuse Schwellung; die Haut darüber ist unverändert. Die Finger werden in einer leichten Beugestellung gehalten. Wird Patientin aufgefordert, die Finger vollständig zu strecken, so muß sie eine erhebliche Kraftanstrengung anwenden, und dann tritt plötzlich mit einem auffallenden harten Schnellen die vollständige Streckung ein. Auch die Flexion vollzieht sich mit einer schnellenden Bewegung; sie ist aber nicht so ausgesprochen wie bei der Extention und erfordert keinen besonders großen Kraftaufwand. Das Schnellen tritt besonders deutlich für Zeige- und Mittelfinger hervor. Bei diesen Bewegungen fühlt man zwei stark bohnengroße Knoten, die beim Beugen über den distalen Rand des Ligament. carpi dorsale hervortreten, und bei vollständiger Streckung ruckartig unter das Band hinaufgezogen werden.

Operation 7. März 1902 (Prof. Haegler).

Esmarchsche Blutleere — Cocaïnanästhesie.

Längsschnitt über die Mitte der Streckseite des rechten Handgelenks. Das Ligament. carpi dors. wird distalwarts bis zur Hälfte eingeschnitten und die Sehnenscheide eröffnet. Sie enthält ca. 2 cm^3 einer klaren serösen Flüssigkeit und ist mit einem ganz feinen, schleierartigen, leicht bräunlichen Granulationsbelag, der sich leicht abstreifen läßt, ausgekleidet. Die Sehnen des Zeige- und Mittelfingers sind in ganz circumscripter Weise knollig aufgetrieben durch je einen kleinen Tumor, der im Innern der Sehne sitzt und zirkulär über die Höhe der Verdickung die Sehnenfasern fensterartig auseinander gesprengt hat (s. Fig. 6). Im übrigen zeigen die Sehnen keine abnormen Veränderungen. Diese Tumoren sitzen genau am distalen Rande des Ligament. carpi dorsale, und haben hier durch Anstemmen das Hindernis hervorgerufen (s. Fig. 7).

Beide Sehnen werden auf der einen Seite längs eingeschnitten und der stark erbsengroße Tumor, der in deren Mitte nistet, sorgfältig herauspräpariert.

Daraufhin werden Sehnenscheide, Ligament. carpi dorsale und Haut durch die Naht wieder vereinigt.

Die Heilung erfolgt p. p.

Die Funktionsstörung hat, was das Schnellen betrifft, aufgehört; doch blieb noch für einige Monate lang eine gewisse Schwäche in der Hand zurück.

Von den zwei excidierten Tumorteilchen wurde das eine zur mikroskopischen Untersuchung, das andere zum Tierversuch benutzt. Die mikroskopische Untersuchung des einen Stückchens ergibt Granulationsgewebe mit einzelnen zerfallenden aber teilweise durch Riesenzellen noch wohl charakterisierten Tuberkelknötchen. Der Nachweis von Mikroorganismen gelang nicht.

Das Meerschweinchen, dem das andere Stück intraperitoneal eingebracht wurde blieb scheinbar gesund. Es wurde 6 Wochen nach der Impfung getötet. Das eingebrachte Stück war am Peritoneum parietale festgewachsen und in typischer Weise verkäst. Es fanden sich vergrößerte und zum Teil verkäste Mesenterialdrüsen und zwei Käseherde in der Leber. An verschiedenen Herden konnten mikroskopisch Tuberkelbazillen (allerdings nur sehr spärlich) nachgewiesen werden.

Auch hier bedarf nach den Bemerkungen der Krankengeschichte der Mechanismus des Phänomens kaum einer weiteren Erklärung: die Knoten, deren Dicke jäh gegen die normale Sehne absetzten, fanden am derben Rand des Ligam. carpi dors. das erforderliche Hindernis. Glitt das Knötchen unter dem Rand des Ligaments distalwärts hervor (Beugung), wurde es also in diesem Moment von dem Druck des Ligaments plötzlich befreit, so war das Schnellen sehr charakteristisch und in die Augen fallend, während es beim Heraufgleiten des Knötchens unter das Ligament (Sreckung) viel weniger ausgesprochen war; doch auch die Streckung zeigte eine plötzliche Bewegungshemmung und eine ruckartige Erlösung aus derselben.

Schematischer Querschnitt der Sehne über der Höhe der Geschwulst. (Durch Granulationsgewebe auseinandergedrängte Sehnenfaserbündel.)

Fig. 6.

Fig. 7.

Der Fall zeigt, daß man die Ursache des Schnellens nicht nur an der typischen Stelle über dem Grundgelenk suchen darf. In diesem Sinne hat auch Sudeck nicht Unrecht, wenn er meint, „die Mißerfolge der operativen Therapie beim schnellenden Finger seien nur darin zu suchen, daß man den Krankheitsherd an einer falschen Stelle aufsuchte". Besonders wenn mehrere Finger gleichzeitig befallen sind, so gilt es, die Aufmerksamkeit bei geringem oder ungenügendem Lokalbefund (scheinbare Knötchen über dem Grundgelenk weisen die meisten Menschen auf[1]) zentralwärts zu leiten. Damit soll nun nicht gesagt werden, daß nicht mehrere Finger gleichzeitig durch peripher, also über dem Grundgelenk gelegene Ursachen, erkranken können. Auch wir verfügen, wie weiter unten gezeigt werden soll, über solche Beobachtungen. Jedenfalls aber soll man bei Erkrankung mehrerer Finger die Möglichkeit einer zentraler gelegenen Ursache ins Auge fassen.

Sehen wir uns in der Literatur nach analogen Fällen um, so finden wir einen einzigen, bei dem mit Sicherheit nachgewiesen worden ist, daß tuberkulöse Wucherungen der Sehnen und Sehnenscheiden die Ursache des Schnellens waren. Es betrifft dies einen Fall, von Prof. Roux[2]) in Lausanne operiert, bei dem die 4 letzten Finger beider Hände befallen waren.

26jährige Köchin ohne tuberkulöse Belastung oder anderweitige tbk. Lokalisationen. Schwellung an der Beugeseite der Handgelenke zwischen den Sehnen des Radialis internus und Palmaris. Bei der Operation fanden sich die Sehnen des Flexor profundus mit tuberkulösen Granulationen ringsum bedeckt, und bildeten dadurch langgestreckte spindelförmige Auftreibungen; auch die Sehnenscheide enthielt Granulationen.

Lokalisation und wohl auch der Mechanismus (übrigens auch der Beruf der Patientin) entsprechen in diesem Falle unserer Beobachtung. Nur saß in unserem Fall die tuberkulöse Affektion im Inneren der Sehne, sie lokal knotenförmig auftreibend, und deren Fasern auseinandersprengend, auch betraf in unserem Falle die Strecker.

Der nächste Fall schließt sich insofern an Beobachtung 5 an, weil auch hier eine Auftreibung der Sehne durch eine Granulationsgeschwulst die Ursache der Bewegungsstörung abgab. Das Hindernis der Sehnenscheide war aber hier nicht ein physiologisches, sondern bestand in der Auflagerung von Granulationen im Innern der Sehnenscheide.

---

1) S. oben.

2) Bégoune, Dissertation. Genf 1898. Observ. XXXII.

6. Beobachtung: S. L., 48 Jahre alt, Haushälterin.

Patientin war mit Ausnahme eines Erysipels im 18. Jahre stets gesund; auch von Rheumatismus will sie nichts wissen. Den Beginn der jetzigen Erkrankung kann nicht genau angeben. Ende Januar oder anfangs Februar 1903 bemerkte sie, daß sie den rechten Mittelfinger nicht mehr wie sonst bewegen konnte. Von Zeit zu Zeit verspürte sie auch Schmerzen im kranken Finger, welche sie nachts aufweckten. In den letzten Wochen wurde der Finger geschwollen, und zwar um so stärker je mehr sie arbeitete. In der Ruhe nahm die Schwellung etwas ab. Am meisten geniert sie jetzt der Umstand, daß sie die Hand resp. den Mittelfinger nicht so fest zur Faust schließen kann wie den linken. Wenn sie die Hand einige Zeit beständig in gebeugter Stellung gehalten hat (wie beim Plätten), so kann sie den Finger nicht mehr ganz strecken. Patientin konsultierte anfangs April einen Arzt, und wurde von demselben kurze Zeit lang faradisiert. Dadurch sind angeblich die Schmerzen geringer geworden; die Bewegungsstörung aber blieb unverändert. Vom Schnellen ist der Patientin nichts bekannt; auch der Arzt hat ihr davon nie gesprochen. Sie hat etwas derartiges nicht bemerkt, wohl weil sie der Schmerzen wegen eine so kräftige Flexion nicht wagte.

Status praesens: Der rechte Mittelfinger ist an seiner Beugeseite vom Mittelgelenk an bis fast zur Hohlhandmitte in leichter Weise geschwollen. Sonst sind äußerlich keine weiteren Veränderungen zu erkennen. Die Streckung ist nur unvollkommen möglich; es besteht im Mittelgelenk eine leichte Insuffizienz von ca. 6^0. Aufgefordert, den Finger kräftig zu beugen, schnappt derselbe, nachdem die Beugung bis zu einem gewissen Grade normaliter vor sich gegangen unter erheblichem hartem Rucke plötzlich herunter. Dieser Vorgang ist ihr neu, und sie erschrickt völlig darüber. Jetzt tritt für einige Zeit eine absolute Unmöglichkeit ein, den Finger aktiv zu strecken. Später gelingt das Phänomen beim Beugen nur noch selten in dieser ausgesprochenen Weise, wohl weil das Grundgelenk nicht mehr oder nur unvollkommen flektiert wird. Beim Strecken bleibt das Phänomen stets in gleicher Stärke erhalten. Passive Bewegungen können das Schnellen nicht hervorrufen.

Über dem Grundgelenk, ca. 1 cm oberhalb der Beugefalte, ist ein Knötchen zu fühlen, welches bei Bewegungen des Fingers sich aber nur wenig mitbewegt. Bei der Streckung rutscht dasselbe etwas nach unten und verschwindet fast; bei der Beugung (wobei es etwas nach oben geht) und beim Schnappen findet eine deutliche ruckartige Verschiebung des Knötchens statt, die aber so geringgradig ist, daß es sich auch um eine Erschütterung, oder um ein Hin- und Zurückschnellen des Tumors handeln kann. Das Knötchen scheint also der Sehnenscheide anzugehören.

Operation 20. Mai 1903 (Prof. Haegler).

Esmarchsche Blutleere — lokale Cocaïnanästhesie.

Längsschnitt mitten über der Beugeseite, 1 cm unterhalb der Beugefalte beginnend bis 4 cm in die Hohlhand hinein. Die Sehnenscheide wird frei präpariert. Nun zeigt es sich, daß sie in der Gegend, wo das Knötchen durch die Haut gefühlt wurde, von einem erbsengroßen Convolut von kleinen, runden, roten Tumoren (Granulationen) besetzt ist und zwar nur

ulnarwärts (s. Fig. 8). Diese kleinen Tumoren gehen rings um die Sehnenscheide bis gegen die Dorsalseite hin. Das Schnappen ist jetzt gerade noch so intensiv wie bei geschlossener Haut. Eröffnung der Sehnenscheide in der Mitte. Es zeigt sich, daß sich die kleinen Tumoren zum Teil in das Innere fortsetzen, zum Teil die Sehnenscheide durch kleine Trichterchen nach außen

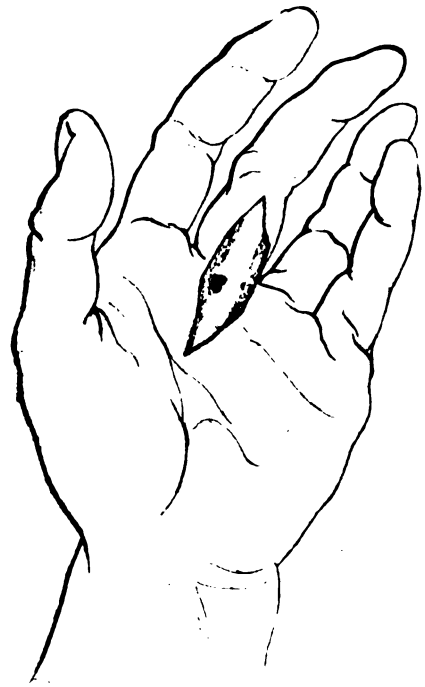

Fig. 8.

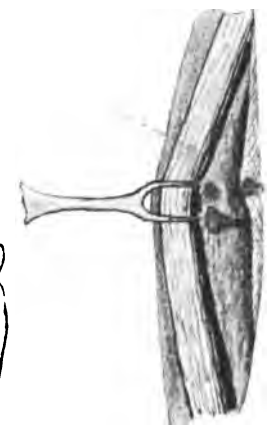

Eröffnete Sehnenscheide von innen. (Beide Sehnen zur Seite gezogen.)

Granulationstrichterchen, welche außen sitzenden Geschwülstchen entsprechen.

Fig. 9.

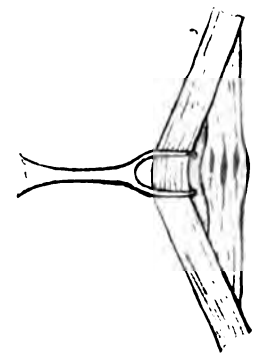

Die Sublimissehne bei Seite gezogen; die Profundussehne mit leichten Veränderungen in der Tiefe sichtbar.

Fig. 10.

gezogen haben (s. Fig. 9). Auch jetzt ist noch ein leichtes Schnappen wahrzunehmen. Die Sublimissehne wird allein bei Seite geschoben, und es zeigt sich nun, daß die Profundussehne an der Stelle, wo die Tumoren der Sehnenscheide auf sitzen, ganz leicht aufgetrieben ist, und die Sehnenfasern durch rötliche Massen auseinander gedrängt sind (s. Fig. 10). Diese Partie wird nun durch eine Längsexcision entfernt; auch die mit den Tumoren durchwachsene Partie der Sehnenscheide wird in ca. halber Circumferenz querexcidiert.

Nun ist die Bewegung vollständig frei. Die Sehnenscheide wird offen gelassen, die Haut vernäht und der Finger immobilisiert. Heilung p. p. Die Bewegungsstörung ist seither gehoben.

Der mikroskopische Befund des excidierten Gewebes ergibt:

Das Sehnengewebe ist auseinander gedrängt durch rundliche Herde von lymphoidem Charakter, deren Zentrum fast überall Detritus aufweist. Riesenzellen und Tuberkelbazillen können nicht nachgewiesen werden. Einzelne Partien des diese Herde begrenzenden Sehnengewebe sind kleinzellig infiltriert.

In diesem Fall wurde die Bewegungsstörung durch pathologische Veränderungen der Sehnenscheide und — auffallender Weise — eine circumscripte Verdickung der Profundussehne hervorgerufen. Die mehr nach der Hohlhand zu im Innern und außerhalb der Sehnenscheide sitzenden Granulationen spielten dabei wohl keine Rolle; für die Unschädlichkeit der letzteren in dieser Beziehung war die Beobachtung beweisend, daß nach vollständiger Bloßlegung der Sehnenscheide das Phänomen in unveränderter Weise weiterbestand.

Ob die erste Veränderung in der Sehne lokalisiert war, und die Affektion sich von hier seitlich in der Sehnenscheide nach vorn weiter verbreitete oder umgekehrt, kann natürlich nicht festgestellt werden. Die Ausbreitungsart der Neubildung, der Umstand, daß die Sehnenscheide durchwachsen, also von der Geschwulst perforiert war, die Lokalisation der Granulationen im Innern der Sehne selber (in ganz ähnlicher Weise wie im Fall 5), und der mikroskopische Befund legen den Gedanken einer infektiösen Neubildung nahe. Tuberkelbazillen konnten allerdings nicht nachgewiesen werden, und der Tierversuch unterblieb wegen der Spärlichkeit des Materials.

Die zwei letzten Fälle gehören nun wieder einer eigenen Gruppe an.

7. Beobachtung: F. C., 53 Jahre alt, Hausfrau. Bisher will Patientin ganz gesund gewesen sein, speziell weiß sie von irgend einer rheumatischen Affektion nichts. Die jetzige Erkrankung datiert seit etwa 2 Monaten, und soll nach der Angabe der Patientin daher rühren, daß sie sich einmal in unrichtiger Weise bekreuzte. Von einer Verletzung weiß sie nichts. Die Affektion ist seit dem Beginne dieselbe geblieben, ohne daß sie sich irgendwie verändert hätte. Ärztliche Hilfe wurde bis dahin nicht in Anspruch genommen.

Status praesens: Kräftige, gesund aussehende Frau. Die Erkrankung betrifft den rechten Daumen, an welchem jedoch äußerlich nichts

Abnormes zu erkennen ist. Wird der Finger gebeugt, so tritt bei einem bestimmten Winkel in der Bewegung ein kurzer Stillstand ein, der mit geringem Kraftaufwand überwunden wird, wonach dann die Flexion mit einer elastischen schnappenden Bewegung zu Ende geht. Die Extention beginnt mit diesem Schnappen. Das Phänomen findet auch in gleicher Weise statt, wenn das Grundgelenk in Streckstellung fixiert wird. Bei passiven Bewegungen bleibt das Schnappen aus; dagegen fühlt bei einer bestimmten Bewegungsphase der tastende Finger ein rauhes Reiben. Während des Schnappens fühlt man über der Beugeseite des Grundgelenkes, wie sich ein kleines Knötchen nach aufwärts (Flexion) oder nach abwärts (Extention) bewegt.

Operation am 13. Mai 1902 (Prof. Haegler): Esmarchsche Blutleere — lokale Cocaïnanästhesie.

Längsspaltung der Haut in der Mitte der Beugeseite direkt über die Gegend des Grundgelenkes. Die Sehnenscheide erscheint über dem Gelenk ulnarwärts etwas verdickt und gelblich. Bei passiven Bewegungen ist das rauhe Gleiten immer noch zu fühlen. Nun wird die Sehnenscheide breit eröffnet. Sie erweist sich im Innern durchaus unverändert mit spiegelnder Oberfläche. Die Sehne zeigt normale Farbe. Etwas oberhalb der Beugefalte des Grundgelenkes findet sich daran eine ganz leichte Einschnürung, auf die zentralwärts eine leichte Verdickung folgt. Auf der verdickten Stelle der Sehne sind einige zarte Auflagerungen vorhanden. Der Einschnürung entspricht eine geringe Verengerung der Scheide. Die Scheide wird offen gelassen, die Haut genäht. Heilung p. p. Das Schnellen bleibt dauernd gehoben.

8. Beobachtung: J. B., 53 Jahre alt, Hausfrau. War angeblich immer gesund; von Rheumatismus ist ihr nichts bekannt. Vor 10 Jahren arbeitete Patientin in einer Seidenspinnerei; seither hat sie ihre Haushaltung besorgt und daneben landwirtschaftliche Arbeiten verrichtet. Sie glaubt, daß das Leiden daher rührt, daß sie während der Heuernte mehrmals die ganze Melkerei zu besorgen hatte, was ihre Hände sehr ermüdet haben soll. Besonders die Daumen seien nachher immer steif gewesen. Seit der letzten Überanstrengung in dieser Hinsicht blieben die Beschwerden dauernd bestehen. Von Zeit zu Zeit (nach anderweitigen Anstrengungen der Hände) stellen sich Schmerzen in den Daumen ein, die sich bis in den Vorderarm ziehen. Die Schmerzen sind während der Nacht am größten. so daß Patientin oft im Schlafe gestört wurde. Auch morgens, wenn sie ihre Arbeit beginnt, sind die Beschwerden noch sehr stark; sie verschwinden dann mehr oder weniger im Laufe des Tages. Patientin kam am 15. Juni 1903 zum ersten Male in meine Sprechstunde; bis dahin hatte sie wegen dieser Affektion noch keinen Arzt konsultiert.

Status praesens: Kräftige Frau von gesundem Aussehen. An den Händen ist äußerlich nichts Abnormes wahrzunehmen; die grobe, rauhe Beschaffenheit der Epidermis verrät, daß sie schwere Arbeit auszuführen gewohnt sind. An beiden Daumen tritt sowohl beim Strecken als auch beim Beugen mit gleicher Intensität im Nagelgelenk eine elastische, schnellende Bewegung ein, und zwar an beiden Fingern gleich stark. Bei erschlaffter Muskulatur und passiven Bewegungen bleibt das Schnellen aus. Der palpierende Finger entdeckt beiderseits genau über der Beugefalte des

Grundgelenkes ein Knötchen, das bei aktiven Bewegungen hin- und hergleitet, resp. im Momente des Schnappens springt. Es scheint also der Sehne anzugehören. Patientin wurde ca. 5 Wochen lang mit Bädern, Massage und Ichthyolverbänden behandelt, jedoch ohne daß sich auch die geringste Besserung bemerkbar gemacht hätte. Da sich nun Patientin zu einem operativen Eingriff nicht leicht entschließen konnte, wurde sie angesichts der Erfolglosigkeit der bisherigen Therapie aus der Behandlung entlassen.

Drei Monate später stellte sich Patientin wieder vor. Es zeigte sich dabei, daß im rechten Daumen eine spontane Besserung eingetreten war, indem dort das Phänomen nur noch wenig ausgeprägt war; nur bei genauerem Zusehen war noch ein leichtes Schnappen bemerkbar; hingegen war das Knötchen immer noch deutlich zu fühlen. Auch die subjektiven Beschwerden waren auf der rechten Seite fast ganz verschwunden. Im linken Daumen war dagegen der Zustand noch ganz derselbe wie damals. Patientin entschloß sich, da sie bei der Arbeit sehr gehindert wurde, endlich zur Operation, die am 24. November 1903 von Herrn Prof. Haegler vorgenommen wurde.

Esmarchsche Blutleere — lokale Cocaïnanästhesie; Längsschnitt von ca. 5 cm Länge über der Beugefalte des Grundgelenkes. Freilegung der Sehnenscheide; sie zeigt äußerlich nichts Abnormes. Nach Eröffnung derselben bemerkt man, daß die Sehne gegen die Beugeseite zu rauh und gerötet ist. Die Rötung ist nur auf der Beugeseite lokalisiert. In der Höhe dieser Rötung zeigt die Sehne eine deutliche, wenn auch geringe Einschnürung, während sowohl proximal- als distalwärts von dieser verdünnten Stelle, die Sehne in geringer Weise verdickt ist und eine mehr opakweiße Farbe als die normale Sehnensubstanz hat. An der Sehnenscheide ist auch innerlich eine Veränderung nicht zu erkennen. Sofort nach Spaltung der Sehnenscheide hat das Schnellen bei aktiven Bewegungen aufgehört. Die Sehnenscheide wird offen gelassen; Hautnaht. Heilung p. p. Die Bewegungsstörung bleibt dauernd gehoben.

Die bei diesen zwei Fällen erhobenen Befunde stimmen mit denjenigen von Schilling, Wiesinger, Tilmann u. a. ziemlich überein: eine lokalisierte Verdickung der Sehne, und dabei kein erkennbares, pathologisches Hindernis der Sehnenscheide. Das Hindernis, mit dessen Hilfe das Phänomen schließlich ausgelöst wird, liegt hier in den derben transversalen Verbindungssträngen der beiden Sesambeine; es ist also ein physiologisches, d. h. es wird erst dann wirklich zum Hindernis, wenn die hier passierende Sehne an einer Stelle verdickt ist.

Die physikalische Erklärung der Bewegungsstörung ist in diesen Fällen also einfach; desto schwieriger scheint die Erklärung, wie diese lokale Sehnenverdickung entstanden ist.

In solchen Fällen wird gern „Rheumatismus“ angeschuldigt. Unsere beiden Patienten aber wissen von anderweitigen rheumatischen

Leiden nichts zu berichten; auch für die beliebte „Diathese gouttense" oder „arthritique" der Franzosen finden sich keinerlei Anhaltspunkte. Daß das falsche Bekreuzen (d. h. in unrichtiger Reihenfolge) die Veränderung nicht hervorgerufen hat, wie die eine Patientin angab. bedarf wissenschaftlich wohl kaum einer besonderen Erwähnung. Sie hat wohl bald nachher ihr Leiden zum ersten Male bemerkt. Wichtig sind die Angaben der anderen Patientin: jeweilen während der Heuernte hatte sie das Melken allein zu besorgen. Sie hatte das schmerzhafte Gefühl der Überanstrengung und eine Steifigkeit der Finger, besonders aber der Daumen, jedesmal noch längere Zeit nach dieser ihr in unregelmäßiger Weise zufallenden und überaus anstrengenden Tätigkeit.

Nun liegt es ja nahe, auch hier die Ätiologie mit dem bekannten Stichwort „professionelle Überanstrengung" abzutun. Man stellt sich darunter eine lokale Tendovaginitis vor. Warum aber diese Tendovaginitis gerade nur an dieser umschriebenen Stelle und nicht im Verlaufe der ganzen Scheide zum Ausdruch kam, würde aber dabei nicht erklärt. Gerade die Ätiologie in diesem Fall scheint uns einen Fingerzeig zu geben. Beim Melken werden bekanntlich die Daumen maximal flexiert gehalten und zwar relativ unbeweglich, während die übrigen Finger rhythmisch etwas geöffnet und dann wieder flektiert werden. Die Beugefalte über dem stark flektierten Grundgelenk vertieft sich dabei hochgradig. Wenn nun — wie dies an den Händen der hart arbeitenden Klasse der Fall ist — die Epidermis der Hohlhand hornartig verdickt ist, so bilden besonders die Beugefalten über den Grundgelenken außerordentlich harte in die Tiefe reichende Wälle. Bei starker Flexion muß diese Falte auf Sehnenscheide und Sehne einen intensiven Druck ausüben, und dann ist es möglich, daß hier eine lokale entzündliche Reizung von Scheide und Sehne erfolgt. Von anderen Möglichkeiten, welche diesen lokalen Druck bedingen und verstärken können, soll unten noch die Rede sein. Wesentlich dabei ist aber wohl die Stauung der Sehne peripher von diesem drückenden Wall, die zu einer leichten Verdickung führt, welche ihrerseits sich wieder entzündlich verändern und vergrößern kann. Zu dieser Annahme berechtigen unsere autoptischen Befunde: Verdickung der Sehne an dieser Stelle (in unseren Fällen außerdem noch eine zentralwärts von der Verdickung liegende Verdünnung), ferner in einem Falle ganz feine zarte Auflagerung über der verdickten Sehnenstelle, die auf eine entzündliche Reizung hinweisen, aber in beiden Fällen keinerlei entzündliche Erscheinungen der Sehnenscheide.

Für unsere Annahme spricht besonders auch der Umstand, daß die Sehnenverdickungen immer an derselben Stelle — über den Grundgelenken — beobachtet werden, und daß sie besonders nach Anstrengungen oder bei einer Tätigkeit angetroffen werden, bei welcher die betreffenden Gelenke längere Zeit jeweilen in starker Flexionsstellung festgehalten werden.

Wie unten gezeigt werden soll, ist die Schwielenbildung aber, welche die Entwicklung des Leidens begünstigen mag, nicht das alleinige Erfordernis; schon durch anatomische Verhältnisse ist diese Stelle bei lange eingehaltener Beugestellung der Finger einem starken lokalen Druck ausgesetzt.

Über die Rolle, die der Rheumatismus beim Zustandekommen dieser Bewegungsstörung einnimmt, soll noch unten die Rede sein.

Zusammenfassend lassen sich die bisher bekannt gewordenen autoptischen Befunde, die an schnellenden Fingern bei Operationen oder Necropsien gewonnen wurden, folgendermaßen klassifizieren:

I. In 20 dieser Fälle fand sich die Veränderung auf die Sehne allein oder vorwiegend beschränkt. Sie bestand zum Teil aus einer lokalisierten, gleichmäßigen Verdickung[1]) oder spindelförmigen Anschwellung der Sehne;[2])

zum Teil der Sehne aufsitzenden Knötchen, von denen einzelne gestielt waren,[3]) andere eine breite Basis hatten.[4])

1 mal fand sich ein Sehnenknoten vor, aus dem abgelösten und zurückgeschlagenen Sehnenzipfel selbst bestehend.[5])

In einem anderen Falle bildete sich beim Beugen eine Sehnenduplikatur.[6])

1 mal war sogar eine pathologische Verdünnung der Sehne die Ursache des Schnellens.[7])

In einem anderen Falle fand sich ein derber sehniger Strang außerhalb und quer über die Sehnenscheide gelagert, und die Sehne zeigte dabei noch Spuren von entzündlichen Auflagerungen.[8])

---

1) (je 1 Beobachtung von: Wiesinger, Galli, Neker, Blum, Franz, Thorn; 3 Beobachtungen von Tilmann).

2) (je 1 Beobachtung von: Schilling, Bégoune-Roux).

3) (1 Beobachtung von Carlier, Prof. Haeglers Fall 3).

4) (2 Beobachtungen von Blum, 1 Beobachtung von Bégoune-Roux, Prof. Haeglers Fall 8).

5) (1 Beobachtung von Sick).

6) (1 Beobachtung von Leisrink).

7) (1 Beobachtung von Sudna).

8) (1 Beobachtung von O. Schmitt).

II. In 8 Fällen war die Sehnenscheide allein verändert; und zwar fanden sich,
1 mal hypertrophische Synovialzotten der Scheide[1])
1 mal ein Fibrom der Sehnenscheide.[2])
2 mal einfache Verengerung derselben.[3])
1 mal Fältelung der Scheide nach Art einer Ziehharmonika.[4])
1 mal fibröse Auflagerungen der Scheide.[5])
2 mal Verengerung des Lumens infolge Verdickung der Sehnenscheide.[6])

III. In 9 Fällen waren Sehnen und Scheide zugleich verändert.[7])

IV. Einmal war die Ursache des Phänomens ein Fibrom welches dem äußeren Teile der Sehnenscheide auflag.[8])

V. In 5 Fällen wurden Veränderungen an den Gelenken und ihren Seitenbändern gefunden. Dabei waren:
1. In 3 Fällen die Gelenkenden allein betroffen;
und zwar wurde
1 mal eine Erhabenheit auf dem überknorpelten Teile der Grundphalanx gefunden.[9])
1 mal eine Gelenkleiste[10]) und
1 mal eine Verdickung des Köpfchens der Grundphalanx.[11])
2. In einem Falle waren, nebst Sehne und Sehnenscheide, auch noch die Seitenbänder verändert, indem ihr Ansatz etwas volar verlegt war.[12])
3. In einem Falle waren die Gelenkenden und die Seitenbänder zugleich verändert, indem erstere rauh und runzelig waren, und letztere hart und verkürzt.[13])

VI. In 3 Fällen wurde überhaupt nichts Abnormes gefunden.[14])

1) (1 Beobachtung von Blum).
2) (1 Beobachtung von Carlier).
3) (1 Beobachtung von Heilborn-Heinecke).
4) (1 Beobachtung von Büdinger).
5) (1 Beobachtung von Bégoune-Roux).
6) (1 Beobachtung von Duplay (Bégoune); 1 Beobachtung von Bégoune-Roux).
7) (je 1 Beobachtung von: Steinthal, Leisrink, Wolfgang Schmidt, Bégoune-Roux; Prof. Haeglers Fälle 1, 2, 5, 6, 7).
8) (Prof. Haeglers Fall 3).
9) (1 Beobachtung von König).
10) (1 Beobachtung von Carlier-Walter).
11) (1 Beobachtung von Carlier-Viller).
12) (1 Beobachtung von Steinthal).
13) (1 Beobachtung von Nicaise).
14) (3 Beobachtungen von Carlier).

In 37 von 46 Fällen, also in ca. 80% aller Fälle, saß die pathologische Veränderung im vagino-tendinösen Apparate. Die meisten autoptischen Befunde haben also die mechanische Erklärungsweise von Hyrtl-Menzel entweder in der ursprünglichen oder in der modifizierten Form bestätigt.

Die a priori sehr plausibel erscheinende Theorie von Notta (Verdickung des synovialen Blindsackes und Anstoßen desselben gegen den freien der Palmarfascie) hat bisher die Basis einer anatomischen Konstatierung nicht gefunden. Ebensowenig die Annahme von Carlier, daß Muskelkrämpfe das Schnellen hervorzurufen imstande sind. Die negativen autoptischen Befunde anläßlich von operativen Eingriffen bei schnellenden Fingern, die Carlier zu der obigen Annahme veranlaßten, dürften zur Aufstellung einer solchen Theorie kaum berechtigen. Da diese Autopsien in vivo vorgenommen wurden, war eine ausgiebige Untersuchung der ganzen Sehne und ihrer Scheide untunlich und auch unmöglich; die pathologischen Veränderungen können sich oberhalb oder unterhalb der Incisionsstelle befunden haben. Wir verweisen in dieser Hinsicht auf die Beobachtungen von Roux und unseren eigenen Fall Nr. 5, wo Veränderungen der Sehne über dem Handgelenk das Schnellen der Finger verursachten. Charakteristisch ist dafür auch der von Quenu[1]) beschriebene Fall: der Autor fand bei schnellendem Finger an der typischen Stelle (Metakarpophalangealgelenk) ein bewegliches Knötchen. Die Eröffnung der Sehnenscheide ergab aber für Sehne und Sehnenscheide normale Verhältnisse. Und dennoch bestand auch bei eröffneter Scheide das Phänomen weiter. Wenn hier die Ursache nicht im Gelenk lag, so war eben das Hindernis an einer anderen Stelle des vagino-tendinösen Apparates.

Über den Befund von Knötchen über dem Metakarpophalangealgelenk an normalen Händen wurde schon oben gesprochen.

Die Art der Veränderung an der Sehne war bei den autoptisch untersuchten Fällen sehr mannigfaltig: bald fanden sich diffuse spindelförmige Verdickungen, bald circumscripte knotenförmige Auftreibungen, bald unregelmäßige Auflagerungen oder eigentliche solitäre Tumoren, gestielt oder breitbasig aufsitzend. Auf die Natur der schwieriger zu erklärenden gleichmäßigen Sehnenauftreibung soll unten noch eingegangen werden. Wenden wir uns zuerst den isolierten Tumoren zu. In dieser Hinsicht sind unsere 3 ersten Fälle (Tumorbildung durch seitlich durchtrennte und losgelöste Sehnen-

1) Carlier, Thèse. Paris 1889.

fasern) wohl die klarsten, wenigstens bezüglich ihrer Genese. Wie wir früher gezeigt haben, stehen diese Befunde bisher ziemlich isoliert da. In dem Fall von Sick handelte es sich um totale Durchtrennung und Aufknäuelung eines Astes der Sublimisgabel.

In einem Falle von Blum fanden sich auf der Sehne rötliche Wucherungen, die sich mikroskopisch als hypertrophische Synovialzotten erwiesen. Carlier konstatierte bei der Operation eines seiner Fälle einen von der Sehne des Flexor profundus ausgehenden gestielten Tumor, welcher der Beschreibung nach die Sehnenscheide durchwachsen hatte. Die mikroskopische Untersuchung ergab eine fibröse Wucherung (végétation fibreuse). In 2 Fällen (Roux und unsere 5. Beobachtung) bestand der Sehnentumor aus tuberkulösen Wucherungen, die entweder auf der Oberfläche der Sehne saßen (Roux), oder mitten in der Sehne lagen und dieselbe knotenförmig auftrieben, die einzelnen Sehnenbündel sprengend. In unserer 6. Beobachtung war die Sehne durch einen Granulationstumor (event. auch tbk. Natur) in derselben Weise aufgetrieben.

Über einen bis jetzt einzelstehenden Befund, der das Schnellen hervorrief, berichtet in neuester Zeit Franz[1]): der radiale Teil der Sublimissehne war in der Gegend des Grundgelenks in der Länge von 3 mm und in der Breite von 2 mm aufgetrieben. Die excidierte und mikroskopisch untersuchte Sehnenverdickung ergab den Befund: schleimige Degeneration und deutliche intratendinöse Cystenbildung (Ganglion). Als Ursache der Bewegungsstörung wurde eine Schnittverletzung angegeben, von der Franz eine Hautnarbe, aber keinerlei Veränderung der Sehnenscheide konstatieren konnte.

Schon Thorn[2]) hat gezeigt, daß partielle Trennung der Sehne zu schleimiger Degeneration und zu Ganglienbildung führen könne. In dem von diesem Autor untersuchten Fall (Ganglienbildung nach subkutaner Ruptur in der Portio II des Flex. digitor. communis sublim. über dem Handgelenk) bot die Bewegungsstörung nicht das Phänomen des Schnellens. Thorn weist aber bei dieser Gelegenheit darauf hin, daß möglicherweise ein Teil der Fälle von schnellendem Finger auf einen solchen Entartungsprozeß zurückgeführt werden könnte. So veröffentlichte derselbe Autor kurz darnach[3]) einen Fall von schnellendem Finger, bei dem sich eine hanfkorngroße, kugelige Anschwellung der Beugesehne am linken Mittel-

1) Archiv für klin. Chirurgie. Bd. 70, Heft 4, S. 976.
2) Archiv für klin. Chirurgie. Bd. 52 u. Bd. 58, S. 919.
3) Dasselbe. Bd. 58, S. 919.

finger vorfand, über deren Ätiologie keine präzisen Angaben gemacht werden konnten. Der Tumor wurde exstirpiert und ein Schnitt durch denselben zeigte, daß dessen Gewebe sich von der übrigen Sehnenstruktur makroskopisch nicht unterschied; der mikroskopische Befund fehlt. Thorn hält den Fall für einen in Heilung gekommenen Degeneratiosprozeß in der Sehne.

Schwieriger zu deuten sind nun die diffusen Auftreibungen der Sehne. Im Falle von Necker wies die mikroskopische Untersuchung eine einfache Wucherung des interfascikulären Sehnengewebes nach.

Tilmann hat bei dem einen seiner 3 Fälle, bei denen die Operation eine spindelförmige Auftreibung der Sehne ergeben hat, den Tumor exstirpiert. Er bestand mikroskopisch aus völlig normalem Sehnengewebe (Grawitz). In den meisten Fällen wurde aber ein mikroskopische Untersuchung nicht vorgenommen, weil die Bewegungsstörung schon durch die Eröffnung der Sehnenscheide gehoben wurde, und man sich deshalb zu einer Resektion des veränderten Sehnenteils nicht entschließen konnte.

Während die Ätiologie der Tumoren oder Veränderungen infektiöser Natur keiner besonderen Besprechung bedarf, sind es besonders die mehr diffusen Verdickungen der Sehne und die nicht traumatischen Verengerungen der Scheide, deren Genese zu einer Erklärung reizen muß. Finden sie sich doch immer (wie auch übrigens eine Anzahl der Tumoren) an derselben Stelle. Für die Sehnenverdickungen nehmen. Vogt, Felicki und Deprés bei akut einsetzenden Tumoren ein intrafibrilläres Blutextravasat an. Autoptische Befunde fehlen dafür, und die Annahme eines solchen Extravasates innerhalb der gefäßarmen, festgefügten Sehne hat immerhin etwas Gesuchtes. Meist wird für alle diese Veränderungen die Ätiologie mit den Stichworten „Gicht", „Rheumatismus" oder „professionelle Überanstrengung" abgetan. Es soll nun zugegeben werden, daß sich Urate im Sehnengewebe ablagern und durch ihren Reiz zur Bildung einer diffusen oder circumscripten Sehnenverdickuug führen können; jedenfalls aber bleibt dies eine auffallende und seltene Lokalisation, die übrigens autoptisch bisher nicht erwiesen werden konnte.

Dem Rheumatismus nun wurde bis vor kurzem hier — wie übrigens bei vielen anderen sonst nicht erklärlichen Affektionen — die Hauptrolle zugeschrieben. Bei Carlier wird in 48 Proz. aller Fälle Rheumatismus als Ursache des Leidens bezeichnet. Notta kannte überhaupt kein anderes ätiologisches Moment. Mit dem diagnostisch so bequemen Rheumatismus ist es hier übrigens gegangen wie bei anderen Affektionen. Je mehr man Gelegenheit hatte, sie

gründlich autoptisch zu untersuchen, desto mehr hat sich ihr Gebiet eingeengt. Während Carlier in 105 Fällen 50mal Rheumatismus und Gicht als Ursache des Leidens anführt, finden wir bei Necker dies von 126 Fällen nur 52mal angegeben, bei Bégoune von 150 Fällen 57mal. Also seit Carliers Statistik wurde nur bei 7, also 15 Proz. der neuen Fälle die Ätiologie auf Rheumatismus beschränkt.

Nun ist ein Zusammenhang zwischen rheumatischer Diathese und dem Entstehen des schnellenden Fingers allerdings nicht ganz von der Hand zu weisen; denn in einzelnen Fällen stellte sich das Schnellen direkt im Anschluß an einen akuten Gelenkrheumatismus ein. In anderen Fällen, wo chronischer Rheumatismus und schnellender Finger bereits vorhanden waren, sah man gleichzeitig Verschlimmerung beider Affektionen auftreten. Dieselben Momente, die in der Ätiologie des Rheumatismus eine wichtige Rolle spielen (Erkältung, rauhe, nasse Witterung usw.), haben in verschiedenen Fällen einen deutlichen Einfluß auf die Bewegungsstörung der Finger ausgeübt. Nach den genauen Beobachtungen von Bégoune, der am eigenen Körper seine Beobachtungen sammeln konnte, kann daran nicht wohl ein Zweifel sein. Um eingehender die Rolle des Rheumatismus beim schnellenden Finger würdigen zu können, müßte man aber über das Wesen des Rheumatismus besser orientiert sein als dies zurzeit noch der Fall ist; über dieses Kapitel schweigen sich die Lehrbücher der allgemeinen Pathologie meistens vorsichtig aus. Bekannt ist nur, daß das, was wir rheumatische Diathese nennen oder nennen hören, zum Teil sich in einer abnorm leichten Reizbarkeit der Synovialhäute äußert.

Nun muß aber bei diesen Fällen, bei denen an der „rheumatischen" Ätiologie nicht gerüttelt werden soll, auffallen, daß die Bewegungsstörungen sich immer nur an dieser Stelle über dem Grundgelenk und nie anderswo an der Hand finden.

Dasselbe gilt nun auch für die Fälle, deren Genese unter dem etwas dunkeln Sammelnamen „funktionelle Überanstrengung" oder „professionelle Ermüdung" aufgeführt werden, und die in der Statistik von Carlier mit 37 Proz., in der von Necker mit 39 Proz. und in der von Bégoune mit 42 Proz. figurieren.

Während also der Rheumatismus in der Ätiologie an Terrain verloren hat, nimmt die Überanstrengung als Grundursache des Leidens zu. Es kann kaum einem Zweifel unterliegen, daß gewisse unmerkliche traumatische Insulte hier eine große Rolle spielen. Aber der Umstand, daß bei den verschiedensten Formen von „Über-

anstrengung" (Näherinnen, Strickerinnen, Wäscherinnen, Kutschern, Tramführer, Landarbeiter, Tischler, Seiler usw.) immer an derselben Stelle sich der Effekt des chronischen Traumas manifestiert, muß uns auffordern, der Pathologie dieses ätiologischen Momentes etwas näher zu treten. Schon Seite 391 und 392 ist auf diesen Punkt eingegangen worden; der dort angeführte Fall ist, was die Art dieser „Überanstrengung" betrifft, sehr instruktiv. Es war, wie auch wohl in den anderen Fällen, ein langdauernder Druck des durch die Beschäftigung unbeweglich und stark oder mäßig flektiert gehaltenen Fingers, auf eine circumscripte Stelle der Sehnenscheide und Sehne. Diesen Druck kann bei starker Hornhautbildung zum Teil die stark vertiefte Beugefalte ausüben, z. T. aber auch, am Daumen der straffe Faserzug zwischen den Sesambeinen, und an den übrigen Fingern die Ligamenta capitulorum volaria, welche besonders an dieser Stelle mit starken Faserzügen die röhrenförmigen Scheiden umschließen, und durch die Kontraktion der volaren Musculi interossei und lumbricales angezogen werden. Auf diesem pathologischen oder natürlichen Wall reiten nun bei Flexionsstellung Sehnenscheide und Sehne. Dabei bildet sich eine Stauung, die auch an der Sehne selber zum Ausdruck kommt, und ferner eine lokalisierte entzündliche Reizung des Synovialüberzuges von Sehne und Sehnenscheide. Besteht nun bei dem betreffenden Individuum durch rheumatische Diathese — sit venia verbo — überhaupt eine leichtere Reizbarkeit der Synovialhäute, so kommt das Leiden hier eher und nach geringeren und weniger anhaltenden Druckwirkungen zustande; in dieser Form hat also der Rheumatismus allerdings eine gewisse Stellung in der Ätiologie dieser Formen von schnellendem Finger.

Daß auch für die Geschwulstbildung (Granulationen, Wucherung der Synovialzotten) durch chronische Traumen dieser Art eine gewisse Prädisposition gebildet wird, bedarf wohl kaum einer besonderen Erwähnung. Selbstverständlich kann übrigens ein andauernder lokalisierter Druck von außen auf diese Stelle einen ähnlichen Effekt hervorrufen; nur wird in praxi ein solches Moment selten in Frage kommen, wenigstens nicht dieser lokalisierte Druck gegen das Grundgelenk eines einzelnen Fingers.

Wie wichtig die Rolle ist, welche die aktiven Bewegungen hierbei spielen, zeigt sich schon aus dem Umstand, daß die am meisten zur Entfaltung der rohen Kraft in Anspruch genommenen Finger am häufigsten befallen sind: voran steht hier der Mittelfinger, dann folgt der Daumen, weiter Ringfinger und Kleinfinger und zuletzt der Zeigefinger. Nicht selten (so bei unserem Fall 8) hat man die

Erkrankung an den gleichnamigen Fingern beider Hände beobachtet. Seltener kommt es vor, daß mehrere Finger beider Hände gleichzeitig betroffen sind.

Die bisherigen Erfahrungen und besonders die autoptischen Befunde lehren also, daß der schnellende Finger keine Krankheit sui generis ist; er ist nur ein Symptom einer nicht geringen Anzahl von pathologischen Veränderungen an den Sehnen und ihren röhrenförmigen Scheiden und ihrer Umgebung, eventuell auch an den Gelenken. Eine gewisse Einheitlichkeit für die Fälle wenigstens, die nicht in akuten Traumen ihre Ätiologie finden, liegt nur darin, daß durch die anatomischen Verhältnisse oder durch pathologische Veränderungen (Schwielenbildung) unterhalb des Chiasma die Sehne und ihre Scheide einem lokalisierten Drucke unterliegt, wenn die Finger krampfhaft längere Zeit in Flexionsstellung gehalten werden, und daß dadurch eine Stauung und eine Reizung der Synovialhaut entsteht, die eine lokale Sehnenscheidenentzündung hervorzurufen imstande ist. Sie kann nun entweder zu Verdickungen der Sehnenscheide oder der Sehne, oder zu tumorartigen Wucherungen führen.

Das Symptom des Schnellens hat bei den verschiedenen Prozessen übrigens nicht nur nicht die gleiche Intensität, sondern bei genauer Beobachtung einen verschiedenen Charakter. Es ist nicht unwichtig darauf hinzuweisen, daß die Art, wie sich das Phänomen abspielt, in vielen Fällen die Diagnose über die Art der pathologischen Veränderung einigermaßen ermöglicht. Leider wird in den bisher publizierten autoptisch geprüften Fällen — und nur diese können hierbei in Betracht kommen — nicht immer mit der nötigen Genauigkeit über den Charakter und das Eintreten des Phänomens referiert. Aus der Zusammenstellung dieser Beobachtungen, besonders aber unserer eigenen, die in dieser Hinsicht auf das genaueste geprüft wurden, sind nach Prof. Haegler folgende Merkmale in diagnostischer Beziehung wichtig:

Handelt es sich um eine mehr diffuse spindelförmige Verdickung der Sehne, und ist die Sehnenscheide dabei unbeteiligt, so tritt das Phänomen sowohl bei Streckung als bei Beugung ein, und zwar ist oft die Bewegungshemmung eine elastische, d. h. sie tritt bei genauem Zusehen langsamer und etwas retardierend ein; es ist dies bei der Streckung besser zu beobachten als bei der Beugung. Bei gleichmäßigen, aber ganz circumscripten knotenförmigen Verdickungen

ist das Anhalten ein abruptes und auch das Schnellen gewöhnlich heftiger; auch hier aber ist das Phänomen bei Streckung und Beugung gleichmäßig ausgeprägt, wenn es auch bei der Streckung besser und augenfälliger ist, weil sie der geringeren Leistungsfähigkeit der Strecker wegen mehr Anstrengung erfordert als die Beugung.

Handelt es sich um seitlich der Sehne aufsitzende Tumoren (bei intakten Sehnenscheiden), so ist fast regelmäßig eiue Differenz in dem Charakter und der Intensität des Schnellens zu beobachten. Ist der Tumor gestielt, so kann das Schnellen eventuell bei Streckung oder bei der Beugung fehlen, je nachdem der Tumor durch die Verschiebung nach einer weiteren oder einer engeren Partie der Sehnenscheide verlegt wird; jedenfalls ist es bei der einen Bewegung ganz erheblich geringer als bei der anderen. Aber auch bei ungestielten Tumoren ist fast regelmäßig das Phänomen bei der einen Bewegungsart deutlicher ausgedrückt als bei der anderen, wohl weil der Tumor nach der einen Seite mehr abgeflacht ist, oder weil er bei der einen Bewegungsrichtung ein natürliches Hindernis findet (bei der Beugung: Spannung der Ligamenta), das bei der andern fehlt. Auch lokalisierte Tumoren der Scheide übrigens erzeugen eine verschiedene Intensität der beiden Bewegungsarten.

Einigermaßen Aufschluß darüber, ob die Veränderungen an der Sublimis- oder an der Profundussehne sitzen, kann man dadurch erhalten, daß man Grund- und Mittelglied in Streckstellung fixiert und das Nagelglied allein bewegen läßt. Zeigen sich die Bewegungsstörungen gleichzeitig an mehreren Fingern derselben Hand, so ist die Wahrscheinlichkeit von mehr zentral (über dem Carpus) gelegenen Veränderungen ziemlich groß.

Bei passiven Bewegungen bleibt, insofern die Finger vollständig erschlafft sind (von der Streckstellung ausgehend) das Phänomen aus, wenn überhaupt die pathologischen Veränderungen am Bewegungsapparate sitzen.[1]) Zeigt sich das Phänomen trotz vollständiger Erschlaffung, so liegt das Hindernis im Gelenkapparate.

Die Prognose des Leidens hat sich durch die immer häufiger angewandte operative Therapie ganz bedeutend gebessert. Wenn man von den Fällen, über die Carlier berichtet, absieht, wo bei

1) Da in tiefer Narkose also das Phänomen überhaupt fehlt, und bei der operativen Autopsie die funktionelle Prüfung sehr wichtig ist, empfiehlt es sich sehr, sich nur der (übrigens vollständig genügenden) Lokalanästhesie zu bedienen.

der operativen Autopsie keine Veränderungen gefunden wurden und die Bewegungsstörung fortbestand (und da hatte man wohl an der unrichtigen Stelle gesucht), so kann auf einen Erfolg durch die operative Therapie fast mit Sicherheit gerechnet werden, wenn wenigstens die Aseptik bei dem kleinen Eingriff vollständig beherrscht wird. Es soll nun nicht bestritten werden, daß die Bewegungsstörungen auch ohne Operation heilen können, insofern die Ursache nicht Tumoren sind. Auch narbige Strikturen der Sehnenscheiden werden mit geeigneter Behandlung sich zurückbilden können, wie folgender Fall aus der Beobachtung von Prof. Haegler zeigt:

M, Fr., 43 Jahre alt. — Stolpern durch Fehltritt über ein Trottoir hinunter auf die zum Schutz vorgestreckte rechte Hand. Dabei berührte der gestreckte rechte Daumen den Boden zuerst und wurde dadurch dorsalwärts umgebogen.

Patient kam sofort zur Behandlung.

Status praesens: Der Daumen bildet mit seinem Metacarpus die bekannte bajonettförmige Knickung der unvollständigen dorsalen Daumenluxation. Die Haut der Vola ist genau in der Ausdehnung der Falte über dem Grundgelenk von einer Seite zur anderen quer eingerissen. In der Wunde präsentiert sich ein Teil der Gelenkfläche des Grundgliedes. Bei einer genaueren Untersuchung durch Auseinanderziehen der Wunde zeigt es sich, daß die Sehnen ulnarwärts vom Gelenk abgewichen und ganz intakt sind; keinerlei Zeichen einer Zerrung. Die Sehnenscheide aber ist, wie die Haut an der Vola, quer durchgerissen und zwar zirkulär. —

Reposition ohne Schwierigkeit. Naht der Sehnenscheide soweit sie gänglich (also an ihrer Volarseite) mit durchgreifenden Cntgutnähten. Hautnaht und Fixation des Fingers für 14 Tage mit feststellenden Schienenverband. —

Naeh der Verbandabnahme konnte der Finger einige Zeit nur ganz minimal bewegt werden. Drei Wochen nach der Verbandabnahme stellte sich Pat. vor mit einem deutlichen Schnappen des Fingers bei Bewegung im Grundgelenk, und zwar wat das Phänomen bei Beugung und Streckung gleich stark ausgeprägt bei einer noch wesentlich eingeschränkten Exkursion der Bewegung. Durch Massage und energische aktive Bewegungen ging das Phönomen langsam zurück, indem es sich 4 Wochen spätcr nur noch zeitweise (am Morgen nach einem Tag, an welchem der Finger stark angestrengt worden war) zeigte, später ganz ausblieb. Immerhin wurde noch mehrere Monate lang am Morgen beim Aufstehen eine gewisse Steifigkeit des Fingers beobachtet, die sich nach aktiven Bewegungen aber bald verlor.

Die günstigsten Chancen für die konservative Therapie bieten die frischen Fälle der oben besprochenen lokalen Synovitis und Stauung. Mit Massage, Anwendung der aktiven Hyperämie (Tinct. Jodi, warme Bäder, Heißluft) und Vermeidung von lang eingehaltener

Flexionsstellung können hier ganz gute Resultate erzielt werden. Acht solcher Fälle von Prof. Haegler sind in dieser Weise zur Ausheilung gekommen, haben aber allerdings mehrfach Rezidive gezeigt; bei 4 hat diese Therapie versagt (es handelte sich wohl um Tumoren), und die Patienten lehnten einen vielleicht zu zögernd angebotenen operativen Eingriff ab. Nach seinen jetzigen Erfahrungen aber rät Prof. Haegler immer sofort zur operativen Therapie: der Eingriff ist einfach, die Heilung auch bei den „rheumatischen" oder „Übermüdungsformen" eine raschere als durch konservatives Vorgehen, und der Erfolg in seiner Dauer sicherer. Bei den traumatischen Fällen (Durchtrennung von Sehnenfasern) oder Tumoren ist die operative Therapie die einzige, die Heilung verspricht. Die Excision des Tumors macht gewöhnlich keine Schwierigkeit. Wenn möglich, sollte eine Querresektion der Sehne vermieden werden, da nach solchen Eingriffen durch Verwachsung mit der anderen Sehne leicht schwere Funktionsstörungen zurückbleiben können; ganz glatt verlaufende Fälle sind übrigens keine allzu große Seltenheit. Bei den Fällen, wo Verengerung der Sehnenscheide, oder diffuse Verdickungen oder Verdünnungen der Sehne die Ursache der Bewegungsstörung bilden, genügt regelmäßig die Längsspaltung der Scheide vollkommen.

Der kleine operative Eingriff würde sich also folgendermaßen gestalten: Esmarchsche Blutleere,[1]) Lokalanästhesie (Cocaïn), Längsschnitt mitten über die Beugeseite an der Stelle, wo das Hindernis lokalisiert werden kann. Genaue Inspektion der Sehnenscheide von außen; aktive Fingerbewegung. Eröffnung der Sehnenscheide, und genaue Inspektion derselben von innen. Inspektion der Sehnen (auch der überdeckten Profundussehne).

Besteht das Schnellen bei aktiven Bewegungen trotzdem fort, so handelt es sich entweder um einen Tumor, der in der Sublimisgabel aufgehalten wird, oder das Hindernis sitzt (wenn die Beteiligung des Gelenkes ausgeschlossen werden kann) an einer anderen Stelle des Bewegungsapparates. Wenn nur diffuse Verdickungen vorhanden sind oder Scheidenstrikturen, so ist der Eingriff mit Eröffnung der Scheide beendet. Die Scheide soll, wie übrigens schon Büdinger geraten hat, nie genäht werden; eine Naht hier soll nicht nur un-

1) Prof. Haegler hält sie deshalb für wesentlich, weil allein eine vollständige Trockenheit des Operationsfeldes es gestattet, feinere pathologische Differenzierungen an Scheide und Sehne wahrzunehmen.

nötig sein, sondern kann sogar nachteilig werden (Striktur). Der Schluß der Operation ist eine einfache Hautnaht.

Es ist zweckmäßig, besonders wenn der Eingriff sich auch auf die Sehne ausdehnen mußte, den betreffenden Finger für 4—7 Tage zu fixieren. Jedenfalls aber nicht länger, sonst riskiert man die traurigen Resultate, wie sie Carlier für einige seiner Fälle beschrieben hat: dauernde Einbuße der Bewegungsfähigkeit durch Verwachsungen der Sehnen unter sich und mit ihren Scheiden.

Eine Nachbehandlung ist gewöhnlich nicht erforderlich. Die aktiven Bewegungen des täglichen Lebens haben in unseren Fällen die leichten Versteifungen stets rasch gehoben. Wie die Nachuntersuchungen gezeigt haben, war der Erfolg in allen Fällen ein vollkommener und dauernder.

Benutzte Literatur.

1. Bégoune, Contribution à l'étude du doigt à ressort. Dissertation 1896. Genf.
2. Benneke, Über einen Fall von schnellenden Finger. Deutsche med. Wochenschrift. 1902, Nr. 32.
3. Blum, Du doigt à ressort. Archives générales de médecine. 1882.
4. Büdinger, Über den schnellenden Finger. Wiener klin. Wochenschrift. 1896.
5. Carlier, Le doigt à ressort. Thèse. Paris 1883.
6. Dumaret, Notes sur les différentes variétés des doigts à ressort. Lyon médical. 1872, No. 25.
7. Felicki, Über den schnellenden Finger. Dissertation 1882. Greifswald.
8. Franz, Über Ganglien der Hohlhand. Archiv für klin. Chirurgie. Bd. 70, Heft 4, S. 976. 1903.
9. Heilborn, Über den schnellenden Finger. Dissertation 1898. Berlin.
10. Hueter-Lossen, Grundriß der Chirurgie. 3. Aufl. 1884.
11. Menzel, Über den schnellenden Finger. Centralblatt für Chirurgie. 1874, Nr. 12.
12. Koenig, Lehrbuch der spez. Chirurgie. Bd. III, S. 104. 1881.
13. Necker, Über den schnellenden Finger. Beiträge zur klin. Chirurgie. Bd. X. 1893.
14. Notta, Le doigt à ressort. Archives générales de médecine. 1850.
15. Payr, Zur Ätiologie des schnellenden Fingers. Wiener klin. Wochenschrift. 1903, Nr. 25.
16. Pitha-Billroth, Handbuch der Chirurgie. Bd. IV, Abteilung II, S. 144.
17. Poirier, Le doigt à ressort. Archives générales de médecine. Aout und Sept. 1889.

18. Roser, Handbuch der anatom. Chirurgie. 1883.
19. Schilling, Über den schnellenden Finger. Beiträge zur klin. Chirurgie. Bd. XXX, Heft 3.
20. Schmitt, A., Über den schnellenden Finger. Münchener med. Wochenschrift. 1895.
21. Schmidt, O., Über eine operative Behandlung eines schnellenden Fingers. Dissertation 1889. Würzburg.
22. Schmidt, Wolfgang, Über den schnellenden Finger. Dissertation 1902. Heidelberg.
23. Sudeck, Über den schnellenden Finger. Beiträge zur klin. Chirurgie. Bd. XXVI, S. 311. 1900.
24. Tilmann, Der schnellende Finger. Berliner klin. Wochenschrift. 1900, Nr. 43.
25. Thorn, Über Ganglien. Archiv für klin. Chirurgie. Bd. 52 u. 58. 1899.
26. Vogt, Deutsche Chirurgie 1881. Liefg. 64, S. 104.
27. Wiesinger, Über den schnellenden Finger. Deutsche med. Wochenschrift. 1887, Nr. 27.

XX.

Über Cystennieren bei Erwachsenen.

Von

Fritz Sieber.

Unter Cystenniere oder polycystischer Degeneration der Niere versteht man eine Umwandlung dieses Organs in ein ganzes Conglomerat von Cysten, so daß vom Nierenparenchym nur schmale Inseln zwischen den einzelnen Cysten übrigbleiben und die Niere ein geradezu weintraubenähnliches Aussehen annimmt; diese Degeneration ist meist mit einer beträchtlichen Vergrößerung des Organs verbunden, nur in wenigen Fällen hat die befallene Niere normale Größe oder bleibt sogar hinter ihr zurück. Obwohl über diese Affektion, besonders in letzter Zeit, schon sehr viel geschrieben worden ist, so sind doch in ihrem Krankheitsbilde noch recht viel dunkle Punkte vorhanden. Unter diese gehört vor allem gleich die Genese der Cystenniere, über die eine ganze Reihe der verschiedensten Meinungen existieren. Man hat von jeher einen Unterschied gemacht zwischen der Cystenniere der Neugeborenen und der der Erwachsenen, beide Affektionen gehören aber so eng zusammen, daß sich bei Besprechung ihrer Genese schwer eine Teilung einhalten läßt. Es haben sich nun im Laufe der Zeit namentlich drei Haupttheorien über die Entstehung der cystischen Nierendegeneration Geltung verschafft.

Das ist einmal die sogenannte Retentionstheorie. Hier sei vorerst eingeschoben, daß es eine jetzt wohl von allen Autoren anerkannte Tatsache ist, daß die Cysten aus präformierten Hohlräumen entstehen, d. h. zum Teil aus Borrmanschen Kapseln, zum größten Teil aber aus Harnkanälchen. Zu dieser Ansicht ist man aber erst über manche Umwege gelangt. So vertrat John Simon (9)[1]) die Theorie,

1) Die Zahlen beziehen sich auf das am Schlusse dieser Arbeit befindliche Literaturverzeichnis.

die Cysten bildeten sich aus monströs vergrößerten, blasig degenerierten Epithelzellen, die nach Ruptur des Harnkanälchens in das interstitielle Gewebe träten und sich dort zu Cysten umbildeten. Rokitansky (2) läßt die Nierencysten aus einer colloiden Metamorphose der Kerne hervorgehen. Meckel von Hemsbach (6) nimmt als Ursprung „kleinste Kernzellen an, die man gelegentlich in großer Zahl zwischen den Harnkanälchen eingestreut sieht, und die sich zu Mutterzellen umbilden und dann eine Zellgewebskapsel und inneren Epithelbelag erhalten". Förster (4) und Albers (7) halten es für möglich, daß die Cysten aus Blutergüssen in das interstitelle Gewebe ihre Entstehung nehmen durch allmähliche Umwandlung dieser hämorrhagischen Herde und Exsudatmassen zu apoplektischen Cysten, die angeblich auf diese Weise entstandenen Gebilde bezeichnet Albers als Bindegewebsblasen — Hygromata renalia. Auch Luschka, der die Nieren in Haarers (10) Falle untersuchte, erklärte sich für eine Entstehung der Cysten aus apoplektischen Herden. Eine direkt aktive Teilnahme an der Cystenbildung wird von Beckmann (18) und nach ihm von Erichsen (11) neben den drüsigen Bestandteilen der Niere auch dem Bindegewebe zugeschrieben; beide Autoren sehen „die Bindegewebszellen wachsen, sich mit Kernen füllen, in oblonge Körper übergehen, aus denen endlich vollkommene Cysten hervorgehen.

Diese eben erwähnten merkwürdigen Ansichten haben sich alle nicht lange behaupten können und sind sämtlich bald widerlegt worden, so daß, wie gesagt, jetzt wohl allgemein als Ausgangspunkt der cystischen Bildungen Harnkanälchen und Borrmansche Kapseln, insbesondere aber die ersteren, angenommen werden.

Nach der Retentionstheorie muß nun an irgendeiner Stelle der Harnwege eine Verlegung stattfinden; oberhalb dieser Verlegung kommt es dann zur Sekretstauung mit nachfolgender Dilatation der gestauten Bezirke. Man ist zu dieser Theorie zunächst durch das Studium an Cystennieren Neugeborener gekommen. Dabei stieß man namentlich auf 2 Fragen: 1. an welcher Stelle kommt es zur Verlegung, und 2. auf welche Weise kommt sie zustande? Wenden wir uns zunächst der ersten Frage zu, auf die Hertz (12) folgende Antwort gibt: „Das Hindernis für den Abfluß des Harns kann hier sowohl im Nierenparenchym selbst als auch in den ableitenden Harnwegen von den Kelchen bis zur Urethra gelegen sein". Man fand nämlich bei verschiedenen Kindern, die mit Cystennieren geboren wurden, eine gleichzeitige Atresie der ableitenden Harnwege sowohl an verschiedenen Stellen der Ureteren als auch sogar in der Urethra.

Diesen Befund suchte man für die Genese der kongenitalen Cystennieren zu verwerten, indem man die Entstehung der cystischen Entartung auf eine Stauung oberhalb der Atresie zurückführte. Diese Annahme muß aber als eine irrtümliche zurückgewiesen werden; denn wie Orth in seinem Lehrbuche, ferner v. Mutach (77) und Senator (102) und in neuester Zeit wieder Rückert (151) hervorhebt, kann eine Atresie der ableitenden Harnwege wohl zu einer hydronephrotischen, niemals aber zu einer cystischen Degeneration führen. Außerdem fand man eine mindestens ebenso große Zahl von Fällen, in denen von einer Atresie der Ureteren bezw. der Harnröhre keine Rede war und die dennoch typische Cystennieren aufwiesen. Man mußte also den Ort der Verlegung an anderer Stelle suchen, und zwar nicht wie bisher außerhalb, sondern in der Niere selbst, d. h. in den Harnkanälchen, besonders an ihrer Einmündungsstelle in das Nierenbecken im Bereiche der Papillen.

Man hat im Laufe der Zeit wieder ganz verschiedene Ursachen angenommen, die an dieser Stelle zur Verlegung führen könnten, und hat das Hindernis sowohl innerhalb der Harnkanälchen selbst gesucht, als auch außerhalb durch Kompression wirkend. Als innerhalb der Harnkanälchen liegende und zur Verstopfung führende Hindernisse nahmen Frerichs, Albers und Ruyssenaers fibrinöse Exsudatmassen an. Johnson und Rokitansky Epithelialtrümmer infolge desquamativer Nephritis (bei Hertz (12)), Virchow (59) endlich fand in dem zuerst von ihm untersuchten Falle eine Verschließung der gröberen Sammelkanäle durch Konkrementbildungen, besonders durch harnsauren Niederschlag. Später ließ er aber diese Ansicht fallen und suchte nun die Ursache der Obstruktion außerhalb der Harnkanälchen in Wucherungs- und Schrumpfungsvorgängen des interstitiellen Bindegewebes. Er schreibt darüber, „er habe bei seiner ersten Untersuchung übersehen, was ihm bei späteren Untersuchungen als das Wesentlichere geschienen: daß nämlich überhaupt der größere Teil der Harnkanälchen keine Kommunikation mit Nierenkelchen und Ureteren hat. Die Einmündung der Sammelkanäle in die Nierenkelche ist an vielen Stellen total unterbrochen. Es handelt sich also um eine Atresie der Papillen. Diese beruht auf einem Verwachsungsprozeß, der sich in irgendeiner Zeit des fötalen Lebens entwickelt hat, und der nicht anders als eine Nephritis, genauer eine Pyelonephritis oder Nephritis papillaris obliterans zu bezeichnen ist.“ Er führt als Analoga Atresien anderer Kanäle und Orificien an, z. B. die Atresie des Aortenostiums infolge einer Endocarditis. Diese Annahme Virchows fand ihre Hauptstütze in dem häufigen

Befunde eines reichlich gewucherten interstitiellen Bindegewebes. Zu demselben Resultate wie Virchow, hin und wieder mit einigen unwesentlichen Modifikationen, kamen auf Grund ihrer Untersuchungen im Laufe der Jahre noch eine ganze Reihe anderer Autoren, wie Bürger (15), Durlach (35), Arnold (47), Witte (83), Schultz (84) und andere.

Alle diese eben genannten Untersuchungen erstrecken sich auf die Cystennieren Neugeborener. Der erste, der Virchows Entzündungstheorie auch auf die Cystennieren Erwachsener ausdehnte, war Thorn (30), er kommt zu dem Schlusse, „daß Virchows Theorie von der Obliteration der Papillen durch fötale Entzündung nach unseren Befunden an Wahrscheinlichkeit gewonnen hat mit der Modification, daß die Entzündung nicht von den Papillen ausgeht, sondern von den Kelchen aus erst auf die Papillen übergreift. Und auch für die Cystenniere des Erwachsenen muß jetzt dieser Entwicklungsmodus in Betracht gezogen werden". Die gleiche Ursache für die Entstehung der Cystenniere beim Erwachsenen nahmen noch unter anderen an Leichtenstern (31), Stoer (37), Philippson (39), Ewald (56), Bockenheimer (88), Roche (96) und Stieda (121).

Zweifelhaft blieb es in allen Fällen von Cystennieren Erwachsener, ob diese Entzündung im intra- oder extrauterinen Leben stattgefunden hat, ob also die cystische Degeneration aus dem fötalen Leben mit herübergenommen oder erst später erworben worden ist. Virchow (59) spricht sich für die Möglichkeit aus, daß die Degeneration in einem Teile der Fälle, und zwar den multilokulären Cystennieren, die den fötalen gleichen und konstant mit einer Vergrößerung verbunden sind, ihren Ausgangspunkt im fötalen Leben hat; er sagt: „Ist die Degeneration nur eine teilweise, so ist es wohl möglich, daß der Zustand bis zum 30., 40., 50. Jahre ertragen werden kann". Von diesen unterscheidet er streng die mehr paucilokuläre Form, deren Entstehung durch eine interstitielle chronische Nephritis er für eine abgeschlossene Tatsache hält.

Nach einer die fötale Entzündung innerhalb der Nieren hervorrufenden Ursache suchte man vergebens. Man nahm nur an, und auch hier ist es wieder Virchow (5), der diese Meinung zuerst vertrat, daß die erregende Ursache im Mutterkörper zu suchen sei und durch Übergang reizender Stoffe sich auf den Fötus übertrage. Virchow schloß dies aus der Tatsache, daß man die cystische Degeneration der Nieren verschiedene Male bei mehreren Kindern derselben Mutter traf. So beobachtete Wolff (14), Burger (15) und

Brückner (16) dieselbe Nierenaffektion bei je 2 Geschwistern. Schupmann (1) und Straßmann (70) bei je 3, Virchow (17) bei 4 und Singer (71) sogar bei 5 Geschwistern. Durch den Übergang reizender Stoffe vom Mutterkörper auf den Fötus suchte man sich auch die in vielen Fällen gleichzeitig beobachteten Cysten in der Leber zu erklären.

Wiederholt hat man auch experimentelle Untersuchungen zur Prüfung der Retentions- und Entzündungstheorie vorgenommen. Ich erwähne die Versuche Luzzatos (129), der duch Injektion von Jodtinktur in die Nierenpapillen von Kaninchen lokalisierte interstitielle Entzündungen hervorrief; 2 mal erzielte er dabei Cysten und damit Resultate, die er für beweisend halten zu können glaubt. Petersson (152) dagegen, der bei 15 Kaninchen die Nierenpapillen zur Hälfte mit einem Seidenfaden umschnürte, kam zu dem entgegengesetzten Resultate: Nierencysten, geschweige denn Cystennieren. konnte er nicht erzeugen.

Wenden wir uns nun der 2. Theorie zu, die die Entstehung der Cystennieren durch einen neoplastischen Prozeß zu erklären sucht. Wie sich diese Theorie allmählich aus schüchternen Anfängen entwickelt und wie sie sich zuerst auf die Entzündungstheorie aufgebaut hat, das finden wir am übersichtlichsten in v. Kahldens (60) Arbeit geschildert. Ich will deshalb die betreffende Stelle dieser Arbeit mit einigen unwesentlichen Kürzungen der Einfachheit halber hier zitieren, da eine neue Zusammenstellung doch nur auf eine Wiederholung hinauslaufen würde. v. Kahlden berichtet darüber:

„„Sabourin (Archives de physiologie 1882) schreibt dem Epithel eine große aktive Rolle bei der Entstehung der Cystenniere zu. Er glaubt, daß es sich um eine primäre Cirrhose der Niere handle und daß infolge dieser Cirrhose das Epithel der gewundenen Harnkanälchen sich in kubische Zellen umwandle, seinen Charakter als Drüsenepithel verliere und anfange zu wuchern. Die eigentliche Cystenbildung wird bedingt durch Verschmelzung der anfangs disseminierten Herde.

Eine ganz ähnliche Anschauung vertreten Cornil und Brault (Études sur la pathologie des reins, Paris 1884). Die granulierten Epithelzellen der gewundenen Harnkanälchen wandeln sich in kubische oder platte um und geraten dann entweder in einen inaktiven Zustand oder in Wucherung, wobei sie eine colloide oder halbflüssige Substanz produzieren und so zur Entstehung von Cysten führen. Diese morphologische und funktionelle Umwandlung der Epithelzellen kann die Folge einer primären Nierencirrhose sein,

sie kann aber auch ohne eine solche aus unbekannten Ursachen sich entwickeln. Die wichtige Rolle, welche das Epithel bei der Cystenniere spielt, wird durch das gleichzeitige Vorkommen ähnlicher Cysten in anderen Organen (Hoden, Leber, Ovarien) in rechtes Licht gesetzt.

Hommey (Contribution à l'étude anatomique des kystes du rein, Thèse de Paris 1887) verwirft überhaupt die Bedeutung der Nierencirrhose ganz. Die Cystenbildung selber ist das Primäre, sie nähert sich den Cystenbildungen in Mamma und Hoden und hat vielmehr Analogie zu den neoplastischen Bildungen wie zur Entzündung.

Lejars (40) gibt zwar zu, daß im Verlauf einer interstitiellen Nephritis kleine Cysten in der Niere zur Entwicklung kommen können; die eigentliche Cystenniere aber (gros rein polykystique) hat nichts mit Bindegewebswucherungen zu tun, sie stellt eine besondere Krankheit dar, ähnlich der des Hodens und der Mamma. Er beruft sich dabei namentlich auch auf Untersuchungen von Malassez. Dieser rechnet die cystische Degeneration zu dem von ihm so genannten Épithélioma mucoide, weil er auf Durchschnitten solide Epithelschläuche nachweisen konnte, die sich in das Gewebe des Nierenbeckens einsenkten.

Besonderen Wert besitzt eine Beobachtung von Brigidi und Severi (Lo Sperimentale 1880). Sie sahen schlauchartige Gebilde aus jungen zelligen Elementen, die aus einer Wucherung des Harnkanälchenepithels hervorgegangen schienen. Manche dieser Gebilde stellten gleichmäßige Zylinder dar, und sie waren mit vielfachen Ausbuchtungen versehen. An manchen Stellen waren die Harnkanälchen deutlich dilatiert, und oft bemerkte man in den Cysten papilläre Ausbuchtungen, die an die papillären Wucherungen in Ovarialcysten erinnerten. Auf Grund dieser Beobachtung kommen die Verfasser zu dem Schluß, daß eine Wucherung der Epithelzellen mit nachfolgender Degeneration eine wesentliche Rolle bei der Entwicklung der Cysten spielt.

Chotinsky (29) konnte für seine Fälle mit Bestimmtheit eine Atresie der Papillen als Ursache der Cystenbildung ausschließen. Er fand in den kleinen Nierencysten manchmal papillenartige Vorsprünge, die mit Epithel bedeckt waren. Die Membrana propria der erweiterten Harnkanälchen war oft verdickt. Über die Ätiologie und Genese des Prozeßes äußert er folgende Ansicht: „In unseren Fällen finden wir Erweiterung der Harnkanälchen, die wohl nur auf Wucherung der Wandelemente der Epithelien, beruht; es liegt eine gleichmäßige Wucherung des Stromas und der Epi-

thelien vor, und nur an manchen Stellen leiden die letzteren unter der Zunahme des Stromas". — „Für eine selbständige Wucherung der Epithelien läßt sich ferner auch die Tatsache anführen, daß manche kleine Cysten ganz von Epithelzellen ausgefüllt sind." — „Eine aktive Wucherung des Harnkanälchenepithels ist, wie ich glaube, nicht abzuweisen, und zwar nicht erst nach der Cystenbildung, sondern schon, bevor irgendein Verschluß der Harnkanälchen stattgefunden hat." Am nächsten dürften die Wucherungsprozesse „noch den geschwulstartigen Hyperplasien der Niere stehen, die als fötales Adenom ja nicht selten vorkommen".

Philippson (39) sah in der Cystenniere der Erwachsenen häufig an den erweiterten Harnkanälchen zwei oder noch mehr von dem Epithel an einer umschriebenen Stelle entspringende, solide, sprossenartige Fortsätze, die sich in das umgebende Bindegewebe hinein erstreckten. Ob man es hier mit einer Art von kompensatorischer Hypertrophie oder mit einem beginnenden echten Adenom zu tun hatte, konnte er nicht entscheiden.

Wenn so schon eine ganze Reihe von Befunden aus der Literatur angeführt werden können, die dartun, daß es sich bei der Cystenniere nicht um die Folgen einer einfachen Retention, sondern zugleich um mehr oder weniger deutliche Neubildungsprozesse am Epithel handelt, so ist doch die Ansicht, daß die Cystenniere als ein Adenokystom aufzufassen sei, in bestimmter Form, namentlich von Nauwerck und Hufschmid geäußert worden. In einem Falle von doppelseitiger Cystenniere fanden die genannten Autoren ähnliche Sprossenbildung in den Harnkanälchen, wie sie Chotinsky und Philippson beschrieben haben. In der Bildung von soliden Epithelhaufen an Stelle der Harnkanälchen erkennen die Verfasser „in der Hauptsache mit Brigidi und Severi den Angelpunkt, um den sich die Entwicklung der Cystenniere dreht". Die eigentliche Cystenbildung kann nach Nauwerck und Hufschmid auf verschiedene Weise zustande kommen. Zunächst können Leukocyten mit ihren Zerfallsprodukten den ersten Anlaß zur Ausweitung geben. Eine große Rolle spielt ferner die colloide Umwandlung der gewucherten Epithelien, während fettige und vacuoläre Degeneration derselben nur eine untergeordnete Bedeutung hat. Manchmal kann aber auch anscheinend die erste Erweiterung der kleinen Cystchen durch einen von außen, vermutlich aus den Blutgefäßen herstammenden Erguß verursacht werden. Bei der Vermehrung des Cysteninhaltes in späteren Stadien spielt diese Transsudation jedenfalls eine Hauptrolle. Die Retention tritt bei der Cystenbildung durchaus zurück.

Auf Grund ihrer histologischen Befunde bezeichnen die Verfasser die Cystenniere als multilokuläres Adenokystom.""

Die Untersuchungen der beiden letztgenannten Autoren wurden kurz darauf von v. Kahlden bestätigt, der im wesentlichen dieselben histologischen Befunde erhob; auch er schreibt dem Epithel bei der Cystenbildung eine aktive Rolle zu und sieht in neoplastischen Wucherungs- und Proliferationsvorgängen des Epithels das ursächliche Moment. Die Vorstufe der Cysten bilden zunächst atypisch gestaltete Kanälchen. Im Gegensatz zu Nauwerck und Hufschmid meint er aber, daß bei der Vergrößerung der Cysten nicht Colloidbildung, sondern Retentionsvorgänge die Hauptrolle spielen. Während bis dahin die Geschwulsttheorie nur auf den Untersuchungen von Cystennieren Erwachsener beruhte, kam v. Kahlden (72) in einer 2. Arbeit über die Cystennieren eines Neugeborenen auch hier zu demselben Resultate. Nach diesen 3 Autoren, die als die Begründer der Neubildungstheorie angesehen werden können, sprachen sich noch mehrere für einen neoplastischen Prozeß aus, und zwar v. Mutach (77), Couvelaire (106) und Bencker (144) auf Grund der Befunde an Cystennieren Neugeborener, während Petterson (62), Witte (83), Davidsohn (117) und Boye (139) bei ihren Untersuchungen an Cystennieren Erwachsener zu demselben Resultate kamen. Virchow (59) hält die Geschwulsttheorie für eine irrtümliche.

Die letzte der drei Haupttheorien faßt die Cystenniere als eine Hemmungsbildung auf. Um diese Auffassung recht verstehen zu können, muß man sich zuvor die Entwicklung der Niere vergegenwärtigen. Über diese existieren zwei verschiedene Ansichten: die ältere, die sich die Entstehung der bleibenden Niere nach Art des gewöhnlichen Drüsenwachstums durch kontinuierliche Aussprossung vom Nierenbecken aus denkt, und eine jüngere, die das Nierenkanalsystem entstehen läßt durch eine spätere Vereinigung zweier ursprünglich getrennter Anlagen, insofern sie die geraden Kanäle vom Ureter ableitet, die gewundenen dagegen und die Glomeruli aus gesonderter Anlage hervorgehen läßt. Diese letztere Auffassung wurde namentlich entwickelt von Semper, Braun, Fürbringer, Sedgnik, Balfour, Hertwig und v. Kupffer (24); auf Grund der Untersuchungen des letzteren versuchte zuerst Koster die Cystenniere als eine Hemmungsbildung zu erklären. In neuerer Zeit hat Ribbert (107) diese Entstehung der bleibenden Niere aus zwei getrennten Anlagen bestätigt und sie in Beziehung gebracht zur Bildung der Cystenniere; er kommt dabei zu folgendem Schlusse: „Die Ent-

stehung der Cysten ist zurückzuführen auf die nicht zur Vereinigung gelangten Glomerulusanlagen und Enden der geraden Harnkanälchen. Das Ausbleiben der Vereinigung ist zu beziehen auf eine Bindegewebswucherung, welche die normalen Entwicklungsvorgänge störte". Weiterhin sollen nach Ribbert alle Cystennieren gemeinsamen Ursprungs sein und auch die in höherem Lebensalter zur Beobachtung kommenden auf die embryonale Entstehung sich beziehen lassen, wenn man annimmt, daß nur ein Teil der Nierenrinde entartet war und erst allmählich das übrige Parenchym durch die sich vergrößernden Cysten vernichtet wurde. In ähnlicher Weise äußert sich E. Meyer (153) über die Entstehung der Cystenniere: „Infolge einer uns zurzeit nicht bekannten Ursache ist es zu einer Hemmung im Aufbau des Nierengewebes gekommen, welche veranlaßte, daß die zwei zur Bildung einer funktionstüchtigen Einheit notwendigen Bestandteile sich nicht aneinander anschlossen. Dadurch ist die Bildung eines normalen Organs unmöglich geworden und mit dem Fehlen der Funktion das ganze Gebilde im Wachstum zurückgeblieben. Die einzelnen Bestandteile jedoch werden nicht in dem Kampfe der Gewebe als nutzlos resorbiert, sondern behalten bis zu einem gewissen Grade ihr Selbstdifferenzierungsvermögen und eine nun durch die funktionelle Aufgabe nicht in die richtige Bahn geleitete Wachstumsenergie. Hieraus — d. h. aus einer aktiven Beteiligung — vielleicht unterstützt durch gewisse sekretorische Tätigkeit, erklärt sich die Entstehung der Cysten".

Es fehlt nun aber durchaus nicht an Forschern, die auch jetzt noch die Annahme einer getrennten Nierenanlage verwerfen und sich zu der älteren Anschauung der einheitlichen Entstehung des Nierenkanalsystems bekennen; so trat Gerhardt (103) auf Grund eingehender Studien an den Nieren von Mäusembryonen für eine einheitliche Entwicklung aller Kanälchen durch Aussprossung aus dem Nierenbecken ein.

Ganz abgesehen aber von dieser demnach noch sehr strittigen und durchaus noch nicht entschiedenen Frage über die Entstehung der bleibenden Niere, erblicken neben den oben genannten noch eine ganze Reihe anderer Autoren in der Cystenniere die Folge einer Entwicklungsanomalie, deren Entstehung allerdings in ihrer letzten Ursache eben noch nicht genau geklärt ist. Ich nenne hier nur die Arbeiten von Valenta (21), Hanau (48), Johnson (98), Still (99), Wiegand (108), Schmieden (131) und Zimdars (155), die sich sämtlich in genanntem Sinne aussprechen. Der letzte kommt auf Grund genauer histologischer Untersuchungen an Cystennieren Neugeborener

und Erwachsener zu folgendem Schlußresultat: „Cystennieren entstehen in der embryonalen Zeit im wesentlichen durch eine Entwicklungsstörung der Niere, bei welcher in vielen Teilen der embryonale Zustand erhalten, bezüglich stark vermehrt ausgebildet ist". Weiter sagt er speziell über die Cystennieren Erwachsener: „Was nun aber die Nieren der Erwachsenen erheblich von denen der Neugeborenen unterscheidet, das ist die Masse des vollkommen normal aussehenden Nierengewebes, das zwischen den einzelnen Cysten gelegen ist. Wir würden somit zu dem Urteil kommen, daß bei der Cystenniere der Erwachsenen ein großer Teil der Nierenanlage sich vollkommen regelmäßig entwickelt und ausreift. Nur der kleinere Teil derselben ist in der Entwicklung gestört und liefert dann sowohl in seinem bindegewebigen wie in seinem epithelialen Teile Bildungen, wie sie in der Cystenniere Neugeborener angetroffen werden. Es scheint uns also, daß zwischen den kongenitalen Cystennieren der Neugeborenen und denen der Erwachsenen lediglich ein gradueller, nicht ein essentieller Unterschied besteht, indem nämlich bei den Neugeborenen die gesamte Nierenanlage eine mehr oder minder perverse Entwicklung nimmt, während bei den Erwachsenen nur der kleinere Teil der Anlage in gleicher Weise pervers gebildet wird".

Daß übrigens ein enger Zusammenhang zwischen der fötalen Cystenniere und der der Erwachsenen besteht, hat bereits, wie schon gesagt, wenigstens für einen Teil der Fälle Virchow (59) angenommen; auch Marchand (34), Riegner (41), Birch-Hirschfeld (78) nehmen einen kongenitalen Ursprung der Cystenniere Erwachsener an.

Ein Umstand, der besonders für eine Entwicklungsstörung spricht, ist das häufig beobachtete Zusammentreffen der kongenitalen Cystenniere mit anderweitigen Mißbildungen, sowohl an anderen Stellen des uropoetischen Systems als auch am übrigen Körper, ein Zusammentreffen, das sich bei der Auffassung der Cystennieren als Entwicklungsanomalie leicht verstehen läßt, nach den beiden anderen Theorien dagegen gar nicht oder nur auf gekünstelte Art und Weise erklärt werden kann. Ebenso würde sich das gleichzeitige Vorkommen cystischer Degenerationen anderer Organe, namentlich der Leber, wie die mehrfach beobachtete Erblichkeit der Affektion der Auffassung der Cystenniere als Entwicklungsanomalie am leichtesten anpassen. Daß Mißbildungen in derselben Familie häufig zu beobachten sind und oft vererbt werden, ist ja eine bekannte Tatsache; die in anderen Organen gleichzeitig auftretenden Cysten würden

eben als Gebilde aufzufassen sein, die gleich den Nierencysten einer Hemmungsbildung ihre Entstehung verdanken. Wenn nun aber die Cystennieren Neugeborener und Erwachsener auf dieselbe Genese zurückzuführen sind, wie ist es dann zu erklären, daß wir bei den an Cystennieren erkrankten Erwachsenen nicht ähnlichen anderweitigen Mißbildungen begegnen? Wir müssen dann bedenken, daß eben zwischen beiden Formen ein gradueller Unterschied besteht, daß der Grad der Entwicklungshemmung bei den einzelnen Individuen ein sehr verschiedener ist. Während bei Neugeborenen in manchen Fällen die Mißbildungen sich über viele Organe erstrecken, ist in anderen nur das Urogenitalsystem speziell die Niere betroffen. Es gibt demnach schon unter den Neugeborenen eine Anzahl, bei denen die Entwicklungshemmung sich ausschließlich auf die Nieren beschränkt; es ist also erklärlich, daß sich bei den Erwachsenen, bei denen doch naturgemäß schon die Störungen in den Nieren viel geringgradiger sind, die Entwicklungshemmungen noch viel seltener auf andere Organe erstrecken. Lejars (40) fand in einem seiner Fälle bei einer 47 jährigen Frau einen Uterus bicornis mit doppeltem Muttermund. Albaran und Imbert (147) halten es nicht für ausgeschlossen, daß die Mißbildungen bei Erwachsenen vielleicht doch häufiger, nur für gewöhnlich nicht konstatiert worden seien.

Übrigens schließen die Geschwulst- und die Mißbildungstheorie einander keinesfalls aus, sondern lassen sich sehr wohl vereinigen. So betrachtet beispielsweise Teilhaber (109) den von ihm untersuchten Fall von Cystennieren eines Neugeborenen im wesentlichen als „Neubildung kombiniert mit fötaler Mißbildung". Birch-Hirschfeld (78) äußert sich folgendermaßen: „Am wahrscheinlichsten ist für die Genese von Cystennieren Erwachsener die Annahme, daß sie aus einer angeborenen Anlage in der Weise hervorgeht, daß aus den infolge von Entwicklungsstörung innerhalb des normal ausgebildeten Nierengewebes liegengebliebenen Harnkanälchenanlagen eine fortschreitende, in wahre Geschwulstbildung ausgehende Wucherung ausgehen kann".

Zum Schluß möchte ich noch einiger weiterer Theorien über die Genese der Cystenniere Erwähnung tun, die nicht so allgemein verbreitet sind und weniger Anklang gefunden haben. Shattock und Bland-Sutton (bei Albaran und Imbert (147)) behaupteten, daß die Cysten bei Neugeborenen und Erwachsenen nicht aus Harnkanälchen, sondern aus übriggebliebenen Resten der Urnierengänge durch Sekretretention hervorgegangen seien; ähnlich meint Edmunds, daß Reste der Urniere zum Ausgangspunkt eines cystischen Adenoms

der Niere würden. Küster (45) steht auf dem Standpunkt, „mit großer Wahrscheinlichkeit die Cystenniere in allen ihren Formen für eine Krankheit zu erklären, die aus versprengten Schläuchen des Wolffschen Körpers ihren Ursprung nimmt"; eine gleiche Vermutung sprach vor ihm schon Bornhaupt (22) aus.

Terburgh (50) fand in dem von ihm untersuchten Falle eigentümliche kugelförmige Gebilde, die er für Gregarinen halten zu können glaubt; er hält die Möglichkeit nicht für ausgeschlossen, daß diese Parasiten die Bildung multipler Nieren- und Lebercysten veranlassen könnten.

In dem von Nieberding (38) beobachteten Falle von cystöser Nierendegeneration bei einem Neugeborenen fehlte der Ductus arteriosus Botalli vollständig. Nieberding folgert daraus eine Überladung im venösen System mit venöser Stase in den Nieren; diese führt zu einer serösen und kleinzelligen Infiltration des Gewebes, einem exorbitanten Druck im Innern mit nachfolgender Kompression der Harnkanälchen und Glomeruli und so zur Bildung von Cysten. Da ein derartiger Mangel des Ductus Botalli in keinem anderen Falle konstatiert werden konnte, so läßt sich Nieberdings Theorie natürlich nicht verallgemeinern.

Eine ganz eigene Theorie über die Genese der Cysten in der Niere und den drüsigen Organen überhaupt, haben Bard und Lemoine (49) aufgestellt. Nach ihnen handelt es sich um eine krankhafte Prädisposition der Wandungen der Drüsengänge; diese besteht wahrscheinlich in einem Mangel an Widerstandsfähigkeit, der durch die fehlerhafte Beschaffenheit der die Wand bildenden Substanz bedingt ist. Schon unter dem Einfluß des normalen Flüssigkeitsdruckes werden die weniger widerstandsfähigen Drüsenwandungen dilatiert und in Cysten umgebildet. Daß sich für diese hypothetische Resistenzverminderung mikroskopische Anhaltspunkte nicht finden, geben die Verfasser selbst zu.

Aus dem Gesagten geht hervor, wie verschieden die Ansichten über die Genese der Cystennieren waren und noch jetzt sind. Größere Verbreitung haben aber, wie erwähnt, nur die drei zuerst geschilderten Theorien gefunden, d. h. die Retentions-, die Geschwulst- und die Mißbildungstheorie, von denen die letzte wohl die größte Wahrscheinlichkeit für sich zu haben scheint.

Auf Grund der oft so verschiedenen Befunde und der widersprechendsten Resultate, die in der Literatur veröffentlicht worden sind, halten viele Forscher den Schluß für berechtigt, daß es überhaupt keine einheitliche Genese der Cystenniere gibt, daß vielmehr auf

ganz verschiedenen Wegen eine in ihrem groben makroskopischen Verhalten gleiche pathologische Veränderung resultieren kann. In diesem Sinne äußern sich König (25), Schede (45), Senator (102), Heimann (122), Cordero (146), Boinet und Raybaud (156).

Einen Versuch, sämtliche 3 Haupttheorien gewissermaßen in einer zu vereinigen, machen in ihrer erst kürzlich erschienenen Arbeit die beiden französischen Forscher Albarran und Imbert (147), deren Ansicht der Wahrheit am nächsten zu kommen scheint und mit deren Worten ich deshalb die Betrachtung über die Genese der Cystenniere schließen möchte: „Es scheint uns, daß man die kongenitale Cystenniere als das Resultat einer noch schlecht bekannten Entwicklungshemmung betrachten muß, die in einer mehr oder weniger weit von ihrer Einmündung in die Nierenkelche liegenden Obliteration der Harnkanälchen besteht; es resultiert daraus eine Retention, die kombiniert mit einer aktiven Epithelproliferation zur Bildung der Cysten führt; diese Schlußfolgerung hat von jeder der drei Theorien etwas". An anderer Stelle schreiben sie: „Wir meinen, daß die cystische Degeneration der Niere beim Erwachsenen analog der beim Neugeborenen ist; auch sie ist wie diese letztere das Resultat einer Entwicklungshemmung; wir erkennen an, daß die Epithelproliferation und die Retention eine gewisse Rolle spielt, aber der Ausgangspunkt der Krankheit ist sicherlich in einer embryonalen Störung zu suchen".

Nach diesem Überblick über die Genese der Cystenniere bringe ich die Krankengeschichte eines vor kurzem in der Leipziger chirurgischen Klinik zur Beobachtung gekommenen Falles von Cystennieren beim Erwachsenen.

Anamnese: 46jährige Geschirrführersehefrau. In der Familie besteht keine erbliche Krankheit, die Mutter soll an einem Magenleiden verstorben sein, Todesursache des Vaters unbekannt. Patientin hat vor einigen 20 Jahren Nervenfieber gehabt, vor 15 Jahren Kindbettfieber. Seit einigen Jahren besteht ein Prolapsus uteri. Sie hat 6 Kinder geboren, wovon 5 noch am Leben sind; vor ca. $1\frac{1}{2}$ Jahren machte sie eine Frühgeburt durch, danach will sie 4 Wochen lang starke Blutung gehabt haben. Seit einem Jahre leidet Patientin an Magenbeschwerden, Übelkeit, Erbrechen wässriger Massen; dann wieder vorübergehend Besserung. Seit dieser Zeit magerte sie sichtlich ab. Es bestanden nie Harnbeschwerden, Blut ist niemals im Urin bemerkt worden. Stärkere Ödeme hat sie nicht gehabt, nur nach längerem Stehen sind zuweilen die Gegenden beider Knöchel leicht angeschwollen. Ca. 8 Wochen vor der Aufnahme wurde vom Arzt, den die Patientin ihrer Magenbeschwerden wegen zu Rate gezogen, ein Tumor im Abdomen nachgewiesen, den sie selbst vorher nicht gespürt hatte, und die

Frau der gynäkologischen Klinik zu Leipzig überwiesen. Von dort wurde sie am 4. Mai 1904 nach der chirurgischen Klinik verlegt.

Status: Mittelgroße Frau mit grazilem Knochenbau und schlaffer Muskulatur; der Panniculus adiposus ist stark reduziert, die Hautfarbe anämisch, graugelb, die Schleimhäute blaß. Es besteht leichtes Lungenemphysem. Die Herzdämpfung ist nicht verbreitert, die Töne sind rein. Der Puls ist nicht beschleunigt, von mittlerer Spannung und Füllung, das Arterienrohr ist weich. Die rechte Seite des Leibes ist etwas aufgetrieben, man fühlt rechts vom Nabel im rechten Hypochondrium einen Tumor, der augenscheinlich nicht mit dem Uterus zusammenhängt. Der Tumor ist von fester Konsistenz, seine Oberfläche scheint aus mehreren Höckern zu bestehen. Fluktuation ist nicht nachweisbar. Die Geschwulst ist beweglich und läßt sich besonders nach der Seite hin deutlich verschieben; respiratorisch ist sie unbeweglich. Per vaginam ist nichts Besonderes zu fühlen. Bei aufgeblähtem Colon ascendens verschwindet der Tumor vollständig in der Tiefe, während darüber deutliches Plätschern nachweisbar. Cystoskopischer Befund der Frauenklinik: Aus beiden Ureteren spritzt gleichmäßig Urin. Abgesehen von einem geringen Spannungsgefühl im Abdomen, klagt Patientin nicht über spontane Schmerzen, jedoch besteht Druckschmerz im Bereiche des Tumors. Auch die Lebergegend ist druckempfindlich, doch ist sonst an der Leber palpatorisch nichts Abnormes zu konstatieren.

Patientin klagt hauptsächlich über Magen-Darmstörungen, besonders über Übelkeit, häufiges Erbrechen wässriger Massen und hochgradige Appetitlosigkeit; sie leidet an habitueller Stuhlverstopfung und hat oft 8 Tage lang keinen Stuhl gehabt. Außerdem klagt sie noch über zeitweiligen Kopfschmerz, Ohrensausen, Herzklopfen und Schwindelgefühl, besonders früh beim Aufstehen. Ferner hat sie beständig das Gefühl von Trockenheit im Munde, die Zunge ist rauh und kratzig, infolgedessen hat sie sehr viel Durst, so daß sie auch des Nachts wiederholt Wasser trinken muß.

7. Mai: Nachdem die Patientin energisch abgeführt hat, kann man bei bimanueller Untersuchung von vorn und von der Lumbalgegend aus nachweisen, daß der Tumor wie ein Nierentumor ballotiert. Die tägliche Harnmenge beträgt im Durchschnitt 1400—1600 ccm; im Urin finden sich keine abnormen Bestandteile. Im übrigen hat sich der Zustand nicht geändert.

10. Mai: In Narkose zeigt sich, daß der rechtsseitige Tumor sehr beweglich ist, er läßt sich bis über die Mittellinie hinaus nach links verschieben. Er ist etwa zweimannsfaustgroß, seine Oberfläche ist grobhöckrig. Bei Lagerung der Kranken auf die linke Seite fällt der Tumor ganz nach links hinüber, so daß er vom rechtsseitigen Lumbalschnitt aus nicht zu erreichen ist. Eine Incision in der Mittellinie ergibt rechts das typische Bild einer Cystenniere; die ganze Niere ist vergrößert und in ein Conglomerat von Cysten verwandelt. Die einzelnen Cysten haben etwa Haselnußgröße und sind sehr dünnwandig. Über den Tumor zieht das Colon ascendens. Wegen der häufigen Doppelseitigkeit der Affektion wird auch die linke Niere vom Lumbalschnitt aus freigelegt; sie zeigt sich ebenfalls deutlich vergrößert, ihre ganze Oberfläche ist von Cysten eingenommen. Einige

dieser Cysten werden punktiert, ihr Inhalt ist ein verschiedenfarbiger, teils klargelblich, teils dunkel mit bräunlichen Beimengungen. Von einer Exstirpation wird Abstand genommen. Schluß der Bauchwunde. Tamponade der Lumbalwunde links.

Der Wundverlauf ist reaktionslos. Nur an dem der Operation folgenden Tage erreicht die Temperatur ein Maximum von 38,2°, an den folgenden Tagen übersteigt sie nicht 37,6°. Die Pulskurve schwankt zwischen 60 und 100. Die tägliche Harnmenge ist dieselbe geblieben: der Urin ist hellgelb und klar, Eiweiß ist wie vor der Operation auch jetzt nicht nachzuweisen. Im spärlichen Sedimente finden sich einige Leukocyten und Epithelzellen, dagegen keine Zylinder. Im übrigen hat sich in dem Befinden der Patientin wenig geändert; der Appetit hat sich seit der Operation etwas gehoben. Stuhl erfolgt nur nach Einlauf. Hauptsächlich klagt sie jetzt über heftiges Ohrensausen und große Mattigkeit. Dieser Zustand hält die folgenden Tage an.

Am 31. Mai verläßt Patientin zum ersten Male wieder das Bett; nach längerem Aufsein stellen sich wieder leichte Knöchelödeme ein, auch der Prolaps, der in der letzten Zeit während der Bettruhe zurückgetreten war, kommt wieder zum Vorschein.

Am 4. Juni wird die Patientin auf ihren Wunsch nach Hause entlassen.

Am 26. Oktober habe ich die Patientin noch einmal in ihrer Wohnung aufgesucht, um mich nach ihrem Zustande zu erkundigen. In dem Befinden der Kranken ist keine große Veränderung aufgetreten. Sie hat noch dieselben Beschwerden und klagt namentlich über das Erbrechen. Sie glaubt, daß ihr Leib seit dem Verlassen des Krankenhauses stärker geworden sei; eine Untersuchung war leider wegen der beschränkten Verhältnisse nicht möglich. Trotz ihrer Beschwerden hat sie seit kurzer Zeit wieder begonnen, auf Arbeit zu gehen, hält es aber wegen der großen Mattigkeit und Schwäche stets nur halbe Tage aus. Der Harn reagiert sauer, hat ein spezifisches Gewicht von 1015; er ist dieses Mal eiweißhaltig, und zwar enthält er $^1/_4$ Prom. Albumen; dagegen ist bis jetzt noch kein Blut im Harn gewesen. Im spärlichen Sedimente finden sich neben großen Plattenepithelien einige geschwänzte Epithelien und Nierenepithelien, sowie spärliche Leukocyten und ganz vereinzelte hyaline Zylinder.

Im Anschluß an diesen Fall möchte ich im folgenden eine Anzahl in der Literatur veröffentlichter ähnlicher Fälle von Cystennieren Erwachsener zusammenstellen. Obwohl wahrscheinlich zwischen der fötalen Cystenniere und der der Erwachsenen kein prinzipieller Unterschied besteht, will ich doch aus praktischen Gründen an dieser gebräuchlichen Einteilung festhalten und nur die Cystennieren Erwachsener berücksichtigen, und zwar habe ich als Grenze das 20. Lebensjahr angenommen. Auf das Verhältnis zwischen der sogenannten kongenitalen Cystenniere und der der Erwachsenen werde ich später noch zu sprechen kommen.

Krankengeschichten.

2. Tavignot (bei Lejars (40)) 1840. — Alter, Geschlecht: Frau. — Symptome: Plötzlich Convulsionen. Urämisches Coma. — Ausgang: Tod im urämischen Coma. — Pathologischer Befund: Beide Nieren sehr vergrößert und cystisch degeneriert; Leber ebenfalls cystisch degeneriert.

3. Courtin (bei Lejars (40)) 1847. — Alter, Geschlecht: 70jähriger Mann. — Symptome: Nie Nierensymptome. — Harnbefund: Harn immer normal. — Klinische Diagnose: Zufälliger Sektionsbefund. — Ausgang: Tod an einer Lungenkrankheit. — Pathologischer Befund: Linke Niere cystisch degeneriert; rechte Niere nur leicht hyperämisch.

4. Fuller (3) 1853. — Alter, Geschlecht: 58jähriger Mann. — Anamnese. 1. Symptom: 3 Monate vor Exitus nach großer Anstrengung Schmerzen im linken Hypochondrium mit Palpitation und Dyspnoë. Danach Husten und Hämoptoë. — Symptome: Blasse Hautfarbe, geringes Anasarka. Atmung mühsam. Lautes systolisches und diastolisches Geräusch über dem 2. rechten Insterkostalraum. Blässe und Anasarka nehmen zu, Atmung wird mühsam. Appetit nimmt ab, öfters Übelkeit und gelegentlich Erbrechen. Husten, äußerste Dyspnoë. Zuletzt heftiges Nasenbluten. Während der letzten Tage ist Patient halb bewußtlos. — Harnbefund: Der Urin kommt aus einer Fistel am Perinäum. Er enthält Eiweiß und Eiter. — Ausgang: Tod. — Pathologischer Befund: Beide Nieren verkleinert, mit zahlreichen Cysten durchsetzt. Muskatnußleber. Rechte Pleurahöhle voller Serum; rechte Lungenspitze geschrumpft mit verkalktem Herde. Herz, besonders linker Ventrikel enorm hypertrophiert. Aortenklappenfehler, Atheromatose der Aorta.

5. Jersé (bei Lejars (40)) 1854. — Alter, Geschlecht: 68jährige Frau. — Anamnese. 1. Symptom: Vor ca. 1 Jahre Hämaturie. — Symptome: Pneumonie im rechten Oberlappen. In der rechten Lumbalgegend fühlt man einen Tumor, der schmerzlos ist. In den letzten Lebenstagen wird das Wasserlassen mühsam, 24 Stunden vor dem Tode Anurie. — Harnbefund: Harn klar, durchsichtig; enthält ziemlich beträchtliche Mengen Eiweiß. — Ausgang: Tod an Urämie. — Pathologischer Befund: Beide Nieren cystisch degeneriert. Pneumonie im rechten Oberlappen.

6. Grai (bei Lejars (40)) 1855. — Alter, Geschlecht: 40jähriger Mann. — Anamnese. 1. Symptom: Vor 7 Jahren nach heftigem Stoß in den Rücken Blut im Urin, in den 3 folgenden Wintern wiederholt Hämaturien und Nierenschmerzen. — Symptome: 5 Wochen vor der Aufnahme Fall auf die rechte Hüfte, danach intensive Hämaturie und Nierenschmerzen. Starke Abmagerung, Anämie, große Erschöpfung. Puls sehr schwach. Einige Tage später Erbrechen, Röcheln, Tod. — Harnbefund: Urin enthält reichlich Blut. — Ausgang: Tod. — Pathologischer Befund: Beide Nieren cystisch degeneriert, besonders die rechte. Herz und Leber normal. Milz klein. Lungenödem.

7. Bristore (bei Lejars(40)) 1856. — Alter, Geschlecht: 53jähriger Mann. — Anamnese. 1. Symptom: ca. 10 Wochen vor Exitus lebhafter Schmerz im Epigastrium und rechtem Hypochondrium. — Symptome: Außer den Schmerzen einmalige Hämaturie, die bis zum Tode anhielt. Große Schwäche. — Harnbefund: Urin ist bluthaltig, reichlicher gelber Niederschlag. — Klinische Diagnose: Der Schmerz wurde einer Pleuritis zugeschrieben. — Ausgang: Tod. — Pathologischer Befund: Beide Nieren und die Leber cystisch degeneriert.

8. Blachez (bei Lejars (40)) 1857. — Symptome: Periodische Fieberanfälle mit Frösteln. Lebhafte Schmerzen im Abdomen. Man fühlt den durch die Eiteransammlung gebildeten Tumor. — Harnbefund: Urin normal. — Ausgang: Tod. — Pathologischer Befund: Beide Nieren mehr als doppelt vergrößert und cystisch degeneriert. Rechts großer perinephritischer Abszeß.

9. Markham (bei Lejars (40)) 1858. — Alter, Geschlecht: 48jähriger Mann. — Anamnese. 1. Symptom: Plötzlicher Schlaganfall. — Symptome: Ohne Bewußtsein aufgenommen. Exitus 2 Stunden nach dem Anfall. — Harnbefund: Der bei der Sektion in der Blase gefundene Urin ist stark eiweißhaltig. — Ausgang: Tod an Apoplexie. — Pathologischer Befund: Beide Nieren cystisch degeneriert, linke Niere größer als rechte. Muskulatur gering. Apoplektischer Herd im Cerebrum. Herz hypertrophisch. Hirnarterien und periphere Arterien atheromatös.

10. Hogg (bei Lejars (40)) 1860. — Alter, Geschlecht: 50jähriger Mann. — Anamnese. 1. Symptom: Seit einiger Zeit unbestimmte Krankheitserscheinungen, die an einen Stein, Prostataabszeß, Nierenaffektion denken lassen. Wiederholt Gichtanfälle. — Symptome: Andauernde Schmerzen in der Harnröhre, fortwährender Harndrang. Gelinder Schmerz in Nierengegend. Kein Tumor. Einige Wochen vor Exitus heftiges unstillbares Erbrechen. Einige Stunden vor dem Tode geringe Besserung. — Harnbefund: Tägliche Harnmenge vermindert. Reaktion sauer. Blaß, trübe, schleimig-eitrig. Beim Stehen weißer Niederschlag. Täglich Eiter. Eiweiß. Einige Blutkörperchen. — Ausgang: Tod. — Pathologischer Befund: Rechte Niere voluminös, cystisch degeneriert. Linke Niere klein, schlaff, in Rinde eine Cyste. Herz blaß, schlaff. Leber normal.

11. Haarer (10) 1861. — Alter und Geschlecht: 47jähriger Mann. — Anamnese. 1. Symptom: Rheumatiker. In den letzten Jahren sehr viel Durst; ungewöhnlich viel Urin, dem öfters Blut beigemischt. — Symptome: Zunehmende Korpulenz. Erdfahles Aussehen. Mattigkeit. Leib sehr groß. Links eine ebene vom Nabel bis zum Os ilei reichende Geschwulst mit stumpfem vorderen und unteren Rande; später ließ sie sich hin- und herbewegen, dann zeigte sie Unebenheiten. Nierengegend schmerzhaft. Leberdämpfung sehr vergrößert. Mehrmals nicht sehr beträchtliche Nierenblutungen. Mehrmals urämische Erscheinungen. — Harnbefund: Ungewöhnlich große Harnmenge, öfters bluthaltig, sonst hell. Starker Eiweißgehalt. — Klinische Diagnose: Zuerst Milztumor mit Morbus Brigthii. Dann Nierencarcinom. — Ausgang: Tod unter urämischen Erscheinungen. — Pathologischer Befund: Beide Nieren cystisch degeneriert: rechte Niere etwas kleiner als linke; Nierenbecken erweitert. Leber fettig entartet, an

unterer Fläche des linken Lappens eine wallnußgroße Cyste. Im Plexus chorioideus Cysten bis zur Größe einer Erbse. Herz sehr hypertrophisch. Große Menge blutiges Serum im Thorax. Milz dreifach vergrößert, matschig erweicht.

12. Frerichs (b. Terburgh (50)) 1861. — Alter, Geschlecht: 65jährige Frau. — Klinische Diagnose: Zufälliger Sektionsbefund. — Ausgang: Tod an Pneumonie und Pericarditis. — Pathologischer Befund: In linker Niere große Anzahl Cysten; rechte Niere normal. In Leber zahlreiche Cysten.

13. Lanceraux (b. Lejars (40)) 1863. — Alter, Geschlecht: 50jähriger Mann. — Anamnese. 1. Symptom: Aufgenommen wegen einer kleinen Wunde am Schenkel. — Symptome: Delirium, Coma, Tod. — Ausgang: Tod im urämischen Coma. — Pathologischer Befund: Beide Nieren beträchtlich vergrößert, besonders die rechte (1535 gr), und cystisch degeneriert.

14. Lanceraux (b. Lejars (40)) 1863. — Alter, Geschlecht; 43jähriger Mann. — Symptome: Somnolenz, Erbrechen, Dyspnoë, Coma. Urämische Magen- und Darmbeschwerden. — Harnbefund: Leichte Albuminurie. — Ausgang: Tod im urämischen Coma. — Pathologischer Befund: Beide Nieren und die Leber cystisch degeneriert.

15. Klein (13) 1866. — Alter, Geschlecht: 53jähriger Mann. — Klinische Diagnose: Zufälliger Sektionsbefund. — Ausgang: Tod an käsiger Hepatisation beider Lungen bei gleichzeitiger Skrophulose vieler Lymphdrüsen. — Pathologischer Befund: Beide Nieren gleichmäßig vergrößert und cystisch degeneriert; Nierenbecken weit. Übriger Sektionsbefund nicht vorhanden.

16. Jaccoud (b. Lejars (40)) 1867. — Alter, Geschlecht: Frau. — Anamnese. 1. Symptom: Erst wenige Tage vor dem Tode erkrankt. — Symptome: Ein Tag vor Exitus Bewußtseinsverlust, Muskeln der Extremitäten und des Rückens spastisch kontrahiert. Opisthotonus. Atmung mühsam. Hohes, durch Pericarditis bedingtes Fieber. — Harnbefund: Kein Tropfen Urin in der Blase. Anurie. — Klinische Diagnose: Zuerst Cerebrospinalmeningitis. — Ausgang: Tod im urämischen Coma. — Pathologischer Befund: Beide Nieren total cystisch degeneriert. Pericarditis sicca acuta. Nervensystem intakt.

17. Chautreuil (b. Lejars (40)) 1867. — Alter und Geschlecht: 39jährige Frau. — Klinische Diagnose: Zufälliger Sektionsbefund. — Ausgang: Tod an Tuberculosis pulmonum. — Pathologischer Befund: Beide Nieren cystisch degeneriert. In Leber zahlreiche Cysten. Tuberculosis pulmonum.

18. Church (b. Lejars (40) 1868. — Alter, Geschlecht: 40jährige Frau. — Anamnese. 1. Symptom: 3 Jahre vor Exitus Hemiplegie. — Symptome: 5 Tage vor Exitus Apoplexie, eine 2. kurz vor der Aufnahme. Aufgenommen in comatösem Zustande, bald darauf Exitus. — Ausgang: Tod an Apoplexie. — Pathologischer Befund: Beide Nieren gleichmäßig cystisch degeneriert. Apoplektische Herde im Gehirn.

19. Joffroy (b. Lejars (40) 1868). — Alter, Geschlecht: 46jährige Frau. — Symptome: Nie Nierenbeschwerden. Kachektisches Aussehen. Magerkeit. — Klinische Diagnose: Verdacht auf Carcinom. — Ausgang: Tod an Pneumonie. — Pathologischer Befund: Beide Nieren um das Doppelte vergrößert und cystisch degeneriert. In Leber zahlreiche Cysten.

20. Leboucher (b. Lejars (40) 1869). — Alter, Geschlecht: 74jährige Frau. — Symptome: Geschwulst und Härte im Epigastrium. Ödeme der unteren Extremitäten. — Klinische Diagnose: Abdominaltumor, der auf die Vena cava inf. drückt. — Ausgang: Tod. — Pathologischer Befund: Beide Nieren cystisch degeneriert. In Leber zahlreiche Cysten; der palpierte Tumor entsprach einer orangegroßen Lebercyste.

21. Wipham (b. Lejars (40) 1870). — Alter, Geschlecht: 48jähr. Mann. — Anamnese. 1. Symptom: Husten seit einem Monat, intensive Bronchitis. — Symptome: 2 Tage nach der Aufnahme Hämaturie. 1 Stunde vor Exitus plötzlich schwere Dyspnoë. Bewußtsein bis zuletzt erhalten. — Harnbefund: Urin hell. Beträchtliche Menge Eiweiß. — Ausgang: Tod an Lungenödem. — Pathologischer Befund: Beide Nieren enorm vergrößert und cystisch degeneriert. Herz vergrößert, linker Ventrikel sehr hypertrophisch, rechter stark dilatiert. Lungenödem. Bronchitis.

22. Wipham (b. Lejars (40) 1870). — Alter, Geschlecht: 49jähr. Mann. — Anamnese. 1. Syptom: Bis 3 Tage vor Exitus im Berufe tätig. Aufnahme wegen Tibiasequester. — Symptome: Bronchitis, Dyspnoë, reichlich schleimigblutiger Auswurf. Temperatur wenig erhöht. Puls 120, hart. Nie Ödeme. — Harnbefund: Urin hell. Eiweißhaltig. — Ausgang: Tod an Schwäche und Asphyxie. — Pathologischer Befund: Beide Nieren enorm vergrößert und cystisch degeneriert. Linker Ventrikel hypertrophisch, rechter dilatiert. Stauungslungen; Bronchitis.

23. Lorey (b. Lejars (40) 1874). — Alter, Geschlecht: 52jähriger Mann. — Anamnese. 1. Symptome: Gichtiker. — Symptome: Nierenkoliken. Ein Tag vor Exitus enorme Epistaxis. Tod ohne comatöse Erscheinungen, Bewußtsein bis zuletzt erhalten. — Harnbefund: Harnmenge reichlich. Beträchtliche Menge Eiweiß. — Ausgang: Tod. — Pathologischer Befund: Beide Nieren cystisch degeneriert und fünffach vergrößert; in den Nierenbecken Steine.

24. Ebstein (18) 1875. — Alter, Geschlecht: 64jährige Frau. — Klinische Diagnose: Zufälliger Sektionsbefund. — Ausgang: Tod infolge Berstung der Hinterwand des linken Vorhofs des Herzens. — Pathologischer Befund: Beide Nieren vergrößert und cystisch degeneriert. Herz vergrößert; Mitral- und Aortenklappen verkalkt und nicht schlußfähig.

25. Malmsten (19) 1875. — Alter, Geschlecht: 22jährige Frau. — Anamnese. 1. Symptom: 2 Monate vor Exitus Schwellung des Gesichts, zunehmende Schwäche. In dem letzten $1^1/_4$ Jahr keine Menses. — Symptome: Jeden Morgen Anschwellung der Augenlider, die am Tage wieder verschwindet; ebenso der Extremitäten, besonders nach Bewegungen.

Das Ödem nimmt immer mehr zu und erstreckt sich schließlich über den ganzen Körper, besonders auf der linken Seite. Zunehmende Auftreibung des Abdomens, und zwar gleichförmig; keine Unebenheiten fühlbar. Nierengegenden druckempfindlich. Milz vergrößert. Herzdämpfung verbreitert, Puls 90, schwach und klein. Zunehmende Mattigkeit, Husten und Kurzatmigkeit; Verschlimmerung der Atemnot namentlich bei linker Seitenlage. Flüssigkeitserguß über der Lunge rechts unten. Anhaltender Kopfschmerz. Erbrechen. Lippen, Zahnfleisch, Mundschleimhaut werden blaurot, die Extremitäten kalt. Somnolenz. — Harnbefund: Harnentlerung häufiger als normal, aber ohne Schmerzen. Verminderung der Chlorsalze. Eiweiß. Eine Zeit lang auch Blut. Spärliche granulierte und einzelne Epithelialcylinder. — Ausgang: Tod an Endocarditis ulcerosa wahrscheinlich im Anschluß an ein Puerperium. — Pathologischer Befund: Beide Nieren cystisch degeneriert. Herz bedeutend vergrößert, beide Ventrikel hypertrophiert; Endocarditis ulcerosa. Im rechten Pleuraraum viel, im linken weniger Flüssigkeit. Im Abdomen viel Flüssigkeit. Leber klein, schlaff, Milz vergrößert. Im Magen stellenweise Gastromalacie. Im subkutanen Bindegewebe und der Haut zahlreiche Blutungen.

26. Harris 1876 (b. Lejars (40)). — Alter, Geschlecht: Junger Mann. — Anamnese. 1. Symptom: Plötzliche Bewußtlosigkeit, Lähmung der rechten Seite. — Symptome: Coma. Puls 100, voll, regelmäßig. — Harnbefund: Hell, trübe. Spezifisches Gewicht 1016. Geringer Eiweißgehalt. — Ausgang: Tod an Apoplexie. — Pathologischer Befund: Beide Nieren cystisch degeneriert. Linker Herzventrikel hypertrophisch und dilatiert. Allgemeine Atheromatose. Rechtseitige Pleuropneumonie. Apoplekt. Herd in linker Hirnhemisphäre.

27. Laverant (b. Lejars (40) 1876). — Alter, Geschlecht: 23jähriger Mann. — Anamnese. 1. Symptom: Seit mehreren Monaten beträchtliche Abmagerung. — Symptome: Kräfteschwund. Nachtschweiße. Herzklopfen, Atemnot, Brustschmerzen beim Gehen und Treppensteigen. Blässe. Kachexie. Depression. Herztöne schwach. Untersuchung von Lungen und Abdomen negativ. Plötzlicher Schüttelfrost und Fieber, bis 41°; dabei überall Schmerzen, Brechneigung, belegte Zunge. Ein Tag vor Exitus fällt das Fieber wieder ab. Nie Symptome seitens der Nieren. — Harnbefund: Harn nicht untersucht. — Klinische Diagnose: Beginnende Tuberculosis pulmonum. — Ausgang: Tod ganz plötzlich und unbemerkt. — Pathologischer Befund: Beide Nieren cystisch degeneriert, namentlich die linke sehr voluminös. Lungen und Herz gesund.

28. Laverant (b. Lejars (40) 1876). — Alter, Geschlecht: 23jähriger Mann. — Anamnese. 1. Symptom: Fühlt sich seit 2 Monaten krank. Symptome von Phthise. — Klinische Diagnose: Zufälliger Sektionsbefund. — Ausgang: Tod an allgemeiner Tuberkulose. — Pathologischer Befund: Beide Nieren cystisch degeneriert; linke Niere sehr vergrößert. Tuberkulose der Lungen, der Pleuren, des Peritoneums, der Leber, der Milz und des Magens.

29. Litten (20) 1876. — Alter, Geschlecht: 75jährige Frau. — Klinische Diagnose: Zufälliger Sektionsbefund. — Ausgang: Tod. —

Pathologischer Befund: Rechte Niere verkleinert und vollständig cystisch degeneriert; Kelche und Becken erweitert, mit Blutungen und Eiter bedeckt. Rechter Ureter erweitert bis zu einem doppelten Narbenring, 13 cm nach abwärts, ganze Schleimhaut mit Cysten bedeckt. Linke Niere nur etwas geschrumpft, sonst normal.

30. Michalowicz (b. Lejars 40) 1876). — Alter, Geschlecht: 45jährige Frau. — Anamnese. 1. Symptom: In der Jugend verschiedene Malariaanfälle. Vor 3 Jahren Fall auf die Seite, darnach lebhafte Schmerzen in der Lumbalgegend, 1 Monat darauf eine 4 Wochen anhaltende Hämaturie. Seitdem noch 2 Anfälle von Schmerzen und Hämaturie. Vor 2 Jahren Periode unregelmäßig. Vor 1 Jahre Pneumonie, die mit einer 2—3 tägigen Hämaturie einsetzte und aufhörte. — Symptome: Seitdem keine Hämaturie mehr, aber anhaltende dumpfe Schmerzen im rechten Hypochondrium. Geringe Auftreibung der rechten Seite, daselbst intensiver Druckschmerz: man fühlt einen runden, ziemlich deutlich begrenzten Körper. Schall darüber gedämpft, geht in Leberdämpfung über. Einige Male Fieber. Appetit wird allmählich schlechter, Abmagerung stärker, Schmerzen rechts heftiger. Bald darauf Erbrechen; flüssige Stühle mit schleimig-eitrigen Massen, wonach Linderung. Das Erbrechen kehrt wieder und wird heftiger. Dann heftiger Kopfschmerz mit Schlaflosigkeit. Plötzliche linksseitige Hemiplegie. Bewußtseinsverlust 6 Tage vor Exitus. — Harnbefund: Rötlich, trübe. Kein Eiweiß. — Klinische Diagnose: Perinephritischer Abszeß oder Carcinom der Niere oder blutiger Erguß unterhalb der Leber. — Ausgang: Tod an Apoplexie. — Pathologischer Befund: Beide Nieren cystisch degeneriert, aber ohne Vereiterung. Oberfläche der Leber mit kleinen Cysten bedeckt. Linker Herzventrikel leicht hypertrophisch. In rechter Hirnhemisphäre apoplektischer Herd. Linke Lunge zeigt rote Hepatisation.

31. Lataste (b. Lejars (40) 1877). — Alter, Geschlecht: 45jährige Frau. — Anamnese. 1. Symptom: Seit einiger Zeit Abnahme der Kräfte. Vorher immer gesund. — Symptome: Herz und Lungen ohne Besonderheiten Abdomen weich, nicht druckempfindlich. Leber überragt nicht den Rippenbogen. Appetit und Verdauung gut. Starke Abmagerung, extreme Schwäche. 6 Tage vor Exitus Schmerzen im Epigastrium, gleichzeitig Erbrechen. In den letzten Tagen Aufgeregtheit, Delirien, Gesichtsstörungen, starke Dyspnoë, leichte Knöchelödeme, tiefes Coma. — Harnbefund: 4 Tage vor Exitus Harnmenge 400, Eiweißhaltig. Am vorletzten Tage 200, fast reines Blut. Am letzten Tage Anurie. — Ausgang: Tod im urämischen Coma. — Pathologischer Befund: Beide Nieren um das Doppelte vergrößert und cystisch degeneriert, Becken der rechten Niere von einem Blutgerinnsel ausgefüllt. Leber von normaler Größe, mit kleinen Cysten bedeckt. Milz klein. Beträchtliche Hypertrophie des linken Ventrikels; Mitralstenose. Stauungslungen. Hirn leicht ödematös.

32. Rose (b. Lejars (40) 1878). — Alter, Geschlecht: Frau. — Anamnese. 1. Symptom: Langsam sich vergrößernder Tumor in linker Lumbalgegend. — Symptome: Der Tumor nimmt die linke Lendengegend ein und überschreitet die Linea alba; Fluktuation. Eine Punktion erzielt rötliche Flüssigkeit. Danach Besserung, nach 2 Jahren aber hat der Tumor

sein früheres Volumen wieder erreicht. Neue Punktion; danach Anasarka, Tod. — Klinische Diagnose: Ovarialkystom. — Ausgang: Tod nach der 2. Punktion. — Pathologischer Befund: Rechte Niere vollständig cystisch degeneriert; linke Niere in eine große Cyste verwandelt.

33. Deaver (b. Lejars (40)) 1879. — Alter, Geschlecht: 52jähriger Mann. — Anamnese. 1. Symptom: 2 Wochen vor Exitus schwere dyspeptische Beschwerden. — Symptome: 2 Tage vor Exitus: Gesicht gerötet, Atmung beschleunigt, geringer Husten. Haut weiß. Puls beschleunigt. Stupor. Beine bis zu den Knieen ödematös. Schmerz in linker Seite. 1 Tag vor Exitus starke Aufregung, Delirien. — Harnbefund: Nie Urinretention. Noch 2 Stunden vor Exitus Urin normal. — Ausgang: Tod. — Pathologischer Befund: Beide Nieren vergrößert und cystisch degeneriert. Herz dilatiert. Unterlappen der rechten Lunge hepatisiert; in rechter Pleurahöhle Flüssigkeit.

34. v. Bamberger (34). — Alter, Geschlecht: 40jährige Frau. — Ausgang: Tod an Apoplexie. — Pathologischer Befund: Beide Nieren cystisch degeneriert; Nierenbecken dünnwandig, erweitert. Linke Ventrikelwand aufs Doppelte verdickt. Frischer apoplektischer Herd im rechten Linsenkern.

35. Hare (b. Lejars 40)) 1880. — Alter, Geschlecht: 46jähriger Mann. — Anamnese. 1. Symptom: Vor 1 Jahre Pleuritis. Vor $^3/_4$ Jahre Hämaturie, die ihm Erleichterung von einem anhaltenden Schmerze in linker Lumbalgegend brachte. — Symptome: Seit einiger Zeit Anschwellung des Abdomens. Es war ein Tumor zu palpieren, mit gedämpftem Schall, ohne Fluktuation. Plötzlicher Bewußtseinsverlust, Steifheit, Somnolenz, Lähmung beider Hände, wiederholte Spasmen, etwa 5 Wochen vor Exitus. Unterextremitäten etwas ödematös. Noch 2 solcher Anfälle. — Harnbefund: 2—3 mal Hämaturie. In den blutfreien Intervallen Urin klar, hell, geringer Eiweißgehalt, ohne Sediment; spezifisches Gewicht 1008. — Ausgang: Tod an Urämie. — Pathologischer Befund: Beide Nieren vergrößert, besonders die linke, und cystisch degeneriert. Umbilicalhernie. Herz leicht hypertrophisch.

36. Gairdner (b. Lejars (40)) 1880. — Alter, Geschlecht: 40jähriger Mann. — Anamnese. 1. Symptom: Seit 18 Jahren widerholt Anfälle von Hämaturie, begleitet von unbestimmten Schmerzen, besonders im Thorax linkerseits. — Symptome: Im ganzen 5 Anfälle von Hämaturie; nach den 3 ersten Besserung, dann allmählich wieder Verschlimmerung. In linker Nierengegend Tumor, in rechter unbestimmt. Blase sehr reizbar. Noch vor gründlicher Untersuchung Exitus unter urämischen Erscheinungen. — Harnbefund: Wiederholt Blut im Urin. — Ausgang: Tod an Urämie. — Pathologischer Befund: Beide Nieren, besonders die linke, cystisch degeneriert. Herz dilatiert. In beiden Lungenspitzen Bronchiektasien.

37. Bond (b. Lejars (40)) 1880. — Alter, Geschlecht: 38jähriger Mann. — Anamnese. 1. Symptom: Seit einigen Jahren häufiger Harndrang. Seit 6 Monaten vorübergehende Krämpfe im Epigastrium. Zunehmende Schwäche. Wiederholt Blutungen aus dem Zahnfleisch. —

Symptome: 6 Wochen vor Exitus Anfälle von Hämaturie. Schmerzen in den Knieen, besonders nachts. Seit ca. 7 Wochen vor Exitus Kopfschmerz, Ohrensausen, Appetitsverminderung, Verstopfung; beträchtliche Abmagerung. ca. 2 Wochen vor Exitus neue Hämaturie. In letzter Zeit Blutungen aus Mund und Rectum. In der linken Seite fühlt man einen soliden Tumor. Hautfarbe leicht bronzefarben, Schleimhäute anämisch. Zunge trocken. Atem fötid, wird immer langsamer. Sprechen fällt schwer. Unruhiger Schlaf. — Harnbefund: In den blutfreien Intervallen spezifisches Gewicht von 1010—1014. Saure Reaktion. Blaßgelbe Farbe. Immer eiweißhaltig. Wenig Nieren- und Blasenepithelien, Leukocyten, Kalk- und Oxalatkristalle. — Ausgang: Tod an Urämie. — Pathologischer Befund: Beide Nieren cystisch degeneriert; Nierenbecken ausgedehnt. Meteorismus. Stauungslungen; Ödem der Lungen.

38. Eve (b. Lejars (40)) 1880. — Alter, Geschlecht: 47jähriger Mann. — Anamnese. 1. Symptom: 10 Tage vor Exitus Epistaxis. 1 Woche vor Exitus Hämaturie. — Symptome: In letzter Woche Krämpfe in Fingern und Bauchmuskeln. Haut kalt und klebrig. Beträchtliche Dyspnoë. Petechien an Brust und Bauch. Urämisches Coma einige Stunden vor dem Tode. — Harnbefund: Saure Reaktion; spezifisches Gewicht 1010; Eiweißhaltig. 1 Tag vor Exitus Anurie. — Ausgang: Tod im urämischen Coma. — Pathologischer Befund: Beide Nieren cystisch degeneriert; Becken sehr dilatiert. Linker Ventrikel hypertrophisch, atheromatös. Im rechten Corpus striatum Höhlung.

39. Duboc (b. Lejars 40)) 1880. — Alter, Geschlecht: 37jährige Frau. — Anamnese. 1. Symptom: 5 Wochen vor Exitus Gefühl der Schwere in den Gliedern, geringe Nierenschmerzen, Übelkeit. — Symptome: Dann häufiges Erbrechen grünlicher Massen, dadurch rasche Abmagerung. Geringe Diarrhö, Stuhl schleimig. Kopfschmerz, zuerst zeitweilig, dann anhaltend. Aufregung. Abdomen leicht aufgetrieben, empfindlich bei Druck und Bewegungen; Epigastrium etwas schmerzhaft; im Abdomen tympanitischer Schall mit Ausnahme der Regio hypogastrica. Herztöne schwach, Puls frequent. Rasseln in den hinteren tiefen Lungenpartien. 3 Tage vor Exitus Delirien; Incontinentia urinae. 1 Tag vor Exitus Coma; Temperatur wird subnormal; Haut kalt, klebrig; Zunge trocken, schwärzlich; Abdomen aufgetrieben, gespannt. Am letzten Tage stertoröse Atmung; geringe konvulsivische Zuckungen. — Harnbefund: 300 gr, durch Katheter gewonnen. eiweißhaltig; zuletzt starker Eiweißgehalt. — Klinische Diagnose: Nierenaffektion, ohne nähere Bestimmung. — Ausgang: Tod im urämischen Coma. — Pathologischer Befund: Beide Nieren um das Doppelte vergrößert und cystisch degeneriert; Kelche und Ureteren dilatiert. Herz vergrößert, linker Ventrikel hypertrophisch. Stauungslungen. Stauungsleber. Im Larynx große Ekchymosen. Im Duodenum kleine oberflächliche Geschwüre und Ekchymosen.

40. Brigidi u. Severi (b. Lejars (40) 1880. — Alter, Geschlecht: ca. 50jähriger Mann. — Anamnese. 1. Symptom: Vor 10 Jahren typhoides Fieber. — Symptome: Seitdem Schmerzen in Lenden- und Lebergegend. — Harnbefund: Zuletzt Incontinentia urinae, deshalb kein Harn zu bekommen. — Ausgang: Tod an croupöser Pneumonie. —

Pathologischer Befund: Beide Nieren vergrößert und cystisch degeneriert; Becken und Ureteren etwas verengt. In Leber große Zahl kleiner Cysten.

41. Solier (26) 1880. — Alter, Geschlecht: 45jähriger Mann. — Anamnese. 1. Symptom: 9 Jahre vor Exitus Stoß in der Gegend des linken Hypochondriums, seitdem zunehmende Schmerzen der linken Seite. — Symptome: Kurz vor dem Tode Zeichen von Nephritis und Urämie sowie Herzhypertrophie. — Ausgang: Tod an Urämie. — Pathologischer Befund: Nur linke Niere cystisch degeneriert; Kelche, Becken und oberer Ureterteil dilatiert, in der Mitte des Ureters narbige Verengerung. Herzhypertrophie.

42. Solier (26) 1880. — Alter, Geschlecht: 60jähriger Mann. — Symptome: Zeichen von Urämie, akut auftretend. — Ausgang: Tod in akutem urämischen Coma. — Pathologischer Befund: Beide Nieren cystisch degeneriert; Becken und Ureteren dilatiert. Blase klein, mit verdickter Wand. Striktur der Pars membranacea urethrae.

43. Strübing (27) 1881. — Alter, Geschlecht: 51jährige Frau. — Anamnese. 1. Symptom: 5 normale Geburten, 7 Aborte. Seit letzter Geburt vor 6 Jahren wiederholt leichte, bald vorrübergehende Anschwellung der Füße. Vor einem Jahre Hämaturie; gleichzeitig Schmerzen in den Nierengegenden und Ödeme. 5 Monate später die gleichen Erscheinungen, vom Arzte werden Geschwülste in beiden Hypochondrien, besonders im linken konstatiert. — Symptome: Wegen eines neuen Anfalles 3 Monate vor Exitus Aufnahme. Sehr anämische und kachektische Person. Knochenbau kräftig, Fettpolster mäßig, Muskulatur schlaff. Augenlider leicht, Füße bis zur Hüfte stark ödematös. Lungen o. B. Herzdämpfung nach außen und unten verbreitert; 2. Aortenton accentuiert, Puls hart, stark gespannt. Abdomen aufgetrieben, beide Hypochondrien etwas emporgewölbt und lebhaft schmerzhaft. Leberoberfläche glatt. Im rechten Hypochondrium Resistenz, hier fühlt man einen Tumor von nicht ganz glatter Oberfläche; ebenso links, darüber beiderseits Dämpfung bis zur Wirbelsäule. Beide Nierengegenden druckempfindlich. Die Tumoren sind per vaginam nicht im kleinen Becken zu fühlen. Große Mattigkeit. Atmung mühsam und beschleunigt. Stimme leicht belegt. Zunge feucht, mäßig belegt. Stuhl angehalten, von graubrauner Farbe. Schlaf gut; bisweilen heftiger Kopfschmerz. Allmähliche Steigerung der Beschwerden. Anhaltender Druck in Leber- und Magengegend. Abnahme des Appetits. Häufig, besonders nach dem Essen Übelkeit und Erbrechen. Stärkerer Meteorismus, leichter Ikterus, Fäces weißgrau. Nach einer vorübergehenden Besserung wieder Verschlimmerung. Schüttelfrost, Husten, Stiche im linken Schulterblatt, croupöse Pneumonie im linken Unterlappen. Collaps. — Harnbefund: Gelbbraune Farbe, leicht getrübt. Tägliche Menge 800—1000. Reichlicher Eiweißgehalt. Bodensatz aus Schleim und Pflasterepithelien. — Klinische Diagnose: Nierencarcinom. — Ausgang: Tod unter Erscheinungen des akuten Lungenödems. — Pathologischer Befund: Beide Nieren cystisch degeneriert, Nierenbecken erweitert. In Leber makroskopisch keine Cysten zu erkennen. Herz vergrößert, linker Ventrikel hypertrophisch. Lungenödem; linksseitige Unterlappenpneumonie.

44. Clark (b. Lejars (40)) 1881. — Alter, Geschlecht: 40jähriger Mann. — Anamnese. 1. Symptom: Seit einigen Jahren periodische Fieberanfälle. — Symptome: Allgemeines Unwohlsein. Schwächegefühl. In Magengegend Tumor zu fühlen. Keine bestimmten Symptome. Nie Nierenbeschwerden. — Harnbefund: Menge vermehrt. Spezifisches Gewicht 1005. Fast wasserhell, klar, kein Eiweiß. — Klinische Diagnose: Magencarcinom. — Ausgang: Tod an allgemeiner Kachexie. — Pathologischer Befund: Beide Nieren vergrößert, besonders die linke, und cystisch degeneriert; in beiden harte knorplige Massen; linke Niere in Magengegend gewandert. Leber vergrößert. Herz etwas hypertrophisch.

45. Juhel-Rénoy (b. Lejars (40)) 1881. — Alter, Geschlecht: 57jährige Frau. — Anamnese. 1. Symptom: Ohne nachweisbare Ursache 2 Monate vor Exitus Ödem der Unterextremitäten, das bald bis zum unteren Teil des Abdomens stieg. Daneben Beklemmungsgefühl, Husten. — Symptome: 8 Tage vor Exitus Aufnahme. Doppelseitiger pleuritischer Erguß. Beträchtliche Dyspnoë. Thoracocentese beiderseits bringt nur geringe Erleichterung. Leber überragt den Rippenbogen, ihre Begrenzung schwer wegen des Ödems der Bauchdecken. Zunahme des Ödems, allgem. Anasarka. Dyspnoë steigert sich. Aufregung. — Harnbefund: Menge gering, in kleinen Quantitäten gelassen. Trüb. Stark eiweißhaltig. Blut. — Klinische Diagnose: Morbus Brightii mit doppelseitiger Pleuritis. — Ausgang: Tod an Urämie. — Pathologischer Befund: Beide Nieren vergrößert und cystisch degeneriert. Leber voluminös, mit zahlreichen Cysten besetzt. Herzfleisch gelb, fettig degeneriert; Zeichen alter Pericarditis. In Pleurahöhlen beträchtliche Menge serofibrinöser Flüssigkeit.

46. Pye-Smith (28) (b. Lejars (40)) 1881. — Alter, Geschlecht: 50jähriger Mann. — Anamnese. 1. Symptom: Potator. Seit einigen Jahren Husten. — Symptome: Nie Nierensymptome. Arterienspannung erhöht. Nie urämische Erscheinungen. — Harnbefund: Urin von geringem spez. Gewicht. Gewöhnlich Eiweiß in Spuren. — Klinische Diagnose: Zufälliger Sektionsbefund. — Ausgang: Tod an chronischer interstitieller Pneumonie. — Pathologischer Befund: Beide Nieren vollständig cystisch degeneriert. Leber enthält einige größere und kleinere Cysten.

47. Merklen (b. Lejars (40)) 1882. — Pathologischer Befund: Beide Nieren cystisch degeneriert. Cysten in beiden Ureteren bis in die Blase.

48. Brodeur (b. Lejars (40)) 1882. — Alter, Geschlecht: 73jähriger Mann. — Anamnese. 1. Symptom: Potator. Mit 40 Jahren Rheumatismus. — Symptome: Augenschwäche. Etwas Atembeschwerden beim Treppensteigen. Geringe Ödeme der unteren Extremitäten, bes. abends. Ca. 4 Wochen vor Exitus, nach einem Alkoholexzeß, stärkere Dyspnoë. Orthopnoë, Husten, Fieber. Über den Lungen diffuse Rasselgeräusche. Herzdämpfung verbreitert, an Mitralis systolisches Geräusch. Gesicht gedunsen. Untere Extremitäten ödematös; das Ödem steigt allmählich bis zum Schenkelansatz. Nächtliche Delirien. — Harnbefund: Hell. 2 ‰ Eiweiß. — Ausgang: Tod an Urämie. — Pathologischer Befund: Beide Nieren vergrößert und cystisch degeneriert. Muskatnußleber. Herz hypertrophisch, besonders der linke Ventrikel. Atheromatose der Aorta. Stauungslungen.

49. Babinski (b. Lejars (40)) 1882. — Alter, Geschlecht: 56jährige Frau. — Anamnese. 1. Symptom: Seit 15 Monaten vor Exitus große Schwäche, Abmagerung, Appetitsverminderung. Intermittierende Schmerzen im Leib. Mehrmals geringe Hämorrhagien. Heftiger Kopfschmerz. Hat bis 14 Tage vor ihrem Tode gearbeitet, dann Aufnahme. — Symptome: Deprimierte Stimmung. Starke Diarrhöe. Leibschmerz, bes. links. Dämpfung in linker Iliacalgegend; man fühlt hier eine große, wohlbegrenzte, höckrige Masse. Leber scheint nicht vergrößert, doch druckempfindlich. In rechter Lunge Rasselgeräusche. 2 Tage vor Exitus Abnahme der Intelligenz, Incontinenz von Stuhl und Urin. 1 Tag vor Exitus absolutes Coma. — Harnbefund: Tägliche Menge 1500. Eiweißhaltig. Weiße und rote Blutkörperchen und größere Zellen. — Ausgang: Tod im urämischen Coma. — Pathologischer Befund: Beide Nieren enorm vergrößert, linke Niere viel größer als rechte, so daß sie sich in der Mittellinie berühren, und cystisch degeneriert. Leber auch vergrößert, mit großer Zahl Cysten. Herz groß. Rechte Lungenspitze emphysematös.

50. Sabourin (b. Lejars (40)) 1882. — Alter, Geschlecht: 40jährige Frau. — Symptome: Plötzliches Coma, Tod am selben Tage. — Harnbefund: Der in der Blase gefundene Urin enthält Eiweiß in Spuren. — Ausgang: Tod im urämischen Coma. — Pathologischer Befund: Beide Nieren vergrößert und cystisch degeneriert. Leber vergrößert, mit großer Menge Cysten.

51. Chotinsky (29) 1882. — Alter, Geschlecht: 35jährige Frau. — Anamnese. 1. Symptom: Seit 2 Jahren häufig Erbrechen, Appetitstörung, Verstopfung, Kopfschmerz. 1 Jahr vor Exitus Anfall von Bewußtlosigkeit. — Symptome: ca. 3 Wochen vor Exitus plötzlich auftretende, heftige linksseitige Brustschmerzen. Äußerst abgemagerte, kachektische, schwächliche Frau. Abdomen etwas aufgetrieben, kein Tumor zu fühlen. 6 Tage vor Exitus Sensorium benommen, Atmung und Puls beschleunigt, Temperatur erhöht bis zu 40^0, Fieberkurve sehr unregelmäßig; Zunge belegt, trocken. 2 Tage darauf Coma, Konvulsionen. Gegen Ende starke Bronchitis mit asthmatischen Anfällen. — Harnbefund: Harnmenge sehr spärlich. Dunkelrot. Starker Eiweißgehalt. Im Sediment sehr viel Eiterkörperchen, einige Blutkörperchen, keine Cylinder. — Klinische Diagnose: Nephritis interstitialis chronica mit urämischen Erscheinungen. — Ausgang: Tod an Urämie. — Pathologischer Befund: Beide Nieren dreifach vergrößert und cystisch degeneriert; Cysten z. T. vereitert.

52. Chotinsky (29) 1882. — Alter, Geschlecht: 65jähriger Mann. — Anamnese. 1. Symptom: 6 Tage vor Exitus urämischer Anfall; vorher stets gesund. — Symptome: Kräftig gebauter Mann. Atmung beschleunigt und oberflächlich. Puls über 120, Radialis ziemlich gespannt, stark atheromatös. Zunge ganz trocken, borkig. Leichte Knöchelödeme. Haut trocken. Lungen o. B. Spitzenstoß wenig verbreitert. Abdomen weich, in rechter Lumbalgegend deutlich höckrige Geschwulst. Sensorium eingenommen. Heftiger Kopfschmerz. Stuhl angehalten. Steigerung der urämischen Symptome. Ödeme werden stärker. Comatöse Zustände, epileptiforme Zuckungen. — Harnbefund: Tägliche Harnmenge wechselnd, aber nie vermehrt, ca. 1200. Spez. Gewicht 1010. Wasserhell. Wenig

Eiweiß. Keine Formelemente. — Klinische Diagnose: Aufgenommen mit der Diagnose Typhus; dann diagnostiziert man linksseitige Nierenschrumpfung, rechtsseitige Hydronephrose. — Ausgang: Tod an Urämie. — Pathologischer Befund: Beide Nieren cystisch degeneriert; rechte Niere $1^1/_2$ fach vergrößert, linke Niere mehr als auf die Hälfte verkleinert. Leber mäßig geschrumpft, derb, unter Serosa 2—3 haselnußgroße Cysten. Linker Herzventrikel dilatiert und mäßig hypertrophiert; Pericardflüssigkeit vermehrt. Lungenödem. Unter Pia mater sehr viel Flüssigkeit, ebenso in den Hirnventrikeln; Hirnsubstanz blutleer. Knöchelödeme.

53. Chotinsky (29) 1882. — Alter, Geschlecht: 22jährige Frau. — Klinische Diagnose: Zufälliger Sektionsbefund. — Ausgang: Tod an Pneumonie. — Pathologischer Befund: Beide Nieren cystisch degeneriert. Beide Ovarien klein, ödematös, mit rötlichen Cysten besetzt. Herz ziemlich groß, linker Ventrikel etwas hypertrophisch. Lungenödem. Bronchialdrüsen links mit käsigen Herden. Hirn und Hirnhäute anämisch.

54. Chotinsky (29) 1882. — Alter, Geschlecht: 54jährige Frau. — Symptome: Man fühlt Anschwellung der Nieren. Wegen eines myelogenen Sarkoms wird die Exarticulatio humeri gemacht. Sehr starke Abmagerung. — Harnbefund: Wenig Eiweiß. Spärliche hyaline und körnige Cylinder, ziemlich zahlreiche Leukocyten, einige Epithelzellen, viel Detritus. — Ausgang: Tod nach der Operation durch Erschöpfung und Collaps. — Pathologischer Befund: Beide Nieren cystisch degeneriert; in linker Niere kein Nierengewebe mehr, in rechter noch kleine Inseln; rechts doppelter Ureter. In Leber zahlreiche Cysten. Uterus ganz seitlich der rechten Beckenwand angepreßt. Herz klein, fest, linker Ventrikel hypertrophisch. Linker unterer Lungenlappen hepatisiert; diffuse Bronchitis. Linke Mandel und unteres Ösophagusende mit Ulcerationen bedeckt. Hirnanämie.

55. Chéron (b. Lejars (40)) 1884. — Alter, Geschlecht: 43jähriger Mann. — Symptome: Erbrechen. Coma. — Klinische Diagnose: Phthisis pulmonum. — Ausgang: Tod im urämischen Coma. — Pathologischer Befund: Beide Nieren cystisch degeneriert. Herz hypertrophiert.

56. Valude 1884 (b. Lejars (40)). — Alter, Geschlecht: Mann. — Symptome: Retentio urinae. — Klinische Diagnose: Zufälliger Sektionsbefund. — Ausgang: Tod an Kachexie. — Pathologischer Befund: Beide Nieren cystisch degeneriert. Carcinom des Duodenum mit Übergreifen auf die Leber.

57. Leichtenstern (31) 1884. — Alter, Geschlecht: 48jährige Frau. — Anamnese. 1. Symptom: $1^1/_2$ Jahre vor Exitus schwere Anämie mit Neigung zu Ödemen, bes. im Gesicht. — Symptome: Rechts unterhalb der Leber ist ein Tumor zu fühlen. Ascites. Zeichen einer Hypertrophie des linken Ventrikels. Rigidität und Spannung der Arterien. — Harnbefund: Tägliche Harnmenge 2000—4000. Niedriges spez. Gewicht. Geringe, zeitweise fehlende Albuminurie. Keine Cylinder. — Klinische Diagnose: Nierentumor, wahrscheinlich Sarkom. — Ausgang: Tod. — Pathologischer Befund: Beide Nieren enorm vergrößert, rechte etwas mehr, und cystisch degeneriert; Nierenbecken eng.

58. Prudden (b. Lejars (40)) 1885. — Alter, Geschlecht: 47jährige Frau. — Anamnese. 1. Symptom: Vor 16 Monaten Metrorrhagie. — Symptome: Wohlgenährt, blaß. 3 Monate vor Exitus Schmerzen im Abdomen, bes. im rechten Hypochondrium. Ödem der unteren Extremitäten. Collum uteri knorpelhart, Scheide eng. Dyspnoë. Geringer Ascites. Starkes Ödem der Bauchdecken. Leberdämpfung bis zum Nabel. — Harnbefund: Kein Eiweiß. — Ausgang: Tod. — Pathologischer Befund: Beide Nieren cystisch entartet; linke Niere kleiner als rechte; Kelche und Becken erweitert.

59. Caresme (b. Lejars (40)) 1885. — Alter, Geschlecht: 63jährige Frau. — Anamnese. 1. Symptom: Seit 8—10 Jahren rechtsseitige Geschwulst ohne Beschwerden. Phthise im letzten Stadium mit Diarrhöe, Fieber, Hämoptoë. — Symptome: Man fühlt in der rechten Seite eine schlecht umgrenzte, glatte Geschwulst, die sich nach oben in die Leber fortzusetzen scheint; seit einiger Zeit Schmerzen hier, bes. bei Druck, beim Atmen und Husten. Links nichts zu fühlen. In den letzten Tagen Inkontinenz von Urin und Stuhl. — Harnbefund: Normal. — Ausgang: Tod an Phthise. — Pathologischer Befund: Beide Nieren beträchtlich vergrößert, bes. die rechte, und vollständig cystisch entartet; Nierenbecken dilatiert. Leber, von normaler Größe, zeigt 8—10 Cysten. Am Collum uteri 3 aus Cysten zusammengesetzte Tumoren. Lungencavernen.

60. Marchand (34) 1885. — Alter, Geschlecht: Junger Mann. — Anamnese. 1. Symptom: Vorher anscheinend gesund. — Symptome: Keine Vermutung eines Nierenleidens. In letzten Lebenstagen soporös. — Harnbefund: Der bei der Sektion in der Blase gefundene Urin ist klar und eiweißfrei. — Klinische Diagnose: Zufälliger Sektionsbefund. — Ausgang: Tod an Pneumonie. — Pathologischer Befund: Beide Nieren vergrößert, namentlich die linke, und cystisch degeneriert; rechtes Nierenbecken bis über Kindskopfgröße erweitert, linkes normal.

61. Wagner (36) 1886. — Alter, Geschlecht: 41jährige Frau. — Anamnese. 1. Symptom: Hereditär phthisisch belastet. Hat 12 mal geboren, mehrmals abortiert. Im 6. Monat gravida. Vorher immer gesund gewesen. — Symptome: 17 Tage vor Exitus erkrankt sie plötzlich, angeblich nach Erkältung mit Schüttelfrost, Leibschmerz, Erbrechen, Durchfall; Durchfall und Erbrechen bessern sich etwas nach einigen Tagen. Große Schwäche. Mäßig kräftig, mager, apathisch, zeitweise unklar. Milz geschwollen. Meteorismus. Zweifelhafte Roseolen und typhöse Stühle. Temperatur bis 39,5°. 4 Tage vor Exitus ganz unvermittelt Frühgeburt mit starker Blutung. Danach große Herzschwäche. Keine urämischen Erscheinungen. Keine Ödeme. — Harnbefund: Tägliche Menge ca. 1000. Spez. Gewicht 1009. Goldgelb, schwach trübe. Spuren von Eiweiß. Geringes Sediment. Massenhafte, sehr dicke, stark granulierte Cylinder, wenig weiße, keine roten Blutkörperchen. Harn wird trüber und mehr rötlichbraun. — Ausgang: Tod an allgemeiner Erschöpfung. — Pathologischer Befund: Beide Nieren cystisch degeneriert. Ausgedehnte Cystenbildung in der Leber. Colo- und Ileotyphus. Diphtherische Entzündung des puerperalen Uterus. Lungenemphysem, Lungenödem mit Stauung; Lobular-

infiltrate, vereinzelt mit eitriger Schwellung im rechten Unterlappen. Herz normal.

62. Wagner(36) 1886. — Alter, Geschlecht: 50jähriger Mann. — Anamnese. 1. Symptom: Erkrankt 1 Monat vor seinem Tode an Furunkulose. — Symptome: Mittelgroßer, ziemlich kräftiger, leidlich genährter Mann. Große Anzahl von Karbunkeln. Es besteht Fieber, das 1 Tag vor Exitus wieder schwindet. Gleichzeitig langsames Schwinden des Bewußtseins, Krämpfe, Coma. — Harnbefund: Normal. — Klinische Diagnose: Kein Verdacht einer Nierenkrankheit. — Ausgang: Tod im urämischen Coma. — Pathologischer Befund: Beide Nieren cystisch degeneriert; linke Niere größer als rechte; Becken und Kelche erweitert. Allgemeine Karbunkulose. Geringe Milzschwellung. Dilatation beider Herzventrikel ohne Hypertrophie. Lungenemphysem, Lungenödem. Verdickung der weichen Hirnhäute. Ödem der Hirnsubstanz.

63. Wagner(35) 1886. — Alter, Geschlecht: 48jähriger Mann. — Harnbefund: Stets eiweißfrei. Im spärlichen Sediment ganze Anzahl dünner und auffallend dicker granulierter Cylinder. — Klinische Diagnose: Zufälliger Sektionsbefund. — Ausgang: Tod an Lungenphthise. — Pathologischer Befund: Beide Nieren nicht sehr hochgradig cystisch degeneriert. Tuberkulose der Lungen.

64. Schachmann (b. Lejars(40)) 1886. — Alter, Geschlecht: 37jähriger Mann. — Anamnese. 1. Symptom: Potator. Mit 18 Jahren nach einer Erkältung plötzlich heftiger Schmerz in linker Seite mit Kopfschmerz, Fieber und Anorexie, 6 Wochen dauernd. Seitdem periodische, ohne bes. Ursache auftretende Schmerzen an verschiedenen Körperstellen, in beiden Hypochondrien und beiden Lumbalgegenden; diese dauern 3 bis 10 Tage. Vor 11 Jahren Syphilis. Vor 3 Jahren wiederholte abendliche Fieberanfälle. Vor einigen Jahren Bleikolik. — Symptome: 4 Wochen vor Exitus plötzliche Erkrankung nach Genuß einer großen Menge kalten Wassers. Unmittelbar danach heftiger zunehmender Schmerz in linker Seite, der in linke Leistengegend und Testikel ausstrahlt. Gleichzeitig Erbrechen. Die Schmerzen wechseln in ihrer Intensität, schließlich 14 Tage vor Exitus am heftigsten in linker Lumbalgegend, ganz bes. bei Palpation, ausstrahlend in verschiedene Punkte des Abdomens, bes. ins rechte Hypochondrium. Leber vergrößert, bei Palpation schmerzhaft. Appetitlosigkeit. Zunge weiß, feucht. Vollständige Schlaflosigkeit. Puls und Atmung beschleunigt. Temperatur zuweilen bis 39°. Große Schwäche. Depression. 1 Tag vor Exitus Diarrhöe und Erbrechen; kein Kopfschmerz; keine Ödeme; Puls klein. Am letzten Tage starke Dyspnoë, bläuliche Flecke an den Beinen, Extremitäten werden kalt; Coma. — Harnbefund: Tägliche Menge zuerst 800—1200, nimmt ab bis 250 und 150. Harn immer in kleinen Quantitäten gelassen, mühsam. Eiweiß in Spuren, in den letzten 8 Tagen sehr reichlich. Sehr dunkel, ohne Niederschlag. In den letzten 8 Tagen von rötlicher Farbe. Am letzten Tage 150 g fast reines Blut. — Ausgang: Tod im urämischen Coma. — Pathologischer Befund: Beide Nieren cystisch degeneriert und vergrößert, bes. die linke; Ureteren etwas dilatiert, Blase ebenfalls, voller Blut, Ekchymosen der Schleimhaut. Prostata groß. Leber und Milz vergrößert. Im Pericard wenig blutige Flüssig-

keit; Herz schlaff, weich; Mitralklappen leicht verdickt; an Aorta einige atheromatöse Plaques. In linker Lungenspitze und Mittellappen der rechten Lunge einige tuberkulöse Herde; im übrigen geringe Stauung in den Lungen.

65. Legrand (b. Lejars (40)) 1887. — Alter, Geschlecht: 49jähriger Mann. — Anamnese. 1. Symptom: Seit 2 Jahren Kopfschmerzen, Ödeme. — Symptome: Sehr heftige, dauernde Kopfschmerzen. Schlaflosigkeit. Mattigkeit. Depression. Ohrensausen. Sehr heftige Wadenkrämpfe. Zuckungen in Händen und Armen. Einige Male Asthmaanfälle. Schmerzhaftes Kribbeln in den Fingern. Jucken und Kältegefühl in Rücken und Beinen. Intermittierendes Ödem. Diarrhöe. Öfter Erbechen. Herztöne leise, rein. Sehr oft geringes Nasenbluten. Schließlich Coma. — Harnbefund: Tägliche Menge 1800—2000. Klar. Zuerst kein Eiweiß, erst 4 Tage vor Exitus wird der Harn etwas eiweißhaltig. — Klinische Diagnose: Morbus Brightii. — Ausgang: Tod im urämischen Coma. — Pathologischer Befund: Beide Nieren vergrößert, bes. die linke, und cystisch degeneriert. Herz dilatiert.

66. Hommey (b. Lejars 40)) 1887. — Alter, Geschlecht: 33jähriger Mann. — Anamnese. 1. Symptom: Potator. Vor 4 und 2 Jahren Pneumonie. Wegen Phlegmone des Handrücken werden lange Inzisionen gemacht. — Symptome: Schüttelfrost. 6 Tage nach der Operation Delirien, 11 Tage nach der Operation heftige Konvulsionen. Kurz vor Exitus Temperatur von 43°. — Harnbefund: Urin, anfangs ohne Eiweiß, wird in der letzten Woche eiweißhaltig. — Klinische Diagnose: Zufälliger Sektionsbefund. — Ausgang: Tod an septischen Erscheinungen. — Pathologischer Befund: Rechte Niere vergrößert und cystisch degeneriert; linke Niere zeigt nur 2 Cysten. Herz normal.

67. Hommey (b. Lejars (40)) 1887. — Alter, Geschlecht: 88jährige Frau. — Symptome: 2 Tage vor Exitus Aufnahme. Bewußtsein erhalten. Zunge trocken. Puls beschleunigt, klein, irregulär. Herz o. B. Rasselgeräusche im linken Unterlappen. Geringe Dyspnoë; Erbrechen; Coma. — Harnbefund: Menge vermindert. Spez. Gewicht 1016. Reaktion neutral. Dunkelgelbe Farbe. Stark eiweißhaltig. — Ausgang: Tod im urämischen Coma. — Pathologischer Befund: Beide Nieren cystisch degeneriert, bes. die rechte; Kelche dilatiert; in einem Kelch der rechten Niere ein Stein. Muskatnußleber. Herz etwas hypertrophisch. Lungenödem; Stauungslungen.

68. Hommey (b. Lejars (40) 1886). — Alter, Geschlecht: 46jähriger Mann. — Anamnese. 1. Symptom: Seit seiner Jugend oft Kopfschmerz, Erbrechen, Nasenbluten. — Symptome: Seit $^1/_2$ Jahre vor Exitus Zeichen von Phthise, Husten, Schweiss, Diarrhöe, Appetitlosigkeit. Seitdem Abmagerung. Haut bräunlich mit einigen Pigmentflecken. Trockene Rasselgeräusche. Abdomen o. B. Zuweilen leichte Hämaturien. Phthise verschlimmert sich. — Harnbefund: Zuweilen Blut im Urin. — Klinische Diagnose: Zufälliger Sektionsbefund. — Ausgang: Tod an Phthise. — Pathologischer Befund: Beide Nieren cystisch degeneriert, von normaler Größe; auch in Schleimhaut des Beckens und der Kelche viele Cysten. Lungen- und Darmtuberkulose.

69. Hommey (b. Lejars (40) 1887). — Alter, Geschlecht: Junger Mann. — Anamnese. 1. Symptom: Ein Sarkom der Brustwand wird exstirpiert. — Klinische Diagnose: Zufälliger Sektionsbefund. — Ausgang: Tod 1 Monat nach der Operation an putrider Pleuritis. — Pathologischer Befund: Beide Nieren cystisch entartet.

70. Courbis (b. Lejars (40) 1887). — Alter, Geschlecht: 62jähriger Mann. — Anamnese. 1. Symptom: Vor 20 Jahren Flüssigkeit im Abdomen. Vor 4 Jahren wurde ein Tumor im Epigastrium und rechten Hypochondrium bemerkt. — Symptome: Der Tumor wuchs allmählich, besonders im letzten Jahre. Daneben Verdauungsstörungen; Stuhl normal. Reichlicher Ascites. Nach Entleerung von 15 Liter Flüssigkeit aus dem Abdomen zeigt sich, daß der Tumor fast das ganze Abdomen einnimmt; er ist resistent, seine Oberfläche uneben, höckrig, aus fluktuierenden Knoten bestehend. Punktion der Leber ergibt gelbe Flüssigkeit. — Harnbefund: Normal. — Ausgang: Tod 3 Wochen nach der Aufnahme. — Pathologischer Befund: Beide Nieren beträchtlich vergrößert und cystisch degeneriert. Leber sehr vergrössert und vollständig mit Cysten bedeckt. Im Abdomen 5—6 Liter klarer seröser Flüssigkeit. Herz umfangreich, Wand schlaff, fettig. Lungen emphysematös.

71. Stoer (37) 1887. — Alter, Geschlecht: 47jährige Frau. — Anamnese. 1. Symptom: Vor 6 Jahren Wassersucht. — Symptome: ca. 5 Wochen vor Exitus heftige Schmerzen in Magen- und Schultergegend, sowie auf der Brust; starkes Herzklopfen und Atemnot, bes. nachts, so daß kein Schlaf. Außerdem Aufstoßen und Erbrechen, bes. nach dem Essen. Appetit verringert; Stuhl normal. Patientin ist ziemlich stark abgemagert, etwas kachektisch. Haut gelblich, Schleimhäute blaß, leicht cyanotisch. Herzdämpfung bis Mamillarlinie, Puls sehr frequent, schwach. Zunge trocken, rissig und belegt. Abdomen etwas aufgetrieben, nirgends druckempfindlich; seitlich Dämpfung, bei Lagewechsel Aufhellung. Heftige Schmerzen in Herzgegend, ausstrahlend in beide Schultern, mit Angstgefühl, Beklommenheit und Atemnot. 2 Tage vor Exitus wird Patientin etwas apathisch. Am letzten Tage Somnolenz, subnormale Temperatur. — Harnbefund: In den letzten Tagen wird die tägliche Harnmenge geringer, 650—700; spez. Gewicht 1010; Reaktion sauer; sehr trüb, scheinbar bluthaltig. Eiweißgehalt wechselnd, zuweilen beträchtlich. Am letzten Tage reagiert der Harn alkalisch, hat einen sehr stinkenden Geruch; Blut ist nicht sicher nachweisbar. — Klinische Diagnose: Zuerst Insufficientia cordis et Ascites. Dann Angina pectoris. — Ausgang: Tod ohne besondere Erscheinungen (wahrscheinlich an Urämie). — Pathologischer Befund: Beide Nieren cystisch degeneriert; Nierenbecken verengert. Kleine Cyste im linken Ovarium. Geringe Altersatrophie von Leber und Milz; kleines Cavernom der Leber. Residuen von Perisplenitis und Perimetritis. Emphysema pulmonum; narbige Einziehungen an beiden Lungenspitzen.

72. Philippson (39) 1888. — Alter: 54 Jahr. — Klinische Diagnose: Zufälliger Sektionsbefund. — Ausgang: Tod. — Pathologischer Befund: Beide Nieren vergrößert, bes. die rechte, und cystisch degeneriert; Becken erweitert.

73. Duguet (b. Lejars (40) 1888). — Alter, Geschlecht: 52 jährige Frau. — Anamnese. 1. Symptom: Vorher immer gesund. — Symptome: 1. Untersuchung 3 Jahre vor Exitus: Große allgemeine Schwäche. Herzklopfen. Appetit vermindert, Verdauung gestört. In beiden Lendengegenden fühlt man Tumoren, nicht druckempfindlich; fast kein spontaner Schmerz. Sie sind unbeweglich; Oberfläche zeigt prall elastische Höcker. 2. Untersuchung $1\,^1/_2$ Jahre vor Exitus: Schwäche hat zugenommen. 3. Untersuchung ca. 10 Tage vor Exitus: Schlaf schlecht, Kopfschmerz. Erbrechen von Speiseresten und galligen Massen, das unstillbar wird. Diarrhöe. Schmerzen im Abdomen. Vollständiger Appetitverlust. — Harnbefund: 1. Untersuchung: Spez. leicht, hell, kein Eiweiß. 2. Untersuchung: Tägliche Menge 2000—3000. Klar, durchsichtig. Kein Eiweiß, ein einziges Mal glaubte man eine Spur Eiweiß zu erkennen. 3. Untersuchung: Urin wird nur noch in unbedeutender Menge gelassen. — Klinische Diagnose: Schon nach der ersten Untersuchung wird die Diagnose auf doppelseitige polycystische Nierendegeneration gestellt. — Ausgang: Tod im urämischen Coma. — Pathologischer Befund: Beide Nieren enorm vergrößert und cystisch degeneriert. Leber etwas vergrößert. Deutliche Hypertrophie des Herzens. Arterisklerose.

74. Lejars (40) 1888. — Alter, Geschlecht: 53 jährige Frau. — Anamnese. 1. Symptom: Im 23. Jahre fieberhafte Krankheit mit mehrtägiger Anurie. Seitdem öfter 1—2 tägige Anurie. — Symptome: Kräftig, korpulent. 8 Tage vor Exitus plötzlich galliges Erbrechen, ganze Nacht hindurch. Abdomen schmerzhaft, etwas aufgetrieben; Bauchdecken sehr dick. Lebhafter Druckschmerz in beiden Nierengegenden. Puls frequent, voll. Stuhl normal. Keine Ödeme. 3 Tage vor Exitus plötzlich Schüttelfrost. In den Unterlappen beider Lungen feuchtes Rasseln. Am nächsten Tage Dypnoë; geringe Knöchelödeme; heftiges Nasenbluten. Haut kalt; Puls klein, frequent. Gesicht wird cyanotisch; Zunge und Lippen trocken, fuliginös. In den letzten 2 Tagen stark Diarrhöe. Am letzten Tage sinkt die Temperatur bis 33°. Intelligenz und Bewußtsein bis zuletzt erhalten. — Harnbefund: Kein Urin zu bekommen, da 6 Tage dauernde Anurie; auch durch Katheter kein Urin erhältlich. Nur 3 Tage vor Exitus einige Tropfen Urin ins Bett. — Klinische Diagnose: Zunächst eingeklemmte Hernie. Dann Verschluß beider Ureteren durch Steine. — Ausgang: Tod an Urämie und Anurie. — Pathologischer Befund: Beide Nieren stark vergrößert und cystisch degeneriert; in den Cysten Steine. Leber etwas verkleinert.

75. Boyer (b. Lejars (40) 1888). — Alter, Geschlecht: 47jähriger Mann. — Symptome: Unbestimmte Schmerzen, Erbrechen. Abdomen aufgetrieben, wenig gespannt, unempfindlich. Im linken Hypochondrium fühlt man einen Tumor; rechts ist nichts zu fühlen, dagegen hier in Nierengegend dumpfer Schmerz bei Druck. Unvollständige Apoplexie. — Ausgang; Tod. — Pathologischer Befund: Beide Nieren kindskopfgroß, cystisch degeneriert. In rechter Niere einige weißliche Inseln von Knorpelkonsistenz.

76. Rayer (b. Lejars (40) 1888). — Alter, Geschlecht: 39jährige Frau. — Symptome: Kachektisches Aussehen. Einige Tage vor Exitus

cerebrale Symptome, Delirium, Coma. — Harnbefund: Geringe Menge. Gelblich-weißer Niederschlag. — Ausgang: Tod im urämischen Coma. — Pathologischer Befund: Beide Nieren cystisch degeneriert. Uteruscarcinom.

77. Rayer (b. Lejars (40)) 1888. — Alter, Geschlecht: Frau im vorgerückten Alter. — Symptome: Ganz plötzlich cerebrale Symptome. Coma, allgemeine Schwäche, Erweiterung der Pupillen, Trachealrasseln. Tod in der folgenden Nacht. — Klinische Diagnose: Meningitis. — Ausgang: Tod im urämischen Coma. — Pathologischer Befund: Beide Nieren cystisch degeneriert.

78. Rayer (b. Lejars (40)) 1888. — Alter, Geschlecht: 49jähriger Mann. — Anamnese. 1. Symptom: Seit 10 Jahren Anfälle von Lendenschmerz. — Symptome: Blutige Stühle. Delirium. Coma. — Harnbefund: Zuweilen etwas vermehrt. — Ausgang: Tod im urämischen Coma. — Pathologischer Befund: Beide Nieren cystisch degeneriert.

79. Rayer (b. Lejars (40)) 1888. — Alter, Geschlecht: 48jähriger Mann. — Symptome: Leichte rheumatische Schmerzen. Plötzliche Dyspnoë. Nach Katheterisation Konvulsionen, Coma. Tod nach 24 Stunden. — Harnbefund: Retentio urinal. Durch Katheter gewonnener Urin enthält Eiter. — Ausgang: Tod im urämischen Coma. — Pathologischer Befund: Beide Nieren cystisch degeneriert, einige Cysten vereitert. Lobulärpneumonie.

80. Newman (43) 1889. — Alter, Geschlecht: 46jähriger Mann. — Anamnese. 1. Symptom: Schmerz, zuerst in rechter Seite ohne Hämaturie; 11 Monate später plötzlicher Schmerz in linker Seite, begleitet von Hämaturie. — Symptome: Patient klagt über Verdauungsstörungen, Kopfschmerz, Schwindel, permanente Nierenschmerzen und Hämaturie: die Blutung kommt nur aus der linken Niere. In beiden Nierengegenden Tumoren, die beständig an Größe zunehmen. Hypertrophie des linken Ventrikels. Arterielle Spannung erhöht. Die Nierentumoren sind rundlich, uneben, druckempfindlich. Patient ist anämisch und abgemagert. — Harnbefund: Andauernde beträchtliche Hämaturie. Starker Eiweißgehalt. Granulierte und hyaline Cylinder, Epithelzellen. — Klinische Diagnose: Doppelseitige cystische Nierendegeneration. — Ausgang: Tod an Urämie. — Pathologischer Befund: Beide Nieren cystisch degeneriert. Linker Ventrikel hypertrophisch.

81. Paterson (46) 1890. — Alter, Geschlecht: 62jähriger Mann. — Anamnese. 1. Symptom: Seit ca. 4—5 Monaten Abmagerung; vorher immer gesund. — Symptome: Gutgebauter Patient. Haut rauh und trocken. Ödem an Beinen, Brust, Bauch und Rücken. Wegen des Ödems der Bauchdecken Palpation erschwert, trotzdem fühlt man eine Vergrößerung der Leber bis zum Nabel; ihr Rand ist scharf und hart, ihre Oberfläche uneben, aber ohne deutliche Knoten. Temperatur subnormal, Puls klein, irregulär und inäqual, systolisches Geräusch. Rasselgeräusche. Zunehmende Atemnot. Der Atem hat urinösen Geruch. Viel Durst, kein Appetit. Zunehmende Anämie. Schläfrigkeit. Extremitäten werden kalt. 2 Stunden vor Exitus Konvulsionen, dann Bewußtlosigkeit. — Harnbefund: Spez.

Gewicht 1010. Saure Reaktion. Helle Farbe. Mäßiger Eiweißgehalt. — Klinische Diagnose: Morbus Brightii. — Ausgang: Tod im urämischen Coma. — Pathologischer Befund: Beide Nieren gleichmäßig cystisch degeneriert. Leber vergrößert, Oberfläche mit Cysten bedeckt. Herz vergrößert, linker Ventrikel hypertrophisch und dilatiert. Lungenödem.

82. Terburgh (50) 1891. — Alter, Geschlecht: Alte Frau. — Ausgang: Tod. — Pathologischer Befund: Beide Nieren cystisch degeneriert. Leber übersät mit Cysten. In einem Ovarium eine Cyste. Hirnparalyse.

83. Taylor (b. Terburgh (50)) 1891. — Geschlecht: Frau. — Anamnese. 1. Symptom: Vor 24 Jahren angeblich „Leberentzündung". — Symptome: Plötzlich auftretendes Ödem der unteren Extremitäten, geringes Ödem im Gesicht, Ascites. Später Erbrechen von Blut, blutige Faeces; dadurch sehr starke Blutverluste, Collaps, Konvulsionen, Coma. — Harnbefund: Eiweißgehalt. — Ausgang: Tod im urämischen Coma. — Pathologischer Befund: Beide Nieren cystisch degeneriert. In Leber Cysten, z. T. mit Eiter gefüllt.

84. Lichtheim (52), Nauwerck u. Hufschmid (53) 1892. — Alter, Geschlecht: 53 jähriger Mann. — Anamnese. 1. Symptom: Seit $^3/_4$ Jahren Symptome seitens des Magen, hervorgerufen durch gleichzeitiges Magencarcinom. — Symptome: Man fühlt 2 große Nierentumoren, weich, undeutlich fluktuierend. Probepunktion ergibt eine leicht getrübte, eiweißreiche Flüssigkeit mit rosettenförmigen Körperchen. Leichte Ödeme. Obstipation; Appetitverlust, Erbrechen, Schmerz im Abdomen. Wegen der Kompression wird Gastroenterostomie gemacht. — Harnbefund: Tägliche Menge 1100—2000. Spez. Gewicht 1007. Harn klar, hell. Eiweiß nur andeutungsweise. — Klinische Diagnose: Doppelseitige Cystennieren. — Ausgang: Tod an eitriger Peritonitis kurz nach der Operation. — Pathologischer Befund: Beide Nieren cystisch degeneriert; Nierenbecken verzerrt. An Innenseite und oberem Ende der rechten Niere mehrere krebsig infiltrierte Lymphdrüsen, ebenso über dem Kreuzbein. In Leber viele bis haselnußgroße Cysten. Pyloruscarcinom. Fibrosarkom des linken Nervus tibialis.

85. Ewald (56) 1892. — Alter, Geschlecht: 67 jährige Frau. — Anamnese. 1. Symptom: Seit längerer Zeit Verdauungsbeschwerden, besonders wiederholtes Erbrechen nach der Nahrungsaufnahme, pappiger Geschmack, kein Appetit. — Symptome: Große wohlbeleibte Person. Etwas stärkere Resistenz in beiden Hypochondrien. Herz und Lungen o. B. Zunge mäßig belegt. Mürrisches unfreundliches Wesen. Schlaflosigkeit. Hämorrhoidalblutungen. Nach einer Morphiuminjektion stärkeres Erbrechen, Unruhe, Rötung des Gesichts. Respiration wird fliegend, keuchend. 60—80 Atemzüge pro Minute. Puls klein, langsam und wenig gespannt. Herztöne rein, schwach, 2. Aortenton verstärkt. Collaps. Urämischer Anfall. — Harnbefund: Harn soll bisher spärlich und blutig gewesen sein. Am Nachmittag vor dem Tode wurde spontan eine geringe Menge gelassen, dieser Harn war eiweißfrei. — Klin. Diagnose: Zunächst Verdacht auf chron. Magenaffektion. — Ausgang: Tod im urämischen

Anfall. — Pathologischer Befund: Beide Nieren vergrößert und cystisch degeneriert; in einzelnen Cysten Steine. Keine Herzhypertrophie.

86. Stiller (57) 1892. — Alter, Geschlecht: 40 jährige Frau. — Symptome: Harte unebene Geschwulst in der rechten Bauchseite. — Klinische Diagnose: Nierencarninom. — Ausgang: Tod. — Pathologischer Befund: Cystische Entartung ausschließlich der rechten Niere.

87. v. Kahlden (60) 1893. — Alter, Geschlecht: 50 jähriger Mann. — Symptome: Patient erkrankt wenige Tage vor seinem Exitus unter den Erscheinungen einer Bronchitis und Pneumonie. Keinerlei Nierensymptome. Kräftiger Mann, Panniculus ziemlich gut entwickelt. — Klinische Diagnose: Zufälliger Sektionsbefund. — Ausgang: Tod an Pneumonie. — Pathologischer Befund: Beide Nieren um das 4—6 fache vergrößert und cystisch degeneriert. Leber nicht vergrößert; linker Leberlappen fast vollständig in einen cystischen Tumor verwandelt, im rechten Leberlappen große Anzahl kleiner Cystchen. Herz vergrößert, linker Ventrikel etwas hypertrophisch.

88. v. Kahlden (60) 1893. — Alter, Geschlecht: 42 jähriger Mann. — Anamnese. 1. Symptom: 6 Jahre vor dem Tode einmalige heftige Schmerzen im Unterleib. Bauch soll damals aufgetrieben und durch Punktion große Menge Flüssigkeit entleert sein. — Symptome: Seitdem ist der Unterleib aufgetrieben. Hin und wieder kolikartige Schmerzen. Habituelle Stuhlverstopfung. Im letzten Jahre wurden die Schmerzen häufiger und stärker, so daß dadurch Patient arbeitsunfähig war. 1 Tag vor Exitus plötzlich urämische Symptome; collapsähnlicher Zustand, dann plötzlich Bewußtlosigkeit. Kurzdauernde klonische Zuckungen, zumeist auf Extension der Finger und Zehen beschränkt; kurz vor dem Tode wurden diese ungestümer und erstreckten sich auf die gesamte Körpermuskulatur. Ausgang: Tod an Urämie. — Pathologischer Befund: Beide Nieren cystisch degeneriert. Hypertrophie des linken Ventrikels.

89. Chelchowski (63) 1893. — Alter, Geschlecht: 50jähriger Mann. — Klinische Diagnose: Zufälliger Sektionsbefund. — Ausgang: Tod. — Pathologischer Befund: Beide Nieren cystisch degeneriert. Herz, bes. linker Ventrikel, hypertrophisch.

90. Dmochowski u. Janowski (66) 1894. — Alter, Geschlecht: 48jährige Frau. — Symptome: Ziemlich gut gebaut, schlecht genährt: sehr wenig Fett, mäßige Muskulatur. Hautfarbe blaß. Beiderseits Emphysem. Man fühlt im Abdomen einen Tumor. — Klinische Diagnose: Tumor abdominis. — Ausgang: Tod an Peritonitis nach chirurgischem Schnitt. — Pathologischer Befund: Beide Nieren vergrößert und cystisch degeneriert. — Leber kolossal vergrößert, vollständig cystisch entartet. Milz um das Doppelte vergrößert. Peritonitis acuta diffusa. Herz vergrößert, beide Ventrikel etwas hypertrophisch. Doppelseitiges Lungenemphysem.

91. Mc Intire (68) 1894. — Alter, Geschlecht: 50jähriger Mann. — Anamnese. 1. Symptom: 2 Jahre vor dem Tode fühlte man einen Tumor in der linken Seite. — Symptome: Epigastrische Kolikanfälle. In

letzter Zeit leichte Ödeme. Zeitweilige Somnolenz. Zuletzt urämisches Coma. — Harnbefund: Stärkerer Eiweißgehalt. — Ausgang: Tod im urämischen Coma. — Pathologischer Befund: Beide Nieren cystisch degeneriert; linke Niere etwas größer als rechte.

92. Opitz (75) 1895. — Alter, Geschlecht: 40jährige Frau. — Anamnese. 1. Symptom: Vor 4 Jahren Leberleiden. 5 Monate vor Exitus Schmerzen in rechter Seite und quer über den Leib. — Symptome: 1 Monat später Anschwellung von Leib und Beinen. Stuhl fast nie spontan. Appetit leidlich. Starker Durst. Starke Blässe, Schmerzen im Leib, Atemnot. Gesicht und Oberkörper sehr mager. Starke Schwellung des Leibes. Bauchdecken sehr ödematös. Enorm pralles Ödem der Beine. Reichlicher Ascites, nach dessen Punktion man einen grobhöckrigen Lebertumor fühlt; ein etwa taubeneigroßer Höcker desselben fluktuiert. Probepunktion ergibt klare, hellgelbe, fadenziehende Flüssigkeit. Auch das Gesicht wird ödematös. Meteorismus mit quälenden Blähungen. Schließlich auch Ödem beider Hände. Durchfälle. Inkontinenz von Stuhl und Urin. Während der letzten Tage Fieber. — Harnbefund: Tägliche Harnmenge vermindert, 400. 4 Proz. Eiweiß. Im Sediment viel Pflasterepithelien, ferner kleinere Epithelien, Leukocyten, hyaline Cylinder, z. T. mit Zellen besetzt. — Klin. Diagnose: Cysto-Carcinoma hepatis; Nephritis, vielleicht infolge Stauung durch Kompression der Hohlvene; Ascites gravis; Enteritis. — Ausgang: Tod. — Pathologischer Befund: Beide Nieren cystisch degeneriert; das restiernde Nierengewebe fettig entartet; rechte Niere hat noch etwas mehr Parenchym als linke. Ausgedehnte Cystenbildung der Leber; in 2 großen Lebercysten reichlich gelber Eiter. Stauungsascites. Stark ödematöse Schwellung der Darmwand. Anteflexio uteri. Erosionen und Blutungen der Vaginalschleimhaut. Cyste im Ligamentum latum. Lungen klein, Unterlappen comprimiert. Herz klein. Geringe fettige Fleckung der Aorta. Ödem der Uvula. Blutungen in die Tonsillen und die Schleimhaut des Zungengrundes. Hämorrhagische Infiltration des unteren Speiseröhrenendes.

93. Höhne (80) 1896. — Alter, Geschlecht: 49jährige Frau. — Anamnese. 1. Symptom: Ihre 20jährige Tochter (Nr. 167) an demselben Leiden erkrankt. Ein 9 Wochen altes Kind an Nierenkrankheit gestorben. Sie hat 5 mal geboren; bei der 4. Geburt Dammriß, seitdem Prolapsus uteri. Vor 4 Jahren Schlaganfall. Das jetzige Leiden begann 3 Jahre vor dem Tode mit Verdauungsstörungen und Leibschmerzen; Abnahme der Körperkräfte, allgemeine Mattigkeit. Schmerzen im Unterleib. In linker Nierengegend ein apfelgroßer, harter, unbeweglicher Tumor der Niere. — Symptome: Im letzten Jahre verschlechterte sich das Allgemeinbefinden noch mehr. Völlige Appetitslosigkeit und Arbeitsunfähigkeit. Abnahme geistiger Funktionen, Teilnahmlosigkeit. Vor $^1/_4$ Jahre starke Menses, Mattigkeit nimmt zu, so daß sie bettlägerig wird. Schmerzen in linker Unterbauchgegend, Druck im Magen. Obstipation. Kurzatmigkeit. Husten, dabei Stiche in der Brust. Magere Frau, blasse Farbe, kühle Extremitäten, keine Ödeme. Muskulatur schlaff, Kräfte gering. Zunge trocken, borkig. Herztöne leise, rein; Puls klein, regelmäßig. Abdomen aufgetrieben. Nabelbruch. Linke Regio inguinalis druckempfindlich. Über-

all tympanitischer Schall. In linker Weiche fühlt man einen druckempfindlichen, über apfelgroßen, grobhökerigen, soliden Tumor, der respiratorisch unverschieblich. Nach Entleerung des Darmes Punktion des Tumors links: trübe dunkelbraune Flüssigkeit, alkalisch, eiweißhaltig mit rosettenartigen Körperchen; rechts: klare hellgelbe Flüssigkeit mit nur einigen verfetteten Epithelien. — Harnbefund: Tägliche Menge 450. Spez. Gewicht 1012. Neutrale Reaktion. Klar. $^1/_2$ $^0/_{00}$ Eiweiß. Im spärlichen Sediment einige Blasenepithelien, Tripelphosphat und harnsaures Natron, niemals Cylinder. — Klinische Diagnose: Cystische Degeneration beider Nieren. — Ausgang: Chloroformtod bei Zahnextraktion. — Pathologischer Befund: Beide Nieren vergrößert, bes. die linke, und cystisch degeneriert. An den Ovarien mehrere bohnengroße Cysten. Herz schlaff, myocarditische Schwielen. Hirngefäße atheromatös. Im linken Gyrus praecentralis erweichter Herd.

94. Jacobson (82) 1896. — Alter, Geschlecht: 81jährige Frau. — Anamnese. 1. Symptom: $^1/_2$ Jahr vor dem Tode Schmerzen und zeitweilige Anschwellung in linker Bauchseite. — Symptome: Durchfall. Starker Kräfteverlust. Linksseitige fluktuierende Nierengeschwulst. Punktion ergibt dicke, gelbe Flüssigkeit mit zahlreichen Cholestearintafeln. Später war der Tumor von selbst verschwunden. — Harnbefund: Geringe Albuminurie. — Ausgang: Tod an Entkräftung. — Pathologischer Befund: Linke Niere cystisch degeneriert und z. T. vereitert.

95. Roosing (85) 1897. — Alter, Geschlecht: 41jährige Frau. — Symptome: Fast moribund aufgenommen. Man fühlt einen rechtsseitigen Nierentumor. — Klinische Diagnose: Nierentumor. — Ausgang: Tod. — Pathologischer Befund: Beide Nieren cystisch degeneriert.

96. Hodenpyl (87) 1897. — Alter, Geschlecht: 50jähriger Mann. — Klinische Diagnose: Zufälliger Sektionsbefund. — Ausgang: Tod an Pneumonie. — Pathologischer Befund: Beide Nieren vergrößert und cystisch degeneriert.

97. Bockenheimer (83) 1897. — Alter, Geschlecht: 54jähriger Mann. — Anamnese. 1. Symptom: In comatösem Zustande aufgenommen, deshalb keine Anamnese zu erheben. — Symptome: Knochenbau kräftig. Muskeln und Fettpolster mäßig. Gesichtsfarbe leicht cyanotisch. Keine Ödeme. Flüssigkeitserguß in rechter Pleurahöhle. Herztöne rein, Puls ziemlich klein, etwas beschleunigt. Zunge belegt. Leberbefund normal. Abdomen nirgends aufgetrieben, nirgends schmerzhaft. Sensorium stark getrübt. Am nächsten Tage in Armen und Beinen kurze klonische Zuckungen, auch im Facialisgebiet. Flüssigkeitserguß in linker Pleura. Reichliche Diarrhöen. Vollständige Benommenheit. Unaufhörliche Zuckungen in Extremitäten und Gesicht. Puls sehr klein, weich. Am 3. Tage geringe Steifigkeit der Wirbelsäule; Bauchmuskulatur ziemlich gespannt. Leichte Hyperästhesie der Haut. Gesteigerte Reflexerregbarkeit am ganzen Körper. Puls klein, aber gespannt. Temperatur immer normal. — Harnbefund: Spez. Gewicht 1010. Mittlere Eiweißmengen. Spärliche hyaline und granulierte Cylinder. — Klinische Diagnose: Nephritis, Urämie (?). Meningitis nicht auszuschließen. — Ausgang: Tod an Urämie. — Patho-

logischer Befund: Beide Nieren cystisch degeneriert, Nierenbecken sehr eng; im rechten Ureter inkarzerierter Stein. An Leberoberfläche zahlreiche Cysten. Hypertrophie des linken Ventrikels. Pneumonia incipiens lobi sup. dextri; Sugillationen in beiden Pleuren. Haemorrhagia subduralis cerebri; Ödema piae matris; Plexus chorioideus von kleinen Cysten reichlich durchsetzt.

98. Tuffie'r (b. Albarran und Imbert (147) 1897). — Symptome: Bewegliche schmerzhafte Niere. Es wird eine Explorativinzision gemacht. Ausgang: Bei Veröffentlichung noch am Leben. — Pathologischer Befund: Cystisch entartete Niere.

99. Niemer (93) 1898. — Alter, Geschlecht: 55jähriger Mann. — Anamnese. 1. Symptom: 3 Wochen vor Exitus Verminderung der tägl. Harnmenge, häufiger, quälender Harndrang. Vorher immer gesund. — Symptome: Decrepider Patient. Beschleunigte Herzaktion. In beiden Nierengegenden große Tumoren. Keine Ödeme. Die letzten 3 Tage Anurie. Urämie. — Harnbefund: Durch Katheter 400 ccm Urin. Spez. Gewicht 1016. Reaktion sauer. Reichlicher Fettgehalt, dadurch chylusähnliche, weiße, trübe Farbe. Wenig Eiweiß. Spärliche granulierte Cylinder, zahlreiche Leukocyten. — Ausgang: Tod an Urämie. — Pathologischer Befund: Beide Nieren cystisch degeneriert; Schleimhäute von Nierenbecken, Ureteren, Blase und Urethra entzündet. Braune Atrophie des Myocards: Dilatation und Hypertrophie des linken Ventrikels.

100. Edwards (95) 1898. — Alter, Geschlecht: 47jähriger Mann. — Symptome: Schmerzen, Harndrang, Erbrechen. Doppelseitiger, harter, höckriger Nierentumor. — Harnbefund: Tägliche Harnmenge etwas vermindert. Eiweiß in Spuren. — Ausgang: Tod an Lungenödem. — Pathologischer Befund: Beide Nieren cystisch degeneriert. Keine Sektion.

101. Roche (96) 1898. — Alter, Geschlecht: 63jähriger Mann. — Symptome: Symptome von chron. Nephritis. — Klinische Diagnose: Morbus Brightii. — Ausgang: Tod. — Pathologischer Befund: Beide Nieren cystisch degeneriert, besonders die linke.

102. Roche (96) 1898. — Alter, Geschlecht: 36jähriger Mann. — Anamnese. 1. Symptom: Seit mehreren Jahren Harnröhrenstriktur; deshalb wird die innere Urethrotomie gemacht. — Klinische Diagnose: Zufälliger Sektionsbefund. — Ausgang: Tod 14 Tage nach der Operation im urämischen Coma. — Pathologischer Befund: Beide Nieren cystisch degeneriert.

103. Johnson (98) 1898. — Alter, Geschlecht: 53jährige Frau. — Anamnese. 1. Symptom: Vor 12 Jahren Hämaturie, ein 2. Mal vor 4 Jahren. — Symptome: In den letzten 5 Monaten wiederholt Erbrechen nach dem Essen, zuletzt 6 mal täglich. Zunehmende Abmagerung und Schwäche. Habituelle Verstopfung. Schmerzen im Abdomen. Hautfarbe braun. Keine Lebervergrößerung, kein Ikterus. Jede Niere kann als großer unregelmäßiger Tumor palpiert werden, linksseitiger Tumor größer als rechts. — Harnbefund: Spez. Gewicht 1010. Reaktion sauer. Eiweiß in Spuren. Niederschlag von Eiter und Epithelien. — Ausgang: Tod ganz plötzlich, ohne Coma, bei vollem Bewußtsein. — Pathologischer Befund:

Beide Nieren cystisch degeneriert; Leber durch und durch mit Cysten besetzt. Ein Ovarium cystisch entartet. In der Milz ein Gumma. Keine Herzhypertrophie.

104. Litten (101) 1899. — Alter, Geschlecht: 55jährige Frau. — Symptome: Rechtsseitiger fluktuierender Nierentumor. Vergrößerung der Leber. Hypertrophie des linken Ventrikels. Urämische Erscheinungen. Coma. — Harnbefund: 4 Tage vor dem Tode normale Menge hellen klaren Urins; spez. Gewicht 1005; geringer Eiweißgehalt. Am nächsten Tage nur 600—800 gr durch Katheter gewonnen; 0,2 Proz. Harnstoff. — Klinische Diagnose: Wahrscheinlich Hydronephrose bei bestehender Schrumpfniere. — Ausgang: Tod im urämischen Coma. — Pathologischer Befund: Beide Nieren vergrößert und cystisch degeneriert. Leber vergrößert und mit zahlreichen Cysten durchsetzt. Hypertrophie des linken Ventrikels.

105. Parker (105) 1899. — Alter, Geschlecht: 43jähriger Mann. — Anamnese. 1. Symptom: Seit 8 Monaten vor dem Tode zunehmende Schwäche. Ein halbes Jahr vor Exitus heftiger Anfall von Lendenschmerzen: 2 Monate später trat Schlafsucht und Polyurie auf. — Symptome: Kräftiger, anämischer Mann. Klagt über Husten und Dyspepsie. Puls nicht gespannt. Dermatitis exfoliativa. Ödem der Füße, daß sich über den ganzen Körper und das Gesicht ausbreitet, dann wieder zurückgeht. Auch im übrigen Besserung, relatives Wohlbefinden, nur leichter Husten. Plötzlich Coma, Tod in wenigen Stunden. — Harnbefund: Normale Menge. Spez. Gewicht 1010—1017. Saure Reaktion. Helle Farbe. Eiweiß in Spuren. — Ausgang: Tod im urämischen Coma. — Pathologischer Befund: Beide Nieren cystisch degeneriert. Cysten im Plexus chorioideus. Lungen emphysematös; beide Unterlappen ödematös, Bronchitis.

106. Senator (102) 1899. — Alter, Geschlecht: 43jähriger Mann. — Anamnese. 1. Symptom: Mit 12 Jahren Wechselfieber. Mit 20 Jahren Gonorrhöe. — Mit 29 Jahren nach einer Erkältung Nierenentzündung mit Frost, Hitze, Schmerz in beiden Lendengegenden; Urin blutig, spärlich; Beine bis zu den Knieen geschwollen, ebenso die Augenlider; Gefühl, als ob Bleiklumpen in den Nierengegenden lägen, mit heftigen Schmerzen bei Bewegungen; Heilung nach 8 Wochen. Seitdem jährlich etwa 4 mal „kaltes Fieber" mit heftigen Schmerzen in den Nierengegenden. Vor 2 Monaten Schlaganfall. — Symptome: Jetziges Leiden seit 14 Tagen mit Schmerzen in Nierengegenden, in den Lenden und in linker Kopfhälfte; dabei nächtliches Fieber. Mittelgroßer Patient von kräftigem Knochenbau, schlaffer Muskulatur, mäßigem Fettpolster. Graugelbe Hautfarbe, leichtgerötete Wangen. Leichte, auf Druck schmerzhafte Knöchelödeme. Augenlider gedunsen. Herzdämpfung verkleinert; Töne sehr leise, rein. Arterienrohr hart, verdickt. Bronchitis. Abdomen wenig aufgetrieben. Häufiger Harndrang, dabei schmerzhafte Empfindung in der Blasengegend, die auch druckempfindlich. Es kommt zum Erbrechen von wässrigen, dunkelgrünen Massen. Schlaf leidlich. Sensorium frei. Schwäche der unteren Extremitäten; keine Patellarreflexe. Sprache schwerfällig. Eine Geschwulst ist nicht fühlbar. — Harnbefund: Harnmenge stark vermindert 400. Spez. Gewicht 1020. Braunrot, trübe, mit starkem Bodensatz. Bluthaltig. Blut-

körperchen, einzelne Leukocyten, zahlreiche Bakterien. Am letzten Tage nur 50 ccm Harn. — Klinische Diagnose: Nierentumor, wahrscheinlich Carcinom. — Ausgang: Tod an Apoplexie. — Pathologischer Befund: Beide Nieren kindskopfgroß und cystisch degeneriert. Leber groß mit zahlreichen Cysten. Milz um das Doppelte vergrößert. Cystitis catarrhalis. Lungenödem. Ödema glottidis. Herzhypertrophie. Atheromatose der Aorta. Apoplektischer Herd in rechter Hirnhemisphäre.

107. Steiner (103) 1899. — Alter, Geschlecht: 52jähriger Mann. — Anamnese. 1. Symptom: Sein 10jähriger Sohn hat eine rechtsseitige Cystenniere, eine Schwester leidet ebenfalls an Cystenniere; mehrere kleine Kinder verdächtig durch höckrige, noch kleine Nieren und leichte Albuminurie. Patient leidet seit 7 Jahren an einem Herzfehler, seit 6 Jahren an intermittierenden Hämaturien. — Symptome: Breitendurchmesser des Leibes beträchtlich vergrößert. Enorme höckrige Tumoren beider Nieren, keine Fluktuation, keine Druckempfindlichkeit. Hämoglobingehalt 50 Proz. — Harnbefund: Tägliche Harnmenge ca. 3000. Niedriges spez. Gewicht. Geringer Eiweißgehalt. Relativ viel Cylinder und homogene Schollen, viele rote Blutkörperchen und Schatten. — Klinische Diagnose: Doppelseitige Cystennieren. — Ausgang: Tod an Urämie. — Pathologischer Befund: Beide Nieren cystisch degeneriert. Leber cystisch degeneriert. Herz hypertrophisch; Klappenfehler. Atheromatose.

108. Steiner (103) 1899. — Alter, Geschlecht: 46jähriger Mann. — Anamnese. 1. Symptom: Eine 42jährige Schwester an Cystennieren verstorben. Eine 38jährige Schwester leidet ebenfalls an Cystennieren, ebenso hat ein 10jähriger Sohn deutliche rechtsseitige Cystenniere, bei mehreren Kindern Albuminurie. Patient fühlt sich seit 6 Jahren leidend. Vor 3 Jahren erste Hämaturie. — Symptome: Große wachsartige Blässe, vorgeschrittene Kachexie. Hämoglobingehalt 40 Proz. Starke Prominenz der Weichen. Stark hebende Herzaktion infolge Hypertrophie und Klappenfehler. — Harnbefund: Tägliche Harnmenge ca. 3000. In blutfreien Intervallen von niedrigem spez. Gewicht. Enthält Blut und mäßige Mengen Eiweiß. Viele Cylinder und homogene Schollen. — Klinische Diagnose: Doppelseitige Cystennieren. — Ausgang: Zur Zeit des Berichtes noch am Leben.

109. Dalton (113) 1900. — Alter, Geschlecht: 35jährige Frau. — Anamnese. 1. Symptom: Vor 8 Monaten entdeckte ein Arzt, als er die Patientin an Dyspepsie behandelte, Tumoren im Abdomen. Lordose der Lendenwirbelsäule. — Symptome: Beiderseits in Nierengegend elastische gelappte Tumoren; links größer als rechts. Herzdämpfung verbreitert; cardiovasculäre Symptome wie bei Morbus Brightii. — Harnbefund: Tägliche Menge wechselnd, zuweilen reichlich. Spez. Gewicht 1012. Farbe hell. Zuweilen Spuren von Eiweiß. Harnstoff um die Hälfte vermindert. — Klinische Diagnose: Doppelseitige Cystennieren. — Ausgang: Zur Zeit des Berichtes noch am Leben.

110. Charters Symonds (114) 1900. — Alter. Geschlecht: 43jähriger Mann. — Symptome: Beide Nieren vergrößert. Explorativinzision. — Klinische Diagnose: Tumor der rechten Niere mit kompensatorischer Hypertrophie der linken. — Ausgang: Zur Zeit des Berichtes

noch am Leben. — Pathologischer Befund: Durch die Inzision zeigt sich, daß beide Nieren cystisch degeneriert.

111. Dickinson (115) 1900. — Alter, Geschlecht: 43jähriger Mann. — Anamnese. 1. Symptom: Potator. Gichtiker; in letzten Jahren häufige und heftige Gichtanfälle. Seit 7 Jahren nierenkrank. Vor 4 Jahren Albuminurie und Ascites, den man auf Lebercirrhose bezog. — Symptome: Jetzt besteht Kurzatmigkeit, Kopfschmerz, Schlaflosigkeit, gelegentlich Erbrechen. Hautfarbe bräunlich, Haut trocken. Gesicht gedunsen. Puls hart. Herzdämpfung verbreitert. Leber groß. Abdomen aufgetrieben. Links fühlt man zwischen Nabel- und Milzgegend undeutlich einen tiefsitzenden höckrigen Tumor, rechts dagegen nicht. Nach einem akuten Gichtanfall Somnolenz, dann Delirium mit maniakalischen Erregungszuständen. — Harnbefund: Spez. Gewicht 1010. Reichlicher Eiweißgehalt. — Ausgang: Tod an Erschöpfung. — Pathologischer Befund: Beide Nieren enorm vergrößert und cystisch degeneriert, besonders die linke. Herz hypertrophisch und dilatiert, besonders der linke Ventrikel. Ödem und Hypostase der Lungen. Im rechten Linsenkern haselnußgroße Cyste mit gelblicher Flüssigkeit, ohne Zeichen alter Hämorrhagie in der Nachbarschaft, daher möglicherweise kongenital.

112. Wenner (116) 1900. — Alter, Geschlecht: 40jährige Frau. — Anamnese. 1. Symptom: Es wird eine Uterusoperation ausgeführt. — Symptome: Nach der Operation urämische Erscheinungen. — Klinische Diagnose: Zufälliger Sektionsbefund. — Ausgang: Tod an Urämie 3 Tage nach der Operation. — Pathologischer Befund: Beide Nieren cystisch degeneriert.

113. Jacob und Davidsohn (117) 1900. — Alter, Geschlecht: 50jährige Frau. — Anamnese. 1. Symptom: Mutter an Nierenkrankheit plötzlich unter urämischen Erscheinungen gestorben, Schwester an Cystennieren gestorben. Patientin wurde nach einer Myomoperation vor 4 Jahren angeblich nervös, magerte stark ab; häufig Schmerzen im Rücken und Beschwerden unbestimmter Natur im Leibe, die sich steigern. Vor 2 Jahren Anschwellung des Leibes; es wird beiderseits ein Nierentumor konstatiert. Nach 1 Jahre leichte Besserung, dann wird Schwäche und Kräfteverfall größer, der Leib stärker. — Symptome: Mittelgroße Person, Knochenbau mäßig, Ernährung leidlich. Hautfarbe bräunlichgelb. Temperatur 36,6°. Atmung tief, angestrengt, stöhnend, pro Minute 40 Atemzüge. Herzdämpfung bis zur Mamillarlinie verbreitert, Töne rein; Puls mäßig gespannt, weich. Leib stark aufgetrieben: kein Ascites. In beiden Hypochondrien ein weit über faustgroßer Tumor, vom Rippenbogen bis zum kleinen Becken reichend; er hat harte Konsistenz und zeigt im allgemeinen keine Fluktuation, nur an der Vorderseite des rechten Tumors liegt eine 5 Markstückgroße Stelle mit Fluktuation. Punktion der rechten Niere an 2 Stellen ergibt einmal klare gelbe Flüssigkeit, einmal bräunliche Flüssigkeit mit rosettenartigen Körperchen. An den 3 letzten Tagen schwere urämische Erscheinungen. — Harnbefund: Vor 2 Jahren: tägliche Harnmenge reichlich; Harn zuweilen von braunroter Farbe, zuweilen stinkend. 1 $^0/_{00}$ Eiweiß. Zuletzt tägliche Harnmenge 1000—1500. Spez. Gewicht 1008—1012. Eiweiß in Spuren, $^1/_6$ Proz. Kein Blut. Wenig Sediment mit zahlreichen Leukocyten.

einzelnen Detritusmassen, vereinzelte gekörnte Cylinder, oxal- und harnsaure Salze und rosettenartige Körper, z. T. mit Blutfarbstoff bedeckt. — Klinische Diagnose: Doppelseitige Cystennieren. — Ausgang: Tod unter urämischen Erscheinungen. — Pathologischer Befund: Beide Nieren cystisch degeneriert. Fibröse Degeneration der Ovarien. Hypertrophie des Herzens mit chronischer fibröser Myocarditis.

114. Jacob und Davidsohn (117) 1900. — Geschlecht: Frau. — Anamnese. 1. Symptom: Schwester der vorigen. — Symptome: Aufgenommen mit urämischen Symptomen. — Klinische Diagnose: Schrumpfniere. — Ausgang: Tod an Urämie nach 3 Wochen. — Pathologischer Befund: Beide Nieren cystisch degeneriert. Herz hypertrophisch.

115. Jacob und Davidsohn (117) 1900. — Alter, Geschlecht: 47jähriger Mann. — Klinische Diagnose: Zufälliger Sektionsbefund. — Ausgang: Tod. — Pathologischer Befund: Beide Nieren cystisch degeneriert. Cysten in der Leber. Herz hypertrophisch. Große Struma gelatinosa.

116. Niemack (120) 1901. — Geschlecht: Frau. — Klinische Diagnose: Doppelseitige Cystennieren. — Ausgang: 12 Jahre nach gestellter Diagnose noch am Leben.

117. Stieda (121) 1901. — Alter, Geschlecht: 27jährige Frau. — Symptome: Nie Nieren- und Herzstörungen. — Klinische Diagnose: Zufälliger Sektionsbefund. — Ausgang: Tod an puerperaler Sepsis. — Pathologischer Befund: Beide Nieren cystisch degeneriert.

118. Hauser (125) 1901. — Geschlecht: Frau. — Symptome: Nie Symptome seitens der Nieren. — Klinische Diagnose: Zufälliger Sektionsbefund. — Ausgang: Tod an Herzschwäche infolge von Aorteninsuffizienz und Arteriosklerose. — Pathologischer Befund: Linke Niere cystisch degeneriert, rechte Niere gesund. Arteriosklerose.

119. Nothnagel (123) 1901. — Alter, Geschlecht: 45jähriger Mann. — Anamnese. 1. Symptom: Seit 1 Jahre in unregelmäßigen Perioden 2—3 Tage dauernde Diarrhöen, danach Obstipation. 2 mal Blut im Harn in Form kleiner Gerinnsel. — Symptome: Nie Schmerzen, nie Beschwerden seitens der Harnorgane. Starke Spannung des Pulses; Accentuation des 2. Pulmonal- und des 2. Aortentones; Hypertrophie beider Ventrikel. Zwei wenig druckschmerzhafte, höckrige Tumoren im Abdomen, den Nieren angehörig. An der Leber palpatorisch nichts nachzuweisen. — Harnbefund: 1. Untersuchung: Serumalbumin in Spuren; im Sediment Bakterien, vereinzelte Blutschatten, keine Cylinder. 2. Untersuchung: Spez. Gewicht 1011—1012. Im Sediment Plattenepithelien, spärliche Leukocyten, hyaline Cylinder. — Klinische Diagnose: Doppelseitige Cystennieren. — Ausgang: Zur Zeit des Berichtes noch am Leben.

120. Neußer (127) 1901. — Klinische Diagnose: Doppelseitige Cystennieren. — Ausgang: Tod im urämischen Coma. — Pathologischer Befund: Beide Nieren cystisch entartet. In der Leber eine Cyste. Hypertrophie des Herzens.

121. Israel (128) 1901. — Alter, Geschlecht: 23jähriger Mann. — Anamnese. 1. Symptom: ca. 15 Jahre vor dem Tode erkrankte er an zeitweise auftretenden Schwindelanfällen, Herzklopfen, starkem Durst, Polyurie. 7 Jahre vor dem Tode wird eine starke Schwellung der Leber konstatiert, sowie wechselnde Anschwellung der Beine. Die Beschwerden werden sämtlich allmählich stärker, dazu kommen noch Hämorrhoidalbeschwerden, häufiger Urindrang, Trockenheit im Munde, starkes Hautjucken. 6 Jahre vor dem Tode wird zuerst höckrige Oberfläche der Leber beobachtet. 3 Jahre später eine erhebliche Vergrößerung dieses Organs; die Buckel der Leberoberfläche werden von dem Patienten selbst gefühlt. Es wurden nacheinander die Diagnosen auf Lues, Carcinom, Cirrhose und Echinokokken der Leber gestellt. — Symptome: 2 Jahre vor dem Tode: an linker Wangenschleimhaut kleine Erosionen. Zunge wird etwas nach links herausgestreckt. Der rechte Hoden steht tiefer als der linke; am Schwanz und Kopf des rechten Nebenhodens befinden sich verschiedene unempfindliche, kugelige Prominenzen. Leib stark aufgetrieben. Leber erheblich vergrößert, hart, unempfindlich, von unebener Oberfläche, bedingt durch Prominenzen von kleinster Korn- bis zu Pflaumengröße; ein Teil dieser Knoten ist kugelig, ein anderer bildet mehr ovoide quer verlaufende Wülste, die durch Furchen getrennt sind. Unterer Leberrand zwar scharf, aber vielfach ausgezackt. Haut über der Lebergegend von starkem Venennetz durchzogen. In linker Nierengegend fühlt man einen höckrigen Tumor, rechte Niere ebenfalls fühlbar. Punktion von 4 Lebercysten ergibt eine alkalisch reagierende, wasserklare Flüssigkeit, von einem spezifischen Gewicht von 1006, mit einem Eiweißgehalt von $^1/_2$ Proz. Allmählich wächst die Leber erheblich unter Bildung vieler neuer Knoten auf der Oberfläche. — Harnbefund: Tägliche Harnmenge sehr vermehrt. Hin und wieder Spuren von Albumen. — Klinische Diagnose: Cystische Degeneration der linken Niere, der Leber und des rechten Nebenhodens. — Ausgang: Tod unter zunehmendem Oppressionsgefühl. — Pathologischer Befund: Beide Nieren cystisch degeneriert, ebenso die Leber und der rechte Nebenhoden.

122. Israel (128) 1901. — Alter, Geschlecht: 47jährige Frau. — Anamnese. 1. Symptom: 4 Jahre vor dem Tode vorübergehender Harndrang. Vor einiger Zeit eine 1 Tag dauernde Hämaturie. — Symptome: Sehr magerer, blasser Patient. Große Trockenheit von Haut und Schleimhäuten. Linke Niere in einen großen, kleinhöckrigen Tumor verwandelt, der an der Rückseite Fluktuationsgefühl zeigt. Rechte Niere nur wenig vergrößert, aber in ihrem unteren Pole deutlich kuglig abgerundet. Punktion der linken Niere ergibt 30 ccm einer braunroten eiweißfreien Flüssigkeit mit sehr vielen roten Blutkörperchen, Fettkörnchenkugeln, Trümmern von kleineren verfetteten Zellen und reihenweise angeordnete kubische nicht verfettete Epithelien mit großem Kern. Erhebliche Dilatation und Hypertrophie des linken Ventrikels; diffuse systolische Hebung der Brustwand, bedeutende Verstärkung des 2. Aortentones. Radialarterien stark gespannt und hart. Nach 1 Monat hat sich am oberen Pole der rechten Niere eine kugelige harte Prominenz entwickelt. Nach 2 weiteren Monaten ist der bis dahin kleine rechtsseitige Nierentumor so gewachsen, daß sein unteres Ende die Nabelhorizontale erreichte. Oberhalb der rechten Niere,

von ihr deutlich trennbar, kann man jetzt auch harte bucklige Prominenzen an der Leberoberfläche erkennen. Nach $2^1/_2$ Jahren ist die rechte Niere zu einem großen vielhöckrigen Tumor angewachsen, dessen Prominenzen teilweise Fluktuation erkennen lassen. Linke Niere reicht nicht ganz so tief. Dilatation des linken Ventrikels hat zugenommen. Diastolisches Geräusch über der Aorta. Patient klagt über quälenden Durst, allgemeine Mattigkeit, gänzliche Anorexie; Zunge belegt, starke Abmagerung. Schließlich urämische Erscheinungen. — Harnbefund: $2^1/_2$ Jahr vor Exitus: Spez. Gewicht 1011. Sehr hell. Schwach eiweißhaltig. Im Sediment eine Anzahl ausgelaugter roter Blutkörperchen. Tägliche Harnmenge beträchtlich vermehrt. Spez. Gewicht 1009. Geringer Eiweißgehalt. Stets zahlreiche Blutschatten, keine Leukocyten. — Klinische Diagnose: Doppelseitige Cystennieren; cystische Degeneration der Leber. — Ausgang: Tod unter urämischen Erscheinungen. — Pathologischer Befund: Beide Nieren cystisch degeneriert, ebenso die Leber. Hypertrophie des Herzens; sklerotische Veränderung der Aortenklappen. Arteriosklerose.

123. Israel (128) 1901. — Alter, Geschlecht: 52jähriger Mann. — Anamnese. 1. Symptom: Leidet seit 7 Jahren an einer Herzaffektion. Vor 6 Jahren plötzlich starker, stechender, nur wenige Sekunden andauernder Schmerz in rechter Nierengegend mit nachfolgender Hämaturie; nach 6 Wochen derselbe Anfall in schwächerem Maße. 4 Jahre später trat wieder eine Hämaturie ein ohne jedes Unbehagen. Vor $^3/_4$ Jahren „Herzkrampf". — Symptome: 4 Monate vor Exitus: mäßig guter Ernährungszustand. An Augenlidern und Unterschenkeln leichtes Ödem. Spitzenstoß im 4. Interkostalraum etwas außerhalb der Mamillarlinie; lebhafte Herzaktion hebt die ganze Brustwand; langgedehntes systolisches Geräusch, am lautesten an der Spitze. Radialarterie zeigt starke Sklerose. Puls regelmäßig, celer. Abdomen in beiden lateralen Teilen aufgetrieben, in der Mitte geringe Einsenkung. Venae epigastricae superficiales stark dilatiert. Unter der 12. Rippe tritt jederseits ein gewaltiger Tumor, der sich nach unten bis zur Linea innominata erstreckt; Oberfläche dieser sehr harten Geschwülste mit zahlreichen erbsen- bis pfirsichgroßen harten Knoten bedeckt, nicht druckempfindlich, ohne Fluktuation. Über den Tumoren tympanitischer Schall, nur in den lateralsten Teilen Dämpfung. Leber vergrößert; am Rande fühlt man einen kirschgroßen, ziemlich harten, auf Druck etwas schmerzhaften Tumor, der sich mit der sonst glatten Leber bewegt. Hämoglobingehalt des Blutes auf 58 Proz. gesunken.

Nach 2 wöchentlicher Behandlung hat sich auf der Leber ein neuer über kirschgroßer Tumor entwickelt, außerdem fühlt man am scharfen Rande eine walzenförmige unebene Resistenz. Stickstoffgleichgewicht, nur scheint der Eiweißumsatz erhöht. Einige Zeit später empfand Patient plötzlich einen, nur eine Sekunde anhaltenden heftigen, stechenden Schmerz, von einem lauten knallenden Geräusch begleitet. — Harnbefund: Tägliche Harnmenge ca. 3000. Spezifisches Gewicht 1010. In den ersten Tagen sanguinolenter Harn, dann klar, sehr farbstoffarm. Eiweiß in Spuren. Rote Blutkörperchen und Schatten, große, breite homogene Schollen, reichlich Cylinder. — Klinische Diagnose: Doppelseitige Cystennieren; cystische Degeneration der Leber. — Ausgang: Tod. — Pathologischer Befund: Abgemagerte männliche Leiche. Ödem der Beine. Die Seitenteile

des Abdomens prominieren. Herz stark hypertropisch, zweimannsfaustgroß. Aortenklappen stark verkalkt. Anfangsteil der Aorta aneurysmatisch erweitert. Beide Nieren vergrößert und cystisch degeneriert; kein Nierenbecken. Kleine Nebenmilz. Leber bedeutend vergrößert und vollständig cystisch degeneriert. Bauchaorta atheromatös. Pneumonie des Oberlappens, im Unterlappen Hypostase.

124. Israel (128) 1901. — Alter, Geschlecht: 47jähriger Mann. — Symptome: In urämischem Zustande aufgenommen. Benommenheit. Starke Cyanose. Gesicht etwas gedunsen. Ödem der unteren und oberen Extremitäten. Atmung verlangsamt, tief schnarchend. Puls regelmäßig, stark gespannt, etwas beschleunigt. Zunge belegt, Zungenspitze blutig. Spitzenstoß hebt diffus die Brustwand; systolisches Geräusch an der Spitze: 2. Aortenton klappend. In den abhängigen Lungenpartien pfeifende, giemende Geräusche. Beide seitlichen Hälften des Bauches durch 2 enorme Nierentumoren eingenommen, die sich fast in der Mittellinie berühren; Oberfläche besät mit kugeligen, harten Prominenzen. Mehrere urämische Anfälle, die bei Bewußtsein mit leichten Zuckungen der Finger beginnen, auf die Arme fortschreiten, dann das Gesicht ergreifen, bis endlich der ganze Körper in Krämpfe verfällt, dabei sistiert die Atmung längere Zeit, Pupillen sind reaktionslos, Sensorium vollständig benommen; nach 20 Sekunden Dauer folgt ein einstündiger comatöser Zustand. — Harnbefund: Patient entleert nur am 1. Morgen 500 ccm Urin; dieser ist hellgelb, klar, reich an Eiweiß. Dann vollständige Anurie. — Klinische Diagnose: Doppelseitige Cystennieren. — Ausgang: Tod am 3. Tage an Urämie. — Pathologischer Befund: Beide Nieren vergrößert und cystisch degeneriert: in einigen Cysten der linken Niere eiterähnlicher Inhalt; Nierenarterien atheromatös. Lebe rnicht vergrößert; in der Nähe des Ligamentum suspensorium 2 stecknadelkopfgroße Cysten. Milz nicht vergrößert, derb, dunkelbraun. Rechte Lunge mit der Brustwand verwachsen; Ränder der linken Lunge etwas emphysematös; Lungenödem. Herz sehr groß; linker Ventrikel stark hypertrophisch; myocarditische Schwielen. Im Anfangsteil der Aorta wenige gelbe Plaques. Sklerose der Coronararterien.

125. Carriez (b. Albarran und Imbert (147)) 1901. — Alter. Geschlecht: 27jährige Frau. — Anamnese. 1. Symptom: Ihre Mutter hat ebenfalls Cystennieren. Patientin erkrankte vor 6 Monaten an Verdauungsstörungen, Erbrechen und Lendenschmerzen. — Symptome: Klagt über Schmerzen. Leichtes Ödem der Füße. Temperatur 38,4°. Linksseitiger Abdominaltumor. Nach einer explorativen Lumbalincision beruhigen sich die Schmerzen, kehren aber bald wieder. — Klinische Diagnose: Doppelseitige Cystennieren. — Ausgang: Zurzeit des Berichtes noch am Leben.

126. Osler (134) 1902. — Alter, Geschlecht: 39jähriger Mann. — Anamnese. 1. Symptom: Mutter an Cystennieren gestorben. — Symptome: Doppelseitiger Tumor. Intermittierende Hämaturie. Herzklappenfehler. — Klinische Diagnose: Doppelseitige Cystennieren. — Ausgang: Zurzeit des Berichtes noch am Leben.

127. Aubertin (136) 1902. — Alter, Geschlecht: Frau. — Klinische Diagnose: Zufälliger Sektionsbefund. — Ausgang: Tod an Urämie

— Pathologischer Befund: Beide Nieren cystisch degeneriert. Sklerose des Myocards des linken Ventrikels.

128. Nonne (141) 1902. — Alter, Geschlecht: Mann. — Symptome: Klinisches Bild einer Myodegeneratio cordis. Schwere 4 Tage dauernde Hämaturie. — Harnbefund: Klar, reichlich. Sehr wenig Albumen. Spärliche Cylinder. — Ausgang: Tod an Herzinsuffizienz. — Pathologischer Befund: Beide Nieren cystisch degeneriert.

129. Fels (135) 1902. — Alter, Geschlecht: 42jähriger Mann. — Symptome: Tumor im linken Hypochondrium. Keine Beschwerden seitens der Nieren. — Klinische Diagnose: Maligner Nieren- oder Milztumor. — Ausgang: Tod an Streptokokken- Diphtherie und Glottisödem. — Pathologischer Befund: Rechtsseitige Cystenniere. Halbseitiger Mangel der linken Niere; parenchymatöse Nephritis der erhaltenen unteren Nierenhälfte; cystische Degeneration der Fettkapsel der linken Niere; pararenales Hämatom der linken Niere. Luetischer Milztumor. Allgemeine luetische Atheromatose, bes. der Nierenarterien.

130. Touche (b. Fels (135)). — Alter, Geschlecht: 76jähriger Mann. — Symptome: Keine Beschwerden seitens der Niere. — Klinische Diagnose: Zufälliger Sektionsbefund. — Ausgang: Tod an Pneumonie. — Pathologischer Befund: Beide Nieren cystisch degeneriert.

131. Boye (139) 1902. — Alter, Geschlecht: 57jähriger Mann. Klinische Diagnose: Zufälliger Sektionsbefund. — Ausgang: Tod. — Pathologischer Befund: Beide Nieren cystisch degeneriert.

132. Boye (139) 1902. — Alter, Geschlecht: 47jährige Frau. — Anamnese. 1. Symptom: Patientin hat seit 15 Jahren eine Geschwulst bemerkt. 11 Jahre vor dem Tode fand der Arzt die Leber stark vergrößert, in ihr waren große, harte Knoten zu fühlen. Seit 4 Jahren zeitweilige Schmerzen im Leib, öfter Erbrechen. Vor 2 Jahren öfter Blutungen; ob aus Genitalien oder Urethra, blieb unbestimmt. — Symptome: Ziemlich schlechter Ernährungszustand. Keine Ödeme, kein Ascites. Man fühlt im Abdomen zahlreiche harte, uneben höckrige Geschwulstmassen. Am Todestage ist das Sensorium benommen. Unmittelbar vor dem Tode Entleerung einer großen Menge Urin. — Harnbefund: Das Blut rührt wahrscheinlich von einer Hämaturie her. Geringe Menge Eiweiß. Viel Leukocyten, mäßig viel hyaline und granulierte Cylinder. — Klinische Diagnose: Tumor in abdomine, Carcinoma hepatis (?). — Ausgang: Tod an Apoplexie. — Pathologischer Befund: Beide Nieren cystisch degeneriert. Leber vollständig cystisch degeneriert. Herz nicht vergrößert. Thrombose im rechten Herzohr; embolischer Herd in rechter Lunge. Sklerose der Hirnarterien. Älterer Bluterguß im linken Linsenkern; mehrere kleine Blutungen im rechten Linsenkern.

133. Ménétrier und Aubertin (140) 1902. — Alter, Geschlecht: 49jährige Frau. — Anamnese 1. Symptom: Seit 3 Jahren Albuminurie. Symptome: Seit mehreren Monaten Schmerzen in linker Nierengegend, Abmagerung, mehrfaches Erbrechen. Linker Ventrikel vergrößert. Leber über dem Rippenbogen zu fühlen. In beiden Nierengegenden fühlt man Tumoren

von höckriger Oberfläche, die respiratorisch unverschieblich sind. Zahl der roten Blutkörperchen auf 2951000 gesunken; die der weißen normal. Leichtes Knöchelödem. Urämische Erscheinungen. Punktion ergibt trüb braune, schwärzliche, an anderen Stellen helle Flüssigkeit. — Harnbefund: Tägliche Menge 700—800. Trübe. 2—3 ‰ Eiweiß. Leukocyten, keine Cylinder. — Klinische Diagnose: Doppelseitige Cystennieren. — Ausgang: Tod an Urämie. — Pathologischer Befund: Beide Nieren cystisch degeneriert; nur in der rechten Niere noch ein kleiner Rest gesunden Parenchyms; Ureteren erweitert. In der Blase, im Trigonum Lieutaudi. mehrere kleine Cysten. Im rechten Ovarium kleine Cysten. In Leber keine Cysten, jedoch sieht man mikroskopisch Erweiterung der Endungen der kleinen Gallengänge, doch ohne vollständigen cystischen Abschluß.

134. Friedrich (150) 1903. — Symptome: Doppelseitige Nierentumoren. — Ausgang: Tod im urämischen Coma, unmittelbar im Anschluß an eine Narkose, die zwecks Probelaparotomie gemacht wurde. — Pathologischer Befund: Beide Nieren cystisch degeneriert.

Fälle von Cystennieren, die operativ behandelt wurden.

135. Campbell (b. Tändler (69)) 1873. — Alter, Geschlecht: 49jährige Frau. — Klinische Diagnose: Ovarialkystom. — Operation: Abdominale Nephrektomie. — Ausgang: Heilung.

136. Thorn-Bardenheuer (30) 1882. — Alter, Geschlecht: 45jähriger Mann. — Anamnese. 1. Symptom: Seit 8 Jahren heftige Schmerzen in rechter Nierengegend, so daß Patient zeitweise 4—8 Wochen bettlägerig ist. — Symptome: Die Schmerzen sind kolikartig, ausstrahlend, und entleert sich mit dem Urin Blut und Coagula. — Harnbefund: Im Anfalle ist die Tagesmenge auf 3000—4000 vermehrt. — Operation: Nephrektomie. — Ausgang: Heilung. Noch nach 5 Jahren ist Patient gesund. — Pathologischer Befund: Rechte Niere cystisch degeneriert.

137. Cullingworth (b. Tändler (69)) 1882. — Alter, Geschlecht: 26jährige Frau. — Klinische Diagnose: Cyste der Niere. — Operation: Abdominale Nephrektomie. — Ausgang: Tod an Urämie.

138. Keeling (b. Tändler (69)) 1882. — Alter, Geschlecht: 28jährige Frau. — Klinische Diagnose: Ovarialkystom. — Operation: Abdominale Nephrektomie. — Ausgang: Heilung.

139. Ollier (b. Tändler (69)) 1882. — Alter, Geschlecht: Frau. — Klinische Diagnose: Ovarialkystom. — Operation: Abdominale Nephrektomie. — Ausgang: Tod an Peritonitis.

140. Jowers (b. Tändler (69)) 1883. — Alter, Geschlecht: 55jährige Frau. — Klinische Diagnose: Cyste der Niere. — Operation: Abdominale Nephrektomie. — Ausgang: Tod.

141. v. Bergmann (33) 1885. — Alter, Geschlecht: 38jährige Frau. — Anamnese. 1. Symptom: Seit 10 Jahren Tumor im Leibe ohne Beschwerden. Seit der letzten Entbindung, vor noch nicht 2 Jahren

rasches Wachstum dieses Tumors, der zugleich empfindlich wird. — Symptome: Appetitlosigkeit; häufig Übelkeit. Schmerzen, die vom linken Hypochondrium, vom Orte der Geschwulst, in Leib, Rücken und linkes Bein ausstrahlen. Zuletzt Abmagerung. Blasse, schlanke Person. Fett und Muskeln reduziert. Deutliche Asymmetrie des Bauches, der links oben aufgetrieben; hier fühlt man eine hügelartig aufsteigende Protuberanz, einen harten, leicht beweglichen Tumor von Kindskopfgröße, mit höckriger Oberfläche; darüber liegen Därme. — Harnbefund: Normale Menge. Klar. Eiweiß nur in Spuren. — Klinische Diagnose: Wanderniere, seit letzter Schwangerschaft krebsig degeneriert. Operation: Linksseitige abdominale Nephrektomie. — Ausgang: Tod am 3. Tage nach der Operation an Anurie. — Pathologischer Befund: Beide Nieren cystisch degeneriert. Pyloruscarcinom. Lungen und Herz normal.

142. Maske (b. Tändler (69)) 1886. — Alter, Geschlecht: 23jährige Frau. — Klinische Diagnose: Cyste der Niere. — Operation: Abdominale Nephrektomie. — Ausgang: Heilung.

143. Roswell Park (b. Tändler (60)) 1886. — Alter, Geschlecht: 23jährige Frau. — Klinische Diagnose: Cyste der Niere. — Operation: Lumbale Nephrektomie. — Ausgang: Heilung.

144. Thiriar (b. Albarran u. Imbert (147)) 1888. — Alter, Geschlecht: 42jährige Frau. — Anamnese. 1. Symptom: 9 Jahre vorher Peritonitis. — Symptome: Sehr beweglicher höckriger Tumor. Perinephritischer Abszeß infolge einer Punktion. Durchbruch dieses Abszesses in den Magen; Erbrechen von Eiter. — Operation: Lumbale Nephrektomie, rechtsseitig. — Ausgang: Heilung trotz beträchtlichen Shoks. — Pathologischer Befund: Beide Nieren cystisch degeneriert.

145. Riegner (41) 1888. — Alter, Geschlecht: 30jährige Frau. — Anamnese. 1. Symptom: Patientin war bis zu einer Entbindung vor 12 Jahren gesund; seitdem ziehende Schmerzen in Kreuz und Unterleib. Nach einem Fall vor ca. 7 Jahren häufig ziehende Schmerzen in linker Lendengegend, ausstrahlend nach der Seite und dem linken Bein; gleichzeitig Magenbeschwerden, Schmerzen, Appetitmangel, häufiges Erbrechen. — Symptome: Diese Beschwerden nahmen immer mehr zu. Habituelle Obstipation. Zurzeit besteht Blasenkatarrh. Große, kräftige Person mit gut entwickelten Panniculus. Blasse Hautfarbe. Kein Zeichen von Herzhypertrophie. Leib weich, in Magengegend mäßig empfindlich. In linker Regio hypochondriaca fühlt man durch die schlaffen Bauchdecken eine leichtabtastbare Geschwulst von derber Konsistenz und anscheinend glatter Oberfläche. Sie ist verschieblich, wenig empfindlich, von Därmen überlagert. Patientin hat bisher die Geschwulst nicht bemerkt. Rechte Niere nicht zu fühlen. — Harnbefund: Tagesmenge 1500—2000, 2 mal in 4 Wochen 3000. Spez. Gewicht 1007—1020. Reaktion neutral oder sauer. Strohgelb, stets mäßig getrübt. Kein Eiweiß, kein Blut. Im Sediment Blasenepithelien, zahlreiche Eiterkörperchen, spärliche rote Blutkörperchen. — Klinische Diagnose: Vergrößerte Wanderniere. — Operation: Linksseitige lumbale Nephrektomie. — Ausgang: Heilung. Urinmenge nach der Operation wie vorher; kein Eiweiß. Heilung noch

nach 3 Jahren; keine Erscheinungen seitens der anderen Niere. — Pathologischer Befund: Linke Niere cystisch degeneriert.

146. Clark(42) 1889. — Alter, Geschlecht: 38jährige Frau. — Symptome: Anämie. Man fühlt eine von der rechten Niere ausgehende Geschwulst; keine Fluktuation. — Harnbefund: Leichte Albuminurie. Eiter, granulierte Cylinder. — Klinische Diagnose: Nierensarkom, ev. mit Cystenbildung. — Operation: Rechtsseitige abdominale Nephrektomie. — Ausgang: Tod 52 Stunden nach der Operation bei vollständiger Anurie. — Pathologischer Befund: Beide Nieren cystisch degeneriert.

147. Page(44) 1889. — Alter, Geschlecht: 21jährige Frau. — Anamnese. 1. Symptom: Patientin ist vor 10 Jahren auf die rechte Seite gefallen: damals wurde rechts ein orangegroßer Tumor palpiert. Patientin war in den nächsten 3 Jahren kränklich und arbeitsunfähig. — Symptome: Seitdem öfter Anfälle von Erbrechen und Kopfschmerz. Der Tumor ist in letzter Zeit beträchtlich gewachsen. Bauch sehr aufgetrieben. Rechte Seite von einem ovalen, straff gespannten Tumor eingenommen, der bes. unter den Rippenbogen und bis ins Becken reicht, nicht schmerzhaft und druckempfindlich ist; darüber besteht Dämpfung. Punktion ergibt eine geringe Menge farbloser Flüssigkeit; eine 2. und 3. Punktion strohfarbene, geruchlose Flüssigkeit, die schwach sauer reagiert und eine Spur Eiweiß enthält. — Harnbefund: Spez. Gewicht 1015—1018. — Operation: Lumbale Inzision und Drainage; 11 Tage später rechtsseitige Nephrektomie. — Ausgang: Tod 8 Tage nach der Operation unter Erbrechen und Diarrhöe. Der Urin ist nach der Operation um die Hälfte vermindert. — Pathologischer Befund: Rechte Niere cystisch degeneriert. Keine Sektion.

148. Monod (b. Albarran u. Imbert(147)) 1889. — Alter, Geschlecht: 40jährige Frau. — Anamnese. 1. Symptom: Patientin mußte in den 2 letzten Jahren vor der Operation wegen Glottisödem wiederholt tracheotomiert werden. — Symptome: Seit 2 Jahren Tumor in linker Lendengegend mit fortschreitender Volumsvergrößerung. Vor 1 Jahre Blut im Urin und verschiedene Male Sand. In den letzten Monaten ist der Tumor schmerzhaft geworden; die Schmerzen strahlen in den Unterleib aus. — Operation: Linksseitige lumbale Nephrektomie. — Ausgang: Heilung. Noch nach 6 Jahren am Leben. — Pathologischer Befund: Linke Niere cystisch degeneriert.

149. Schede(45). — Alter, Geschlecht: 26jährige Frau. — Symptome: Schwere septische Erscheinungen. Eitriger Bubo. — Operation: Neprektomie. — Ausgang: Heilung. Noch nach 8 Monaten ganz gesund. — Pathologischer Befund: Vereiterte Cystenniere.

150. Monod (b. Tändler(69)) 1890. — Alter, Geschlecht: Mann. — Klinische Diagnose: Cyste der Niere. — Operation: Lumbale Nephrektomie. — Ausgang: Heilung.

151. Schmidt (b. Tändler(69)) 1890. — Alter, Geschlecht: 27jährige Frau. — Klinische Diagnose: Cyste der Niere. — Operation: Lumbale Nephrektomie. — Ausgang: Heilung.

152. Bloch (b. Albarran u. Imbert(147)) 1891. — Alter, Geschlecht: 30jährige Frau. — Symptome: Tumor. — Operation: Partielle lumbale Nephrektomie. — Pathologischer Befund: Cystenniere.

153. Dandois (b. Albarran u. Imbert(147)) 1891. — Alter, Geschlecht: 48jährige Frau. — Anamnese. 1. Symptom: Vor 2 Jahren Hämaturie. — Symptome: Erst intermittierende, dann anhaltende Hämaturie. Höckriger Tumor. — Harnbefund: Blut im Urin. — Klinische Diagnose: Cystosarkom. — Operation: Abdominale Nephrektomie, linksseitige. Ausgang: Tod 5 Wochen nach der Operation an sekundärer Perforation des Dickdarmes. — Pathologischer Befund: Beide Nieren cystisch degeneriert.

154. Pozzi (b. Albarran u. Imbert(147)) 1891. — Alter, Geschlecht: 45jährige Frau. — Operation: Nephrektomie. — Ausgang: Heilung noch nach 7 Jahren.

155. Polk(51) 1891. — Symptome: Rechtsseitige Geschwulst von der Größe eines schwangeren Uterus im 6. Monat. Punktion erzielt eine Menge eitriger Flüssigkeit. — Operation: Rechtsseitige Nephrektomie. — Ausgang: Heilung. — Pathologischer Befund: Rechte Niere cystisch degeneriert und vereitert.

156. Niemeyer(54) 1892. — Alter, Geschlecht: 25jährige Frau. — Anamnese. 1. Symptom: Erkrankt vor 3 Monaten ganz plötzlich an schmerzhaftem Harndrang nach einer Erkältung. — Symptome: Sehr korpulentes epileptisches Mädchen. Beständiger Harndrang, der sich allmählich bessert. 4 Wochen später plötzlich Inkontinentia urinae, darauf wieder Besserung. Nach einigen Wochen wieder Incontinenz und Schmerzen in der linken Seite, permanent fließt höchst putrider Harn ab. Leichtes Lungenemphysem. Allmähliche Abmagerung, so daß man jetzt in linker Lendengegend einen druckempfindlichen Tumor von mittlerer Größe fühlt. Auch rechts besteht das Gefühl vermehrter Resistenz jedoch ohne Empfindung, so daß nur die linke Niere als erkrankt angenommen wird. — Harnbefund: Mäßige Mengen von Eiter, entsprechender Eiweißgehalt. — Operation: Linksseitige lumbale Nephrektomie. — Ausgang: Tod 54 Stunden nach der Operation an Urämie und Anurie. — Pathologischer Befund: Beide Nieren cystisch degeneriert; linke Niere z. T. vereitert; rechte Niere etwas kleiner als linke. Tuberkulose der Ureteren und der Blase. Alle übrigen Organe normal.

157. Graves(55) 1892. — Alter, Geschlecht: 29jährige Frau. — Operation: Linksseitige abdominale Nephrektomie. — Ausgang: Heilung. — Pathologischer Befund: Linke Niere cystisch degeneriert.

158. Stiller(57) 1892. — Alter, Geschlecht: 34jährige Frau. — Anamnese. 1. Symptom: 1 Entbindung vor 11 Jahren. Seit 3 Jahren Geschwulst in rechter unterer Bauchgegend, die fortwährend zunimmt. Seit 4 Jahren Hämorrhoidalknoten und Mastdarmblutungen. — Symptome: Befund vor 3 Jahren: rechte Lumbalgegend gewölbter als linke; rechts unten eine harte, nicht ganz glatte Geschwulst, weder respiratorisch noch aktiv beweglich. Schall über dem Tumor bald dumpf, bald hell tympanitisch. Kein Zusammenhang mit den Genitalien. Schmerzen im Bauch.

Schwäche. Häufiger Harndrang. Habituelle Verstopfung. Seit 3 Monaten Schmerzen im Leib anhaltender und intensiver. Seitdem scheint auch Fieber zu bestehen. Seit 6 Wochen ist die Patientin bettlägerig. Sehr bleiche, abgemagerte Frau. In rechter Bauchhälfte eine fast mannskopfgroße Geschwulst, nur schwer von der Leber abzugrenzen, bis über die Mittellinie reichend. Sie ist unbeweglich, resistent, hart, nirgends fluktuierend, flachhöckrig; darüber Schalldämpfung. Schmerzen in der Geschwulst, ausstrahlend in den Bauch und das rechte Bein. Stark remittierendes, oft ganz intermittierendes Fieber, mit Abendtemperaturen, die zwischen 38,1 und 39,5° schwanken. Vermehrter Harndrang. — Harnbefund: Tägliche Menge 800—1000. Spez. Gewicht 1021. Reaktion sauer. Hellgelb, etwas trübe. Mäßige Menge Eiweiß. Beim Stehen lockeres Sediment, vorwiegend aus Eiterzellen, ferner große Blasen- und Scheidenepithelien, amorpher Schleim. Spez. Gewicht 1015. Reaktion sauer. Schwach eiterhaltig. Im Sediment Eiterzellen, rote Blutkörperchen, Nierenbeckenepithelien. — Klinische Diagnose: Keine bestimmte Diagnose. Rechtsseitige Cystenniere. — Operation: Rechtsseitige Nephrektomie. — Ausgang: Tod kurz nach der Operation; schon während der Operation kollabiert die Patientin. — Pathologischer Befund: Rechte Niere cystisch degeneriert, z. T. vereitert. Keine Sektion.

159. Lindegger(61) (Landau) 1894. — Alter, Geschlecht: 43jährige Frau. — Anamnese. 1. Symptom: Mit 13 Jahren intermittierendes Ödem der unteren, gelegentlich auch der oberen Extremitäten, das nicht wieder auftritt. Im 18. Jahre merkte Patientin im Urin kurze Zeit starken Niederschlag. In letzter Zeit Periode unregelmäßig, oft ersetzt durch Wärme- und Kältegefühl, Schwäche, Schlaflosigkeit, Kopfschmerz, Aufblähung des Leibes. — Symptome: In letzter Zeit heftige Schmerzen im linken Hypochondrium, die ins Abdomen und in den linken Oberschenkel ausstrahlen. Bedeutende Abmagerung, Appetitlosigkeit. Stuhl träge, später Diarrhöe. Kräfteschwund. Patientin ist wiederholt bettlägerig. Sie fühlt zufällig links eine Härte. Mittelgroße Person mit gracilem Knochenbau, schlaffer Muskulatur und dürftigem Panniculus. Hautfarbe blaß. Lungen und Herz o. B. Im linken Hypochondrium fühlt man einen überfaustgroßen, höckrigen Tumor von ziemlich fester Konsistenz ohne sichere Fluktuation; darüber tympanitischer Darmschall. Punktion ergibt klare, wasserhelle Flüssigkeit. Schmerzen, Aufblähung und Kräfteschwund nehmen zu, Atmung wird mühsam. — Harnbefund: Tagesmenge 1500—2000. Spez. Gewicht 1019—1027. Saure Reaktion. Etwas trübe. Kleine Eiweißmengen. Einige weiße und rote Blutkörperchen. — Klinische Diagnose: Zuerst Echinococcus der Niere. Dann linksseitige Cystenniere. — Operation: Nephrektomie, linksseitige. — Ausgang: $^1/_2$ Stunde nach der Operation wird Patientin atem- und pulslos; nach 10 Minuten Besserung. Heilung; nach 8 Tagen ist die tägliche Harnmenge dieselbe wie vor der Operation, der Harn ist jedoch nicht ein einziges Mal eiweißfrei. Nach 3 Jahren zeigt sich die rechte Niere vergrößert und höckrig. Harn noch eiweißhaltig (b. Alberran u. Imbert(147)). — Pathologischer Befund: Linke Niere um das 4—5fache vergrößert und cystisch degeneriert.

160. Tändler(69) 1894. — Alter, Geschlecht: 44jährige Frau. — Anamnese. 1. Symptom: Vater an Lungenleiden gestorben, Mutter

an Wassersucht, 2 Schwestern an Abdominaltumoren. 1 Entbindung vor 20 Jahren, Kind jung gestorben. Vor 7 Jahren häufiger Urindrang, dem Brechreiz voranging, Schmerzen in der linken Nierengegend, die nach 12 bis 24 Stunden, wenn ein Concrement mit dem Urin abgegangen war, verschwanden; solche Anfälle jährlich etwa 2 mal, im letzten Jahr aber kein Anfall. Vor 3 Jahren und vor 1 Jahre Hämaturie. Vor 2 Jahren zuerst Schmerzen in der rechten Nierengegend, die nach 1 Jahre heftiger werden. Während dieser immer einige Tage dauernden Schmerzanfälle Fieber und galliges Erbrechen. Einmaliger 8 Tage währender Ikterus. Neuerdings seit 7 Wochen Blut im Urin. Abmagerung, Appetitlosigkeit, Mattigkeit. — Symptome: Etwas leidend aussehende, sonst wohlgenährte Person. Haut schlaff, Panniculus gering. Herz und Lungen o. B. Appetit gering. Stuhlgang regelmäßig. Untersuchung in Narkose ergibt: Im rechten Hypochondrium ist ein etwa zweifaustgroßer Tumor zu fühlen; er ist von grobhöckriger Oberfläche, reicht nach unten bis 2 Finger breit unter den Nabel, nach links bis zur Mittellinie. Zwischen ihm und der Leber liegt eine Zone tympanitischen Schalles. Im linken Hypochondrium ebenfalls resistenter Körper zu fühlen. — Harnbefund: Urin stark bluthaltig. Im Sediment viele Eiterkörperchen, einige Haufen großer runder und polygonaler Zellen. — Klinische Diagnose: Nephrolithiasis? Tumor renis dextrae? — Operation: Rechtsseitig lumbale Nephrektomie. — Ausgang: Zunächst Heilung. Die Urinmenge wird allmählich normal. Das spez. Gewicht 1015—1020. Urin stets blut- und eiweißfrei. Rechtes Bein in geringem Maße ödematös. Ca. 8 Wochen nach der 1. Operation kommt Patientin wieder. 3tägige Anurie. Kopfschmerz, Schwindelgefühl, Benommenheit. Puls klein, regelmäßig. Im linken Hypochondrium seitlich kindskopfgroßer, harter, auf Druck sehr schmerzhafter Tumor; der untere Pol, der in Narkose deutlich abzutasten, hat eine abgeflachte eiförmige Gestalt. — Diagnose: Verlegung des Ureters durch einen Stein. — Operation: Linksseitige Nephrotomie; Eröffnung der sich in das Nierenbecken vorwölbenden, prallgespannten Cysten, die den Ureter verlegen. — Ausgang: Besserung. Tägliche Harnmenge wird allmählich normal. Spez. Gewicht normal. Urin enthält Spuren von Eiweiß noch 2 Monate nach der Operation. Beide Unterschenkel etwas ödematös. Linke Niere als vergrößert leicht palpabel. — Pathologischer Befund: Rechte Niere cystisch degeneriert; in den Cysten mehrere Steine. Linke Niere ebenfalls cystisch degeneriert; durch die sich in das Nierenbecken vorwölbenden, prallgespannten Cysten war der Harnabfluß vollständig verlegt, infolgedessen Anurie.

161. Cahen (65) 1894. — Alter, Geschlecht: 58jähriger Mann. — Anamnese. 1. Symptom: Vor 20 Jahren Harnröhrenruptur. Seit 2 Monaten trüber Urin, Abnahme der Körperkräfte. — Symptome: Großer, kräftiger Mann. Linker Rippenbogen durch eine Geschwulst vorgewölbt, die ihn 3 Querfinger breit überragt; die Geschwulst ist deutlich palpabel, prall elastisch; sie ist respiratorisch und bei Rechtslage verschieblich. Das Colon verläuft vorn und medianwärts vom Tumor. Die Temperatur steigt abends auf 38—39°. — Harnbefund: Tägliche Harnmenge 1000—1500. Schwach saure Reaktion. Trübe. Rote und weiße Blutkörperchen. — Klinische Diagnose: Pyonephrose. — Operation: Linksseitige Nephrektomie. — Ausgang: Tod 1 Tag nach der Operation an Herzschwäche bei

freiem Sensorium; vorher spontane Entleerung dickeitrigen Urins. — Pathologischer Befund: Linke Niere cystisch degeneriert; einzelne Cysten vereitert. In rechter Niere einzelne kirschgroße Cysten; Nierenbecken erweitert, im Anfangsteil des Ureters ein 3 cm langer Stein. Stark vergrößerte, indurierte Milz. Braune Herzatrophie.

162. Lange (67) 1894. — Alter, Geschlecht: 47jährige Frau. — Anamnese. 1. Symptom: Seit 3 Jahren heftige Schmerzen in rechter Lumbalgegend. — Symptome: Starkes Erbrechen und Übelkeit. Harnbeschwerden. In rechter Lumbalgegend tiefsitzender, sehr resistenter Tumor mit unregelmäßiger Oberfläche; Fluktuation zweifelhaft. — Harnbefund: Eiter im Harn. Zahlreiche Blasen- und Nieren-, wenig Nierenbeckenepithelien. — Klinische Diagnose: Rechtsseitige Pyelonephritis. — Operation: Rechtsseitige Nephrektomie. — Ausgang: Tod nach 34 Stunden bei absoluter Anurie. — Pathologischer Befund: Beide Nieren cystisch degeneriert; rechte Niere doppelt so groß als normal, ihre Cysten enthalten z. T. Eiter. Nierenbecken und Ureteren obliteriert.

163. Depage (74) 1895. — Alter, Geschlecht: 52jährige Frau. — Anamnese. 1. Symptom: Seit 15 Jahren große rechtsseitige Nierengeschwulst, die in letzten Jahren stationär blieb. — Symptome: In letzten Jahren zeitweise dumpfe Schmerzen, in allerletzter Zeit Anfälle von Nierenkoliken. Rechtsseitiger Nierentumor, aus härteren und fluktuierenden Teilen bestehend. — Harnbefund: Im Urin stets starker, roter Niederschlag. — Klinische Diagnose: Calculöse Hydronephrose. — Operation: Rechtsseitige lumbale Nephrektomie. — Ausgang: Heilung noch nach einem Jahre; inzwischen aber beunruhigende Nierenkolik links. — Pathologischer Befund: Rechte Niere cystisch degeneriert.

164. Thornton (76) 1895. — Alter, Geschlecht: 43jährige Frau. — Anamnese. 1. Symptom: Seit 10 Jahren Tumor im Abdomen. — Symptome: Obstipation. Reizbare Blase, so daß Patientin auch nachts öfters Urin lassen muß. Man fühlt in der rechten Seite einen Tumor mit undeutlicher Fluktuation. Auch die linke Niere ist als vergrößert fühlbar. — Harnbefund: Tagesmenge ca. 2000. Spez. Gewicht 1009. Schwach saure Reaktion. Eiweißhaltig. Einige rote Blutkörperchen. — Klinische Diagnose: Sarkom der rechten Niere mit kompensatorischer Hypertrophie der linken Niere. — Operation: Linksseitige abdominale Nephrektomie. — Ausgang: Tod am 5. Tage nach der Operation wegen Darmocclusion und Gangrän am Cöcum. — Pathologischer Befund: Beide Nieren cystisch degeneriert.

165. Thornton (76) 1895. — Alter, Geschlecht: 38jährige Frau. — Anamnese. 1. Symptom: Vor 2 Jahren plötzlicher Schmerzanfall in linker Lendengegend. — Symptome: Seitdem immer mehr oder weniger intensiver Schmerz. Linke Niere druckempfindlich. Sonst keine Beschwerden. — Harnbefund: Eiweiß in Spuren. Reichliche Nierenepithelien. — Klinische Diagnose: Nierenstein. — Operation: Linksseitige Nephrektomie. — Ausgang: Heilung. Nach $^1/_2$ Jahre Schmerzen in linker Seite, Eiter im Urin; man fühlt den Ureter geschwollen und prall, zweifellos vereitert. — Pathologischer Befund: Linke Niere cystisch degeneriert, rechte Niere etwas vergrößert, aber scheinbar gesund.

166. Scudder (73) 1895. — Alter, Geschlecht: 22jährige Frau. — Anamnese. 1. Symptom: Vor 3 Jahren Schmerzen im Abdomen, Schwellung in Lumbalgegend; in Gegend der Schmerzen bewegliche Niere fühlbar. Die Geschwulst ist ziemlich gespannt, elastisch, respiratorisch leicht beweglich, druckempfindlich. Patientin ist zur Zeit der Operation im 3. Monat gravida. — Symptome: Seitdem ist die Geschwulst in linker Lumbalgegend gewachsen bis zur Größe von 3 Fäusten; namentlich in den letzten Wochen rasches Wachstum; Fluktuation. Über dem Tumor Dämpfung. In Punktionsflüssigkeit Gallenpigment. Meist kein Unbehagen, abgesehen von einem Gefühl der Schwere. — Harnbefund: Vor 3 Jahren spez. Gewicht 1022. Reaktion sauer. Eiweißhaltig. Beträchtliches Sediment von Epithelien, gelegentlich hyaline und granulierte Cylinder. Kurz vor der Operation: spez. Gewicht 1019. Reaktion sauer. Leicht getrübt. Kein Eiweiß nachzuweisen. Im reichlichen Sediment mäßig viel kleine Rundzellen, große Plattenepithelien, gelegentlich große geschwänzte Zellen; Calciumphosphat. — Klinische Diagnose: Vor 3 Jahren Wanderniere, später Cyste der Niere. — Operation: Linksseitige abdominale Nephrektomie. — Ausgang: Heilung. Zur rechten Zeit ein lebendes Kind. Der Harn enthält nach der Operation Eiweiß in Spuren, Zucker und Tuberkelbazillen (?). 3 Jahre nach der Operation ist Patientin noch gesund; tägliche Harnmenge 900, spez. Gewicht 1021; saure Reaktion, normale Färbung, Eiweiß in Spuren. Patientin hat in der Zwischenzeit zweimal geboren. — Pathologischer Befund: Linke Niere cystisch degeneriert; rechte wird bei der Operation normal gefunden.

167. Höhne (80) 1896. — Alter, Geschlecht: 20jährige Frau. — Anamnese. 1. Symptom: Tochter von Fall 93. Im 17. Jahre 2 bis 3 wöchentliche starke Blutungen mit heftigen Leibschmerzen. Im 19. Jahre wird das linke cystisch degenerierte Ovarium exstirpiert, ein Jahr darauf das rechte ebenfalls cystisch veränderte; während des Wundverlaufs Schmerzen in rechter Weiche. — Symptome: In rechter Weiche fühlt man einen faustgroßen druckempfindlichen Tumor. Gesunde Hautfarbe. Keine Ödeme. Anhaltende Schmerzen. Zeitweilige Temperatursteigung auf 38,5°. — Harnbefund: Tagesmenge im Durchschnitt 1100. Spez. Gewicht 1010. Eiweiß in Spuren. Keine Cylinder. — Klinische Diagnose: Abszeß in oder neben der rechten Niere. — Operation: Nephrektomie, rechtsseitig. — Ausgang: Heilung. Nach der Operation im Urin kein Eiweiß. — Pathologischer Befund: Rechte Niere vergrößert und cystisch degeneriert. Beide Ovarien cystisch degeneriert.

168. Tilmann (81) (v. Bardeleben) 1896. — Alter, Geschlecht: 29jährige Frau. — Symptome: Rechte Niere stark vergrößert. — Operation: Rechtsseitige Nephrektomie: dabei läßt die linke Niere keine Veränderungen erkennen. — Ausgang: Tod 6 Wochen nach der Operation; in den letzten 3 Wochen urämische Erscheinungen. — Pathologischer Befund: Beide Nieren cystisch degeneriert; Abszeß am rechten Ureterstumpf.

169. Witte (83) (Rehfeld.) 1896. — Alter, Geschlecht: 50jährige Frau. — Anamnese. 1. Symptom: Seit 12 Jahren Geschwulst bemerkt. — Symptome: Allmählich zunehmende Beschwerden. Tumor. — Ope-

ration: Nephrektomie. — Ausgang: Heilung. Nach der Operation Urin normal. — Pathologischer Befund: Einseitige Cystenniere.

170. Favell (b. Albarran u. Imbert(147)) 1896. — Alter, Geschlecht: 42jährige Frau. — Anamnese. 1. Symptom: Seit 1 Jahre Geschwulst bemerkt. — Symptome: Tumor in linker Seite. — Operation: Linksseitige abdominale Nephrektomie. — Ausgang: Heilung. — Pathologischer Befund: Linksseitige Cystenniere; in den Cysten Steine.

171. Vitrac (b. Albarran u. Imbert(147)) 1896. — Alter, Geschlecht: 35jährige Frau. — Symptome: Auf beiden Seiten bewegliche Nieren. Allgemeine Enteroptose. Man beschließt, auf der rechten Seite eine Nephrorhaphie zu machen. — Klinische Diagnose: Wandernieren. — Operation: Rechtsseitige lumbale Nephrektomie. — Ausgang: Heilung, noch nach 3 Jahren. — Pathologischer Befund: Beide Nieren cystisch degeneriert.

172. Vitrac (b. Albarran u. Imbert(147)) 1896. — Alter, Geschlecht: 29jährige Frau. — Anamnese. 1. Symptom: Seit 1 Jahre Schmerzen und Hämaturie. — Symptome: Schmerzhafter Tumor der linken Seite. — Operation: Linksseitige lumbale Nephrektomie. — Ausgang: Heilung, noch nach $2\,^1/_2$ Jahren. — Pathologischer Befund: Linke Niere cystisch degeneriert und vereitert; perinephritischer Abszeß.

173. Tuffier (b. Albarran u. Imbert(147)) 1897. — Operation: Nephrektomie. — Ausgang: Tod 48 Stunden nach der Operation an sekundärer Hämorrhagie. — Pathologischer Befund: Cystenniere.

174. Obalinski(89) 1897. — Alter, Geschlecht: 40jährige Frau. — Anamnese. 1. Symptom: Geschwulst, die Schmerzen in der Magengegend verursacht. — Symptome: Kindskopfgroße Geschwulst im linken Hypochondrium mit glatter Oberfläche. — Harnbefund: Urin normal. — Klinische Diagnose: Keine sichere Diagnose. — Operation: Linksseitige abdominale Nephrektomie. — Ausgang: Heilung, noch nach 5 Monaten. — Pathologischer Befund: Linke Niere cystisch degeneriert.

175. Myles(90) 1897. — Alter, Geschlecht: 28jährige Frau. — Anamnese. 1. Symptom: Mit 16 Jahren Gebärmutterverlagerung und Hysterie. $1\,^1/_2$ Jahre später nach einem schnellen Laufe krampfartiger, heftiger Schmerzanfall in rechter Seite, einige Stunden danach Erbrechen; der Anfall dauert 4 Stunden, die Patientin ist aber so mitgenommen, daß sie einige Tage das Bett hüten muß. — Symptome: Seitdem haben sich in verschiedenen Intervallen Schmerzen und Erbrechen wiederholt. Patientin ist zwischen den Anfällen zunächst vollständig schmerzfrei, seit 6 Monaten aber fühlt sie konstant dumpfen Schmerz, bei Anstrengung, besonders bei tiefem Atmen zunehmend, bei Rückenlage geringer. Sie hat auch einige Male eine bewegliche Geschwulst in der rechten Bauchseite gefühlt. Gutgebautes Mädchen. Man fühlt deutlich rechts eine Wanderniere, die frei beweglich und sehr druckempfindlich ist. — Harnbefund: Spez. Gewicht 1020. Reaktion sauer. Weder Eiweiß noch Eiter. — Klinische Diagnose: Rechtsseitige Wanderniere. — Operation: Bei einer exploratiom

Lumbalincision sieht man, daß die rechte Niere cystisch degeneriert; man schließt rechtsseitige lumbale Nephrektomie an. — Ausgang: Heilung, Zuerst Urin spärlich, dann normale Tagesmenge. — Pathologischer Befund: Cystisch degenerierte rechtsseitige Wanderniere.

176. Tuffier u. Dumont (94) 1898. — Alter, Geschlecht: 30jährige Frau. — Anamnese. 1. Symptom: Vor 8 Jahren plötzlicher Anfall von heftigen Schmerzen in rechter Seite mit galligem Erbrechen und schmerzhaftem Urindrang: dieser Anfall hielt 1 Tag an. 1 Jahr darauf in linker Seite heftige Schmerzen, zugleich Frösteln, Fieber, kalte Schweiße. — Symptome: Diese Anfälle kehrten häufig wieder, nur während einer Gravidität setzten sie aus, namentlich treten sie bei Ermüdung auf. Dabei etwas Abmagerung und Kräfteabnahme. Der Arzt hatte in rechter Nierengegend einen hühnereigroßen schmerzhaften Tumor palpiert, vor 8 Jahren, der allmählich in Intervallen wuchs und die rechte Bauchseite vorwölbte; außerdem bestand Lebervergrößerung und Magendilatation. Jetzt fühlt man rechts eine bewegliche Niere von normaler Form, im linken Hypochondrium einen faustgroßen Tumor mit höckriger Oberfläche. — Harnbefund: Urin normal. — Operation: Linksseitige lumbale Nephrektomie. — Ausgang: Heilung. — Pathologischer Befund: Linke Niere cystisch degeneriert.

177. Krönlein (100) 1899. — Alter, Geschlecht: 38jährige Frau. — Anamnese. 1. Symptom: Im 3. Monat gravida. — Symptome: Kolossaler Tumor im Abdomen. — Klinische Diagnose: Nierentumor. — Operation: Abdominale Nephrektomie. — Ausgang: Heilung, noch nach über 9 Monaten. — Pathologischer Befund: Enorm vergrößerte Cystenniere.

178. Tuffier (b. Albarran u. Imbert (147)) 1899. — Alter, Geschlecht: Frau. — Anamnese. 1. Symptom: Seit 5 Jahren Tumor. — Symptome: Tumor im Abdomen. — Klinische Diagnose: Cyste des Mesocolon. — Operation: Abdominale Nephrektomie. — Ausgang: Heilung. — Pathologischer Befund: Cystenniere.

179. Prochownik (111) 1900. — Alter, Geschlecht: Frau. — Anamnese. 1. Symptom: Bisher 2 Entbindungen. Im 6. Monat gravida. — Symptome: Hochgradige, sich steigernde Nierenkoliken. Wachsender Tumor der linken Seite. Beim Abtasten platzen eine Reihe Cysten. — Harnbefund: Leicht alkalische Reaktion. Weißliche Farbe. Ganz geringer Eiweißgehalt. Ganz selten ein hyaliner Cylinder. — Klinische Diagnose: Linksseitige Hydronephrose infolge von Concrementen im Nierenbecken und Ureter. — Operation: Linkseitige lumbale Nephrektomie. — Ausgang: Heilung. Niederkunft zum richtigen Termin. Nach 2 Jahren zeigt die rechte Niere ziemlich schnelles Wachstum ohne andere Beschwerden. — Pathologischer Befund: Linke Niere cystisch degeneriert. Bei der Operation zeigt sich die rechte Niere ohne jede tastbare Veränderung.

180. Mohr (118) 1900. — Alter, Geschlecht: 26jährige Frau. — Anamnese. 1. Symptom: Seit 2—3 Jahren tägliche Harnmenge stark vermehrt. — Symptome: Aufgenommen wegen Bubo inguinalis gonorrhoica. Plötzliches hohes Fieber, starke Pulsbeschleunigung. Benommen-

heit. Schluckbeschwerden. Schwellung und Rötung des Schlundes, besonders der rechten Mandel. In den nächsten 3 Wochen nehmen die Allgemeinerscheinungen zu. Starkes Herzklopfen; systolisches Geräusch über der Spitze. Bronchitis. Pleuritis sicca. Milz stark vergrößert. Stühle blutig-diarrhoisch; Inkontinenz des Stuhles. Bild der allgemeinen Sepsis. Anhaltend hohes remittierendes Fieber. Die Nierengegend wird beiderseits druckempfindlich, besonders links. Im linken Hypochondrium fühlt man eine undeutliche, stark schmerzhafte Resistenz. Ödem und Druckschmerz hinten links über der Gegend der Niere. — Harnbefund: Tagesmenge vermehrt. Starker Albumengehalt. Hyaline Cylinder, rote und weiße Blutkörperchen. — Klinische Diagnose: Linksseitiger perinephritischer Abszeß. — Operation: Nephrektomie, linksseitige. — Ausgang: Heilung. Die septischen Erscheinungen gehen zurück; die Harnmenge wird allmählich normal, nur noch vereinzelte hyaline und körnige Cylinder, wenig, schließlich kein Albumen. — Nach 8 Monaten Allgemeinbefinden gut und beschwerdefrei. Tägliche Harnmenge 1800—3000; spez. Gewicht 1005 bis 1010; kein Eiweiß; reichlich Blasen- und Scheidenepithelien, vereinzelte Leukocyten und verfettete Nierenepithelien, sehr spärliche hyaline Cylinder und rote Blutkörperchen. Erscheinungen der Herzhypertrophie. Wenig später Zeichen gestörter Kompensation und chron. Urämie, bes. leichtes Ödem der Beine, zeitweiliges Herzklopfen, starker Kopfschmerz. Abnahme der Urinmenge. — Pathologischer Befund: Linke Niere stark vergrößert und cystisch degeneriert; in den Cysten eiterähnlicher Inhalt mit massenhaften Streptokokken. Die bei der Operation getastete rechte Niere gleichfalls bedeutend vergrößert, am unteren Pole sind höckrige Unebenheiten zu fühlen.

181. Morris (b. Albarran u. Imbert(147)) 1901. — Operation: Nephrektomie. — Ausgang: Heilung, noch nach 7 Jahren.

182. Morris (b. Albarran u. Imbert(147) 1901. — Operation: Nephrektomie. — Ausgang: Heilung, noch nach 3 Jahren.

183. Morris (b. Albarran u. Imbert(147)) 1901. — Symptome: Schnell wachsender Tumor. — Operation: Lumbale Nephrektomie. — Ausgang: Tod.

184. Morris (b. Albarran u. Imbert(147)) 1901. — Symptome: Schmerzen. Schnell wachsender Tumor. — Operation: Nephrektomie. — Ausgang: Heilung zunächst. Jedoch 4 Monate später Schmerzen der entgegengesetzten Seite; Punktion von 2 großen Cysten. Tod einige Wochen später an Urämie. — Pathologischer Befund: Beide Nieren cystisch degeneriert.

185. Albarran (b. Albarran u. Imbert(147)).— Alter, Geschlecht: 58jähriger Mann. — Anamnese. 1. Symptom: Vor 5 Jahren Hämaturie. Symptome: Symptome von Nierenstein links. Harnretention. Rechte Niere funktionell normal. — Operation: Lumbale Nephrektomie, linksseitige. — Ausgang: Heilung. — Pathologischer Befund: Linke Niere cystisch degeneriert mit Steinen.

186. Barling(126) 1901. — Alter, Geschlecht: Frau im mittleren Alter. — Symptome: Intensive Schmerzen in linker Lumbalgegend.

Häufiger und schmerzhafter Harndrang. Schnelle Vergrößerung der linken Niere. Auch die rechte Niere scheint vergrößert. — Harnbefund: Kurze Zeit vorher gingen im Harn kleine Steine ab. — Klinische Diagnose: Hydronephrose, wahrscheinlich infolge Verlegung des Ureters durch einen Stein. — Operation: Linksseitige lumbale Nephrektomie. — Ausgang: Heilung. Die rechte Niere nimmt im Wachstum zu. — Pathologischer Befund: Linke Niere vergrößert und cystiseh degeneriert, gleichzeitig besteht Hydronephrose.

187. Niemack(120) 1901. — Geschlecht: Frau. — Symptome: Symptome von Niereneiterung rechts. — Operation: Rechtsseitige Nephrektomie. — Ausgang: Tod 72 Stunden nach der Operation an Urämie. — Pathologischer Befund: Beide Nieren cystisch degeneriert; Cysten der rechten Niere z. T. vereitert.

188. Beck(122) 1901. — Alter, Geschlecht: 55jährige Frau. — Anamnese. 1. Symptom: 2 ältere Schwestern an Cystennieren gestorben. — Operation: Abdominale Nephrektomie. — Ausgang: Tod 11 Tage nach der Operation an Urämie, nachdem einige Tage vorher der Urin spärlicher geworden war. — Pathologischer Befund: Beide Nieren ungleichmäßig cystisch degeneriert.

189. Fels(135) 1902. — Alter, Geschlecht: Alter Mann. — Symptome: Nierenkoliken. — Klinische Diagnose: Nierensteine. — Operation: Nephrektomie. — Ausgang: Tod kurz nach der Operation an Urämie. — Pathologischer Befund: Beide Nieren cystisch degeneriert.

190. Rivet(137) 1902. — Alter, Geschlecht: 26jähriger Mann. — Operation: Rechtsseitige lumbale Nephrektomie. — Ausgang: Heilung, noch nach 14 Monaten. — Pathologischer Befund: Rechte Niere cystisch degeneriert.

191. Lauwers(133) 1902. — Alter, Geschlecht: 42jährige Frau. — Symptome: Starke Abmagerung. Heftige Schmerzen in der Nierengegend. Linksseitiger Tumor. — Klinische Diagnose: Maligner Nierentumor. — Operation: Linksseitige abdominale Nephrektomie. — Ausgang: Vorläufige Heilung. Schon nach 3 Wochen Nierenschmerzen rechts. — Pathologischer Befund: Linke Niere cystisch degeneriert. Rechte Niere wird bei der Operation vergrößert gefunden.

192. Wyss(138) 1902. — Alter, Geschlecht: 38jährige Frau. — Anamnese. 1. Symptom: Nach Heben einer Last vor 6 Jahren Gefühl, als habe sich die linke Bauchseite etwas gesenkt. Nach der 3. Entbindung vor 4 Jahren langsam größer werdende Geschwulst der linken Bauchseite mit starker Verbreiterung dieser Seite; großer, derber, glatter, schmerzloser Tumor zu fühlen. Patientin ist jetzt im 8. Monat gravida. — Symptome: Vor 8 Wochen eine mehrere Tage anhaltende Hämaturie; auch Sputum zur Zeit der Menses angeblich rot, dafür Ausbleiben der Menses. Linke Bauchseite vorgewölbt; sie wird ganz ausgefüllt von einem Tumor mit wallnuß- bis hühnereigroßen Unebenheiten; er ist leicht verschieblich, auch respiratorisch. Über dem Tumor Dämpfung. — Harnbefund: Vor 4 Jahren: Tagesmenge etwas vermehrt. Spez. Gewicht 1004—1007. Sonst normal.

Kurz vor der Operation: Tagesmenge 1900. Spez. Gewicht 1010. Saure Reaktion. Trüb. Im Sediment wenig Epithelien, ferner kleine, gleichgroße, runde, feingekörnte Zellen, etwa $^1/_2$ so groß wie Leukocyten, teilweise in Ballen zusammenhängend. — Operation: Linksseitige Nephrektomie. — Ausgang: Heilung. Urin, zuerst spärlich, steigt bald wieder zur normalen Menge an; nach 15 Tagen Tagesmenge 2000, spez. Gewicht 1008, Harn klar ohne Eiweiß. Heilung noch nach $2^1/_2$ Jahren: andere Niere nicht vergrößert. — Pathologischer Befund: Linke Niere vergrößert und cystisch degeneriert.

193. Reinbach (143) 1902. — Symptome: Kolossale Blutverluste. Anämie. Kachexie. — Operation: Nephrektomie. — Ausgang: Heilung. Später war auch die andere Niere palpatorisch als vergrößert zu erkennen. — Pathologischer Befund: Cystenniere.

194. Seitz (148) 1903. — Alter, Geschlecht: 55jährige Frau. — Anamnese. 1. Symptom: Seit 1 Jahre Zunahme des Leibes ohne Schmerzen. — Symptome: Auf der linken Seite fühlt man einen mannskopfgroßen, zusammengesetzten Tumor, teilweise fluktuierend. Über dem Tumor Dämpfung, von tympanitischen Darmschlingen begrenzt. Der Tumor ist vom Douglas aus zu fühlen. — Klinische Diagnose: Multiloculäres glanduläres Ovarialkystom. — Operation: Linksseitige abdominale Nephrektomie. — Ausgang: Am 42. Tage nach der Operation geheilt entlassen. — Pathologischer Befund: Linke Niere cystisch degeneriert. Rechte Niere bei der Operation an regulärer Stelle zu fühlen.

195. Segond (b. Albarran und Imbert (147)) 1903. — Alter, Geschlecht: 28jährige Frau. — Anamnese. 1. Symptom: Seit einigen Jahren rechtsseitiger Tumor, der für Lebertumor gehalten wurde. — Symptome: Tumor der rechten Seite, der bis 2 Querfingerbreit unter den Nabel herabreicht. Keine Schmerzen, keine Hämaturie. — Operation: Rechtsseitige abdominale Nephrektomie. — Ausgang: Heilung. Nach 20 Monaten zeigt sich die linke Niere sehr stark vergrößert. — Pathologischer Befund: Rechtsseitige Cystenniere.

196. W. Otto-Bernburg 1904. (Nicht veröffentlicht.) — Alter, Geschlecht: 52jähriger Mann. — Anamnese. 1. Symptom: Patient wurde seit ca. $^3/_4$ Jahren an Lungenschwindsucht behandelt, soll auch anfangs reichlich Auswurf gehabt haben. Vor ca. 4 Monaten bemerkte er in der linken Bauchseite eine Geschwulst, die stetig zunahm und stark druckempfindlich war. Er will seitdem ca. 25 kg abgenommen haben und wurde immer matter. Appetit und Schlaf ließen sehr nach. — Symptome: Kachektisch aussehender Mann. Puls regelmäßig, weich, beschleunigt. Temperatur 38,6°. Über beiden Lungen leichtes feinblasiges Rasseln, in den unteren Partien hinten Schallverkürzung; Lungenemphysem. Herztöne dumpf, rein. Leberrand am Rippenbogen. In der linken Bauchseite fühlt man einen kindskopfgroßen Tumor, schwer verschieblich, sehr druckempfindlich, bei tiefem Fassen Fluktuationsgefühl. — Harnbefund: Tagesmenge ca. 2000. Klar. Kein Eiweiß. Keine festen Bestandteile. — Operation: Linksseitige Nephrektomie. — Ausgang: Tod 3 Stunden nach der Operation an Collaps. — Pathologischer Befund: Linke Niere

bedeutend vergrößert und cystisch degeneriert; in den Cysten reichlich eitrige Flüssigkeit. Keine Sektion.

197. Schmidt (97) 1898. — Alter, Geschlecht: 40jährige Frau. — Symptome: Linksseitiger Nierentumor. Eine Punktion ergibt dicken, blutigen Eiter; eine 2. spätere helle gelbe Flüssigkeit. — Harnbefund: Eiterhaltig. — Klinische Diagnose: Pyonephrose wegen Tuberkulose oder Nephrolithiasis. — Operation: Linksseitige Nephrotomie; Tamponade, Drainage. — Ausgang: Vorläufige Heilung, langsames Zurückgehen des Tumors. Nach $6^1/_2$ Monaten Tod unter urämischen Erscheinungen. — Pathologischer Befund: Beide Nieren cystisch degeneriert, besonders die linke; linke Niere z. Teil vereitert.

198. Naumann (112) 1900. — Alter, Geschlecht: 43jährige Frau. — Anamnese. 1. Symptom: Seit 2 Jahren rechtsseitiger Nierentumor. — Symptome: Nach einem Sturze tritt plötzliche Anurie ein. Man fühlt beiderseits einen Nierentumor. — Operation: Linksseitige Nephrotomie. — Ausgang: Besserung; Harnsekretion tritt allmählich wieder ein. — Pathologischer Befund: Beide Nieren cystisch degeneriert.

199. Harrison (127) 1901. — Alter, Geschlecht: 31jähriger Mann. — Anamnese. 1. Symptom: Stammt aus einer Gichtikerfamilie. Vor 2 Jahren eine einige Tage anhaltende Hämaturie ohne Schmerzen. Die Hämaturie wiederholt sich noch 2 mal. — Symptome: In letzter Zeit Anfälle von Nierenkoliken der rechten Seite. Heftiger Schmerz am Ende des Wasserlassens. Seit 10 Tagen besteht wieder Hämaturie. Bei Druck auf rechte Niere stechender Schmerz. Geschwulst in beiden Lumbalgegenden. Beide Nieren, namentlich die rechte, vergrößert und gespannt, deutlich höckrig und uneben. Zeichen von Herzhypertrophie. — Harnbefund: Spez. Gewicht 1011. Reaktion sauer. Noch nicht frei von Blut. Spuren von Eiter und Albumen. Harnsaure Kristalle. — Operation: Rechtsseitige Nephrotomie, Drainage. — Ausgang: Besserung. Patient befindet sich noch nach 2 Jahren wohl; im Harn kein Eiweiß, beide Nieren noch höckrig, aber in den 2 Jahren nicht mehr gewachsen. — Pathologischer Befund: Beide Nieren cystisch degeneriert.

200. Bazy (142) 1902. — Alter, Geschlecht: 25jährige Frau. — Symptome: Zeichen von Infektion; infektiöse Anfälle seitens der linken Niere. Linksseitiger Nierentumor. — Operation: Linksseitige Nephrotomie, Inzision und Eröffnung der vereiterten Cysten. — Ausgang: Tod. — Pathologischer Befund: Beide Nieren cystisch degeneriert; Cysten der linken Niere vereitert.

201. Friedrich (150) 1903. — Alter, Geschlecht: 45jährige Frau. — Symptome: Einseitiger Nierentumor von enormer Größe. Kräfte äußerst reduziert. Druckerscheinungen auf das Colon. — Operation: Einseitige Nephrotomie; Eröffnung von massenhaften Cysten. — Ausgang: Heilung; nach $2^1/_2$ Jahren blühender Kräftezustand; Tumor viel kleiner, auch andere Niere nicht vergrößert. — Pathologischer Befund: Bei der Operation zeigt sich, daß beide Nieren cystisch degeneriert.

202. Friedrich (150) 1903. — Operation: Eröffnung der Cysten. — Ausgang: Besserung.

203. Watson (86) 1897. — Alter, Geschlecht: 42jährige Frau. — Operation: Doppelseitige Nephrotomie; permanente Drainage der rechten Niere. — Ausgang: Besserung. — Pathologischer Befund: Cystöse Entartung der linken Niere. Abszeß der rechten Niere.

204. Morris (b. Albarran und Imbert (147)). — Alter, Geschlecht: 50jähriger Mann. — Anamnese. 1. Symptom: Seit mehreren Jahren rechtsseitiger Lendenschmerz. — Symptome: Schmerzanfälle. — Harnbefund: Tagesmenge vermindert. — Klinische Diagnose: Nierensteine. — Operation: Doppelseitige Nephrotomie. — Ausgang: Besserung. — Pathologischer Befund: Beide Nieren cystisch degeneriert.

205. Kümell (119) 1901. — Alter, Geschlecht: Mann. — Symptome: Urämische Erscheinungen. — Harnbefund: Tagesmenge 500. Spezifisches Gewicht 1015. — Klinische Diagnose: Verlegung beider Ureteren durch Steine. — Operation: Doppelseitige Nephrotomie. — Ausgang: Tod im Collaps. — Pathologischer Befund: Beide Nieren cystisch degeneriert.

206. Edebohls (149) 1903. — Alter, Geschlecht: Frau. — Operation: Dekapsulation beider Nieren. — Ausgang: Besserung. — Pathologischer Befund: Beide Nieren cystisch degeneriert.

207. Farr (58) 1892. — Alter, Geschlecht: 59jährige Frau. — Anamnese. 1. Symptom: Mutter an Morbus Brightii gestorben, eine Schwester im Coma. Patientin hat einmal abortiert; während der Schwangerschaft immer excessives Erbrechen. Vor 7 Jahren Fieberfrostanfälle, die für Malaria gehalten wurden; dabei Schmerzen in linker Seite, die an Häufigkeit und Stärke zunahmen. 1 Jahr später eine allmählich wachsende Geschwulst in linker Seite. — Symptome: Nie Darm- und Urinbeschwerden. Kachektisches Aussehen. Abdomen angefüllt von unregelmäßigen, höckrigen Massen, von der Größe eines Uterus am Ende der Schwangerschaft. $^2/_3$ dieser Geschwulst liegt links von der Mediaulinie. Untersuchung per vaginam ergibt, daß der Uterus sehr tief und hinten in der Kreuzbeinwölbung liegt; durch die vordere stark gespannte Scheidenwand ist die glatte Cystenwand zu fühlen. Die Geschwulst zeigt Fluktuation, ist deutlich verschiebbar. — Harnbefund: Spezifisches Gewicht 1021. Hellorangegelbe Farbe. Schwach aromatischer Geruch. Reaktion sauer. Eiweiß in Spuren. Spärlich hyaline Cylinder, Epithelzellen und Leukocyten. — Operation: Laparotomie; Entleerung vom 6 Liter dünnen, gelben Eiter durch Troikar. — Ausgang: Besserung; Patientin befindet sich noch nach 11 Monaten wohl. — Pathologischer Befund: Kombination von cystischer Degeneration der Niere mit Hydronephrose; die übrigen Cysten kommunizieren nicht mit der punktierten, haben auch keinen eitrigen Inhalt wie diese.

208. Fenger (104) 1899. — Alter, Geschlecht: 28jährige Frau. — Anamnese. 1. Symptom: Seit dem 14. Jahre Uterusprolaps. Vor 6 Jahren Anfall von Gelbsucht mit Übelkeit, Erbrechen, leichter Temperatursteigerung ohne Schmerzen; in den Faeces keine Steine. 3 Jahre später ein 2. Anfall von Ikterus. Vor 5 Jahren Schmerz in rechter Mamillarlinie unter dem Rippenbogen, ganz plötzlich; Steigerung des Schmerzes bei Flexion des rechten Schenkels. Ähnliche Anfälle in den nächsten

2 Jahren mit gleichzeitigem Harndrang. Vor 3 Jahren bemerkte sie zuerst einen Tumor der rechten Seite. — Symptome: Blasse, abgemagerte Person. Der Tumor ist nach allen Richtungen, bes. nach abwärts gewachsen. Er ist nicht druckempfindlich. von fester Konsistenz und regelmäßiger Oberfläche. Bei Druck auf den Tumor verspürt die Patientin Harndrang. — Harnbefund: Nie Blut im Urin. Zuweilen leichte Albuminurie. — Operation: Incision des hydronephrotischen Sackes und Umstülpung nach außen. — Ausgang: Besserung. — Pathologischer Befund: Rechte Niere cystisch degeneriert; Kombination mit Hydronephrose.

209. Petterson (62) 1893. — Alter, Geschlecht: 33jährige Frau. — Operation: Nephrorhaphie. — Ausgang: Tod an Herzlähmung.

210. Newman (b. Albarran und Imbert (147)) 1897. — Alter, Geschlecht: Frau. — Symptome: Schmerzen, Unwohlsein, Erbrechen. Symptome von intermittierender Hydronephrose und beweglicher Niere. — Operation: Nephrorhaphie. — Ausgang: Beträchtliche Besserung.

211. Lejars (40) 1888. — Alter, Geschlecht: 47jährige Frau. — Anamnese. 1. Symptom: Seit 15 Jahren dumpfe Nierenschmerzen, bes. in Rückenlage. Von Zeit zu Zeit ein Schmerzanfall, bes. im rechten Hypochondrium; gleichzeitig Urinabsonderung gering oder ganz aussetzend bis zu 18 Stunden. Vor einigen Jahren Lungenentzündung. 2 mal blutiger, Gerinnsel enthaltender Harn. — Symptome: Blasse, abgemagerte Frau. Schmerzen im rechten Hypochondrium und rechter Lendengegend. Diarrhö. Mehrere Male Blutstuhl, Fieber. In rechter Nierengegend fühlt man einen großen Tumor, deutlich fluktuierend; Haut darüber gerötet und ödematös. Zunge trocken. Zunehmende Depression. — Harnbefund: Geringe Tagesmenge klar. Ohne Niederschlag. Kein Blut, kein Eiweiß. — Operation: Incision der geröteten und ödematösen Stelle; Entleerung von Eiter. — Ausgang: Nach der Operation zunächst Erleichterung. Am 3. Tage nach der Operation Tod im urämischen Coma. — Pathologischer Befund: Beide Nieren vergrößert und cystisch degeneriert; rechtsseitiger perinephritischer Abszeß. Uterus bicornis; doppelter Muttermund. Hypertrophie des linken Ventrikels.

212. Holländer (92) 1898. — Alter, Geschlecht: Junge Frau. — Anmnese. 1. Symptom: 2 mal Hämaturie. — Symptome: Keine lokalen Schmerzen. Man fühlt die rechte Niere um das 2—3fache vergrößert, leicht druckempfindlich; Oberfläche höckrig. Auch linker unterer Nierenpol suspect. — Harnbefund: Vermehrte Tagesmenge, Eiweiß. Cylinder. Rote und weiße Blutkörperchen. — Klinische Diagnose: Doppelseitige Cystennieren. — Operation: Freilegung; wenige Cysten werden angestochen. — Ausgang: Tod 8 Tage nach der Operation an Hämaturie. — Pathologischer Befund: Beide Nieren cystisch degeneriert.

Bevor ich auf die Symptome der Cystenerkrankung näher eingehe, möchte ich an Hand der vorstehenden Tabelle noch einige statistische Bemerkungen über Geschlecht und Alter der Erkrankten,

über Lokalisation und Erblichkeit der Erkrankung einfügen. Leider sind nicht in allen Fällen nähere Angaben über diese Punkte veröffentlicht.

Was zunächst das Verhältnis der Geschlechter zueinander betrifft, so finde ich in der Literatnr von den meisten Autoren ein Überwiegen des männlichen Geschlechtes über das weibliche hinsichtlich der Zahl der an Cystennieren Erkrankten verzeichnet. In diesem Sinne äußern sich unter anderen Lindegger(61), Wagner(64), Senator(102) und Cordero(146), die einmütig angeben, daß in der Mehrzahl der Fälle das männliche Geschlecht von der Erkrankung betroffen sei. Ebstein(18) meint sogar, daß die Zahl der Männer die der Frauen um das Doppelte übertreffe. Alle diese eben genannten Autoren stützen ihre Behauptung allerdings nicht auf statistisches Material. sondern wollen nur der allgemein verbreiteten Meinung Ausdruck geben. Lejars(40), der eine Reihe von 63 Beobachtungen zusammengestellt hat, fand unter den 63 Fällen 34 Männer und 29 Frauen, wodurch er sowie auch Michalowicz zu dem Resultat kommt, daß die Cystenerkrankung der Nieren bei beiden Geschlechtern ungefähr gleich häufig vorkommt, das Geschlecht also keine wesentliche Rolle spielt. Sehen wir uns nun daraufhin unsere Tabelle an, so finden wir in 198 Fällen das Geschlecht angegeben; diese 198 Fälle setzen sich zusammen aus 116 Frauen und 82 Männern, das würde also in Prozenten ausgerechnet 58 Proz. für das weibliche und 42 Proz. für das männliche Geschlecht ergeben. Wir hätten demnach eine Präponderanz des weiblichen Geschlechtes, ein Verhältnis, wie es den meisten Nierenaffektionen entsprechen würde. Ganz anders wird aber merkwürdigerweise des Verhältnis zwischen den Geschlechtern, wenn wir die nicht operierten und die operierten Fälle gesondert betrachten. Unter den ersteren, im ganzen 134 Fällen, fehlt 6 mal die Angabe des Geschlechts, von den übrigen 128 sind 72 Männer und 56 Frauen. Es fallen demnach 56 Proz. auf das männliche, 44 Proz. auf das weibliche Geschlecht, also fast genau dasselbe Zahlenverhältnis, wie es Lejars(40) angibt. Unter den 78 operierten fehlt 8 mal die Geschlechtsangabe, während es sich in nicht weniger als 60 Fällen um Frauen, dagegen nur in 10 Fällen um Männer handelte. Wie ein solches Mißverhältnis zwischen den operierten und den nicht operierten Fällen entstehen, wie unter den ersteren ganz im Gegensatz zu den letzteren das weibliche Geschlecht ein so auffallendes Übergewicht erreichen kann, bleibt unerklärlich. Bestätigt aber werden diese Angaben durch die Beob-

achtungen von Schmieden(131), der unter 22 wegen Cystennieren nephrektomierten Kranken 18 Frauen und nur 4 Männer fand, sowie von Albarran und Imbert(147), deren 39 Fälle sich auf 35 Frauen und nur 4 Männer verteilten; auch die genannten Autoren können für dieses merkwürdige Zahlenverhältnis keine Erklärung finden.

Über das Lebensalter der Erkrankten geben wohl alle Autoren einmütig an, daß in der großen Mehrzahl der Fälle die Erkrankung zwischen dem 40. und 60. Lebensjahre zur Beobachtung kommt. Ich kann dies auf Grund der von mir zusammengestellten Fälle nur bestätigen. Ich finde in 173 Fällen eine nähere Altersangabe und zwar verteilen sich die Fälle auf die einzelnen Jahrzehnte in folgender Weise; es kamen zur Beobachtung:

im	Alter	von	20—29	Jahren	26	Fälle
„	„	„	30—39	„	22	„
„	„	„	40—49	„	67	„
„	„	„	50—59	„	40	„
„	„	„	60—69	„	10	„
„	„	„	70—79	„	6	„
„	„	„	80—89	„	2	„

Wir ersehen daraus, daß in den zwanziger und dreißiger Jahren die Zahl der Fälle sich ungefähr gleich bleibt, daß dann aber in den vierziger Lebensjahren die Zahl sich nahezu verdreifacht. In dem folgenden Jahrzehnt verringert sie sich wieder beträchtlich, bleibt aber immer noch wesentlich höher als in den zwanziger und dreißiger Jahren. Dagegen erfolgt nach dem 60. Jahre ein starker Abfall; über 60 Jahre sind überhaupt nur 18 Patienten alt geworden, das höchste Lebensalter erreichte eine von Hommey beobachtete Kranke (Fall 67), die erst im Alter von 88 Jahren starb.

Wie verhält es sich nun aber mit den Fällen von Cystennieren, die vor dem 20. Lebensjahre zur Beobachtung gekommen sind? Gibt es überhaupt derartige Fälle oder besteht hier eine Lücke zwischen den Cystennieren Neugeborener und denen Erwachsener? Es ist nämlich von denjenigen, die einen prinzipiellen Unterschied zwischen beiden Formen gemacht wissen wollen, für ihre Meinung immer geltend gemacht worden, daß im Kindesalter bis etwa zum 20. Lebensjahre überhaupt kein Fall von Cystennieren zur Beobachtung gekommen, daß also hier eine Lücke vorhanden sei, die deutlich auf eine Trennung zwischen Cystennieren Neugeborener und Erwachsener hinweise. So schreibt z. B. Virchow(59) über das Verhältnis beider Affektionen zueinander: „Ist die Degeneration

nur teilweise, so ist es wohl möglich, daß sie bis zum 30., 40., 50. Jahre ertragen werden kann. Es fehlen aber die Verbindungsglieder. Bei Kindern von 5 oder 10 oder 15 Jahren ist eine große Lücke". Ähnlich äußert sich Senator (102): „Vor dem 20. Lebensjahre scheint bisher kein Fall bekannt geworden zu sein". Und Davidsohn (117), der nur die Sektionsprotokolle des pathologischen Instituts zu Berlin berücksichtigt hat, glaubt daraus schließen zu dürfen, daß „die ganze Zeit von 2 Wochen bis zu 29 Jahren hin von Beobachtungen unausgefüllt bleibt".

Daß diese Behauptungen nicht den wirklichen Tatsachen entsprechen, geht aus der Arbeit von Albarran und Imbert (147) hervor, die durch eine Reihe von 22 aus der Literatur zusammengestellten Fällen die erwähnte Lücke von frühester Kindheit bis zum 20. Lebensjahre ausfüllen. Die genannten Autoren lassen hierbei die gar nicht so seltenen Fälle von mit Cystennieren behafteten Kinder, die im Alter von wenigen Tagen bis zu mehreren Wochen starben, unberücksichtigt und führen folgende Beobachtungen an:

1. Still:	8	Wochen altes Kind,
2. Savory:	3½	Monate „ „
3. Savory:	6½	„ „ „
4. Durlach:	6	„ „ „
5. Emmet Holt:	10	„ „ „
6. Fürbringer:	12	„ „ „
7. Kosinski:	16	„ „ „
8. Tupper:	19	„ „ „
9. Withier:	19	„ „ „
10. Polk:	22	„ „ „
11. Roswell Park:	23	„ „ „
12. Hildebrand:	2	jähriges Kind
13. Jacobson:	2½	„ „
14. Dalle Ore:	2½	„ „
15. Talamon:	5½	„ Mädchen
16. Steiner:	10	jähriger Knabe
17. Steiner:	10	„ „
18. Heimann:	11	jähriges Kind
19. Orth:	14½	„ „
20. Lucet:	17	„ „
21. Edmunds:	18	„ Mädchen
22. Bar:	19	jähriger Patient.

Diesen 22 Fällen Albarrans und Imberts kann ich noch

weitere 10 hierhergehörige aus der Literatur zusammengestellte Beobachtungen hinzufügen; es sind dies die folgenden:

23. Borst(110): 7 Monate altes Kind
24. Meyer(153): 11 „ alter Knabe
25. Rückert(151): 1 jähriger Knabe
26. Meyer(153): 2 „ „ (Bruder von 24)
27. Graser(79): $2^1/_2$ „ „
28. Meyer(153): 6 „ „
29. Meyer(153): 9 jähriges Mädchen
30. Türk(157): 17 „ „
31. Richmond(91): 18 jähriger Mann
32. Beckmann(8): 19 jähriges Mädchen.

Es würden demnach im ganzen in 32 Fällen im Alter von 8 Wochen bis zu 19 Jahren stehende, an Cystennieren erkrankte Patienten bis jetzt zur Beobachtung gekommen sein, eine Anzahl, groß genug, um die erwähnte Lücke hinreichend auszufüllen. Dieser Umstand ist als ein weiterer Beweis dafür anzusehen, daß zwischen den Cystennieren Neugeborener und Erwachsener kein prinzipieller, höchstens ein gradueller Unterschied zu machen ist, und daß es zwischen beiden Affektionen an Übergangsformen nicht fehlt.

Eine weitere wichtige Frage, namentlich in prognostischer Hinsicht, bezieht sich auf die Einseitigkeit oder Doppelseitigkeit der Affektion. Es ist eine schon seit langem feststehende Tatsache, daß die cystische Degeneration der Nieren mit Vorliebe doppelseitig auftritt; ja manche Autoren sind so weit gegangen, das einseitige Auftreten der Cystennieren überhaupt rundweg zu leugnen und die ihnen bekannt gewordenen Fälle von einseitigen Cystennieren als eine ganz andere nicht hierhergehörige Affektion zu betrachten. Das scheint mir denn doch etwas zu weit gegangen zu sein. Wenn schon bei weitem die meisten Fälle von cystischer Nierenentartung beide Nieren betreffen, so sind doch eine Reihe sicher beglaubigter Fälle von einseitigen Cystennieren veröffentlicht, die sowohl in ihrem makroskopischen als auch mikroskopischen Aussehen vollständig den doppelseitigen Cystennieren glichen und in keiner Beziehung ein von jenen verschiedenes Verhalten zeigten, das zu einer Unterscheidung beider irgendwie berechtigte. Sehen wir uns im Hinblick darauf unsere Tabelle an, und lassen wir diejenigen Fälle, bei denen über die Einseitigkeit und Doppelseitigkeit der Affektion sichere Angaben fehlen, unberücksichtigt, berücksichtigen wir vielmehr nur solche Fälle, in denen die Doppelseitigkeit durch die

Sektion bestätigt worden ist, so bleiben ungefähr 140—150 Fälle, in denen die Cystenentartung beide Nieren befallen hatte. Demgegenüber ist die einseitige cystische Nierendegeneration durch die Sektion bewiesen in 9 Fällen, nämlich in den Fällen 3, 12, 29, 41, 86, 94, 118, 129 und 203. Die übrigen Beobachtungen gehören der Mehrzahl nach den Fällen an, in denen sich bei einer Operation die eine Niere als cystisch degeneriert erwies, die Beschaffenheit der anderen aber entweder gar nicht oder nur ungenau untersucht werden konnte.

Was nun das Verhältnis von links und rechts zueinander betrifft, so sehen wir ein Überwiegen der linken Seite. Betrachten wir nämlich daraufhin zunächst die 9 oben erwähnten Fälle von einseitiger Cystenniere, so finden wir 6mal die linke, 3mal die rechte Niere betroffen. Ferner spricht für das Überwiegen der linken Seite die Tatsache, daß unter den operierten Fällen 28mal die Operation an der linken gegen 18mal an der rechten Niere vollzogen wurde; wenn auch nicht in allen diesen Fällen die Erkrankung sich ausschließlich auf eine Niere beschränkte, so waren doch zum mindesten beide Seiten so ungleichmäßig befallen, daß die Affektion der einen Seite, und zwar zumeist der linken, schon in vorgeschrittenem Stadium sich befand, während die der anderen, wenn überhaupt vorhanden, so geringfügig war, daß sie oft ganz unbemerkt blieb. Und dasselbe Verhalten finden wir dann häufig auch in Fällen, die als doppelseitige Cystennieren beschrieben worden sind; auch hier besteht vielfach eine ungleichmäßige Entwicklung der cystischen Entartung in beiden Nieren, und zwar stoßen wir viel öfter auf die Angabe, daß die Cystendegeneration der linken Niere weiter fortgeschritten ist, wie die der rechten, als auf die umgekehrte Bemerkung. Worin die Ursache für dieses vorwiegende Befallensein der linken Seite zu suchen ist, läßt sich nicht sagen; es stimmt dies aber mit den bei anderen chirurgischen Nierenaffektionen gemachten Erfahrungen überein, wonach ebenfalls die linke Niere mit Vorliebe Sitz der Erkrankung ist.

Das Verdienst, die Aufmerksamkeit zuerst auf die hereditären Einflüsse bei der cystischen Nierendegeneration gelenkt zu haben, gebührt wohl Steiner(103), obgleich schon vor ihm Lauenstein Cystennieren bei Mutter und Tochter beobachtete, desgleichen Höhne(80) ebenfalls bei Mutter und Tochter (Fall 93 und 167): ein anderes Kind der Mutter war schon im Alter von 9 Wochen an einer Nierenkrankheit gestorben. Steiner beobachtete 2 Familien, in denen die Cystenniere einen ausgesprochen hereditären und

und familiären Charakter zeigte. In der einen Familie waren der Vater (Fall 107), dessen 10jähriger Sohn sowie die Schwester des Vaters an Cystenniere erkrankt; außerdem waren noch mehrere kleine Kinder durch höckrige, noch kleine Nieren und leichte Albuminurie verdächtig. In der 2. Familie wiesen der Vater, dessen 10jähriger Sohn sowie eine Schwester des Vaters Cystennieren auf, auch hier wurde außerdem bei mehreren Kindern noch Albuminurie konstatiert; ferner war eine 2. Schwester des Vaters schon früher an Cystennieren gestorben. Wir treffen also wiederholt in ein und derselben Familie Cystennieren gleichzeitig bei Kindern und Erwachsenen an. Da nun beide Formen immerhin seltene Affektionen sind, so wäre ein solches wiederholtes Zusammentreffen kaum zu erklären, wenn man, wie viele Autoren, einen prinzipiellen Unterschied zwischen der congenitalen Cystenniere und der der Erwachsenen machen wollte. Dieser hereditäre Charakter der Cystenniere deutet also ebenfalls auf eine einheitliche Genese beider Formen hin. Steiner kommt auf Grund dieser Erwägungen deshalb auch zu folgenden Schlüssen: „Die Krankheit hat einen exquisit hereditären Charakter, die Tumoren sind bei der Geburt angelegt und beginnen im mittleren Lebensalter zu wachsen. Die bisherige strenge Unterscheidung der Anatomen zwischen congenitaler und erworbener Cystenniere ist nicht mehr aufrecht zu erhalten". Nach Steiners Anregung hat die Heredität der Cystenniere noch verschiedentlich konstatiert werden können; so beobachteten Jacob und Davidsohn (117) 2 Schwestern, die beide an doppelseitigen Cystennieren zugrunde gingen (Fall 113 und 114); beider Mutter war ebenfalls an einer Nierenkrankheit gestorben, wobei es sich nach Aussage der Verwandten wahrscheinlich auch um Cystenniere gehandelt hatte. Beck (122) exstirpierte mit unglücklichem Ausgang eine multilokuläre Cystenniere einer Patientin (Fall 188), deren 2 ältere Schwestern schon demselben Leiden erlegen waren. Carrez fand bei Mutter und Tochter (Fall 125) Cystennieren. Osler (134) konnte die Diagnose doppelseitige polycystische Nierenentartung bei einem Kranken stellen, dessen Mutter an Cystennieren zugrunde gegangen war (Fall 126). Wahrscheinlich gehört auch der von Farr (158) publizierte Fall einer an Cystenniere leidenden Patientin (Fall 207) hierher, deren Mutter an Brightscher Krankheit, die Schwester im urämischen Coma verstorben sein sollten. Ähnliche anamnestische Verhältnisse lagen in dem Falle Tändler (69) (Fall 160) vor, indem die Mutter der Patientin an Wassersucht, 2 Schwestern an Abdominaltumoren zugrunde gegangen waren.

Man hat verschiedentlich darauf hingewiesen und eine ätiologische Bedeutung darin zu finden versucht, daß die Cystennieren zuweilen bei Kranken vorgefunden wurden, die an intermittierenden Fieberanfällen (Fall 30, 43, 44, 207) litten, ferner bei Rheumatikern (Fall 11, 48, 79), Gichtikern (Fall 23, 111, 199), Phthisikern (Fall 4. 17, 28, 36, 59, 63, 64, 68) und Potatoren (Fall 46, 48, 64, 66, 111). Namentlich Lejars (40) und Terburgh (50) haben auf diesen Umstand aufmerksam gemacht; doch bemerkt ersterer dazu, daß sich wohl kaum daraus etwas schließen lasse, daß dies vielmehr nur als ein zufälliges Zusammentreffen aufzufassen sei. Mit demselben Rechte könnte man sonst auch dem Emphysem eine wichtige Rolle zuschreiben, das wiederholt gleichzeitig mit Cystennieren angetroffen wurde (Fall 1, 21, 49, 62, 70, 71, 105, 124, 196).

Von größerer Wichtigkeit wie alle diese wohl sicher nur zufälligen Komplikationen scheint mir in ätiologischer Beziehung ein Umstand zu sein, auf den ebenfalls Lejars aufmerksam macht, ich meine das Trauma; nicht als ob es als erster Ausgangspunkt der cystischen Erkrankung zu denken wäre — diese Annahme würde ja auch der Theorie der congenitalen Anlage der Cystenniere widersprechen — aber das ist nicht zu bestreiten, daß eine bis dahin ganz symptomlos und latent gebliebene polycystische Entartung der Niere durch die Einwirkung eines Traumas klinisch werden kann. Als Beispiele hierfür lassen sich die Fälle 6, 30, 41 und 147 heranziehen. In wieder anderen Fällen sind zwar schon vor dem Trauma geringe Symptome vorhanden, diese werden aber erst durch einen Unfall stärker und beschwerlicher, wie dies in den Fällen 145 und 198 der Fall war. Hierher kann man auch die Fälle 4. 175 und 192 rechnen, bei denen sich die vorher symptomlos verlaufene Krankheit durch große Anstrengung, Heben einer schweren Last resp. angestrengtes schnelles Laufen manifestierte.

In gewissem Sinne gehören unter diese Gruppe auch die Fälle, die, nachdem sie bis dahin beschwerdefrei oder nur unter geringfügigen Symptomen verlaufen, durch eine Entbindung oder Gravidität manifest wurden oder exacerbierten; die Entbindung resp. die Gravidität spielen bei diesen Kranken die Rolle des Traumas. So traten in den Fällen 61 und 179 die ersten Beschwerden während einer Schwangerschaft ein, im Falle 166 wurden sie durch die Gravidität verschlimmert. In den Fällen 43, 145, 177 zeigten sich nach einer Entbindung die ersten Krankheitserscheinungen, im Falle 141 wurden die vorher geringfügigen Beschwerden nach dem Partus intensiver.

Einige Kranke führen den Beginn ihrer Krankheit auch auf eine Erkältung zurück, wie wir dies in den Fällen 64, 106 und 156 sehen. Es ist eine solche Erkältung natürlich genau so wie das Trauma nur als ein die bis dahin latent verlaufene Erkrankung auslösendes Moment zu betrachten.

Bevor ich mich den Symptomen unserer Krankheit zuwende, muß ich vorausschicken, daß in einer ganzen Reihe von Fällen, und zwar ungefähr in jedem 7. bis 8. Falle, die cystische Degeneration der Niere intra vitam völlig symptomlos verläuft und die Cystennieren nur als zufälliger Sektionsbefund konstatiert werden können. In anderen Fällen dagegen stellen sich während des Lebens Symptome ein, die sich am besten in lokale direkte Nierensymptome und Krankheitserscheinungen mehr allgemeiner Natur einteilen lassen.

Zu den ersteren gehört als wichtigstes das durch die Vergrößerung der Niere bewirkte Auftreten eines Tumors. Dieser Tumor wird in der Mehrzahl der Fälle beschrieben als hart, derb und entsprechend den einzelnen Cysten mit unebener, höckriger Oberfläche; er ergibt also dann denselben Palpationsbefund, wie ihn ein solider Nierentumor machen würde. Stiller (57) betont besonders als charakteristisch das Fehlen der Fluktuation; er behauptet, daß ausnahmslos in allen Fällen von Cystennieren, in denen ein Tumor in vivo palpiert werden konnte, jedes Fluktuationsgefühl fehlte und die Geschwulst klinisch den Eindruck eines soliden Tumors machte. Er fährt dann fort: „Ich will natürlich damit nicht sagen, daß nicht einmal ein Fall auftauchen könnte, wo durch günstige Umstände auch ein schwappender Tumor getastet werden könnte, aber durch seltenste Ausnahmen dürfen wir uns ein diagnostisches Krankheitsbild nicht verzerren lassen, sonst müßten wir überhaupt auf Diagnosen verzichten". Er hält den Mangel der Fluktuation für ein Kardinalsymptom der polycystischen Niere, namentlich differentiel-diagnostisch wichtig gegenüber den Hydro- und Pyonephrosen, den Echinokokken und den großen solitären Nierencysten. In der Tat wird ja, wie gesagt, in der Mehrzahl der Fälle, in denen überhaupt ein Tumor konstatiert werden konnte, dieser als nicht fluktuierend beschrieben. Dennoch aber finde ich nicht weniger als 12 Fälle, in denen ausdrücklich Fluktuation hervorgehoben wird; es sind das die Fälle 32, 70, 84, 94, 104, 113, 122, 163, 166, 194, 196 und 207. So ganz seltene Ausnahmen, wie Stiller meint, scheinen also die Befunde von Fluktuation bei Cystennieren doch nicht zu sein, so daß also die von Stiller dem Mangel an Fluktuation zugeschriebene diagnostische Bedeutung einigermaßen illusorisch ist.

Dagegen ist das Fluktuationsgefühl, wenn vorhanden, insofern ein eigenartiges, als der Tumor nicht in toto fluktuiert, sondern nur teilweise, entsprechend einzelnen zu größeren Dimensionen herangewachsenen, weniger prallgespannten Cysten, so daß fluktuierende mit härteren Stellen abwechseln; so finden wir denn auch bei mehreren von den oben erwähnten Fällen, in denen Fluktuation beobachtet werden konnte, dementsprechende Angaben (Fall 70, 113, 163, 194).

Die Tumoren zeichnen sich meist durch ihre beträchtliche Größe aus. Sie können so enorme Dimensionen erreichen, daß sie in der Medianlinie sich gegenseitig fast berühren, nach oben unter dem Rippenbogen, nach unten im Becken verschwinden, und so eventuell der Palpation per vaginam zugängig werden. Hieraus resultiert natürlich eine abnorme Auftreibung des Leibes, dessen Form zuweilen infolge der ungleichmäßigen Entwicklung der beiden Tumoren eine deutliche Asymmetrie erkennen läßt; diese Auftreibung hat ihrerseits wieder ein Spannungsgefühl im Abdomen zur Folge. Man sollte nun ohne weiteres annehmen, daß derartige Tumoren in jedem Falle leicht palpiert werden müßten. Sehen wir uns aber daraufhin die Fälle an, so finden wir, daß nur bei ungefähr der Hälfte der Patienten der Palpationsbefund ein positiver war, eine in Anbetracht der Größenverhältnisse der Tumoren jedenfalls sehr auffallende Tatsache. Sie wird jedoch erklärlicher und entschuldbarer, wenn man sich vergegenwärtigt, durch was alles die Palpation erschwert werden kann, welche Hindernisse sich ihr oft in den Weg stellen. So war in einigen Fällen der Palpationsbefund ein negativer wegen des dicken subkutanen Fettpolsters, in anderen Fällen wegen Bauchdeckenödems oder auch wegen eines gleichzeitig bestehenden Ascites. In wieder anderen Fällen verhinderte hochgradige Schmerzhaftigkeit eine genauere Palpation, oder es bestand ein solcher Meteorismus, daß die Tumoren nicht durchzutasten waren. In einem Falle Wagners (Fall 62) wurde die Palpation durch zahlreiche Furunkel der Bauchhaut unmöglich gemacht. Allen diesen Schwierigkeiten reihen sich eine ganze Anzahl solcher Fälle an, die erst im allerletzten Stadium zur Beobachtung kamen, so daß zu einer eingehenderen Untersuchung gar keine Zeit verblieb, oder aber es wurde die Aufmerksamkeit des behandelnden Arztes durch eine interkurrente Krankheit von dem Nierenleiden abgelenkt. Die Ursachen also, die den Mangel eines positiven Palpationsbefundes erklären, sind äußerst mannigfaltig, und es darf uns daher das Fehlen des Tumors

unter den Symptomen in so vielen Fällen durchaus nicht wundernehmen.

Die oft so erschwerte Palpation erklärt zum Teil auch die Tatsache, daß trotz der überwiegenden Doppelseitigkeit der Affektion nur relativ selten Tumoren auf beiden Seiten konstatiert werden konnten; wir finden nämlich den Befund von doppelseitigen Nierentumoren nur in 26 Fällen angegeben. Zum andern Teil liegt die Erklärung hierfür aber auch in der schon erwähnten oft vorhandenen ungleichmäßigen Entwicklung beider Cystennieren.

Ist es aber wirklich geglückt, auf beiden Seiten Nierentumoren von der geschilderten Beschaffenheit zu palpieren, so ist man dadurch der Diagnose ein gutes Stück näher gerückt, wenn es auch nicht als allein ausschlaggebendes Symptom anzusehen ist. Denn obwohl bei anderen Nierenaffektionen sich nur höchst selten doppelseitige Nierentumoren finden, so ist dies doch nicht vollständig ausgeschlossen. So hat Rohrer (Das primäre Nierencarcinom, Inaug.-Diss. Zürich 1874) in einer Zusammenstellung von 37 Fällen von Nierencarcinom 5 doppelseitige gefunden. Immerhin bleibt die Doppelseitigkeit der Tumoren wohl das wichtigste Symptom der Cystennieren, so daß Steiner(103) sich folgendermaßen äußert: „Palpiert man also auf einer Seite einen höckrigen Nierentumor und kommt dann dem von Israel aufgestellten Postulat nach, bei durch Palpation ermittelter Nierenerkrankung der einen Seite in jedem Falle zu versuchen, auch die Niere der anderen Seite zu fühlen, so wird es fast immer möglich sein, bei der Doppelseitigkeit der Affektion die Diagnose zu stellen". Leider ist aber eben, wie wir gesehen, die Doppelseitigkeit nur in einem immerhin kleinen Bruchteil der Fälle zu konstatieren, so daß die von Steiner geäußerte Ansicht sicher zu optimistisch ist. Die 26 Fälle aber, in denen es wirklich gelungen ist, beiderseitige Nierentumoren zu palpieren, beweisen dagegen wiederum, daß Stiller(57) im Gegensatz zu Steiner entschieden zu schwarz sieht, wenn er meint: „Die Doppelseitigkeit des Tumors ist für die Diagnose illusorisch, da dies wieder nur eine Statistik des Leichentisches, nicht des Krankenbettes ist". Eine Mittelstellung zwischen diesen beiden extremen Ansichten dürfte hier die richtigste sein.

Der Perkussionsschall über dem Tumer ist ein verschiedener; er ist tympanitisch, wenn Darmschlingen über ihm lagern, gedämpft, wenn die Darmschlingen beiseite gedrängt sind. Auf der rechten Seite kann die Dämpfung dann entweder unmittelbar in die Leber-

dämpfung übergehen, oder aber es bleibt zwischen dieser und dem Dämpfungsbezirk über dem Nierentumor eine mehr oder weniger breite Zone tympanitischen Schalles.

Neben dem Palpationsbefund ist also weiteres Symptom die Schmerzhaftigkeit zu erwähnen. Auch sie ist allerdings in diagnostischer Hinsicht von zweifelhaftem Werte, da in manchen Fällen der Prozeß vollständig schmerzlos verläuft. In anderen Fällen besteht zwar ebenfalls kein spontaner Schmerz, wohl aber mehr oder weniger ausgeprägte Druckempfindlichkeit in den Nierengegenden; dieser Druckschmerz ist am intensivsten, wenn sich mit der Cystenniere Eiterungsprozesse kombinieren. Der eventuell neben der Druckempfindlichkeit noch auftretende spontane Schmerz kann wieder von ganz verschiedenem Charakter sein. Er wird entweder als dumpfes unbestimmtes Gefühl in einer oder in beiden Nierengegenden geschildert oder als intensiver stechender Schmerz in den Hypochondrien, von da ausstrahlend in Rücken und Bauch sowie in den entsprechenden Oberschenkel, zuweilen auch in den Testikel resp. die große Labie der befallenen Seite, ganz selten auch in den Thorax. Der Schmerz ist entweder ein anhaltender oder er tritt anfallsweise auf. In manchen Fällen wird auch ein in der ersten Zeit nur periodenweise auftretender Schmerz in vorgerückteren Stadien der Erkrankung zu einem kontinuierlichen. Häufig ist der anfallsweise auftretende Schmerz von krampfartigem Charakter, so daß oft von Nierenkoliken gesprochen wird, die zuweilen den Beobachter zu der Diagnose Nierensteine verleitet haben. Da diese Nierenkoliken bisweilen gleichzeitig mit Hämaturien auftreten oder auch eine Hämaturie sich unmittelbar dem Schmerzanfalle anschließt und von ihm Erleichterung bringt, so hat die Annahme Albarrans und Imberts(147) viel Wahrscheinlichkeit für sich, daß diese krampfartigen Schmerzen durch Blutgerinnsel ausgelöst werden, die in gleicher Weise wie Nierensteine bei ihrer Passage durch den Ureter den Schmerz hervorrufen.

Die Schmerzhaftigkeit kann jahrelang den Kranken quälen, oder sie tritt nur in den letzten Stadien der Krankheit auf, kann aber auch, wie erwähnt, vollständig fehlen.

Was den Harnbefund anbelangt, so lassen sich auch hier wieder, wie es leider bei allen Symptomen der Cystenniere der Fall ist, keine bestimmten Regeln aufstellen. Entscheidend ist hier, inwieweit durch die wachsenden Cysten das Parenchym der Nieren beeinträchtigt wird. Ist das Nierenparenchym noch in ausreichender Menge vorhanden, so kann die Harnuntersuchung einen

vollständig normalen Befund ergeben; und in der Tat ist in verschiedenen Fällen der Harn völlig normal gefunden, sowohl der Quantität als auch der Qualität nach. Gewöhnlich aber zeigt der Harn ähnliche Beschaffenheit wie bei der Schrumpfniere, mit der die cystische Nierendegeneration in klinischer Hinsicht überhaupt noch die größte Ähnlichkeit hat. Wie bei dieser ist die Tagesmenge der Harnausscheidung, wenn überhaupt verändert, vermehrt, bis zu 3000 ccm und darüber. Mit dieser reichlichen Wasserausscheidung hängt es auch zusammen, daß oft ein lästiges Gefühl der Trockenheit und Rauhigkeit im Mund und Rachen sich bemerkbar macht; die Zunge wird rauh, trocken, rissig; vermehrtes Durstgefühl quält die Kranken beständig, so daß sie oft auch des Nachts Wasser trinken müssen. Demgegenüber wird in vielen Beobachtungen aber auch die tägliche Harnmenge als vermindert angegeben; das kommt daher, daß ein großer Teil der Fälle naturgemäß erst in vorgerückteren oder in den letzten Stadien der Erkrankung zur Beobachtung kommt, wo infolge des nunmehr nur noch in ungenügender Menge vorhandenen sekretionsfähigen Nierenparenchyms und des Sinkens des arteriellen Blutdruckes die Harnausscheidung sich allmählich immer mehr vermindert, um schließlich in völlige Anurie überzugehen. Dementsprechend hat man auch in solchen Fällen, die sowohl in früheren als auch in späteren Stadien beobachtet werden konnten, zunächst die tägliche Harnmenge vermehrt, später dagegen vermindert gefunden (z. B. Fall 73 und 113).

Das spezifische Gewicht des Harns ist meist etwas vermindert; es schwankt ungefähr zwischen 1005 und 1015. In den Fällen, wo es beträchtlich erhöht gefunden wurde, beruht diese Erhöhung wohl meist auf zeitweiligem Blutzusatze.

Die Reaktion des Harns ist fast immer sauer, die Farbe hellgelb und klar, nur in seltenen Fällen leicht getrübt, namentlich bei Zusatz von Eiter oder Blut.

Die Hämaturie ist überhaupt eins der wichtigsten Symptome der cystischen Nierentartung. Allerdings ist auch sie nicht konstant; unter den von mir zusammengestellten Fällen hat man sie ungefähr in einem Fünftel der Fälle beobachtet. Ich finde sie angegeben in den Fällen 5—7, 11, 21, 30, 31, 35—38, 43, 45, 64, 68, 71, 80, 85, 106—108, 119, 122, 123, 127, 128, 132, 136, 148, 153, 160, 172, 185, 192, 193, 199, 211, 212, im ganzen also in 38 Krankengeschichten. Nun kann man aber wohl annehmen, daß bei der Cystenniere doch noch etwas häufiger Blut im Harn auftritt, da über viele Fälle nur ganz kurze Angaben in der Literatur veröffentlicht sind ohne eine

detaillierte Krankengeschichte, manche Patienten auch erst in einem solchen Zustande zur Beobachtung kamen, daß keine oder nur ungenaue anamnestische Angaben zu erlangen waren. Tritt Hämaturie auf, so ist sie meist von intermittierendem Charakter, ihre Dauer schwankt zwischen wenigen Tagen und mehreren Wochen; diese Anfälle von Nierenblutungen sind, wie erwähnt, nicht so selten mit Schmerzattacken verbunden; dazwischen liegen lange blutfreie Intervalle. Im allerletzten Stadium, wenn die Harnsekretion schon auf ein Minimum reduziert ist, scheiden die Nieren zuweilen nur noch fast reines Blutes aus, wie wir dies in den Fällen 31 und 64 sehen.

Der Albumengehalt des Cystennierenharns ist ein verschiedener. In einer ganzen Reihe von Fällen fehlt neben anderen fremden Bestandteilen auch das Eiweiß. In der Mehrzahl der Fälle jedoch stoßen wir auf die Bemerkungen: „Eiweiß in Spuren" oder „nur mäßige, geringe Eiweißmengen". Demgegenüber ist nur in verhältnismäßig wenig Fällen ein stärkerer Eiweißgehalt beobachtet worden, meist wahrscheinlich bedingt durch eine gerade zurzeit der Beobachtung bestehende Hämaturie. Daß der Eiweißgehalt auch in den einzelnen Fällen Schwankungen unterworfen ist, beweist unser Fall, in dem zuerst die Untersuchung auf Eiweiß negativ ausfiel, während sich etwa 5 Monate später geringe Eiweißmengen nachweisen ließen; ähnliche Verhältnisse sind auch in anderen Fällen beschrieben; so zeigen beispielsweise die Fälle 39, 57, 65, 66, 71 und 166 einen mehr oder weniger schwankenden Eiweißgehalt. Als Regel aber, weil bei weitem am häufigsten, ist ein geringer Gehalt an Albumen anzusehen.

Das Sediment ist meist gering. Es finden sich darin neben Kristallen verschiedenartige Epithelien, rote und weiße Blutkörperchen meist in geringer Menge. Hyaline, zuweilen auch granulierte und Epithelialcylinder sind entweder gar nicht oder nur spärlich vorhanden; nur in ganz vereinzelten Fällen wurden reichliche und auffallend dicke Cylinder beobachtet (Fall 61 und 63).

Schließlich noch einige Worte über einen Punkt, dem von verschiedenen Seiten eine große diagnostische Bedeutung beigemessen worden ist: Man hat oft im Cysteninhalt eigentümliche runde Gebilde mit konzentrischer und radiärer Streifung gefunden, die charakteristisch für die cystische Nierendegeneration sind; Abbildungen davon finden sich bei Beckmann (8), Chotinsky (29) und Höhne (80). Diese ihres Aussehens wegen meist als Rosetten bezeichnete Körperchen fanden Jacob und Davidsohn (117) in dem Harn der von ihnen beobachteten Patientin (Fall 113); sie

schreiben diesem Befunde eine große diagnostische Bedeutung zu und äußern sich darüber folgendermaßen: „Fast entscheidend sind die rosettenförmigen Gebilde im Harn; dieselben kommen bei keiner anderen Erkrankung der Nieren vor und wer sie einmal gesehen hat, wird aus diesem Befunde allein die Diagnose zu stellen imstande sein. Immerhin vergehen bisweilen eine Reihe von Tagen, ja vielleicht von Monaten, in welchen die Gebilde trotz des Vorhandenseins von Nierencysten nicht im Urin nachgewiesen werden können". Sie schränken also in dem letzten Satze selbst die Wichtigkeit dieses Harnbefundes ganz erheblich ein, denn wenn Monate vergehen können, ehe die Rosetten im Harn erscheinen, so können sie für die Diagnose bei den doch meist nur kurze Zeit in Beobachtung stehenden Kranken kaum wesentlich in Betracht kommen. Ein nur ein einziges Mal infolge irgendeines glücklichen Zufalls erhobener Befund genügt nicht, diesem Befunde eine so hohe diagnostische Bedeutung zu verschaffen. Denn die von Jacob und Davidsohn weiterhin aufgestellte Behauptung, daß bei bestehender Hämaturie „fast immer" im Harn die oben beschriebenen rosettenartigen Gebilde sich finden ließen, wird durch keine andere Beobachtung bestätigt. Und in der Tat ist es in keinem einzigen anderen Falle gelungen, Rosetten im Sediment nachzuweisen, eine Tatsache, die durchaus erklärlich erscheint, wenn man bedenkt, daß die Cysten außer Kommunikation mit den ableitenden Harnwegen stehen, ihr Inhalt daher erst nach einer Ruptur der Cystenwand in das Nierenbecken im Harn zum Vorschein kommen könnte. Nur durch Eintreten dieses glücklichen, aber überaus seltenen Zufalls können die Rosetten im Harn gefunden werden und dann allerdings, darin muß man Jacob und Davidsohn Recht geben, die Diagnose wesentlich erleichtern.

Eigentliche Harnbeschwerden gehören zu den selteneren Krankheitserscheinungen. Entsprechend der Polyurie ist häufiger Harndrang allerdings nicht ganz selten beobachtet, aber nur in vereinzelten Fällen und fast immer nur in der letzten Zeit vor dem Exitus wird dieser Harndrang mühsam und schmerzhaft. Auch Incontinentia urinae stellt sich bisweilen ebenfalls in den letzten Tagen, wenn der Patient bereits im urämischen Coma liegt, ein.

Ödeme sind nur in einer verhältnismäßig geringen Anzahl von Fällen beobachtet worden, in unserer Tabelle ungefähr in jedem 7.—8. Falle; sie sind zu den weniger wichtigen inkonstanten Symptomen zu rechnen und fehlen meist während des ganzen Krankheitsverlaufes, können sogar bis zuletzt in den Stadien voll-

kommener Anurie ausbleiben. In selteneren Fällen wurden schon jahrelang vor dem Tode leichte Ödeme, besonders der Knöchel, eventuell auch der Augenlider beobachtet, die meist von intermittierendem Charakter waren und besonders am Abend sich einstellten. Stärkere Ödeme der Extremitäten, des Gesichts, der Bauchdecken usw. und allgemeines Anasarka wurden noch seltener und dann wohl nur in den letzten Tagen und Wochen vor dem Tode konstatiert. Dasselbe gilt von einem eventuellen Flüssigkeitserguß in die Pleuren, wie er sich nur in 5 Fällen (Fall 4, 25, 33, 45, 97) angegeben findet. Nicht viel häufiger hat sich bei an Cystennieren Erkrankten Ascites eingestellt; er findet sich unter unseren Fällen nur 6 mal in den Krankengeschichten verzeichnet, nämlich in den Fällen 25, 57, 58, 70, 83 und 92. Bei den 3 zuletzt angeführten Kranken war gleichzeitig die Leber cystisch degeneriert, hier fand sich auch besonders reichlicher Ascites vor, was bei der Behinderung des Pfortaderkreislaufes ja ganz natürlich ist; jedenfalls muß ein stark ausgeprägter Ascites bei einem Patienten mit cystischer Nierendegeneration Verdacht auf eine gleichzeitig bestehende Leberaffektion erwecken.

Die allgemeinen Symptome der Cystenniere sind alle mehr oder weniger die Folgen einer chronischen oder auch akuten Urämie. Hierbei ist vor allem der Digestionsapparat beteiligt, dessen Störungen in sehr vielen Fällen solche Ausdehnung annehmen können, daß sie das ganze Krankheitsbild beherrschen. Diese Verdauungsstörungen beruhen, wie gesagt, zum größten Teile auf chronisch urämischen Vergiftungserscheinungen, vielleicht spielt aber auch die durch die enorme Ausdehnung der Nierentumoren bewirkte Kompression eine gewisse Rolle dabei. Die Verdauungsbeschwerden können als einziges Symptom jahrelang bestehen, ehe deutlichere Zeichen der Nierenerkrankung hervortreten. Die Patienten klagen dann über immer mehr zunehmende Appetitlosigkeit, Gefühl von Übelkeit, schließlich über Erbrechen, namentlich nach Nahrungsaufnahme, das sich täglich mehrere Male wiederholen und in unstillbares Erbrechen übergehen kann. Das Erbrochene besteht vielfach aus wässrigen Massen in großer Quantität. Gleichzeitig damit ist meist hochgradige Obstipation vorhanden. wie z. B. bei unserer Kranken, die oft 8 Tage lang keinen Stuhl hatte. Diese Verstopfung geht nur in den letzten Tagen vor dem Tode zuweilen in profuse Diarrhöen über als Zeichen einer akuten Urämie oder bei vollständiger Anurie, wenn der größte Teil der aufgenommenen Flüssigkeitsmengen den Körper durch den Darm

wieder verlassen muß. In diesen letzten Tagen tritt dann bisweilen gleichzeitig mit Incontinentia urinae auch Incontinenz des Stuhles auf.

Bei solchen oft jahrelang anhaltenden schweren Verdauungsstörungen darf es nicht Wunder nehmen, daß fast immer daraus eine hochgradige Abmagerung und immer mehr zunehmende Schwäche resultiert. Derartige Patienten bekommen dann das Aussehen ausgeprägtester Kachexie, können sogar unter stetem Kräfteverlust an Erschöpfung zugrunde gehen. Das krankhafte Aussehen wird noch verstärkt durch die vielfach gleichzeitig bestehende Anämie und hydrämische Blutbeschaffenheit. Die Haut nimmt eine blasse krankhaft fahlgelbe Färbung an, in einzelnen Fällen wird sie sogar als bronzefarben geschildert.

Nicht ganz so häufig als der Verdauungsapparat wird der Respirationsapparat mitergriffen, obwohl auch seine Beteiligung nicht zu den Seltenheiten gehört. Treten Störungen in der Atemtätigkeit ein, so gehören sie wohl meist zu den Spätsymptomen der Krankheit, wenn die urämischen Vergiftungserscheinungen bereits einen ziemlichen Grad erreicht haben. Die Atmung wird dann mühsam und schwierig, es kommt zu Dyspnoë und asthmatischen Anfällen, die zum großen Teile wohl als urämisches, in einigen Fällen vielleicht auch als kardiales Asthma aufzufassen sind.

Daneben kommt es natürlich auch zu Erscheinungen, wie sie jede auch durch anderweitige Nierenerkrankung hervorgerufene Urämie bewirken würde, die also für die Cystenniere nichts Charakteristisches haben, sondern nur für eine fortgeschrittene Zerstörung des Nierenparenchyms sprechen. Es stellen sich urämische Vergiftungserscheinungen ein wie Kopfschmerz, Schwindel, Ohrensausen, zunehmende Mattigkeit, Ermüdungsgefühl, Somnolenz, Benommenheit, deprimierte Stimmung, Abnahme der Intelligenz, bis schließlich eventuell unter allgemeinen Konvulsionen im urämischen Coma der Tod erfolgt.

Die Schwere und die Dauer der eben geschilderten akuten und chronischen urämischen Intoxikationserscheinungen hängt nicht nur von dem Grade der Zerstörung des Nierenparenchyms ab, sondern auch wesentlich von der Beschaffenheit des Zirkulationsapparates. Solange die Herzkraft ausreicht und noch genügend sekretionsfähiges Nierenparenchym vorhanden ist, kann das Leiden ganz symptomlos verlaufen, abgesehen von den eventuellen direkten Nierensymptomen, wie Tumor, Schmerz usw. Kann aber der Herzmuskel den erhöhten Anforderungen nicht mehr genügen, so kommt es zu Dekompen-

sationserscheinungen, Ödemen, Urämie. Das Herz wird sich also in vielen Fällen den erhöhten Leistungen anpassen, es muß, um die Arbeit länger bewältigen zu können, hypertrophieren, sonst würde mancher Kranke viel eher seinem Leiden erlegen sein, als es in Wirklichkeit der Fall war. Wir finden demgemäß nicht weniger als 48 Fälle, wo teils intra vitam, teils bei der Sektion eine Hypertrophie des linken Ventrikels konstatiert werden konnte; es sind das die Fälle 4, 9, 11, 21, 22, 25, 26, 30, 31, 34, 35, 38, 39, 41, 43, 44, 52—55, 57, 67, 73, 80, 81, 87—90, 97, 99, 104, 106—109, 111, 113—115, 119, 120, 122—124, 199, 211. Wahrscheinlich aber würde die Zahl eine noch größere sein, wenn in allen Fällen eine detailliertere Krankengeschichte oder ein genauer Sektionsbericht vorläge. Nach Eichhorst (32) soll es sogar bei einseitiger Cystenniere zu Herzhypertrophie kommen können. Mit der Hypertrophie des linken Ventrikels verbindet sich naturgemäß eine erhöhte Spannung im arteriellen System, die erst bei Dekompensation nachläßt, so daß dann der Puls klein und eventuell inäqual und irregulär werden kann. Es sei an dieser Stelle darauf aufmerksam gemacht, daß auch hier ein analoges Verhalten bei der Cystenniere Neugeborener vorkommt; auch hier ist verschiedentlich eine Herzhypertrophie beobachtet worden, nur daß hier nicht der linke, sondern gemäß den fötalen Kreislaufverhältnissen der rechte Ventrikel das Plus an Arbeit zu leisten hat und infolge davon hypertrophiert.

Eine weitere Beteiligung des Zirkulationsapparates liegt in der zuweilen gleichzeitig bestehenden Atheromatose. Es sind sowohl sklerotische Veränderungen einzelner Gefäßbezirke, wie der Aorta, der Coronar-, der Hirn- oder Nierenarterien, als auch allgemeine Arteriosklerose beobachtet worden. Durchsuchen wir daraufhin die Liste der zusammengestellten Fälle, so finden wir in 20 Beobachtungen atheromatöse Veränderungen angegeben; es sind das die Fälle 4, 9, 24, 26, 38, 43, 48, 52, 57, 64, 73, 93, 106, 107, 118, 122—124, 129, 132. Israel (128) sagt über dieses Verhältnis zwischen Cystenniere und Arteriosklerose: „Bei dem häufigen Zusammentreffen dieser Gefäßerkrankung mit der polycystischen Nierendegeneration unterliegt es keinem Zweifel, daß hier nicht zwei unabhängig voneinander einhergehende Prozesse vorliegen, sondern Gefäß- und Nierenerkrankung in einem ähnlichen Abhängigkeitsverhältnisse zueinander stehen wie bei den Schrumpfnieren".

Bei den nahen Beziehungen der cystischen Nierenentartung zur Herzhypertrophie und Arteriosklerose kann es nicht wundernehmen, daß in vielen solcher Fälle eine Neigung zu Hämorrhagien besteht.

Neben den schon erwähnten renalen Blutungen sind besonders die cerebralen Hämorrhagien wichtig, da sie in verschiedenen Fällen die unmittelbare Todesursache waren. Apoplexien wurden beobachtet in den Fällen 9, 18, 26, 30, 34, 38, 75, 93, 106, 132, im ganzen also in 10 Fällen; dazu kommt noch eine im Falle 97 bei der Sektion gefundene subdurale Hämorrhagie. Bei verschiedenen Kranken kam es 2 mal und öfter zu Hirnblutungen. Sogar in noch jugendlichem Alter kann bei cystischer Nierendegeneration eine tötliche Apoplexie eintreten, wofür der Fall 26 ein Beispiel bietet. Wiederholte Blutungen aus der Nase, zum Teil von großer Intensität, finden sich in den Fällen 4, 23, 38, 65 und 74, intestinale Blutungen in den Fällen 37, 78, 83, 85, 158 und 211; in dem Falle 83 kam es daneben noch zum Blutbrechen. Blutungen aus den Genitalien bei Frauen, die bereits in der Menopause, stellten sich ein in den Fällen 22, 58 und 93, Hämoptoë, ohne daß eine dafür verantwortlich zu machende Lungenaffektion vorlag, in den Fällen 22 und 192, Blutung aus dem Zahnfleisch im Falle 37. Ebstein (18) konnte in seinem Falle (Fall 24) als Todesursache eine Berstung der hinteren Wand des linken Vorhofes konstatieren.

Diese Neigung zu Hämorrhagien wird weiter noch durch verschiedene Sektionsbefunde bestätigt. So finden sich verzeichnet in den Fällen 92 Blutungen und Ekchymosen an Tonsillen, Zungengrund und Speiseröhre sowie an der Schleimhaut der Vagina, 121 an Wangenschleimhaut, 39 im Larynx und Duodenum, 64 in der Blasenschleimhaut; ferner Sugillationen an beiden Pleuren im Falle 97, endlich Petechien im subkutanen Bindegewebe und in der Haut in den Fällen 25 und 38.

Nach Besprechung dieser Symptome oder besser gesagt Komplikationen von seiten des Zirkulationsapparates wende ich mich den anderweitigen wichtigen Komplikationen zu, indem ich mit den Veränderungen, die die erkrankten Nieren noch außer der Cystenentartung darbieten können, beginne.

Die wichtigste Komplikation ist hier eine Kombination der cystischen Degeneration der Nieren mit Eiterungsprozessen in den Cysten, wichtig namentlich in therapeutischer Hinsicht, worauf ich später noch einmal zurückkommen werde. Der Eiter findet sich dann entweder nur in einzelnen Cysten, während die übrigen den gewöhnlichen Cysteninhalt aufweisen, oder aber die ganze Niere ist vereitert. Diese Eiterungsprozesse in Cystennieren gehören durchaus nicht zu den Seltenheiten; in nicht weniger als 21 Fällen finde ich sie angegeben, nämlich in den Fällen 8, 29, 51, 79, 94, 124, 144, 149,

155, 156, 158, 161, 162, 172, 180, 187, 196, 197, 200, 207, 211. Solche Fälle zeigen sich durch ein dem pyämischen ähnliches Fieber an sowie durch erhöhte Schmerzhaftigkeit und Druckempfindlichkeit in der Gegend des Eiterherdes. Die Dünne der Cystenwandungen macht es verständlich, daß es leicht zum Durchbruch des Eiters kommen kann. Es kann der Eiter in das Nierenbecken perforieren und dann im Harn zum Vorschein kommen, oder er bricht in das perinephritische Gewebe durch und bildet hier einen perinephritischen Abszeß. Thiriar beobachtete in seinem Falle (144) sogar einen Durchbruch des Eiters in den Magen mit Erbrechen von eitrigen Massen, Lejars (b. Albarran und Imbert (147)) einen solchen in den Darm.

Weiterhin vergesellschaftet sich die cystische Degeneration nicht ganz selten mit einer abnormen Beweglichkeit der erkrankten Niere. Außer in unserem Falle, wo der Nierentumor sich sehr leicht verschieben ließ, wird auch in den Fällen 11, 44, 98, 111, 141, 144, 145, 160, 161, 166, 171, 175, 176, 192, 207, 209, 210 ein ähnliches Verhalten berichtet, insgesamt also in 18 Fällen. Im Falle 44 wurde die Niere sogar in der Magengegend palpiert und verleitete so den Beobachter zu der irrtümlichen Diagnose Magencarcinom. Man kann mit ziemlicher Sicherheit in diesen Fällen die cystische Entartung als das Primäre, die abnorme Beweglichkeit dagegen als das Sekundäre bezeichnen; denn es ist ohne weiteres verständlich, daß ein Nierentumor, nachdem er zu einer zumeist so beträchtlichen Größe und Schwere herangewachsen ist, sich infolge seines Gewichtes leicht in seinen Befestigungen lockern und eine abnorme Beweglichkeit und Verschieblichkeit annehmen kann. Diese bedingt wiederum zuweilen eine mehr oder weniger hochgradige Erweiterung des Nierenbeckens, indem es infolge der Lageveränderung der Niere zu einer Abknickung des Ureters mit konsekutiver Harnstauung kommen kann. Von einer einfachen Erweiterung des Nierenbeckens wird berichtet in den Fällen 11, 15, 29, 34, 37—39, 41—43, 58, 59, 62, 67, 161, also in 15 Beobachtungen; dazu kommen noch die 4 Fälle 60, 186, 207 und 208 in denen eine beträchtliche Hydronephrose vorlag. Unter Umständen können auch prallgespannte in das Nierenbecken hineinragende Cysten den Abfluß des Urins in den Ureter verlegen und so zur Nierenbeckendilatation führen, wie z. B. in dem Falle Tändlers (160).

Auch Nierensteine sind in manchen Cystennieren gefunden worden, so in den Fällen 23, 67, 85, 97, 160, 161 170 und 185. Sie können das ohnehin schon so vieldeutige Krankheitsbild noch wesentlich komplizieren.

Ich komme nunmehr zu einem höchst wichtigen Abschnitt; ich meine die Komplikation durch gleichzeitige cystische Entartung anderer Organe, wie sie gleichfalls, wenn auch seltener, bei den Cystennieren Neugeborener gefunden wurde. Das Organ, das bei weitem am häufigsten gleichzeitig mit den Nieren von der Cystendegeneration ergriffen wird, ist die Leber. Lejars(40) fand unter seinen 62 Fällen von Cystennieren Erwachsener 17 mal eine gleichzeitige Beteiligung der Leber. Ich habe in 39 Fällen eine gleichzeitige, mehr oder weniger hochgradig ausgebildete cystische Degeneration der Leber finden können; es sind das die Fälle 2, 7, 11, 12, 14, 17, 19, 20, 30, 31, 40, 45, 46, 49, 50, 52, 54, 59, 61, 70, 81—84, 87, 90, 92, 97, 103, 104, 106, 107, 115, 120—124 und 132. Bald weist die Leber nur eine oder nur vereinzelte Cysten auf, bald ist sie vollständig cystisch degeneriert, sodaß zwischen den Cysten nur spärliche Inseln Lebergewebe übrig geblieben sind. Die Symptome, die eine derartige Leberveränderung macht, sind gewöhnlich noch unbestimmter als die der Nieren. In einigen wenigen Fällen hat man, wie schon erwahnt, reichlichen Ascites beobachtet; Ikterus dagegen wurde in keinem Falle gesehen. Zuweilen ließ sich eine Vergrößerung der Leber konstatieren, sie überragte dann den Rippenbogen. Einige Male konnte man ihre Oberfläche als unregelmäßig und höckrig palpieren. Israel(128) gelang es sogar, in seinen Fällen die einzelnen Cysten als fluktuierende Höcker nachzuweisen und ihr Wachstum zu verfolgen. Verhältnismäßig am häufigsten besteht noch als einzigstes Symptom eine geringe Schmerzhaftigkeit und Druckempfindlichkeit der Lebergegend; eine solche ließ sich auch in unserem Falle feststellen, weshalb hier eine gleichzeitige Cystenbildung in der Leber durchaus nicht ausgeschlossen erscheint. In den meisten Fällen beherrschen also die Nierensymptome das Krankheitsbild, doch fehlt es auch nicht an Fällen, bei denen ein umgekehrtes Verhältnis vorliegt, wo die Veränderungen der Leber in klinischer Beziehung völlig die der Nieren überwiegen und verdecken, wie z. B. in den Fällen 70, 92, 121 und 161. Meist sind aber doch die Lebersymptome nicht so deutlich; in vielen Fällen dürfte es überhaupt unmöglich sein, die Cysten der Leber intra vitam zu erkennen, da sie oft nur an der konvexen, der Palpation unzugänglichen Fläche der Leber gelegen, außerdem häufig so klein sind, daß sie makroskopisch kaum erkannt werden können. Will man also ein einigermaßen zutreffendes Bild von der Häufigkeit der gleichzeitigen Cystenbildung in der Leber bei Cystenentartung der Nieren erhalten, so darf man aus den eben angeführten Gründen

nur solche Fälle berücksichtigen, in denen es zur Sektion gekommen und ein genaues Sektionsprotokoll veröffentlicht worden ist. Es sind das in unserer Tabelle etwa 120—130 Fälle; demnach würde in noch nicht ganz einem Drittel der Fälle eine gleichzeitige Cystenbildung in der Leber vorliegen, also ungefähr dasselbe Verhältnis, das Lejars (40) angibt. Die Angaben von Lejars und Still (99), daß gleichzeitige Cystendegeneration in der Leber beim weiblichen Geschlechte häufiger sei als beim männlichen — ersterer fand unter seinen 17 Fällen 12 Frauen und 5 Männer, letzterer neben 21 Frauen nur 7 Männer — kann ich nach den von mir zusammengestellten Fällen nicht bestätigen; unter den 39 Fällen, die gleichzeitig Cystenbildung in der Leber aufweisen, sind nämlich 20 Frauen und 18 Männer, während in einem Falle die Geschlechtsangabe fehlt. Es sind also die Geschlechter ungefähr in gleichem Maße betroffen. Nebenbei erwähnen möchte ich noch, daß es, ebenso wie die Cystenentartung nur auf die Nieren beschränkt bleiben kann, auch Fälle gibt, in denen die Leber als einziges Organ cystisch degeneriert ist; solche Beobachtungen haben z. B. Sabourin (Archives de physiolog. norm. et pathol. 1882), v. Kahlden (60), Manski (Über Cystadenom der Leber, Inaug.-Diss., Kiel 1895) und Müller (Über Cystenleber, Virchows Archiv, Bd. 164, 1901) veröffentlicht.

Andere Organe werden weit weniger von gleichzeitiger Cystenbildung betroffen. Neben der Leber sind es der Häufigkeit nach zunächst die Ovarien; in den Fällen 53, 93 und 167 wurden Cysten in beiden Ovarien gefunden, 71, 82, 133 nur in je einem Ovarium.

Außerdem bestanden neben der cystischen Nierendegeneration in den Fällen 11, 97 und 105 gleichzeitig Cysten im Plexus chorioideus, im Falle 121 im Nebenhoden, im Falle 92 im Ligamentum latum, im Falle 59 im Uterus, im Falle 133 in der Harnblase, im Falle 29 in einem, 47 in beiden Ureteren, und endlich im Falle 68 in Nierenbecken und Kelchen. Cystische Degeneration in 3 verschiedenen Organen lagen also vor in 7 Fällen, und zwar in den Fällen 82 und 103 in Nieren, Leber und einem Ovarium, im Falle 121 in Nieren, Leber und einem Nebenhoden, im Falle 92 in Nieren, Leber und Ligamentum latum, in den Fällen 11 und 97 in Nieren, Leber und Plexus chorioideus, im Falle 133 in Nieren, einem Ovarium und der Harnblase. Dickinson (115) fand in seinem Falle (118) neben cystischer Degeneration beider Nieren im rechten Linsenkern eine haselnußgroße Cyste mit gelblicher Flüssigkeit angefüllt, von der er, da er in der Nachbarschaft keinerlei Zeichen irgendeiner alten Hämorrhagie erblicken konnte, annimmt, daß sie ebenfalls kongenitalen Ursprungs

sei. Außerdem sollen noch in Schilddrüsen, Hoden und Samenblasen gleichzeitige Cystenbildungen schon beobachtet sein. Alle diese Veränderungen der genannten Organe machen, da es sich fast immer nur um kleine Cysten handelt, intra vitam keinerlei Erscheinungen; nur Israel konnte in seinem Falle (121) die Cystenbildung in Schwanz und Kopf des rechten Nebenhodens durch Nachweis mehrerer unempfindlicher kugeliger Prominenzen diagnostizieren. Im übrigen sind alle diese Cystenbildungen der genannten Organe nur als zufälliger Sektionsbefund konstatiert worden.

Ich habe an früherer Stelle schon davon gesprochen, daß es erklärlich ist, wie es bei der oft riesigen Ausdehnung der Nierentumoren leicht zu Kompressions- und Verdrängungserscheinungen im Abdomen kommen kann. Hierauf lassen sich, wie schon erwähnt, zum Teile die Störungen in der Verdauung und vielleicht auch in der Atmung zurückführen; beispielsweise war in dem Falle Lichtheims (84) die Darmkompression eine so hochgradige, daß dieser sich genötigt sah, eine Gastroenterostomie vorzunehmen. Ich möchte aber an dieser Stelle noch auf eine andere Erscheinung hinweisen, die man auch als Verdrängungserscheinung auffassen kann, ich meine die in verschiedenen Fällen beobachteten Gebärmutterverlagerungen. Abgesehen von dem Fall 93, in dem das Entstehen eines Prolapses durch einen Darmriß begünstigt war, konnte in unserem Falle sowie in den Fällen 132 und 208 ein Prolapsus uteri konstatiert werden; in letzterem Falle handelte es sich sogar um eine 23jährige Nullipara, bei der sich schon seit ihrem 14. Lebensjahre der Vorfall entwickelt hatte. Weiter finde ich angegeben im Falle 92 eine „Anteflexio uteri", im Falle 175 eine „Gebärmutterverlagerung", im Falle 207 „Uterus sehr tief und hinten in der Kreuzbeinwölbung liegend" und im Falle 54 „Uterus ganz seitlich der rechten Beckenwand angepreßt". Es mag dies alles bei der Häufigkeit der Gebärmutterverlagerungen auf einem zufälligen Zusammentreffen beruhen, immerhin ist es aber doch nicht ganz von der Hand zu weisen, daß die Verdrängung der Nachbarorgane durch die Nierentumoren auch hier von ursächlicher Bedeutung ist; vielleicht würden sich, wenn mehr darauf geachtet worden wäre, noch mehr Beispiele dafür haben finden lassen.

Wie bei manchen anderen Nierenkrankheiten, so lassen sich auch unter den Fällen von cystischer Nierendegeneration Patientinnen finden, bei denen eine Neigung zu Aborten und Frühgeburten zutage trat. So hatte z. B. in unserem Falle die Patientin eine Frühgeburt durchgemacht, dasselbe berichtet Farr von seiner Kranken

(Fall 207); Wagner gibt von seiner Patientin (Fall 61) an, daß sie mehrmals abortiert habe, noch 4 Tage vor dem Tode trat ganz unvermittelt eine Frühgeburt im 6. Schwangerschaftsmonat ein; in Strübings Falle (Fall 43) wird sogar von 7 Aborten in der Anamnese berichtet.

So unsicher und inkonstant wie die Symptome der Cystennieren, ebenso unregelmäßig ist auch der Verlauf des Leidens. Einmal kann der Prozeß während des ganzen Lebens völlig symptomlos verlaufen; es finden sich dann bei der Sektion zufällig Cystennieren, bei deren Anblick man sich wundern muß, daß so hochgradige Nierenveränderungen keine Krankheitserscheinungen hervorgerufen haben. In anderen Fällen ist der Patient ebenfalls völlig beschwerdefrei; plötzlich setzt eine akute Urämie ein, unter deren Erscheinungen binnen wenigen Tagen der Tod erfolgt. In wieder anderen Fällen dagegen bestehen mehr oder weniger unbestimmte Symptome schon jahre- und jahrzehntelang, bis zu 20 Jahren und darüber, allmählich gesellen sich neue Beschwerden hinzu, bis der Tod dem Leiden ein Ziel setzt. Fast immer aber ist der Verlauf ein verschiedener, und eigentlich nie sind sich zwei Fälle einander vollständig gleich. Schon der Beginn der Krankheitserscheinungen ist ein äußerst mannigfaltiger; bald setzt der bis dahin latente Prozeß mit Nierenschmerzen ein, bald mit einer Hämaturie, bald mit Verdauungsstörungen; in wieder anderen Fällen wird zuerst ein Tumor palpiert, eventuell fühlt der Kranke selbst als erster die Geschwulst im Leibe, oder das Leiden beginnt mit geringen Ödemen, mit Kopfschmerzen, mit Harnbeschwerden, mit Albuminurie; oder es bestehen schon jahrelang ganz unbestimmte Symptome, Gefühl der Schwäche, Mattigkeit, Abmagerung, ehe deutlichere Symptome auftreten. Und wie der Beginn so ist auch der ganze übrige Krankheitsverlauf ein äußerst vielgestaltiger, so ist ebenfalls die Todesursache eine sehr verschiedene. Zur Feststellung der verschiedenen Todesursachen läßt sich natürlich nur die Liste der nicht operativ behandelten Fälle verwenden. Unter diesen ist in 98 Fällen eine nähere Angabe über die Art des Todes gemacht; demzufolge starben:

unter urämischen Erscheinungen	50	Patienten,
an Apoplexie	7	„
Berstung der Wand des linken Vorhofes des Herzens	1	Patient,
Herzinsuffizienz	2	Patienten,
allgemeine Entkräftung	6	„
Lungenödem	3	„
Pneumonie	8	„

Tuberkulose der Lungen	7 Patienten,
Lungenaffektion ohne nähere Bestimmung	1 Patient,
nach verschiedenen Operationen, teils unter urämischen, teils unter septischen Erscheinungen	7 Patienten,
Chloroformtod	2 „
Sepsis	2 „
Endocarditis ulcerosa	1 Patient,
Streptokokkendiphtherie mit Glottisödem	1 „

In der großen Mehrzahl der Fälle erfolgte der Tod unter urämischen Erscheinungen, im urämischen Coma. Daneben kommen als Todesursachen, und zwar ebenfalls als mittelbare oder unmittelbare Folgen der Nierenerkrankung, in Betracht Apoplexie, Lungenödem, Entkräftung, Herzinsuffizienz und Berstung der Herzwand. Neben einigen mehr zufälligen Todesursachen sind dann namentlich Affektionen der Lungen von Bedeutung, denen der allgemein geschwächte und deshalb weniger widerstandsfähige Organismus der an Cystennieren Leidenden eher erliegt als der gesunde Mensch. So nehmen denn die Lungenaffektionen, sowohl die chronischen als die akuten, Tuberkulose wie Pneumonie, nächst der Urämie als Todesursachen die wichtigsten Stellen ein; insgesamt 16 mal ist durch Lungenkrankheiten der Exitus erfolgt.

Man hat wiederholt den Versuch gemacht, die Cystennieren nach ihrem klinischen Verlaufe in verschiedene Formen einzuteilen. Als Beispiel hierfür führe ich im folgenden die von Albarran und Imbert (147) aufgestellte Einteilung an, die folgende 3 klinische Formen unterscheidet.

„1. Forme urémique. Verlauf schleichend. Patient leidet nur an unbestimmten Allgemeinsymptomen, oder hält sich sogar für gesund, bis plötzlich urämische Erscheinungen auftreten. Hauptsächlich handelt es sich um nervöse, comatöse und konvulsive Formen der Urämie. Störungen des Zirkulationsapparates sind ziemlich häufig, Herzschlag oft schwach und unregelmäßig, daneben Respirations- und Verdauungsstörungen. Prognose sehr schlecht. Schneller Verlauf, Tod gewöhnlich nach 8 Tagen, spätestens nach 2—3 Wochen.

2. Forme brightique. Charakterisiert sich durch das allmähliche Auftreten der Zeichen des Morbus Brightii. Patient beginnt über Kopfschmerz, dumpfe Schmerzen in den Nierengegenden und leichte Ödeme zu klagen. Das Allgemeinbefinden verschlimmert sich mehr oder weniger schnell. Cardiale Störungen ziemlich häufig, teils infolge von Hypertrophie mit Erhöhung der arteriellen Spannung, teils infolge Schwäche des Herzschlags. Oft auch Verdauungsstörungen. Gewöhnlich besteht Polyurie, wenigstens im Beginne

der Erkrankung; Albuminurie sehr häufig, aber nicht konstant. Diese Form endet wie die vorhergehende, d. h. an Urämie, ist aber gewöhnlich von längerer Dauer, bis zu 20 Jahren. Zwischen beiden Formen bestehen alle Übergänge.

3. Forme rénale ou chirurgicale. Die Symptome lenken die Aufmerksamkeit deutlich auf die Nieren. Es besteht Hämaturie und lumbale Schmerzen; gewöhnlich sind die Schmerzen nur einseitig, können sehr heftig werden und rufen Anfälle von Nierenkoliken hervor. Deren Dauer ist verschieden, meist wiederholen sich die Attacken mehrere Male; sie können gemeinsam mit Hämaturien auftreten, die ebenfalls mehr oder weniger anfallsweise vorkommen. Gewöhnlich ist ein Tumor zu palpieren. Die Dauer dieser Form steht zwischen der der 1. und 2., im Mittel 3 Jahre. Tod gewöhnlich an Urämie."

Diese Einteilung wird sich wohl schwerlich aufrecht erhalten lassen, da die einzelnen Formen zu sehr ineinander übergehen, wie die Krankengeschichten zeigen, und die Einreihung des einzelnen Falles unter eine bestimmte Gruppe deshalb schwierig ist. Unser Fall z. B. bietet sowohl die Erscheinungen der 2. als auch die der 3. Form, und so ist es in vielen anderen Fällen auch. Albarran und Imbert geben selbst zu, daß ihre Unterscheidung sicher etwas gezwungen erscheint.

Bei so ungewissen Symptomen und so unregelmäßigem Verlaufe ist es verständlich, daß die Diagnose der polycystischen Nierendegeneration zu den schwierigsten Diagnosen gehört. Auf die differentielle Diagnose näher einzugehen, würde mich zu weit führen. Sehen wir uns nur in der Tabelle an, zu was für diagnostischen Irrtümern die Krankheitserscheinungen geführt haben. Wir finden da als klinische Diagnosen neben den unbestimmten Angaben Nierenaffektion und Tumor abdominis folgende mehr oder weniger oft angegeben: Nierencarcinom, Nierensarkom, Hydronephrose, Nierencyste, Echinococcus der Niere, Nierensteine, Nierenabszeß, Wanderniere, Schrumpfniere, Cyste des Mesocolon, Ovarialkystom, Milztumor, inkarzerierte Hernie, Magencarcinom, Tuberculosis pulmonum, Herzinsuffizienz, Angina pectoris und Meningitis. Daneben ist aber doch in mehreren Fällen die richtige Diagnose gestellt worden. Ich finde unter den von mir zusammengestellten Fällen 21, in denen es möglich war, ntra vitam die richtige Diagnose zu stellen, es sind das die Fälle von: Duguet (73), Newman (80), Lichtheim (84), Höhne (93), Steiner (107, 108), Dalton (109), Jacob und Davidsohn (113), Niemack (117), Nothnagel (119), Neußer (120), Israel (121—124),

Carrez(125), Osler(127), Ménétrier und Aubertin(133), Stiller(158), Landau(159) und Holländer(212). Diese verhältnismäßig geringe Zahl der intra vitam richtig diagnostizierten Fälle beweist die schon erwähnte Schwierigkeit der Diagnose, die von fast allen Autoren anerkannt wird. Eine gegenteilige Meinung wird nur von Cordero(146) geäußert, der die Ansicht vertritt, daß die Diagnose keine Schwierigkeiten biete. Ähnlich urteilen noch Jacob und Davidsohn(117), wenn sie nach Aufzählung der Symptome schreiben: „Auf Grund aller dieser Symptome wird man wohl imstande sein, die Diagnose Nierencysten schon intra vitam und zwar lange Zeit vor dem eigentlichen Auftreten der urämischen Symptome stellen zu können". Die Tatsache, daß es nur in relativ seltenen Fällen gelang, die richtige Diagnose zu stellen, widerlegt diese Behauptung auf das Entschiedenste. Die letztgenannten Autoren legen den Hauptwert neben dem Palpationsbefunde namentlich auf den Nachweis der eigentümlichen rosettenförmigen Gebilde im Harn, deren recht zweifelhaften diagnostischen Wert ich vorhin nachgewiesen zu haben glaube. Außerdem befürworten sie in zweifelhaften Fällen als diagnostisches Hilfsmittel die Punktion; ganz abgesehen von den zahlreichen Fällen, in denen überhaupt kein Tumor erkannt wurde, ist auch sonst von einer Punktion ganz entschieden abzuraten trotz einiger hier und da gemeldeter Erfolge. In Rücksicht auf die, wie wir gesehen, gar nicht so seltene Vereiterung des Cysteninhaltes ist die Punktion absolut zu verwerfen, da sie mehr Gefahren als Vorteile bietet. Man wird sich also in den meisten Fällen nach wie vor mit einer Wahrscheinlichkeitsdiagnose begnügen müssen. Immerhin beweisen die 21 Fälle, daß es nicht unmöglich ist, unter besonders günstigen Verhältnissen auch schon zu Lebzeiten des Patienten die richtige Diagnose zu stellen. Auch unter den zur Beobachtung gekommenen Fällen von Cystennieren bei Patienten unter 20 Jahren sind einige intra vitam richtig diagnostiziert; Türk (157) diagnostizierte beispielsweise bei einem 17jährigen Mädchen doppelseitige Cystennieren mit Cystenleber. Der jüngste Patient, bei dem es schon intra vitam gelang, die Diagnose auf congenitale Cystennieren zu stellen, ist wohl der von Still(99) veröffentlichte Fall, den ich hier wegen seiner Ähnlichkeit mit den Cystennieren Erwachsener auch in klinischer Beziehung kurz wiedergeben möchte, Still berichtet darüber folgendes: Es handelte sich um ein 8 Wochen altes weibliches Kind von ziemlich gesundem Aussehen. Herzdämpfung verbreitert. Lungen o. B. Abdomen stark aufgetrieben. An der Leber ist nichts Abnormes zu fühlen; es be-

steht kein Ascites. In jeder Seite fühlt man einen Tumor von fester Konsistenz mit deutlich höckriger Oberfläche ohne Fluktuation. Urinentleerung sehr häufig; beträchtlicher Eiweißgehalt. Es wird die Diagnose auf congenitale Cystennieren gestellt. Eine Woche später stellen sich Dyspnoë, Diarrhöe und Erbrechen ein, das Gesicht wird graugelb, es treten konvulsive, wahrscheinlich urämische Zuckungen ein, bis es unter diesen Erscheinungen zum Exitus kommt. Die Diagnose wird durch die Sektion bestätigt. Beide Nieren sind stark vergrößert, besonders die linke, und vollständig cystisch degeneriert; außerdem weist die Leber zahlreiche mikroskopisch kleine Cysten auf. Es beweist also dieser Fall von congenitalen Cystennieren auch in klinischer Beziehung eine Übereinstimmung mit den Cystennieren Erwachsener.

Die Prognose unseres Leidens ergibt sich aus dem über den Verlauf bereits Gesagten. Sie ist in allen Fällen als eine infauste zu betrachten. Die Dauer der Krankheit vom Auftreten der ersten Symptome ab schwankt, wie gesagt, zwischen wenigen Tagen bis zu 20 und mehr Jahren. Der Kranke ist in steter Gefahr eines raschen Todes, teils durch plötzliches Versagen der Nierensekretion, teils auch durch eine Apoplexie. Überdies besteht eine geringere Widerstandsfähigkeit gegenüber interkurrenten Krankheiten und allen äußeren Schädlichkeiten, die an die Nierenfunktion gesteigerte Anforderungen stellen. Wenn auch, wie wir gesehen, Fälle zur Beobachtung gekommen sind von Patienten über 70 und 80 Jahren, so gehört doch das Erreichen eines so hohen Lebensalters für Patienten mit Cystennieren zu den Seltenheiten, im allgemeinen muß man daran festhalten, daß das Vorhandensein von Cystennieren die Lebensdauer der Kranken erheblich herabsetzt.

Hinsichtlich der Behandlung zunächst einige Worte über die operative Therapie. Ich habe in der Literatur 62 Fälle zusammenstellen können, in denen eine Nephrektomie bei cystischer Nierendegeneration vorgenommen worden ist. Allerdings wurde die Operation in der großen Mehrzahl der Fälle auf Grund einer falschen Diagnose begonnen und nur zu einem geringen Teile absichtlich nach richtig gestellter Diagnose unternommen. In einem der 62 Fälle, nämlich in dem bei Albarran und Imbert (147) zitierten Falle von Bloch, ist das Resultat der Operation nicht bekannt gegeben. Von den übrig bleibenden 61 Fällen endeten nicht weniger als 20 tödlich, und zwar meist unmittelbar, in selteneren Fällen bis zu einigen Tagen und Wochen nach der Operation. Als unmittelbare Todesursachen dieser Fälle werden angegeben:

Urämie und Anurie	bei	11	Operierten,
Collaps und Herzschwäche	„	3	„
Darmgangrän	„	2	„
Peritonitis	„	1	„
Sekundäre Hämorrhagie	„	1	„
Nicht näher bezeichnet	„	2	„

Der Tod erfolgte also in der reichlichen Hälfte der Fälle infolge von Urämie und vollständiger Anurie wegen gleichzeitiger cystischer Degeneration der anderen Niere. Im ganzen würde sich hiernach eine Mortalitätsziffer von 32,8 Proz. ergeben. Newman (43) berechnet sogar eine Mortalität von 37,5 Proz.; er hat 16 Fälle von Nephrektomie bei cystischer Nierendegeneration zusammengestellt, von denen 6 an den Folgen der Operation starben. In den übrigen von mir gesammelten 41 Fällen war das Resultat der Operation ein günstiges, wenigstens bezüglich des primären Erfolges. Sehen wir einmal ganz ab von den beiden Fällen 171 und 176, in denen sich die andere Niere schon vor resp. während der Operation als erkrankt und cystisch degeneriert erwies, bei denen also trotz einer mit günstigem Erfolg ausgeführten Nephrektomie höchstens von einer Besserung, kaum von einer direkten Heilung die Rede sein kann, so bleiben immer noch unter den 41 als geheilt bezeichneten Fällen nicht weniger als 9, in denen früher oder später nach der Operation Erscheinungen auftraten, die auf eine Erkrankung der restierenden Niere schließen ließen und das Resultat der Operation sehr in Frage stellten. Es sind das die folgenden Fälle: 1. In dem von Lindegger publizierten, von Landau nephrektomierten Falle (159) war nach der Operation der Urin nicht ein einziges Mal frei von Eiweiß; nach 3 Jahren war die restierende Niere als stark vergrößert und höckrig zu palpieren, der Urin noch eiweißhaltig. 2. Die Patientin von Tändler (160) erkrankte 2 Monate nach Exstirpation einer rechtsseitigen Cystenniere an akuter Urämie und vollständiger Anurie; bei der Inzision zeigte sich die linke Niere ebenfalls cystisch degeneriert, es gelang aber durch Spaltung der unteren Nierenhälfte durch Sektionsschnitt mit Eröffnung des Nierenbeckens und Inzision der die Uretermündung verlegenden Cysten vorläufige Besserung zu erzielen. 3. Die Patientin von Depage (163) wurde im Laufe des auf die Operation folgenden Jahres von einer beunruhigenden Nierenkolik befallen. 4. In dem Falle von Prochownik (179) fand sich bei Nephrektomie der einen Niere die andere ohne jede bemerkbare Veränderung, doch zeigte

sie 2 Jahre nach der Operation ein deutliches ziemlich schnelles Wachstum. 5. Auch bei dem von Mohr veröffentlichten Falle (180) war das Resultat zunächst ein befriedigendes, später jedoch traten Zeichen gestörter Kompensation und chronischer Urämie auf, es kam zu leichtem Ödem der Beine, zeitweiligem Herzklopfen, starkem Kopfschmerz und Abnahme der Harnmenge. 6. Barling (186) beobachtete nach Nephrektomie der linken Niere ein deutliches Wachstum der rechten Niere. 7. Bei der von Lauwers operierten Patientin (191) war bei linksseitiger Nephrektomie die rechte Niere als vergrößert zu palpieren; schon nach 3 Wochen klagte die Kranke über dieselben Schmerzen wie früher, jetzt in der rechten Niere. 8. Reinbach (193) führte die Operation zunächst mit günstigem Erfolge aus, später war jedoch auch die andere Niere palpatorisch als vergrößert zu erkennen. 9. Der Fall von Segond (195) kam 20 Monate nach der Operation wieder zur Beobachtung; dabei erwies sich die restierende Niere als stark vergrößert. Diese 9 Fälle zeigen, daß das Operationsresultat, auch wenn es zunächst ein günstiges war, doch bezüglich des Dauererfolges von recht zweifelhaftem Werte sein kann, eben wegen der so überwiegenden Doppelseitigkeit der Affektion. Allerdings ist, wie wir oben gesehen haben, nicht zu leugnen, daß auch eine einseitige Entwicklung der cystischen Entartung vorkommen kann. Das ist vielleicht in einzelnen von den Fällen der Fall gewesen, in denen spätere Beobachtungen der operierten Kranken einen Dauererfolg bestätigt haben. Es wurde eine Dauerheilung beobachtet in den Fällen 174 nach 5 Monaten, 149 nach 8 Monaten, 177 nach 9 Monaten, 190 nach 14 Monaten, 172 und 192 nach $2^1/_2$ Jahren, 145, 166, 171 und 182 nach 3 Jahren, 136 nach 5 Jahren, 148 nach 6 Jahren, 154 und 181 nach 7 Jahren. In den noch übrigen Fällen sind nach der Nephrektomie die Patienten nicht wieder beobachtet worden, und wahrscheinlich werden für solche Fälle gar nicht so selten folgende Worte Mohrs (118) zutreffend sein: „Viel häufiger wird auch bei den als geheilt mitgeteilten Fällen nach anfänglich gutem Verlaufe ein großer Prozentsatz an chronischer oder akuter Urämie zugrunde gegangen sein.“ Jedenfalls sehen wir, daß die bisher erzielten Operationsresultate keineswegs sehr zu weiteren Nephrektomien ermutigen. Immer muß man, auch wenn sich bei der Operation die eine Niere als normal zu erweisen scheint, eine gleichzeitige Erkrankung dieser Niere befürchten, die dann nach der Nephrektomie eventuell raschere Fortschritte macht und so den Erfolg der Operation sehr in Frage stellt. Israel (128) äußert sich darüber: „Wenn

selbst einmal zur Zeit der Exstirpation einer stark polycystisch entarteten Niere der gleiche Prozeß in der zurückgebliebenen noch nicht nachgewiesen werden konnte, so lehrt doch die Erfahrung daß in ihr fast ausnahmslos die Affektion in den Anfängen bereits vorgebildet ist und früher oder später in die Erscheinung tritt". Somit bleibt bei der überwiegenden Doppelseitigkeit der Erkrankung eine Nephrektomie immer ein gewagtes Unternehmen; die Vorteile, die sie ja unter ganz besonders günstigen Verhältnissen bieten kann, stehen in keinem Einklang mit den überaus großen Gefahren, auf die man immer gefaßt sein muß.

Man hat deshalb auch versucht, durch eine weniger eingreifende Operation Besserung zu erzielen. Als solche kommt in erster Linie die Nephrotomie mit nachfolgender Drainage in Frage. Ich finde in der Literatur 10 Fälle inkl. des schon mehrfach erwähnten Tändlerschen Falles, in denen man sich mit einer Nephrotomie begnügte, in den Fällen 160, 197—202 wurde eine einseitige, in den Fällen 203—205 eine doppelseitige Nephrotomie ausgeführt. Die erwünschte Besserung konnte man in 7 Fällen erzielen, während in den Fällen 200 und 205 der Tod unmittelbar nach der Operation erfolgte, im letzteren Falle im Collaps, im ersten aus unbekannter Ursache; im Falle 197 trat der Tod $6^1/_2$ Monate nach der Operation unter urämischen Erscheinungen ein. Diese Zahlen würden für die Nephrotomie eine Mortalitätsziffer von 30 Proz. ergeben. Als Indikationen zur Nephrotomie wurden in unseren Fällen erwähnt Druckerscheinungen, heftige Schmerzen, Hämaturie, besonders aber Anurie und Vereiterung der Cysten. Schede (45) läßt als Indikationen für einen operativen Eingriff bei der cystischen Nierendegeneration folgende gelten: profuse Blutungen, heftige Schmerzen, Vereiterung der Cysten, Beeinträchtigung benachbarter Organe durch excessives Wachstum. Für die Nephrotomie würden wohl namentlich Eiterungsprozesse und Anurie als dringendste Indikationen anzusehen sein.

Während die meisten Autoren gegen die Nephrectomie gewichtige Bedenken hegen, hat die Nephrotomie mehr Anhänger gefunden. Ich gebe im folgenden mehrere Urteile aus der Literatur wieder, so äußert sich Tändler (69): „Eine Therapie, welche in unserem Falle so Vortreffliches geleistet hat, die allerdings noch weiter wird erprobt werden müssen, wird man in Zukunft natürlich nicht bloß dann anwenden, wenn die Nephrectomie aus gewissen Gründen unausführbar ist, sondern sie überhaupt vorziehen. Bei einer Erkrankung der Niere, welche dadurch letal wird, daß kein gesundes

Parenchym mehr vorhanden ist, — es geht durch Druckatrophie zu Grunde — muß man mit Rücksicht auf die überwiegende Doppelseitigkeit der Affektion selbstverständlich darauf bedacht sein, dem Krankheitsprozeß oder seinen Äußerungen möglichst Halt zu gebieten, ohne dem Körper gesundes Parenchym zu rauben". Ähnlich urteilt Mohr (118) bezüglich der Nephrotomie: „Sie erhält dem Körper das zwischen den Cysten noch erhaltene Parenchym und tut durch möglichste Entleerung der Cysten der weiteren Druckatrophie des Parenchyms in etwas Einhalt. Durch Spaltung der Niere mit nachfolgender möglichst langdauernder lockerer Drainage der Niere setzte Israel mit Erfolg die entzündliche Spannung in der Niere herab. Durch die Entleerung von gestauten Sekreten und Entzündungsprodukten durch die Spaltung des Organs soll der auf den Capillaren ruhende Druck so weit herabgesetzt werden, daß die Blutzirkulation und damit die Sekretion wieder eintreten kann." Auch Niemack (120), der wegen Vereiterung der einen Niere die Nephrectomie vorgenommen und dessen Patientin kurz nach der Operation an Urämie zugrunde gegangen war (Fall 187), schlägt auf Grund dieses ungünstigen Resultates vor, falls man durch ein Ereignis, wie bei seinem Fall, zur Operation gezwungen wird, bei der erfahrungsgemäß fast immer bestehenden Doppelseitigkeit der Erkrankung niemals die Nephrectomie zu machen, sondern die Niere zu spalten, möglichst viele Cysten zu eröffnen und zu drainieren. Harrison (127) rät ebenfalls zur Entspannung der Niere durch Nephrotomie und vergleicht sie mit der Iridektomie bei Glaucom, mit der Hodenspaltung bei akuter Orchitis.

Freilich läßt sich durch die Nephrotomie naturgemäß keine Heilung, sondern nur vorübergehende Besserung der Beschwerden erzielen, freilich ist auch ihre Mortalität nicht viel besser als die der Nephrectomie. Man wird deshalb nur, wenn ganz dringende Gründe vorliegen, eine Nephrotomie wagen, in allen übrigen Fällen aber von jedem operativen Eingriff absehen und sich mit einer konservativen Behandlung begnügen müssen.

Dies um so mehr, als auch auf andere operative Eingriffe die an Cystennieren erkrankten Patienten leicht ungünstig reagieren. Man hat nämlich noch auf verschiedene andere Weise versucht, auf operativem Wege den Patienten, wenn auch keine Heilung, so doch Linderung von ihren Leiden zu bringen. Da es sich hierbei zum großen Teil um Fälle handelte, in denen sich die cystische Nierenentartung mit einer der erwähnten anderen Komplikationen seitens der Niere kombiniert hatte, also mit Hydronephrose, abnormer Be-

weglichkeit, perinephritischem Abszeß, da sich also die Therapie in solchen Fällen natürlich den besonderen Umständen anpassen mußte, auf andere Fälle aber nicht Anwendung finden kann, so möchte ich nicht weiter auf diese speziellen Verhältnisse näher eingehen und verweise nur auf die in der Tabelle (Fall 206—212) wiedergegebenen Tatsachen. Nur 2 Fälle möchte ich herausgreifen, weil sie besonders wichtig und interessant sind, der eine wegen eines neuen operativen Verfahrens zur Behandlung der cystischen Nierendegeneration, der andere wegen der Konsequenzen, die sich aus seinem Verlaufe ziehen lassen. Der erstere ist der Fall Edebohls (206): Edebohl machte die Dekapsulation beider Nieren bei polycystischer Degeneration; er gibt dieser Operation den Vorzug vor der Nephrotomie aus folgenden 3 Gründen: 1. weil die Spaltung der Niere einen Verlust an Nierengewebe bedingen soll, 2. wegen der geringeren Blutung und 3. wegen der einfacheren Wundbehandlung. Er erzielte durch sein Verfahren eine Besserung, doch gibt er selbst zu, daß für die Abgabe eines definitiven Urteils einmal ein einzelner Fall nicht genüge, zum andern die Beobachtungszeit dieses Falles zu kurz sei. Ich möchte gegen dieses Operationsverfahren hauptsächlich einen Umstand anführen, ganz abgesehen davon, daß es sich bei der Vereiterung der Cystenniere, unbedingt der wichtigsten Indikation zum operativen Eingreifen, nicht anwenden läßt; es wird nämlich von allen Autoren, die Gelegenheit hatten, eine Cystenniere pathologisch zu untersuchen, auf die äußerst feste Adhärenz der Nierenkapsel aufmerksam gemacht, ein Umstand, der in den meisten Fällen eine Dekapsulation ungemein erschweren, wenn nicht ganz unmöglich machen würde.

Der andere Fall ist der von Holländer publizierte (212): Holländers Patientin ging nach Freilegung der einen Niere und Anstechung einzelner Cysten 8 Tage nach der Operation urämisch zugrunde, obgleich vorher nie urämische Erscheinungen zu beobachten waren. Holländer hält diesen Fall „für ein Beispiel von dem labilen Gleichgewicht, in dem sich die Patienten befinden. Auch ein leichter chirurgischer Eingriff, wie es die Oberflächenfreilegung einer Niere ist, kann in solchen Fällen zur Katastrophe führen". Beweis für die Richtigkeit dieser Worte sind ferner die Fälle 209, Tod nach Nephrorhaphie an Herzlähmung, und 211, Tod am 3. Tage nach Incision eines perinephritischen Abszesses im urämischen Coma. Ja noch weit einfachere Eingriffe können bei den so wenig widerstandsfähigen Patienten einen letalen Ausgang bedingen; so erfolgte im Falle 79 der Tod unmittelbar nach einer

Katheterisation, im Falle 32 nach einer Punktion; letzterer Fall bildet gleichzeitig einen weiteren Grund dafür, von einer Punktion zum Zwecke der Diagnose abzusehen.

Zu all dem kommt noch ein Umstand, auf den zuerst Friedrich (150) aufmerksam gemacht hat, daß nämlich solche Kranke gegen die Narcotica der Methyl- und Äthylreihe sehr empfindlich sind. Der eine Fall Friedrichs (Fall 134), in dem nur eine kurze Chloroformnarkose zwecks Probelaparotomie gemacht wurde, ging nämlich im urämischen Coma im unmittelbaren Anschluß an die Verabfolgung von nur wenigen Gramm Chloroform zugrunde. Ebenso starb in dem Falle Höhnes (93) die Patientin einen Chloroformtod bei Gelegenheit einer Zahnextraktion.

Hält man sich alles das über die operative Therapie bisher Gesagte nochmals vor Augen, vergegenwärtigt man sich die Liste der chirurgisch behandelten Fälle mit ihren Resultaten, so kann man nur wiederholt und gar nicht genug vor jedem unnötigen operativen Eingriff bei cystischer Nierendegeneration abraten und nur bei ganz zwingenden Indikationen, also vor allen anderen Eiterungsprozesse und Anurie, die unmittelbar das Leben bedrohen, ein möglichst wenig eingreifendes operatives Verfahren empfehlen, als welches wohl die Nephrotomie noch die günstigsten Bedingungen bietet.

Liegen solche dringende Gründe aber nicht vor, so wird man sich auf eine rein abwartende palliative Behandlung beschränken müssen. Es handelt sich dann namentlich darum, die Patienten vor allen Schädlichkeiten, die an die Nierenfunktion erhöhte Anforderungen stellen könnten, möglichst zu bewahren, sowie die Herztätigkeit genau zu kontrollieren. Im allgemeinen dürfte wohl die Behandlung mit derjenigen der Schrumpfniere übereinstimmen. Wegen des hereditären Vorkommens der Cystennieren stellen Jacob und Davidsohn (117) die Forderung an die Ärzte, „die nächsten Verwandten des Kranken auf die gleiche Affektion zu untersuchen, ferner die Angehörigen auch darauf aufmerksam zu machen, daß ihre nächste Descendenz unter Umständen von der gleichen Krankheit befallen werden kann, sowie diejenigen Familien eindringlich zu mahnen, alle Schädlichkeiten zu vermeiden, die das Auftreten einer Nierenkrankheit begünstigen".

Nach Abschluß der Arbeit wurde mir ein weiterer in der Privatstation der Leipziger chirurgischen Klinik zur Beobachtung gekommener Fall von doppelseitigen Cystennieren zugänglich gemacht, dessen Krankengeschichte ich zum Schlusse noch wiedergeben möchte.

Anamnese: 40jähriger Patient, Arzt, dessen Schwester an Cystennieren gestorben ist. Vor 3 Jahren, im Sommer 1897, erkrankte Patient an einem akuten als Appendicitis gedeuteten Anfall mit Schüttelfrost und Fieber. Im Laufe der letzten 2 Jahre traten dreimal unter heftigen Schmerzen Anfälle auf, die als Darmkoliken gedeutet wurden, und zwar im Januar 1899, im März 1900 und am 20. Mai 1900, wie Patient angibt, an der linken Flexura coli. Jedesmal erfolgte Hebung der Darmverlegung durch wiederholte hohe Einläufe (bis zu 3,5 Liter) und alsdann Nachlaß der Schmerzen. So stellte sich auch in der Nacht vom 20. zum 21. Mai 1900 Stuhl nach mehrmaligem Einlauf ein; da aber dieses Mal heftige Schmerzen in linker Seite und Rücken von Erbrechen begleitet, fortdauern, so begibt sich der Patient am Abend des 21. Mai in die chirurgische Klinik. In den letzten 2 Wochen vor der Aufnahme hatte Patient wiederholt ziemlich lebhaften linksseitigen Rückenschmerz und zeitweilig dunkelbraunen Urin. Der Urin setzte während der letzten 2 Jahre bisweilen sandigen Niederschlag in mäßiger Menge ab, vorher zeigte er nichts Abnormes.

Status: 21. V. An Stelle der linken Niere läßt sich deutlich ein etwa kindskopfgroßer Tumor palpieren, der druckempfindlich ist. Die rechte Niere ist nicht stark vergrößert, aber ebenfalls palpabel. Urin enthält Blut.

24. V. In Narkose lumbaler Schnitt zur Freilegung der linken Niere. Dieselbe besteht aus einem Konglomerat von größeren und kleineren Cysten, deren Wand leicht einreißt. Konkremente sind nicht zu entdecken. Incision einiger größerer Cysten. Der Inhalt der Cysten ist zum Teil ein blutiger. Tamponnade. Verband.

Wundverlauf glatt. Im Urin längere Zeit Blut.

10. VI. In den letzten Tagen mehrere Anfälle gleich den früheren. Urin frei von Eiweiß.

30. VI. Wunde geschlossen; keine Fistel. Patient steht auf. Kleine Schmerzattacken sind hin und wieder aufgetreten.

9. VII. Patient wird entlassen.

Die Beschwerden nahmen nach vorübergehender Besserung später wieder zu.

Zum Schlusse möchte ich mir noch erlauben, Herrn Geh. Medizinalrat Prof. Dr. Trendelenburg für die Überlassung der beiden Fälle sowie für die Anregung zu dieser Arbeit meinen ergebensten Dank auszusprechen.

Literaturverzeichnis.

1. Schupmann, Hydatiden beider Nieren und Uterus bicornis. Organ für die ges. Heilkunde, Bonn 1842, Bd. II, Heft 1. Berichtet in Schmidts Jahrbüchern 38. 1843.
2. Rokitansky, Die Cysten. 1849.
3. Fuller, Diseased Heart and Kidneys, Transact. of Pathol. Soc. London 1853, p. 73.
4. Förster, Handbuch der pathologischen Anatomie 1854.
5. Virchow, Über kongenitale Nierenwassersucht. Verhandlungen der physikal. med. Gesellschaft in Würzburg. 5. 1855, S. 447.
6. Meckel v. Hemsbach, Mikrogeologie 1856.
7. Albers, Der Nierencysten-Harn-Infarct. Deutsche Klinik 1856, S. 215.
8. Beckmann, Über Nierencysten. Virchows Archiv Bd. 11, 1856.
9. John Simon, Med. chir. Transact. Bd. XXX u. Zeitschrift für rat. Medizin Bd. VI.
10. Haarer, Cystennieren. Memorabilien IV. 8. 1861. Berichtet in Schmidts Jahrbüchern Bd. 113, 1862.
11. Erichsen, Über Nierencysten. Virchows Archiv Bd. 31, 1864, S. 374.
12. Hertz, Über Nierencysten. Virchows Archiv Bd. 33, 1865, S. 232.
13. Klein, Zur Kenntnis der Nierencysten. Virchows Archiv Bd. 37, 1866, S. 504.
14. Wolff, Vergrößerte Nieren als Geburtshindernis. Berliner klin. Wochenschrift 1866 u. 1867.
15. Burger, Über cystoide Degeneration der Niere bei Neugeborenen. Inaug.-Diss. Bonn 1867.
16. Brückner, Virchows Archiv Bd. 46, 1869, S. 503.
17. Virchow, Über Hydrops renum cysticus congenitus. Virchows Archiv Bd. 46, 1869, S. 506.
18. Ebstein, in v. Ziemssens Handbuch Bd. IX, 1875.
19. Malmsten, Hygiea 1875. Berichtet in Schmidts Jahrbüchern Bd. 174, 1877.
20. Litten, Chronische Ureteritis mit Cystenbildung nebst cystischer Degeneration der Niere. Virchows Archiv Bd. 66, 1876, S. 139.
21. Valenta, Über einen Fall von habitueller Hydrocephalo-Meningocele kombiniert mit cystöser Degeneration beider Nieren. Prager med. Wochenschrift 1876.
22. Bornhaupt, Petersburger med. Wochenschrift 1879. Berichtet in Schmidts Jahrbüchern Bd. 189, 1881.
23. v. Bamberger, in Volkmann, Sammlung klinischer Vorträge 173. S. 1567.
24. v. Kupffer, Untersuchungen über die Entwicklung des Harn- und Geschlechtssystems. Schultzes Archiv für mikroskop. Anaatomie Bd. I u. II.
25. König, Lehrbuch der speziellen Chirurgie 2. Bd.
26. Solier, Observations de reines kystiques. Lyon méd. No. 45. 1880. Berichtet bei Virchow-Hirsch 1880. II.
27. Strübing, Zur Symptomatologie der cystösen Nierendegeneration bei Erwachsenen. Deutsches Archiv für klin. Medizin Bd. 29, 1881, S. 579.
28. Pye-Smith, The British medical Journal 1881.

29. Chotinsky, Über Cystenniere. Inaug.-Diss. Bern 1882.
30. Thorn, Beitrag zur Genese der Cystenniere. Inaug.-Diss. Bonn 1882.
31. Leichtenstern, Deutsche med. Wochenschrift. 1884.
32. Eichhorst, Spezielle Pathologie und Therapie 1884, 2. Bd., S. 113.
33. v. Bergmann, Über Nierenexstirpationen. Berliner klin. Wochenschrift Bd. 22, 1885, S. 741.
34. Marchand, in Eulenburgs Realencyklopädie 1885, IV, S. 653.
35. Durlach, Über Entstehung der Cystenniere. Inaug.-Diss. Bonn 1885.
36. Wagner, Kasuistische Beiträge zur Nierenchirurgie. Deutsche Zeitschrift f. Chirurgie, Bd. 24, 1896, S. 505.
37. Stoer, Über Genese der Cystennieren. Inaug.-Diss. Regensburg 1887.
38. Nieberding, Cystöse Nierendegeneration des Fötus als Geburtshindernis. Münchner med. Wochenschrift Bd. 34, 1887.
39. Philippson, Anatomische Untersuchungen über Nierencysten. Virchows Archiv Bd. 111, 1888, S. 549.
40. Lejars, Du gros rein polykystique de l'adulte. Thèse. Paris 1888.
41. Riegner, Exstirpation einer wandernden Cystenniere. Deutsche med. Wochenschr. Bd. 14, 1888, S. 46.
42. Clark, Case of cystic kidney etc. Glasgow. med. Journal XXXI. 3. 1889. Berichtet bei Lindegger (61) und in Schmidts Jahrbüchern Bd. 224, 1889.
43. Newman, Cystic disease of kidney diagnosed during life. The British med. Journ. 1889, I, p. 1174 und Glasgow, med. Journ. 31, 1889.
44. Page, British med. Journal 1889, p. 1053.
45. Schede, in Bergmann, Bruns, Mikulicz, Handbuch der prakt. Chir. 3. Bd., Kap. 15.
46. Paterson, Cystic liver and kidneys. British med. Journal 1890, II, p. 735.
47. Arnold, Über angeborene einseitige Nierenschrumpfung mit Cystenbildung. Zieglers Beiträge zur pathol. Anat. und allg. Pathol Bd. 8, 1890, S. 21.
38. Hanau, Über kongenitale Cystennieren. Inaug.-Diss. Gießen 1890.
49. Bard und Lemoine, De la maladie kystique essentielle des organes glandulaires ou angiome des appareils sécrétoires. Arch. gén. de méd. 1890. Berichtet in Schmidts Jahrbüchern Bd. 189, 1891.
50. Terburgh, Über Leber- und Nierencysten. Inaug.-Diss. Freiburg 1891.
51. Polk, Centralblatt für Gynäkologie Bd. 15, 1891, S. 204.
52. Lichtheim, Deutsche medizinische Wochenschrift 1892.
53. Nauwerck und Hufschmidt, Über das multilokuläre Adenokystom der Niere. Zieglers Beiträge zur patholog. Anat. u. allgem. Pathol. Bd. 12, 1892.
54. Niemeyer, Zehn Nephrektomien nebst Beiträgen zur Pathologie der Kompensationsanomalien. Inaug.-Diss. Jena 1892.
55. Graves, A case of abdominal nephrectomy. Philad. med. News LXI 13, 1892. Berichtet in Schmidts Jahrbüchern Bd. 244, 1894.
56. Ewald, Ein Fall von cystöser Degeneration beider Nieren beim Erwachsenen. Berliner klin. Wochenschrift 29, 1892.
57. Stiller, Zur Diagnostik der polycystischen Nierenentartung. Berliner klin. Wochenschrift 29, 1892.
58. Farr, Amer. journ. of the med. sciences 1892. Berichtet im Centralbl. f. Chir. 19, 1892, p. 942.
59. Virchow, Berliner klin. Wochenschrift 29, 1892, S. 105.

60. v. Kahlden, Über die Genese der multilokulären Cystenniere und der Cystenleber. Zieglers Beiträge zur pathol. Anat. u. allgem. Pathol. Bd. 13, 1893, S. 291.
61. Lindegger, Ein Fall von Nephrektomie einer multilokulären Cystenniere. Inaug.-Diss. Straßburg 1894, und Landau, Polycystisch degenerierte Niere. Deutsche med. Wochenschrift 19, 1893.
62. Petterson, Upsala läkareförenings förhandlingar XXVIII, 9, p. 588, 1893. Berichtet in Virchow-Hirsch 1893, II.
63. Chelchowski, Cystische Nierentartung. Gaseta lekarska 13, 1893. Berichtet in Virchow-Hirsch 1893, II.
64. Wagner, Abriß der Nierenchirurgie 1893.
65. Cahen, Über Cystenniere. Centralblatt f. Gynäkologie 18, 1894, S. 364.
66. Dmochowsky und Janowski, Ein seltener Fall von totaler cystischer Entartung der Leber. Zieglers Beiträge zur pathol. Anat. u. allgem. Pathol. Bd. 16, 1894, S. 102.
67. Lange, The New-York medical Record Vol. XVIII, No. 6. Berichtet bei Lindegger (61).
68. Mc Intire, A case of cystic disease of the kidney. Boston med. and surg. Journ. Bd. 131, 8, p. 185, 1884. Berichtet in Virchow-Hirsch 1894, II.
69. Tändler, Beitrag zur operativen Behandlung kleincystischer Nieren. Inaug.-Diss. Würzburg 1894.
70. Straßmann, Über Mißbildungen. Archiv für Gynäkologie 47, 1894, S. 454.
71. Singer, Ein Fall von Hydrops renum cysticus. Inaug.-Diss. Greifswald 1894.
72. v. Kahlden, Über ein kongenitales Adenom beider Nieren. Zieglers Beiträge zur pathol. Anat. und allgem. Pathol. 15, 1894, S. 626.
73. Scudder, Amer. Journal of the med. sciences 1895, II, p. 746.
74. Depage, Contribution à l'étude du rein kystique. Annal. de la Soc. Belge de Chir. 5, 1895. Berichtet in Schmidts Jahrbüchern Bd. 254, 1897.
75. Opitz, Ein Fall von Leber- und Nierencysten. Inaug.-Diss. Kiel 1895.
76. Thornton, Cases illustrating the surgery of the kidney. Lancet 1895, I.
77. v. Mutach, Beitrag zur Genese der kongenitalen Cystennieren. Virchows Archiv Bd. 142, 1895.
78. Birsch-Hirschfeld, Lehrbuch der pathol. Anat. 4. Aufl. 1895, Bd. 2, S. 846.
79. Graser, Beitrag zur Pathologie und chirurg. Therap. der Nierenkrankheiten. Archiv für klin. Medizin 55, 1895, S. 465.
80. Höhne, Deutsche med. Wochenschrift 1896.
81. Tilmann, Cystenniere. Charité-Annalen 21, 1896, S. 483.
82. Jacobson, Ann. des mal. des org. gén.-urin. XIV, 1896. Berichtet in Schmidts Jahrbüchern Bd. 254, 1897.
83. Witte, Erworbenes multilokuläres Adenokystom und angeborene cystische Entartung der Nieren. Inaug.-Diss. Königsberg 1896.
84. Schultz, Über kongenitale Cystennieren mit besonderer Berücksichtigung ihrer Genese. Inaug.-Diss. Halle 1896.
85. Roosing, Berichtet in Schmidts Jahrbüchern Bd. 254, 1897.
86. Watson, Cases illustrating renal surgery. Boston med. and surg. Journ. 134, 24, 1897. Berichtet in Schmidts Jahrbüchern Bd. 266, 1900.

87. Hodenpyl, Cystic kidneys in an adult. Proced. of pathol. Soc. of New-York 1897—98. Berichtet in Virchow-Hirsch 1900, I.
88. Bockenheimer, Die kongenitale Cystenniere. Inaug.-Diss. Würzburg 1897.
89. Obalinski, Wiener med. Wochenschrift 47, 1897, S. 275.
90. Myles, Some Cases of Nephrektomy and Nephrolithotomy, with Remarks. Edinburgh med. Journ. 1897, II, p. 209.
91. Richmond, Cystic degeneration of the kidneys. Med. Herald 1897. Berichtet in Virchow-Hirsch 1897, II.
92. Holländer, Deutsche med. Wochenschrift 1898. Vereinsbeilage Nr. 7.
93. Niemer, Fall von cystischer Degeneration beider Nieren. Deutsche med. Wochenschrift 1898, Vereinsbeilage Nr. 16.
94. Tuffier und Dumont, Gros rein polykystique. Bull. de la Soc. anat. de Paris 1898. Berichtet im Centralblatt für die Grenzgebiete der Medizin und Chirurgie 1901.
95. Edwards, A case of cystic degeneration of the kidneys. Philad. med. Journ. 1898. Berichtet in Schmidts Jahrbüchern Bd. 266, 1900 und Virchow-Hirsch 1898, II.
96. Roche, Du rein polykystique. Ann. des mal. des org. gén.-urin. XVI, 1898 p. 1139. Berichtet in Schmidts Jahrbüchern Bd. 266, 1900.
97. Schmid, Polycystische Nierendegeneration. Württemberger Correspondenzblatt 1898. Berichtet in Schmidts Jahrbüchern Bd. 296, 1900 und Virchow-Hirsch 1898, II.
98. Johnson, A case of cystic disease of the kidneys and liver. Lancet 1898 I, p. 102.
99. Still, Cystic disease of the liver and kidney. Transact. of path. Soc. London 1898, p. 155.
100. Krönlein, Deutsche med. Wochenschrift 1899. Vereinsbeilage Nr. 26, und Centralblatt für Chirurgie 26, 1899.
101. Litten, Demonstration eines Falles von Cystenniere. Deutsche med. Wochenschrift 1899. Vereinsbeilage Nr. 30.
102. Senator, Die Erkrankungen der Nieren. In Nothnagel, Spez. Pathol. u. Therapie Bd. XIX, 1899.
103. Steiner, Über großcystische Degeneration der Nieren und der Leber. Deutsche med. Wochenschrift 1899.
104. Fenger, Amer. Journ. oft the med. Sciences 1899, II, p. 48.
105. Parker, A case of cystic degeneration of the kidneys etc. Amer. Journ. of the med. Sciences 1899, II, p. 272.
106. Couvelaire, Sur la dégénérescence kystique congénitale des organes glandulaires et en particulier des reins et du foie. Annal. de Gynécol. 25, 1899. Berichtet in Schmidts Jahrbüchern 267, 1900.
107. Ribbert, Über die Entwicklung der bleibenden Niere und die Entstehung der Cystenniere. Verhandlungen der Gesellschaft der Naturforscher und Ärzte 1899.
108. Wiegand, Über kongenitale Cystennieren. Inaug.-Diss. Marburg 1899.
109. Teilhaber, Ein Fall von Cystenniere. Monatsschrift für Geburtshülfe u. Gynäkologie 1899, S. 496.
110. Borst, Die kongenitalen cystösen Neubildungen der Nieren und der Leber.

Festschrift zur Feier des 50jährigen Bestehens der Physik.- med. Gesellschaft zu Würzburg 1899, S. 7.
111. Prochownik, Deutsche med. Wochenschrift 26, 1900, Vereinsbeilage Nr. 37.
112. Naumann, Hygiea 1900. Berichtet im Jahresbericht über die Fortschritte auf dem Gebiete der Chir. 6, 1900.
113. Dalton, A case of cystic kidneys. Lancet 1900, II, p. 1274.
114. Charters Symonds, Lancet 1900, II. S. 1274.
115. Dickinson, A case of general cystic disease of the kidneys. Lancet 1900, II, p. 1650.
116. Wenner, Adenocystoma of the kidney. Cleveland med. Soc. 1900. Berichtet bei Virchow-Hirsch 1900, II.
117. Jacob und Davidsohn, Über Hydrops renum cysticus. Charité-Annalen 25. 1900, S. 16.
118. Mohr, Zur Behandlung der polycystischen Nierenentartung. Mitteilungen aus den Grenzgebieten der Medizin und Chirurgie 6, 1900.
119. Kümell, Praktische Erfahrungen über Diagnose und Therapie der Nierenkrankheiten. Archiv für klinische Chirurgie 64, 1901, S. 579.
120. Niemack, Contribution to the surgery of true cystic kidney. Annals of surgery 1901. Berichtet im Centralblatt für Chirurgie 29, 1902, p. 744.
121. Stieda, Zur Entstehung der Cystennieren. Centralblatt für allg. Path. u. path. Anat. 12, 1901, S. 532.
122. Beck, Contribution to the surgery of multilocular renal cyst. Annals of surgery. 1901. Berichtet in Virchow-Hirsch 1901, II.
123. Nothnagel, Wiener med. Wochenschrift 1901.
124. Neußer, Wiener med. Wochenschrift 1901.
125. Hauser, Kystes du rein. Bull. de la Soc. anat. Berichtet im Centralblatt für die Grenzgebiete der Medizin u. Chirurgie 1901.
126. Barling, Cystic kidney. The British med. Journal 1901, II, p. 1559.
127. Harrison, The British med. Journ. 1901, II, p. 297.
128. Israel, Chirurgische Klinik der Nierenkrankheiten. 1901, Kap. XV, S. 542.
129. Luzzato, Il rene cistico congenito. Rivista veneta di scienze mediche 1901. Berichtet im Jahresbericht über die Fortschritte der Chirurgie 7, 1901.
130. Gerhardt, Zur Entwicklung der bleibenden Niere. Archiv für mikrosk. Anatomie und Entwicklungsgeschichte 57, 1901.
131. Schmieden, Die Erfolge der Nierenchirurgie. Deutsche Zeitschrift für Chirurgie 62, 1901.
132. Heimann, Zur Lehre der kongenitalen Cystenniere. Archiv für Kinderheilkunde 30, 1901.
133. Lauwers, Journ. et annal. de la soc. belge de Chir. 1902, p. 58. Berichtet im Centralblatt für die Krankheiten der Harn- und Sexualorgane 1902.
134. Osler, On heredity in bilateral cystic kidney. Amer. med. 1902. Berichtet im Centralblatt für die Krankheiten der Harn- und Sexualorgane 1903.
135. Fels, Ein Fall von kongenitaler Cystenniere usw. Münchner med. Wochenschrift 1902.
136. Aubertin, Bull. de la soc. anat. de Paris 1902, p. 561. Berichtet im Centralblatt für die Krankheiten der Harn- und Sexualorgane 1903.
137. Rivet, Un cas de rein polykystique. Ann. des malad. des org. génito-urin. 1902. Berichtet im Centralblatt für Chirurgie 1902, p. 863.

138. Wyss, Zwei Dezennien Nierenchirurgie. Beitr. zur klin. Chirurgie 32, 1902.
139. Boye, Cystenleber und Cystennieren. Centralblatt für innere Medizin 23, 1902.
140. Ménétrier und Aubertin, Gros sein polykystique chez l'adulte. Bull. et mém. de la soc. méd. des hôp. 1902. Berichtet im Centrallblatt für die Grenzgebiete der Med. u. Chir. 1902.
141. Nonne, Über Diagnose und Therapie der Nierenkrankheiten. Deutsche med. Wochenschrift 1902. Vereinsbeilage Nr. 13.
142. Bazy, Bull. de la soc. de Chir. 1902. Berichtet in Virchow-Hirsch 1902, I.
143. Reinbach, Hydrops renis cysticus. Deutsche med. Wochenschrift 1902. Vereinsbeilage p. 120.
144. Bencker, Cystennieren einer Mißgeburt. Inaug.-Diss. Erlangen 1902.
145. Küster, Die Chirurgie der Nieren, Harnleiter und Nebennieren. 2. Hälfte 1902.
146. Cordero, La degenerazione cistica dei reni. Rivista sintetica. Clinica chirurgica 1902. Berichtet im Jahresbericht über die Fortschritte auf dem Gebiete der Chirurgie 1902.
147. Albarran et Imbert, Tumeur du rein. Paris 1903.
148. Seitz, Beitrag zur Cystennierenexstirpation. Münchner med. Wochenschrift 1903.
149. Edebohls, Renal decapsulation versus nephrotomy, resection of the kidney and nephrectomy. Berichtet im Centralblatt für Chirurgie 30, 1903.
150. Friedrich, Deutsche med. Wochenschrift 1903. Vereinsbeilage Nr. 38.
151. Ruckert, Über Cystennieren und Nierencysten. Festschrift für Orth 1903.
152. Petersson, Über die Veränderung an der Niere nach Läsion der Papille beim Kaninchen. Zieglers Beiträge zur pathol. Anat. und allgem. Pathol. 33, 1903.
153. Meyer, Über Entwicklungsstörungen der Niere. Virchows Archiv Bd. 173, 1903.
154. Schenkl, Die fötale Riesenniere und ihre Beziehungen zur Entwicklungsgeschichte der Niere. Virchows Archiv Bd. 173, 1903.
155. Zimdars, Über kongenitale Cystennieren. Inaug.-Diss. Greifswald 1903.
156. Boinet et Raybaud, Kystes multiloculaires congénitaux des reins. Revue de méd. 33, 1903. Berichtet in Virchow-Hirsch 1903, I.
157. Türk, Deutsche med. Wochenschrift 1903. Vereinsbeilage 32.

XXI.

Aus der chirurgischen Abteilung des städtischen Krankenhauses zu Wiesbaden.

Zur Pathologie und Chirurgie der Osteomyelitis gummosa der langen Röhrenknochen.

Von

Oberarzt Dr. M. Landow.

Obwohl die Erkrankungen der langen Röhrenknochen bei der konstitutionellen, und zwar bei der acquirierten sowohl wie bei der hereditären Syphilis seit alters her bekannt und keineswegs selten sind, beginnt doch erst in jüngerer Zeit, gestützt auf die Untersuchungen von Chiari [1]), die Überzeugung Platz zu greifen, daß an diesen Knochenveränderungen neben der einfachen irritativen Entzündung viel häufiger, als man dies bisher annahm, die spezifische, gummöse Osteomyelitis beteiligt ist.

Diese Unklarheit in pathologisch-anatomischer Hinsicht hängt einmal mit dem häufig latenten Verlauf dieser Knochenaffektion, ferner aber hauptsächlich mit den meist ungenügenden Untersuchungen der Knochen bei der Sektion zusammen. Und so erklärt es sich wohl, daß auch heute noch die Zahl der an frischen Präparaten untersuchten Fälle von Osteomyelitis gummosa der langen Röhrenknochen eine außerordentlich geringe ist und ein großer Teil der Forscher selbst nie in der Lage war, sich von dem Vorhandensein einer spezifischen Osteomyelitis zu überzeugen. Äußerte sich doch auch Virchow [2]) noch in seinem Aufsatze über die Natur der konstitionell-syphilitischen Affektion gelegentlich der Besprechung zweier Ricordschen Fälle von gummüser Entzündung der langen

1) Chiari, Zur Kenntnis der gummösen Osteomyelitis in den langen Röhrenknochen. Vierteljahrsschrift für Dermatologie und Syphilis. 1882.

2) Virchows Archiv Bd. 15, S. 323.

Röhrenknochen dahin, daß er nie Gelegenheit gehabt habe, diese Form am frischen Präparat zu sehen.

Hierin liegt es begründet, daß sich über Gummibildung in den langen Röhrenknochen in der Literatur nur spärliche Angaben finden und die Kenntnis der pathologischen Vorgänge bei dieser Affektion keine so allgemein vorbereitet ist, wie dies in bezug auf die tuberkulöse und akute Osteomyelitis der Fall ist.

Unter diesen Umständen dürfte eine Besprechung der gummösen Osteomyelitis der langen Röhrenknochen nicht ungerechtfertigt erscheinen, zumal es mir darauf ankommt, auf eine für das Leiden besonders charakteristische aber noch sehr wenig bekannte pathologische Erscheinung hinzuweisen, deren Unkenntnis mir selbst die Beurteilung eines Falles von hereditärer Knochensyphilis außerordentlich erschwert hat.

Indem ich diesen Fall zum Ausgangspunkt für die folgende Besprechung nehme, bemerke ich, daß derselbe infolge der z. T. recht eingreifenden Operationen, zu denen ich mich durch außergewöhnliche Verhältnisse gezwungen sah, auch ein gewisses chirurgisches Interesse beanspruchen darf; und hiermit möge man die etwas ausführlichere Behandlung der Krankengeschichte entschuldigen.

Die 16jährige Patientin, deren Eltern nicht mehr lebten, war Ausländerin, mit der ich mich anfangs nur unvollkommen verständigen konnte, und ihre Tante, die allein über die Vorgeschichte der Krankheit Auskunft zu geben vermochte, zeigte sich im ganzen nur mangelhaft unterrichtet. Beide Momente erschwerten mir die Aufnahme der Anamnese. Nach den Angaben der Tante ist die Mutter der Patientin sowie eine Schwester der Mutter an Tuberkulose gestorben; der Vater soll ein ausschweifendes Leben geführt haben und im 40. Lebensjahre infolge eines Nierenleidens zugrunde gegangen sein. Vor 9 Jahren, also im 7. Lebensjahre, ist der Kranken bereits ein ausgedehnter Abszeß in der rechten Kniegelenksgegend und 3 Monate später angeblich nach kurzer Heilung ein zweiter Abszeß an derselben Stelle gespalten worden. Hieran habe sich dann ein Erysipel im Bereiche des ganzen Unterschenkels angeschlossen, infolgedessen noch mehrfach Incisionen zu beiden Seiten des Unterschenkels und in der Fußgelenksgegend notwendig wurden. Die dann erfolgte Heilung hielt etwa ein Jahr an. Von da ab — vor 7 Jahren also — traten spontan im rechten Schienbein zunächst ganz gelinde stechende Schmerzen auf, die allmählich an Intensität zunahmen und die Patientin zeitweise zur Bettruhe zwangen. Ob zu dieser Zeit Fieber bestanden hat, war nicht festzustellen. Ein Dickerwerden des Unterschenkels wurde von der Patientin erst bemerkt, als sie sich vor etwa 3 Jahren das Bein an einer Eisenstange gestoßen hatte. In der letzten Zeit stellte sich auch ein Gefühl von Schwere in dem Unterschenkel ein.

Obwohl Pat. während dieser ganzen Zeit fortgesetzt mit kurzen Unter-

brechungen antiluetisch, zumeist mit Jodpräparaten behandelt wurde, nahmen die Beschwerden ständig zu und zu den bereits bestehenden gesellten sich im Laufe der letzten Jahre noch weitere den ersteren ganz ähnliche sich nach und nach steigernde Schmerzen zuerst im linken Ellenbogen, dann im Metacarp. I der linken Hand und vor 2 Jahren im rechten Ellenbogengelenk. Eine besondere Heftigkeit derselben zur Nachtzeit ist der Kranken nicht aufgefallen; dagegen verband sich mit der zeitweise hochgradigen Zunahme der Schmerzen in den Ellenbogengelenken nicht selten eine sichtliche bei Abnahme der Schmerzen wieder zurückgehende Schwellung der Gelenke, Appetitlosigkeit und ein Hitzegefühl im ganzen Körper. Vor 2 Jahren sollen während einiger Monate vorübergehend schwache und unregelmäßige Menses aufgetreten sein.

Als ich die geistig sehr aufgeweckte, für ihre 16 Jahre körperlich aber wenig entwickelte und sehr elend aussehende Patientin am 25. März 1898 zum ersten Male sah, lag sie zu Bett und klagte seit einigen Tagen wieder über sehr heftige nach dem Knie- und dem Fußgelenk ausstrahlende stechende Schmerzen in dem rechten Unterschenkel, über Schmerzen in den beiden Ellenbogengelenken, dem Metacarpus I linkerseits und dem Metacarpus IV rechterseits. Das rechte Bein zeigte in der Kniekehle, auf der Innen- und Außenseite des unteren Dritteils des Unterschenkels und auf dem Fußrücken eine Anzahl alter von den früheren Incisionen herrührender Narben. Die Tibia war fast in ihrer ganzen Diaphyse spindelförmig aufgetrieben; die nach dem oberen und unteren Dritteil allmählich abfallende, sich auf den vorderen Rand und die mediale Fläche des Knochens erstreckende Verdickung erreichte im mittleren Drittteil wohl mehr als den doppelten Umfang der normalen linken Tibia an der entsprechenden Stelle. Die Haut erscheint auf der Höhe der Auftreibung stark verdünnt, ein wenig bräunlich verfärbt, an einigen Stellen ist sie durch darunterliegende kleine knöcherne mit der Tibia zusammenhängende Höcker etwas vorgewölbt; nirgends läßt sich eine erweichte fluktuierende Stelle nachweisen. Schon die leiseste Berührung der Haut ist schmerzhaft. Das Kniegelenk ist frei beweglich; der Unterschenkel ist um 1 cm verlängert. Der Metacarp. I linkerseits ist aufgetrieben und zeigt das Bild einer Spina ventosa, die Beweglichkeit des Daumens ist nur wenig beeinträchtigt; rechtes und linkes Ellenbogengelenk etwas geschwollen; die Gelenkabschnitte beider Humeri fühlen sich deutlich verdickt an. Die Beweglichkeit in beiden Ellenbogengelenken ist stark beschränkt, die Vorderarme können nur bis zum Rechten gebeugt und etwa bis zu einem Winkel von 125° gestreckt werden. Außerdem besteht noch eine geringe aber druckempfindliche Anschwellung der Metacarp. IV rechterseits. Abendtemperatur 39,3. Im übrigen fanden sich neben einigen etwa bohnengroßen Drüsen nur noch 2 kleine Narben in der rechten Fossa submaxillaris; an den Zähnen, am Gaumen, an der Hornhaut usw. war nichts auffallendes wahrnehmbar. Es handelte sich also bei unserer im Pubertätsalter stehenden Kranken um eine Knochenaffektion, die sich im Laufe mehrerer Jahre allmählich entwickelt und die Knochen an den verschiedensten Stellen, an den Diaphysen- sowie Epiphysenabschnitten befallen hatte.

Für die Beurteilung des Leidens kommen in antiologischer Hinsicht von den uns bekannten Knochenerkrankungen in erster Linie in Betracht

die Tuberkulose und die Syphilis, auch wenn wir einen direkten Zusammenhang zwischen dem vor 9 Jahren gespaltenen Kniekehlenabszeß und der jetzt bestehenden Tibiaaffektion annehmen wollten, was mir aber aus verschiedenen Gründen nicht ohne weiteres statthaft zu sein scheint.

Für die Diagnose Syphilis gab uns die Annahme zunächst keinen positiven Anhalt, während die wohl feststehende Tatsache der hereditären Belastung mütterlicherseits auf Tuberkulose hinwies. Hiermit ließen sich die wenn auch sehr seltene Lokalisation in der Tibiadiaphyse zusammen mit dem multiplen Auftreten des Prozesses und die hochgradige Schmerzhaftigkeit mit den gelegentlichen abendlichen Temperatursteigerungen sehr gut in Einklang bringen. Auffallend war indes die ziemlich starke Hyperostose der Tibia, die selbst bei einer diffusen Tuberkulose der Markhöhle meines Wissens nie einen so hohen Grad zu erreichen pflegt, wie dies hier der lFal war, und der Umstand, daß es trotz des steten Fortschreitens des Prozesses in den letzten Jahren nicht zur Eiterung gekommen war, während doch gerade die Diaphysentuberkulose für gewöhnlich sehr bald zu Abszessen und Fistelbildung führt.

Demgegenüber mußte das Ausbleiben der Eiterung, die Lokalisation in der Tibiadiaphyse und die ziemlich hochgradige Hyperostose mit der geringen Osteophytenbildung und dem Gefühl der Schwere in dem betreffenden Unterschenkel trotz der nach dieser Richtung negativen Anamnese doch den Gedanken an Syphilis nahelegen. Das multiple aber ganz besonders das symmetrische Auftreten des Prozesses an den beiden Humeris stimmte mit der Annahme einer hereditären Lues sehr gut überein.

Endlich waren differentialdiagnostisch noch die Staphylokokkenosteomyelitis zu berücksichtigen und zwar kamen die sich chronisch oder subakut entwickelnden proliferierenden Formen derselben in Betracht, welche auf Grund eingehenden bakteriologischen Studiums seitens der verschiedensten Forscher erst ganz allmählich der akuten eitrigen Osteomyelitis angereiht werden konnten. Die hochgradige Hyperostose der Tibia zeigte ganz das klinische Bild der vaskulös-sklerosierenden Form der Staphylokokkenosteomyelitis (Kocher-Garré), welche zu einer bisweilen recht beträchtlichen Auftreibung und Verdickung des Knochens führt, ohne daß es zu einer sichtbaren Eiterung und Fistelbildung kommt. Und wenn man den früheren Kniekehlenabszeß als das erste Symptom der jetzt vorhandenen Tibiaerkrankung ansehen wollte, hätte man auch an die Möglichkeit eines Knochenabszesses denken können, an welchen sich ebenfalls eine sklerosierende Ostitis und Periostitis anschließen kann, und mit dem sich die unter Fiebererscheinungen periodisch sich steigernde Schmerzhaftigkeit des Knochens sehr gut vertragen haben würde.

In Erwägung dieser drei Möglichkeiten entschied ich mich für ein operatives Vorgehen, indem ich mir sagte, daß bei der Ergebnislosigkeit der jahrelangen antiluetischen Behandlung von weiteren konservativen Maßnahmen nicht viel mehr zu erwarten war und doch etwas geschehen mußte, da der gegenwärtige trostlose Zustand die Patientin immer mehr herunterbrachte. Konnte doch ein chirurgischer Eingriff im Falle einer Tuberkulose oder Staphylomycose voraussichtlich nur Nutzen bringen, und, falls Syphilis vorlag, kaum schaden. Selbstverständlich kam zunächst nur derjenige Knochen, welcher am schwersten befallen war und die Patientin

in letzter Zeit fast immer zum Stillliegen verdammt hatte, nämlich die Tibia in Frage. Der Entschluß, auf meinen diesbezüglichen Vorschlag einzugehen, wurde der ziemlich hoffnungslosen Patientin sehr leicht.

Am 7. März 1898 wurde in Chloroformnarkose unter Blutleere mittelst eines ungefähr 15 cm langen Schnittes die Vorderfläche der verdickten Tibia freigelegt. Nach Zurückpräparieren der Haut bot sich in der Ausdehnung von etwa 15 cm folgendes Bild:

Das nur im Bereiche des unteren und oberen Schnittendes wenig veränderte Periost ist im übrigen von bräunlichgelber Farbe und erscheint im ganzen schwartig verdickt bis auf einige Stellen, an denen es von den darunterliegenden etwa erbsengroßen Exostosen durchbrochen wird. Beim Versuch, dasselbe mittelst des Elevatoriums von der Tibia abzuheben, bleiben hier und da Stücke des stellenweise etwas brüchigen Knochengewebes an ihm haften. Auf dem Querschnitt erweist es sich als eine homogene, ziemlich derbe, elastische Masse, die gelegentlich eine Dicke von 1 bis 1,5 mm annimmt. Diesen verdickten Stellen entsprechen mehr oder weniger ausgedehnte Defekte auf der Tibiaoberfläche, welche zum Teil durch die oben erwähnten Exostosen begrenzt werden. Der im ganzen ziemlich fest erscheinende Knochen ist von intensiv schwefel- bis jodoformgelber Farbe und zeigt den dem Stangenschwefel eigentümlichen trockenen matten Glanz. Nach oben, unten und den Seiten zu geht die gelbe Farbe allmählich in die rötliche des normalen Knochens über. Die erkrankten Knochenpartien werden mit dem Meißel bis auf eine Tiefe von 1 bis 1,5 cm abgetragen, wo mit der zunehmenden Sklerose des Knochens auch die gelbe Farbe nach und nach schwindet. Der an einer Stelle aufgemeißelte Markkanal läßt ein eigentümlich verändertes glasig gallertartiges Mark von schwachgrüngelber Farbe zutage treten. Nirgends ist eine Spur von Eiter zu entdecken. Die Wunde wird mit Jodoformgaze austamponiert und nur unvollkommen geschlossen.

Zur Feststellung der Diagnose wurde je ein Stückchen der gelblichen periostelen Schwarte 2 Kaninchen in die Bauchhöhle gebracht, von denen das eine nach 24 Stunden ohne nachweisbare Todesursache zugrunde ging. Die Bouillon, in welcher die Stückchen aufbewahrt wurden, hatte sich im Verlaufe von 24 Stunden getrübt und die hiermit angelegten Agrarkulturen ergaben den Staphylococcus aureus in Reinkultur.

Nach der Operation hatten sich die alten Schmerzen in der Tibia fast ganz verloren, die Knochenwunde bedeckte sich allmählich mit Granulationen, die an einigen Stellen unsauber und schmierig erschienen, aber nach und nach unter Abstoßung kleiner Flächensequester ihr Aussehen änderten. Obwohl die Abendtemperaturen noch öfters gegen 38° erreichten, besserte sich das Allgemeinbefinden der Patientin sichtlich, die am 12. Mai bei ihrer zum ersten Male vorgenommenen Wägung ein Gewicht von knapp 35 kg aufwies.

Der bisherige Verlauf sowie der Staphylokokkenbefund ermunterten mich nun zu weiterem operativen Vorgehen, zumal es darauf ankam, festzustellen, ob den, wie sich herausstellte, sehr wenig virulenten Staphylokokken wirklich eine ätiologische Bedeutung in unserem Falle zukam oder nicht. Da ich am 7. Mai wieder eine deutliche mit einer abendlichen Temperatursteigerung auf 39° und mit Kopfschmerzen einhergehende

schmerzhafte Schwellung im Metacarpophalangealgelenk des linken Daumens beobachtet hatte, schnitt ich am 16. Mai unter regionärer Cocainanästhesie auf den Metacarpus I linkerseits ein und meißelte denselben in seiner ganzen Länge auf. Auch hier zeigte die ziemlich starke etwas poröse subperiostale Knochenneubildung sowie die härter als normal erscheinende Knochen- und Marksubstanz eine gelbe Farbe, wenn auch nicht so intensiv wie bei der Tibia. Diese gelben Massen werden sämtlich größtenteils mit dem scharfen Löffel entfernt. Die Knochenhöhle wird mit Jodoformgaze ausgestopft. Aus den entfernten gelben Knochenmassen ließ sich ebenfalls in Reinkultur eine Art von Staphylokokken züchten, die Gelatine nur sehr langsam verflüssigte und in größerer Menge (4 ccm der Bouillonkultur) in die Ohrvenen einen Kaninchens injiziert das Befinden des Tieres nicht beeinträchtigte. Die Sektion des nach 10 Tagen getöteten Kaninchens sowie die mikroskopische Untersuchung namentlich von Nierenschnitten ergab ein negatives Resultat.

Nach den bisherigen Operationsbefunden und den Ergebnissen der bakteriologischen Untersuchung mußte die Tuberkulose aus der Reihe der hier ätiologisch konkurrierenden Möglichkeiten ohne weiteres ausgeschieden werden; es blieben somit nur noch die Syphilis und die Staphylomykose zu berücksichtigen. Auf die letztere deutete ja der Nachweis von Staphylokokken hin, deren außerordentlich geringe Virulenz — denn auch das nach der ersten Operation geimpfte Kaninchen zeigte zurzeit noch völliges Wohlbefinden — mit dem chronischen Verlauf des Prozesses wohl in Einklang zu bringen war; für Syphilis hingegen sprach, wie später noch klarer gezeigt werden soll, der anatomische Befund und die Lokalisation; in diesem Falle konnte dem Staphylokokkenbefund nur eine nebensächliche Bedeutung zukommen.

Ich kann nun nicht leugnen, daß ich mich bei der Beurteilung des Falles entschieden durch den bakteriologischen Befund mehr als nötig beeinflussen ließ. Diesem Umstande ist es auch zuzuschreiben, daß ich mich sehr bald entschloß, auch die beiden Humeri operativ in Angriff zu nehmen; ich tat dies um so leichter, als ich in dem bisherigen Heilverlauf keine Gegenindikation für mein Handeln zu erblicken vermochte. War doch das Allgemeinbefinden der Patientin, die im Laufe von 4 Wochen gegen 5 Pfund zugenommen hatte, unstreitbar ein besseres geworden.

So wurde denn am 15. Juni in Narkose unter Blutleere von der Rückseite aus auf die beiden unteren Humerusenden eingegangen. Das Periost war wenig verändert. Links erschien der verdickte und ziemlich harte Knochen schwachgelb, wie käsig infiltriert, und zwar erstreckte sich diese Infiltration über den größten Teil des ganzen Gelenkabschnittes, also auch in die Epiphyse hinein. Der erkrankte Knochen wurde mittelst Meißel entfernt, der bis dicht unter den Gelenkknorpel drang und nur die vorderen auf der Beugeseite des Humerus gelegenen Knochenpartien unberührt ließ. Rechterseits fand sich nur mitten im spongiösen Knochen ein halbkirschgroßer, nicht scharf umgrenzter gelblicher Herd, den ich ebenfalls ausmeißelte. Beide Wunden wurden mit Jodoformgaze austamponiert.

Der Versuch, irgend welche Mikroorganismen aus den bei dieser Operation gewonnenen Knochenmassen zu züchten mißlang. Zwei mit den

letzteren in eine Hauttasche bezw. in die Bauchhöhle geimpfte Meerschweinchen wurden nach 4 Wochen getötet. Die Section ergab — auch in bezug auf Tuberkulose völlig negative Resultate.

Nach diesem letzten Eingriffe stiegen die Temperaturen des Abends selten mehr über 37°, die Kopfschmerzen waren fast ganz geschwunden, der Appetit besserte sich zusehends und die Kranke nahm weiter an Gewicht zu. Sie wog am 13. Juni 37,7 kg, am 30. Juni 38,5 kg, am 27. Juni 39,2 kg, und am 10. Juli 40,2 kg.

Gegen Mitte August hatten sich die Wunden an den beiden Ellenbogen und über dem linken Metacarp I bis auf kleine Fisteln geschlossen und die anfangs sehr ausgedehnte Granulationsfläche über der Tibia war — nach Abstoßung einer Anzahl von kleinen Sequestern — bis auf ein paar Stellen überhäutet. Die Kranke hatte sich außerordentlich erholt, sah gut aus und ging ohne irgendwelche nennenswerte Beschwerden umher.

Was nun die weitere Beurteilung des Falles anlangt, so war das negative Ergebnis der bakteriologischen Untersuchung nach der letzten Operation wohl geeignet, meine bisherige Ansicht über die Bedeutung der Staphylokokken bei dem vorliegenden Prozesse zu modifizieren. Hätten sie wirklich in ätiologischer Beziehung die von mir bisher angenommene Rolle gespielt, so hätte man sie gerade in den beiden einer eitrigen resp. käsigen Infiltration mikroskopisch noch am ehesten gleichenden Humerusherden nicht vermissen dürfen. Hiernach konnte an der Diagnose einer Staphylomycose nicht gut mehr festgehalten werden, zumal auch der weitere Heilverlauf und das Befinden der Kranken, in welchem sich seit Mitte September eine auffallende Verschlechterung geltend machte, von dieser Annahme ablenken mußten. Zunächst stellten sich wieder geringe abendliche Temperatursteigerungen bis zu 38° und dann Kopfschmerzen ein, die vornehmlich auf die linke Kopfhälfte beschränkt blieben, aber allmählich heftiger wurden; hierzu gesellten sich dann häufigeres Nasenbluten und Schmerzhaftigkeit im unteren Dritteil der operierten Tibia, die auch hier wieder dicker zu werden begann. Die Untersuchung der Nase ergab eine Perforation auf der Grenze zwischen knorpeligen und knöchernem Septum, eine Schwellung und Granulationsbildung in der Gegend der mittleren und oberen Muschel, und schließlich konnte ich noch eine ziemlich druckempfindliche prall elastische halbkirschgroße Anschwellung über dem linken Os parietale und eine fluktuierende fast haselnußgroße Geschwulst über dem Jochbein nachweisen.

Dieser ganze Verlauf und die Lokalisation des Prozesses in der Nasenscheidewand, dem Jochbein und dem Os perietale mußte, nachdem einmal die nebensächliche und untergeordnete Bedeutung der Staphylokokken als wahrscheinlich galt, jetzt mit Notwendigkeit zur Diagnose Syphilis führen, die aber vorübergehend noch einmal durch das Versehen eines meiner Assistenten erschüttert wurde. Ich hatte den letzteren mit der mikroskopischen Untersuchung der bei der ersten Operation gewonnenen periostelen Schwarte beauftragt, und die Präparate, welche er mir hiervon vorlegte, zeigten das Bild einer zweifellosen Tuberkulose. Da die Möglichkeit einer Verwechselung von Präparaten entschieden in Abrede gestellt wurde und mein Interesse an der anatomischen Klarstellung des Falles, soweit dies möglich, begreiflicherweise ein sehr großes war, schnitt ich, nachdem ich

zuvor noch einmal die in ihrem mittleren Dritteil verödete im übrigen mit rötlichbraunen Massen ausgefüllte Markhöhle der wieder verdickten Tibia ausgemeißelt hatte, am 18. November auf den Kopftumor ein. Derselbe erwies sich als etwa kirschgroß, lag unter dem Periost, welches sich von oben abheben ließ, hatte den Knochen pilzförmig überwuchert und schickte einen ziemlich breiten Stiel durch die Tabula externa hindurch bis zur Diploe; die Tabula interna war nicht perforiert. Nach Exstirpation der Geschwulst, wobei ein angrenzendes kleines Stück der Tabula interna mit entfernt worden war, wurde der Knochendefekt mit Jodoformgaze ausgelegt und die Wunde bis auf eine kleine Stelle geschlossen.

Der Tumor, der offenbar von der Diploe ausgegangen und in seinen stielwärts gelegenen Partien nicht frei von Knochensubstanz war, erscheint auf dem Durchschnitt im ganzen homogen, zeigt eine grauweiße Farbe, ist von mäßig derber Konsistenz und nur in seinem Zentrum etwas erweicht.

Die Operation hatte wieder einen recht günstigen Einfluß anf das Befinden der Kranken. Die Temperatur kehrte zur Norm zurück und die Kopfschmerzen traten nur noch sehr selten und dann recht schwach auf. Die Fisteln am linken Ellenbogen und über dem linken Metacarpus I hatten sich bereits bis Anfang November geschlossen, die letzteren erst, nachdem einige kleine in Bindegewebsmassen eingehüllte Knochensequester mit dem scharfen Löffel herausbefördert waren. Die Kranke fühlte sich, ohne daß sie bisher Jodkali genommen hätte, so wohl, daß sie Ende Dezember, nachdem die Kopfwunde so gut wie geheilt war, zum Besuch zu ihrem in England wohnenden Verwandten reiste.

Die inzwischen vorgenommene mikroskopische Untersuchung, der sich in dankbarer Weise Herr Prof. Lubarsch annahm, stellte es außer allem Zweifel, daß die mir von meinem Assistenten vorgelegten Präparate von dem vorliegenden Falle nicht stammen konnten, daß also tatsächlich, wie schon vermutet, eine Verwechselung vorgekommen sein mußte. Auf Grund des mikroskopisch negativen Bakterienbefundes und des völligen Fehlens wirklicher Eiterherde hält Herr Lubarsch eine Staphylomycose für ausgeschlossen. Dagegen spricht die histologische Struktur des Schädeltumors, der sowohl durch die Verkäsung wie durch die spindelzellige Wucherung sich als gummös erweist, und die Kombination von chronischer Osteomyelitis mit Nekrosenbildung und Ostitis hyperplastica seiner Meinung nach zweifelsohne für Syphilis.

Als die Kranke anfangs Januar 1899 wieder nach Wiesbaden zurückkehrte, hatte sich ihr Allgemeinbefinden entschieden verschlechtert. Die Narben über dem linken Os parietale, dem linken Metacarpus I und dem linken jetzt ziemlich frei beweglichen Ellenbogengelenke waren zwar heil geblieben, auch hatte sich an der Fistel über dem rechten Ellenbogengelenke und an den kleinen noch offenen Stellen im Narbengebiete über der rechten Tibia nichts geändert, dagegen war aber die Geschwulst über dem rechten Jochbeine etwas größer geworden und zu den bisherigen Affektionen hatten sich eine kleine, ungefähr erbsengroße, prallelastische, kaum druckempfindliche Geschwulst in der linken Schläfengegend und eine deutliche beim Betasten außerordentlich schmerzhafte, etwa 5 cm lange und 2 cm breite Auftreibung im oberen Dritteil unterhalb der Tuberositas der bis dahin gesunden linken Tibia noch weiter hinzugesellt. Die Patientin

hatte wieder schlechteren Appetit und klagte über gelegentlich krampfartig auftretende Schmerzen auch in dem rechten operierten Schienbeine.

Hätten nach den bisherigen Beobachtungen überhaupt noch Zweifel an der Diagnose Syphilis bestanden, so mußten dieselben jetzt nach dem weiteren Verlaufe vollends schwinden.

Es wurde demnach am 8. Januar 1899 zunächst Jodkali und weil dasselbe nicht vertragen wurde, vom 13. Januar ab Rubidium jodat. in kleinen Dosen täglich etwa $^3/_4$ gr verabreicht. Unter dieser Behandlung gingen die Geschwulst über dem rechten Jochbeine und in der linken Schläfengegend und die Auftreibung der linken Tibia allmählich zurück, auch war von der beim Aufnahmebefund erwähnten, des weiteren nicht weiter beachteten leichten Anschwellung des Metacarp. IV rechterseits nichts mehr zu sehen, und das Allgemeinbefinden besserte sich. Am 26. Febr. 1899 wog die Patientin 42,5 kg. Da sich die Fistel über dem rechten Ellenbogen nicht schließen wollte, wurde dieselbe am 4. April 1899 erweitert und ähnlich wie bei der Fistel über dem linken Metacarp. I ein kleiner in Bindegewebe gefüllter Sequester entfernt, wonach im Verlaufe von 3 Wochen Heilung eintrat. Ende April stellten sich auch die Menses ein, die von dieser Zeit an regelmäßig wiederkehrten. Bis Ende Dezember 1899 wurde Jodrubidium in den angeführten kleinen Dosen mit einer dreimaligen 2 bis 3 wöchentlichen Unterbrechung gegeben; eine in dieser Zwischenzeit ausgeführte Schmierkur erwies sich als ziemlich wirkungslos. Als die Kranke am 18. Dezember 1899 aus der Anstalt entlassen wurde, waren sämtliche Wunden bis auf eine etwa erbsengroße oberflächliche Granulationsfläche über der rechten Tibia geschlossen, sie fühlte sich sehr wohl und hatte ein Gewicht von 45,7 kg.

Am 21. April 1902 suchte mich die Kranke wieder auf, um sich die in der Zwischenzeit öfters erodierte Narbe über der Tibia beseitigen zu lassen. Obwohl sie seit langer Zeit kein Jodkali mehr genommen hatte, war ihr Befinden sehr gut, sie hatte sich vollkommen entwickelt, der kindliche Habitus war geschwunden und ihr Aussehen ein vorzügliches. Die Beweglichkeit in beiden Ellenbogengelenken sowie des linken Daumens war ganz unbeschränkt.

Ehe ich an die Operation ging, hatte ich wieder Jodrubidium gegeben; im Anschluß daran stellte sich aber auf dem rechten Unterschenkel ein ausgedehntes Eczem ein, das mich von der internen Behandlung wieder absehen ließ und mich zwang, die Operation um einige Wochen aufzuschieben. Die Exstirpation der etwa 2 Finger breit oberhalb des Talocrulargelenkes beginnenden, bis zur Tuberositas Tibiae reichenden, unten und oben 1 bis 1,5 cm in den mittleren Partien 4 bis 5 cm breiten Narbe wurde am 13. Juni 1902 in Narkose vorgenommen. Um die Wundränder ohne nennenswerte Spannung miteinander vereinigen zu können, mußte ich die gesunde Haut nach beiden Seiten hin ziemlich weit von ihrer Unterlage abpräparieren. Der bei der Operation freigelegte Knochen erschien sklerotisch, bot aber sonst nichts Besonderes dar. Auf Wunsch der jetzt etwas eitel gewordenen Patientin benutzte ich die Gelegenheit der Narkose, um die alte eingangs erwähnte, etwas eingezogene über dem horizontalen linken Unterkieferaste gelegene Narbe durch Paraffininjektion in das Niveau der Umgebung herauszuheben.

Wie vorauszusehen war, heilte die Wunde über dem r. Unterschenkel nicht per primam. Erst nachdem sich im Laufe des Juli und August sehr langsam ein Sequesterchen von der Tibia abgestoßen hatte, erfolgte gegen Mitte September die Heilung und Patientin wurde am 1. Oktober 1902 geheilt entlassen. Während dieser Behandlung machte sie eine mit geringem Fieber einhergehende Angina durch und im Anschluß daran klagte sie eine zeitlang wieder über leichtere auf Aspirin zurückgehende Schmerzen in den Extremitäten und den verschiedensten Gelenken, ohne daß Temperatursteigerung dabei vorhanden gewesen wäre.

Im Jahre 1903 habe ich die Kranke dann zum letzten Male wiedergesehen; sie suchte mich Ende Juni jenes Jahres wieder auf, weil sie sich seit etwa 2 Monaten nicht mehr so wohl wie früher fühlte. Im April 1903 war sie, nachdem sie sich bis dahin eines ungestörten Wohlbefindens erfreut hatte, mit Halsschmerzen und im Anschluß daran angeblich mit einer Schwellung der Halsdrüsen erkrankt. Die Schwellung soll dann allmählich zurückgegangen sein bis auf eine harte Geschwulst an der Stelle, an der ich vor einem Jahre zur Beseitigung der narbigen Stelle die Paraffininjektion vorgenommen hatte. Vor vier Wochen hatten sich außerdem noch über dem rechten Schienbein 2 kleine Abszeßchen gebildet, die incidiert worden waren und von denen sich das eine noch nicht geschlossen hatte.

Die Kranke sah gut aus. Über dem horizontalen Aste des linken Unterkiefers an der Stelle der früheren Paraffininjektion fand sich eine etwa kirschgroße etwas abgeplattete harte Geschwulst, die gegen den Kiefer nicht verschieblich und bei Druck ziemlich schmerzhaft war. Diese Geschwulst war wesentlich größer als die seinerzeit gesetzte Paraffininjektion. Im Narbengebiete des rechten Unterschenkels befand sich ein kleines etwa bohnengroßes Geschwür, bei dessen Sondierung man auf rauhen Knochen kam. Die rechte Tibia war, wie das Röntgenbild zeigte, noch etwas voluminöser als das linke; infolge der wenn auch nur mäßigen Muskelatrophie rechterseits bestand aber zwischen dem noch um 1 cm verlängerten rechten und dem linken Unterschenkel in bezug auf den Umfang kein Unterschied mehr. Die sie jetzt öfters wieder quälenden Kopfschmerzen brachte die Patientin mit der fast immer spontan etwas schmerzhaften Infiltration über dem Unterkiefer in Zusammenhang und bat mich, sie von dieser Geschwulst zu befreien.

Am 3. August 1903 wurde der harte Tumor in Narkose von mir entfernt. Die Operation war sehr blutig und dadurch erschwert, daß sich die bis auf die innere Fläche des Unterkiefers und ins Gebiet der Glandula sub maxillaris hinein erstreckende Geschwulst sehr schwer isolieren ließ. Der Tumor selbst schnitt sich wie Wachs und zeigte eine intensiv orangegelbe Farbe. Bei der Herausnahme entleerten sich aus seinem Inneren Spuren einer trüben Flüssigkeit. Die mikroskopische Untersuchung desselben, auf die ich noch später zurückkommen werde, ergab im wesentlichen ein mit Paraffintropfen durchsetztes Granulationsgewebe ohne jede spezifische Eigenart. Die kleine am Unterschenkel noch bestehende Fistel wurde etwas erweitert; sie führte auf eine etwa halberbsengroße Delle des hier leicht gelblich erscheinenden Knochens, von dem einige Scheibchen abgetragen wurden.

Die Wunde über dem Unterkiefer heilte nicht per primam; ich hatte

dieselbe geschlossen, mußte sie aber wegen Eiterung wieder öffnen; gegen anfang Oktober erst war sie geheilt. Inzwischen hatte sich auch im Gebiete der Unterschenkelfistel ein etwa 1 cm langer und 0,5 cm breiter Sequester gelockert, der nach nochmaliger Erweiterung der Fistel unter lokaler Anästhesie entfernt werden konnte, wonach sich die Wunde sehr bald schloß.

Die Patientin, welche während dieser Behandlung gelegentlich über „rheumatische" Schmerzen in beiden Kniegelenken geklagt hatte, wurde dann Ende November bei gutem Wohlbefinden aus der Anstalt entlassen. Sie hatte sich, wie schon im vorigen Jahre, auch diesmal nicht wiegen lassen, weil sie ihrer Meinung nach mehr zugenommen hatte, als ihr lieb war und auf eine Bestätigung dieser Vermutung keinen besonderen Wert legte.

Seit dieser Zeit habe ich wiederholt von ihr gehört; die Nachrichten lauteten immer günstig bis auf die letzte vor einigen Monaten; im Oktober 1904 nämlich ließ sie mir mitteilen, daß sie bei sonstigem Wohlbefinden in der linken Hand, vermutlich in dem schon früher befallen gewesenen Metacarpus wiederum Schmerzen gehabt habe, welche auf Jodrubidium, das sie seither nicht mehr genommen hatte, sehr schnell zurückgingen.

Wenn wir nun, nachdem wir den Verlauf und das Verhalten des Leidens während mehrerer Jahre zur Genüge kennen gelernt haben, rückblickend den Fall noch einmal kritisch beleuchten, so ist es keine Frage, daß sich der Beurteilung desselben zuerst nicht unerhebliche Schwierigkeiten entgegenstellten. Zunächst wies ja die Anamnese mit Sicherheit auf Tuberkulose hin. Die etwas gehemmte Entwicklung der Patientin und die Narbe in der rechten Fossa submaxillaris vertrugen sich sehr wohl mit dieser Annahme. Die Diaphysentuberkulose der langen Röhrenknochen, d. h. die primär in der Diaphyse der langen Röhrenknochen beginnende Tuberkulose ist zwar selten; ist sie aber vorhanden, so pflegt sie fast immer als Teilerscheinung einer multiplen Tuberkulose aufzutreten[1]). Bei unserer Patientin waren zur Zeit, als ich dieselben kennen lernte, neben der Tibia noch die unteren epiphysären Abschnitte beider Humeri und mehrere Metacarpi befallen. Es handelte sich also erstens um ein multiples Auftreten des Leidens und zweitens um das Befallensein von Knochen, deren Erkrankung die Diagnose Tuberkulose keineswegs umzustoßen geeignet war. Auch die starken Schmerzen, das teilweise symmetrische Auftreten der Affektion und das zeitweise einsetzende Fieber ließen sich sehr gut mit dieser Annahme in Einklang bringen. Auffallend aber

1) Reichel, Über Tuberkulose der Diaphysen der langen Röhrenknochen. Archiv für klin. Chirurgie. Bd. 43.

waren einmal die starke Hyperostose der Tibia und dann vor allem der Umstand, daß kein einziger der Knochenherde während der langen Zeit ihres Bestehens jemals Neigung zur Eiterung und zum Durchbruch nach außen gezeigt hatte. Das ist zumal bei so multiplem Auftreten eine für Tuberkulose außerordentlich seltene Erscheinung und mußte hier natürlich den Gedanken an Lues und zwar in Anbetracht der ausgedehnten Erkrankung der Tibiadiaphyse und der symmetrischen Verteilung des Leidens an heredidäre Syphilis nahe legen. Die Diaphyse der Tibia und in einem gewissen Grade auch die Metacarpen sind Prädilektionsstellen für die syphilitische Erkrankung. Die Lokalisation also hätte mindestens ebenso gut vielleicht noch besser mit der Lues als mit der Tuberkulose übereingestimmt, während die starken Schmerzen und das Fieber weder für die eine noch für die andere Möglichkeit ausschlaggebend sein konnten. Das aber, was die Diagnose Syphilis wieder zweifelhaft erscheinen lassen mußte, war bei dem Fehlen jedes anamnestischen Anhaltes der Mangel eines anderen einwandsfreien syphilitischem Symptomes und das negative Resultat einer, wie mir versichert wurde, jahrelangen antiluetischen Therapie.

Die dritte hier in Betracht kommende und bereits erwähnte Erkrankung war die ebenfalls mit zeitweiliger Temperatursteigerung und meist mit starker Schmerzhaftigkeit einhergehende unter dem Bilde einer chronischen oder subakuten Entzündung verlaufende Form der Staphylokokken-Osteomyelitis. Diese Form ist keineswegs so selten, wie man dies früher annahm; sie befällt in der Regel nur jugendliche Individuen vor vollendetem Wachstum und ergreift mit Vorliebe die Diaphysen der langen Röhrenknochen, ohne indes die anderen Knochen zu verschonen. Infolge einer mehr oder weniger lange währenden, aber nicht zu intensiven Reizung des knochenbildenden Gewebes seitens der betreffenden Mikroorganismen, kommt es bei zuweilen ganz geringer Eiterung und ausbleibender Perforation je nach der Dauer und dem Grade der Reizung, der Lokalisation und der örtlichen Ausdehnung des Prozesses zu einer großen Mannigfaltigkeit der Veränderungen, die bald als einfache Stalactiten, bald als mehr oder weniger hochgradige Hyperostose, ja gelegentlich auch unter dem Bilde einer bösartigen Knochenneubildung in die Erscheinung treten[1]).

Obwohl meines Wissens in der Literatur kein Fall von chronisch

1) Kocher und Tavel, Vorlesungen über chirurgische Infektionskrankheiten. 1895, S. 91 u. 95.

verlaufender Staphylokokkenosteomyelitis bekannt ist, in dem die Affektion auf so viele Knochen verteilt gewesen wäre und die letzteren erst innerhalb so großer Zwischenräume nacheinander erkrankt wären, wie wir dies bei unserer Patientin sahen, so durfte hier doch die Möglichkeit einer Staphylomycose nicht außer acht gelassen werden.

Mit Sicherheit aber war, wie aus dem Gesagten hervorgeht, aus den klinischen Symptomen zunächst eine Diagnose nicht zu stellen; es mußte daher die Entscheidung vom pathologisch-anatomischen bezw. bakteriologischen Befunde abhängig gemacht werden.

Da traten uns nun zuerst die eigentümlichen ziemlich hart erscheindenden Tibianauflagerungen mit der teilweise stark kariösen Oberfläche, vor allem aber mit der wunderlichen Gelbfärbung entgegen, die dem grob anatomischen Bilde ein ganz charakteristisches Gepräge verlieh und bei mir sofort den Eindruck hervorrief, daß ich es hier mit einem seinem Wesen nach mir bis dahin vollkommen unbekanntem Prozesse zu tun hatte.

Ich glaubte deshalb, die Tuberkulose ohne weiteres ausschliessen zu dürfen. Aber auch für die Annahme einer Staphylomycose bot dieser Befund meiner Meinung nach kaum einen Anhalt. Wohl finden wir bei der infektösen Osteomyelitis gelegentlich goldgelbe Granulationen und auch zuweilen eine gelbe Verfärbung des Knochens, aber dann handelt es sich im letzteren Falle wohl immer um ein mehr oder weniger feucht erscheinendes im wesentlichen durch eitrige Infiltration hervorgerufenes Gelb, während sich die gelbe Farbe in unserem Falle gerade durch ihren trockenen matten Glanz auszeichnete, so daß es bei oberflächlicher Betrachtung schien, als ob sich ein gelber Rauhreif über den eben subperiostal freigelegten Knochen ausgebreitet hätte, der, wie schon erwähnt, an das Aussehen des gelben Stangenschwefels erinnerte.

Unter diesen Verhältnissen mußte die Diagnose Syphilis naturgemäß sehr an Wahrscheinlichkeit gewinnen. Allein, vor der Hand blieb ich doch noch schwankend; denn, wenn ich auch wußte, daß bei den gummösen Prozessen nicht selten eine gelbliche Verfärbung zu finden ist, so war es mir doch unbekannt, daß das mir hier entgegentretende Bild ein für Syphilis charakteristischer Befund sein könnte.

Da schien es nun auf einmal, als ob diese diagnostischen Zweifel zerstreut werden sollten durch einen ersten positiven Befund, den Staphylokokkennachweis, dessen Bedeutung naturgemäß durch das gleiche Untersuchungsergebnis im Anschluß an die zweite Operation

am Metacarpus I nicht unwesentlich erhöht werden mußte. Indes, die Hoffnung, durch die bakteriologische Ausbeute auch der übrigen Knochenherde noch eine weitere Bestätigung des ätiologischen Wertes des ersten Staphylokokkenbefundes zu erhalten, erwies sich sehr bald als trügerisch, wie auch nach dem negativen Ergebnis einer sehr eingehenden mikroskopischen Untersuchung, bei der sich weder Mikroorganismen noch wirkliche Eiterherde fanden, den aus dem Tibia- und Metacarpusherde gezüchteten Organismen nur eine untergeordnete Rolle zuerkannt werden konnte. Der mikroskopische Befund und das histologische Übereinstimmen des Schädeltumors und der Tibiaveränderungen mußten vielmehr unsere diagnostischen Erwägungen wieder auf die Syphilis zurücklenken, die dann auch in dem weiteren klinischen Verlaufe, in den Lokalisationen im Seitenwand-, Joch- und Schläfenbein, im Nasenseptum und in der Tibia der anderen Seite und schließlich in dem späteren Erfolge einer konservativen antiluetischen Therapie eine einwandfreie Bestätigung erhielt.

Daß Streptokokken, Staphylokokken und andere Mikroben von der Haut aus in pathologische Produkte des Unterhautgewebes einwandern, kommt keineswegs selten vor. Wir haben daher durchaus keinen Grund, hier etwa an eine zufällige Verunreinigung von außen bei der Entnahme der betreffenden Gewebestückchen zu denken, zumal es sich ja auch nicht nur um einen einmaligen Befund handelte. Nach der Ansicht von Chotzen[1]), der bei hereditärer Syphilis auch in einem gesunden Knochen Streptokokken nachwies, geben möglicherweise hereditär Syphilitische einen besonders geeigneten Nährboden für Mischinfektionen ab. Daß es sich aber in unserem Falle um eine richtige Mischinfektion gehandelt hat, ist mir sehr zweifelhaft, ja unwahrscheinlich. Histologisch wenigstens hat sich kein rechter Anhaltspunkt dafür ergeben, daß die eingewanderten Staphylokokken den syphilitischen Prozeß in irgendeiner Weise modifiziert haben. Und das Fieber, welches eventuell für eine Mischinfektion sprechen könnte, läßt sich sehr wohl als ein rein syphilitisches auffassen, das ja gelegentlich auch den Spätformen der Lues eigen ist und dem gegenüber Merkur und Jodpräparate als die wirksamsten Febrifuga gelten.[2])

---

1) Über Streptokokken bei hereditärer Syphilis. Vierteljahrsschrift für Dermatologie und Syphilis Bd. 24, S. 109.

2) Lang, Vorlesungen über Pathologie und Therapie der Syphilis. 1895, S. 173.

Was nun die mikroskopische Diagnose der gummösen Osteomyelitis anlangt, so unterliegt es keinem Zweifel, daß dieselbe gleich den syphilitischen Produkten überhaupt, sehr große Schwierigkeiten machen kann, ja daß sie gelegentlich wohl unmöglich sein wird. Gerade hier zeigt es sich sehr deutlich, daß dem morphologischen Produkt ein absoluter Wert nicht zukommt[1]). Wir haben uns immer zu vergegenwärtigen, „daß die Gummibildungen histologisch nichts darbieten, wodurch sie über das Gebiet bekannter einfach entzündlicher Produkte hinausreichen" und daß das Gummi eine Zellenneubildung ist, deren Elemente wohl zu einer bestimmten Zeit die Gruppierung zu einer Geschwulst annehmen können, daß dieser geschwulstartige Charakter aber keineswegs Regel ist. Er wird vor allem dort fehlen, wo sich das Gummi sehr langsam zu einem Infiltrat ausbildet, dessen Elemente mehr in Form von Zügen und Flächenausbreitungen eine größere Ausdehnung erfahren[2]). Hieraus ergibt sich von selbst, daß wir in den Fällen von gummösen Neubildungen wohl immer erst auf dem Umwege eingehender Überlegung unter Berücksichtigung ihrer Entwicklung, ihrer Rückbildung, ihres Sitzes, ihrer Kombination, ihrer Geschichte[3]) zu bestimmteren Schlüssen gelangen werden. Und so treffen wir auch in unserem Falle histologische Verhältnisse an, die nicht so klar liegen, daß die Diagnose Syphilis nicht von mancher Seite als diskutabel angesehen werden dürfte.

Die Tibiaverdickungen, die später in unserem Krankenhause vom Prosektor Dr. Herxheimer nochmals genauer untersucht worden sind, boten nach des letzteren Berichte folgenden histologischen Befund: das Mark der zur Untersuchung gekommenen Knochenteile zeigt zum Teil ein derbes zellarmes Gefüge, zum größten Teile aber ein an meist parallel geordneten Spindelzellen reiches Gewebe. Vermischt mit den Spindelzellen sind fast überall vereinzelte Rundzellen zu finden, deren kleine Kerne sich sehr dunkel färben. An einigen Stellen liegen diese zahlreicher, und hier und da finden sich kleine rundliche Anhäufungen dicht gedrängter solcher Rundzellen. Auch diese finden sich dann fast stets auf dem Grund des spindelzelligen Gewebes. Ganz vereinzelt liegen in solchen Knötchen Riesenzellen; besonders an einer Stelle fielen in einer Markhöhle, welche teils Spindelzellen, teils Rundzellen, aber kein

1) Virchow, l. c.
2) Lang, l. c. S. 90.
3) Virchow, l. c. S. 223—224.

scharf umschriebenes Knötchen aufwies, 3 nebeneinander gelegene Riesenzellen auf. Sie zeigen ein hyalines nekrotisches Zentrum und die Kerne am Rande gruppiert, weisen also den typischen Langhansschen Charakter auf. In diesen Rundzellenanhäufungen finden sich nirgends etwa Epitheloidzellen, nirgends zentrale Nekrose, so daß es sich nicht etwa um typische Tuberkel handelte. Dagegen findet sich in ausgedehntestem Maße sonst Nekrose, wobei ganze größere oder kleinere Knochenbezirke und in diesen Knochenbalken wie Mark in die Nekrose übergegangen sind. Die Knochenbalken sind zwar noch an Form und Färbung (bei VAN Giesonscher Färbung) als solche zu erkennen, färbbare Knochenkörperchen aber enthalten sie nicht mehr. Die Markhöhlen aber sind gelb gefärbt, strukturlos. Derartige nekrotische Bezirke grenzen an jenes oben geschilderte Spindelzellengewebe, wobei sich am Rand oft Rundzellen und eine Art Detritus findet. Oft auch begrenzen hier die verkäste Partie palissadenartig gestellte, spindlige Zellen, die offenbar den Weigert-Arnoldschen Wirtelzellen bei der Tuberkulose analog sind. In den Lakunen von noch erhaltenen Knochenbalken sowie etwas entfernt im Markgewebe finden sich vereinzelte Osteoklasten, also Riesenzellen, welche im Gegensatz zu den oben beschriebenen in der Mitte angehäufte Kerne aufweisen.

Die Markhöhlen sind an einigen Stellen aber nur gering erweitert, andere Stellen dagegen zeigen sehr kompakte Knochensubstanz, sind also offenbar sklerotisiert. An- und Abbau sind im ganzen nicht sehr stark. Da auch Osteoklasten vorhanden sind, ist auch wenigstens der Versuch einer Knochenneubildung gemacht.

Bemerken möchte ich noch, daß die Untersuchung der periostalen Schwarte auch ein entzündliches Gewebe mit ausgedehnter Nekrose, aber sonst nichts ergeben hat, was etwa an Tuberkulose erinnern könnte. Hier sind die Gefäße etwas verdickt. An den Gefäßen im Knochen haben sich Veränderungen nicht feststellen lassen.

Es handelte sich also um einen das Knochenmark betreffenden chronischen Entzündungsprozeß, eine Osteomyelitis im weitesten Sinne des Wortes. Eine Staphylokokkenosteomyelitis war aus verschiedenen Gründen auszuschließen. Gegen eine solche konnte unter anderem geltend gemacht werden der mikroskopisch negative Bakterienbefund, die Art des Gewebes und das völlige Fehlen von polynukleären Leukocyten und wirklichen Eiterherden, die man auch bei sehr chronischen Fällen von Staphylomycose bei sehr eingehender Untersuchung kaum vermissen dürfte. Dagegen sprechen die zahlreichen innerhalb des entzündlichen Gewebes befindlichen

nekrotischen Partien für eine spezifische und zwar für eine tuberkulöse oder eine syphilitische Osteomyelitis.

Die Nekrose in Verbindung mit den zum verkästen Zentrum pallisadenartig gestellten Randzonen („Wirtelzellenstellung") und den wenn auch sehr spärlichen Langhansschen Riesenzellen mußte natürlicherweise unser Augenmerk in erster Linie auf die Tuberkulose lenken. Aber je mehr man sich in die Präparate vertiefte, desto mehr fiel auf, daß das Gesamtbild nicht eigentlich demjenigen der Tuberkulose entsprach, und daß vor allem ein Hauptmerkmal der Tuberkulose, der typische Tuberkel fehlte. Auf der anderen Seite wies gerade das atypische des Prozesses, das Übergehen eines mit spärlichen Rundzellen durchsetzten Spindelzellengewebes in ausgedehnte Nekrose auf die Diagnose Syphilis hin, die noch eine weitere Stütze durch die Überlegung erhielt, daß auch der Entzündungsprozeß, welcher zur schwartigen Verdickung der Beinhaut geführt hatte, eher für eine gummöse als für eine tuberkulöse Entzündung sprach.

Um unter diesen Verhältnissen der Entscheidung näher zu kommen, war es dringend geboten, nach weiteren Anhaltepunkten für die eine oder die andere der beiden hier in Betracht kommenden Möglichkeiten zu suchen. Vor allem mußte man verlangen, daß die Annahme einer Tuberkulose durch den Bazillennachweis gestützt werden konnte.

Allein die nach dieser Richtung von Herrn Dr. Herxheimer an der Hand einer größeren Reihe von Präparaten angestellten Versuche waren völlig ergebnislos; wie ja auch die an einer Anzahl von Tieren vorgenommenen Impfungen das gleiche negative Resultat ergaben. Es waren 2 Kaninchen und 7 Meerschweinchen, und zwar die ersteren und 5 Meerschweinchen mit Stücken von der gelben periostalen Schwarte (Kaninchen) bezw. Knochenteilen und Markhöhleninhalt von der Tibia (5 Meerschweinchen) und 2 Meerschweinchen mit den beiden Humeris entstammenden Knochenpartikelchen geimpft worden. Mit Ausnahme des einen Kaninchens, welches aus unbekannter Ursache schon am Tage der Impfung starb, blieben sämtliche Tiere am Leben und bei der Sektion der später getöteten Tiere fand sich nirgends eine Veränderung, die auch nur als tuberkuloseverdächtig hätte gedeutet werden können.

Da fragt es sich nun, ob die Langhansschen Riesenzellen und die eigentümlichen von Arnold zuerst bei der Tuberkulose beschriebenen wirtelförmig um einen zentralen Käseherd gestellten

spindligen Zellen allein genügen konnten, um hier die Diagnose Tuberkulose aufrecht zu halten. Ich glaube es nicht.

Was zunächst die Langhansschen Riesenzellen anlangt, so müssen wir daran erinnern, daß dieselbe von einer gewöhnlichen Fremdkörperriesenzelle vorläufig nicht unterschieden, mithin auch nicht als ein sicheres Kriterium für die tuberkulöse Natur eines Prozesses betrachtet werden kann.[1]) Es kommt den Langhansschen Riesenzellen demnach keine spezifische Bedeutung zu, sie bilden sich vielmehr, wie Marchand[2]) wohl mit Recht annimmt, auf Grund irgendwelcher uns unbekannter Reizwirkungen und sie können deshalb auch bei verschiedenen Prozessen angetroffen werden. Weigert[3]) erwähnt ihr Vorkommen beispielsweise bei der Actinomycose; wir werden also auch von vornherein die Möglichkeit ihres Auftretens in rein syphilitischen Prozessen ohne weiteres zugeben müssen. Diesen Standpunkt vertreten unter andern v. Hansemann, Lubarsch und Morpurgo[4]), der in einer zweifellos gummösen Geschwulst der Rückenmuskeln sehr zahlreiche Riesenzellen gefunden hat.

Ähnlich wie mit den Langhansschen Riesenzellen verhält es sich auch mit den Arnoldschen Wirtelzellen. Der einzige, der meines Wissens diese sonderbare bei der Tuberkulose vorkommende Bildung zu erklären verursacht hat, ist Weigert, und zwar auf Grund seiner Untersuchungen bei der Lebertuberkulose der Hühner, die sich im Gegensatz zur menschlichen Tuberkulose durch besondere Größe der Zellen auszeichnet. Hier fand Weigert[5]) mächtige um zentrale Käseherde radiär gestellte Zellen, deren der Nekrose zugekehrte Enden sich unmerklich in der Käsemasse verloren. Es handelt sich also um einen teilweisen Zellentod, wobei die abgestorbene Zellenpartie mit dem zentralen Käseherde sehr fest verklebt ist. „Wachsen nun — infolge nutritiver Reizung — die lebenden Abschnitte der Zellen, so können sie dies nur nach der Peripherie hin tun, senkrecht zur Grenze des die Zellen fixierenden Käseherdes." Daher die wirtelförmige radiäre Anordnung.

Die Wirtelzellenbildung hängt also aufs innigste mit der Nekrose

---

1) Lubarsch, Marchand, Verhandlungen der deutschen pathologischen Gesellschaft zu Aachen vom 17. bis 20. September 1900.

2) Marchand, Die Wundheilung. 1901, S. 833.

3) Weigert, Virchows Archiv. Bd. 77, S. 280.

4) Verhandlungen der deufschen pathologischen Gesellschaft zu Aachen. 1900.

5) Weigert, Zur Theorie der tuberkulosen Riesenzellen. Deutsche medizinische Wochenschrift. Nr. 35, 1885.

zusammen und zeigt so genetisch eine große Ähnlichkeit mit den Langhansschen Riesenzellen, die nach Weigert[1]) ebenfalls eine Partialverkäsung von in Wucherung begriffenen Zellen darstellen.

Durften wir von den letzteren annehmen, daß sie sich bei verschiedenen chronisch-entzündlichen mit Nekrose einhergehenden Prozessen und zwar ebensowohl bei der Tuberkulose wie bei der Syphilis vorfinden, dann wird auch das Vorkommen der ihnen nahestehenden Wirtelzellen bei der Lues nicht befremdlich erscheinen.

Es sprechen also die vorhandenen Riesen- und Wirtelzellen ebenso gut für Syphilis wie für Tuberkulose; und da ferner der Bazillennachweis sowie die Tierimpfungen negativ ausfielen, und wirkliche Tuberkel nicht gefunden werden konnten, also jeder positive Anhalt für die Diagnose Tuberkulose fehlte, mußte meines Erachtens die starke Spindelzellenwucherung mit partieller Nekrose, wie wir sie meist bei gummösen Prozessen, z. B. in der Leber antreffen, in Verbindung mit dem mikroskopischen Befund der periostalen Schwarte die Wagschale der Wahrscheinlichkeit eher zugunsten der Syphilis neigen.

Diese Annahme erhielt nun noch eine weitere Stütze durch das Ergebnis der Untersuchung des Schädeltumors, von dem man von vornherein erwarten durfte, daß er gleich den übrigen Knochenaffektionen dieselbe Ätiologie haben würde wie die Tibiahyperostose.

Die mir vorliegenden bei uns angefertigten Präparate dieser Geschwulst bieten in Übereinstimmung mit dem mir s. Z. von Herrn Lubarsch übersandten folgenden Befund: Die knochenfreien zentralen Partien des Tumors lassen innerhalb eines von meist spärlichen Rundzellen durchsetzten Spindelzellengewebes sehr ausgedehnte Nekrosen erkennen, an deren Rande hier und da die bereits erwähnte Wirtelzellenstellung angedeutet ist. Nirgends aber findet sich eine Langhanssche Riesenzelle, nirgends eine Tuberkel- oder tuberkelähnliche Bildung. Dieses z. T. durch eingestreute Rundzellen, z. T. durch ausgedehnte Nekrosen unterbrochene Gewebe setzt sich bis in die peripher gelegenen, Knochensubstanz enthaltenden Abschnitte fort, so daß in den hier vorhandenen Markräumen, die stellenweise durch Verdünnung und Schwund der Knochenbälkchen vergrößert erscheinen, der mikroskopische Befund demjenigen der Tibiahyperostose gleicht, nur daß die dort vorhandenen Langhansschen Riesenzellen hier fehlen.

Als wesentliche histologische Merkmale der Schädelgeschwulst

1) l. c.

haben wir also festzuhalten die spindelzellige Wucherung und die Verkäsung; berücksichtigen wir nun noch das grob anatomische Verhalten des Tumors, der makroskopisch nur als Sarkom oder Gummi gedeutet werden konnte, dann werden wir hier wohl unbedenklich eine gummöse Osteomyelitis des Schädels annehmen dürfen.

Die in den wesentlichen Punkten übereinstimmenden Befunde der Schädelgeschwulst und der Tibiaveränderungen mußten für beide Prozesse die Annahme einer gemeinsamen Ätiologie und somit auch für die Tibiaaffektion die Diagnose Syphilis rechtfertigen. Und zwar werden wir wie beim Schädeltumor auch hier eine gummöse Osteomyelitis annehmen, die, wie dies meist der Fall zu sein scheint, wohl in Verbindung mit einer einfachen Knochenentzündung aufgetreten ist.

Daß wir uns bei diesen Schlußfolgerungen auf der richtigen Linie bewegt haben, dafür spricht auch endlich das grob anatomische Bild der Tibiaaffektion, insbesondere, wie wir sogleich sehen werden, das von uns beschriebene eigentümliche gelbe Kolorit, das als eine für die gummöse Beinhaut- und Knochenentzündung charakteristische Erscheinung gelten darf.

In unseren chirurgischen Lehrbüchern freilich, wie überhaupt in der spezifisch-chirurgischen Literatur finden sich hierüber nur sehr spärliche Angaben. Für gewöhnlich wird das graue resp. graugelbliche Aussehen der gummösen Massen betont. So hebt Wegener beispielsweise bei der von ihm beschriebenen kongenitalen Form der Epiphysenlues hervor, daß man in einem späteren (3.) Stadium der Erkrankung auf ein außerordentlich buntes Granulationsgewebe stößt, in dem rötliche Farbentöne mit braunen und gelblich grauen Stellen abwechseln. Hierzu bemerkt Riedel in dem Lehrbuch der allgemeinen Chirurgie von König, daß man, falls sich bei hochgradig entwickelten Veränderungen in der Tat eine grüngelbe weiche Granulationsmasse findet, geneigt sein wird, von gummösen Prozessen zu sprechen.

Über diese und ähnliche mehr allgemein gehaltene Andeutungen, die ebenso gut für die Tuberkulose wie schließlich für die akute Osteomyelitis Geltung haben können, gehen auch fast alle mir zugänglichen Lehrbücher der pathologischen Anatomie und der Syphilis nicht hinaus. Nur Zeißl macht in seinem Lehrbuche der Syphilis darauf aufmerksam, daß die „syphilitischen Knochen, falls das in den Markräumen gebildete embryonale Gewebe nicht resorbiert wird und nicht ossifiziert, ein sehr weitmaschiges lockeres Gefüge darstellen, sehr weich, beinahe biegsam und gewöhnlich

auffallend wachsgelb erscheinen, und Orth weist in seinem Kompendium der pathologisch-anatomischen Diagnostik sehr bezeichnend auf die schwefelgelbe Farbe der gummösen in das Mark eingesprengten oft multipel auftretenden Massen von verschiedener Gestalt und Größe hin.

Ob sich diese beiden Autoren bei ihrer Schilderung auf eigene Beobachtungen stützen können, ist aus ihren Angaben nicht ersichtlich. Aber nach allem, was ich über die große Seltenheit der hierhergehörigen Präparate vorausgeschickt habe, dürfte die von Zeißl und wohl auch von Orth gegebene Beschreibung im wesentlichen auf dem Studium der wenigen bis dahin veröffentlichten Fälle beruhen. Unter diesen kommen in erster Linie die in der französischen Literatur niedergelegten Beobachtungen in Betracht, die meines Wissens bislang in einer deutschen Kasuistik noch keine Berücksichtigung erfahren haben. Und da sich ein anschauliches Bild von den pathologischen Vorgängen am ehesten aus der Schilderung der einzelnen besonders charakteristischen Fälle gewinnen läßt, möchte ich auf die Kasuistik mit einigen Worten eingehen. Ich folge hierbei den Angaben Gangolphes, der in seiner im Jahre 1885 erschienen Contribution à l'étude des localisations osseuses de la syphilis tertiaire den aus der Literatur zusammengestellten Fällen von tertiärer Syphilis der langen Röhrenknochen noch zwei eigene hinzufügt. Es handelt sich im ganzen um 15, nach Abzug der 2 Beobachtungen von Gangolphe, also um 13 Fälle, von denen wir 9 den Untersuchungen von Chiari[1]), je 1 Thierfelder und Méricamp und 2 Ricord verdanken. Diese 2 letzteren scheinen, so weit ich mich in der einschlägigen Literatur unterrichten konnte, überhaupt die ersten genauer beschriebenen Fälle zu sein, auf welche sich auch die eingangs erwähnten Bemerkungen Virchows beziehen.

In der Mehrzahl dieser Fälle, so in sämtlichen Beobachtungen Chiaris, handelte es sich um ganz circumskripte meist multiple erbsen- bis nußgroße zentrale Gummata, deren feinere anatomische Details nicht immer ganz gleich sind. Chiari beschreibt dieselben in den einen Fällen als ganz weiche gallertige Herde, während sie das andere Mal aus einem mehr faserig gallertigen Gewebe bestanden. Die größeren unter ihnen zeigten meist zentrale Verkäsung. Die

1) Chiari, Zur Kenntnis der gummösen Osteomyelitis in den langen Röhrenknochen. Vierteljahrsschrift für Dermatologie und Syphilis. 1882.

äußere Oberfläche der betreffenden Knochen war in einzelnen Fällen hyperostosiert, in anderen aber gar nicht verändert.

Dann macht Thierfelder bei dem von ihm beschriebenen etwa nußgroßen Tibiaherde auf die auffallend gelbliche Farbe aufmerksam, die schließlich von Gangolphe, Ricord und Méricamp in ihren Beschreibungen von ausgedehnteren gummösen Erkrankungen als den letzteren eigentümlich geschildert wird.

Da gerade dieses Merkmal im Hinblick auf unseren Fall von ganz besonderem Interesse ist, so dürfte eine kurze Wiedergabe der von den betreffenden Autoren in den einzelnen Fällen erhobenen Befunde nicht überflüssig erscheinen.

In Fall I (von Gangolphe) handelt es sich um einen 42jährigen Mann, der sich durch Fall eine Fractura subtrochanterica des linken Femur zuzog und dann infolge von Kachexie starb. An der Frakturstelle erwies sich der Periost verdickt, die Fragmentberührungsflächen waren unregelmäßig, dunkelrot, rarefiziert, spongiös und brüchig. Im Markkanal des unteren Fragmentes fand sich in der Ausdehnung von 8—9 cm eine unregelmäßig, wachsartige, rosagelbe bis safrangelbe Masse. Seitlich von der Haupthöhle, aber mit ihr kommunizierend, fanden sich in neugebildeten periostalen Knochenmassen Buchten, die ebenfalls mit gelblichen Massen angefüllt waren. Im Femurkopfe ließen sich mehrere kleine nekrotische Herde von derselben Farbe nachweisen. Es war also der Knochen rarefiziert und in seiner Widerstandsfähigkeit herabgesetzt.

Im Zentrum des rechten Humeruskopfes fand sich ein etwa frankstückgroßer Herd von weißgelblicher Farbe, der nicht scharf abgegrenzt von einer rötlichen Zone umgeben war. Hier aber bestand kein Knochenschwund, wie im Markkanale des linken Femur, sondern die gelbe Masse durchsetzte nur das Knochengewebe.

Bei der mikroskopischen Untersuchung des Femur zeigten die Knochenlamellen im Zentrum der Veränderung lacunären Schwund. Die gelben Massen werden durch fibrilläres Gewebe gebildet, dessen Maschen mit runden kleinen Zellen mit schlecht oder gar nicht färbbaren Kernen und zum Teil mit Detritusmassen ausgefüllt sind. Nirgends Tuberkel oder Riesenzellen. Hiermit stimmt auch der histologische Befund des Herdes im Humeruskopfe überein.

Fall II (von Gangolphe): Bruch des rechten Humerus bei einem 61 Jahre alten Mann. Das Mark in der Umgebung der Bruchstelle ist induriert; in der Peripherie des Knochens zeigt sich eine mäßige subperiostale Knochenneubildung, deren einzelne Lagen durch Unregelmäßigkeit ihrer Konsistenz bemerkenswert sind. An einzelnen Punkten elfenbeinartig, sind sie im übrigen ausgehöhlt durch Lacunen, deren Inhalt aus einer weichen, käsigen, gelben Masse besteht, die den alten Knochen gleichmäßig durchbohrt und dadurch seine Resistenz verringert.

Der rechte Femur ist in seiner oberen Hälfte verdickt, unter dem Periost zeigt der Knochen kleine osteophytische Vorsprünge, Depressionen

und unregelmäßige oder ovale Löcher, in welche sich fibröse Bündel vom Periost aus hineinsenken. Der alte und neugebildete Knochen ist rarefiziert, von zahlreichen Kanälen durchsetzt, welche verschiedene Ausdehnung besitzen und die subperiostale Marksubstanz mit dem zentralen Marke verbinden. Die subperiostalen Depressionen, die intraossalen Lacunen und die zentrale Höhle sind mit einem Gewebe erfüllt, das resistenter als das normale Mark und dessen Farbe graulich, stellenweise leicht rötlich ist.

Der linke Femur ist im oberen Dritteil hyperostotisch, mit osteophytischen Vorsprüngen versehen, aber ohne Löcher, die, wie es scheint, aber auch hier bestanden haben; unregelmäßige Depressionen finden sich nur in sehr geringer Zahl. Der alte und neugebildete Knochen ist nicht rarefiziert, sondern elfenbeinartig. Auf einem Schnitt parallel zur Knochenaxe bemerkt man kaum 2 oder 3 Lacunen. Im Bereich der Hyperostose ist der Markkanal unregelmäßig, verengt und im oberen Abschnitt verschwunden. Die Resistenz des Knochens ist bedeutend verringert.

Die mikroskopische Untersuchung ergab nichts bemerkenswertes. Obgleich die Natur der Veränderungen nicht zweifelhaft erschien, wurde doch die gelbliche käsige Substanz im Humerus auf Tuberkelbazillen untersucht, jedoch mit negativem Resultate.

Fall III (von Ricord): Außer anderen Tertiärerscheinungen bestand eine Erkrankung beider Tibien. Das Periost der rechten Tibia war verdickt, degeneriert und sah wie das benachbarte Muskelgewebe ockerfarben aus; der Knochen war verdickt, das Mark fest und von gelber Farbe; der Markkanal ein wenig erweitert.

An der linken Tibia ließ sich das Periost von dem darunterliegenden Knochen leicht abheben; hatte man es abgehebelt, so unterschied man auf dem Knochengewebe der vorderen Seite der Tibia einen leicht vorspringenden Kreis, dessen Umfang durch kleine knollige Gebilde dargestellt wurde, auf diese Weise eine Art von Relief bildend. „Man könnte sagen, daß die Oberfläche der Tibia an dieser Stelle der Sitz einer pathologischen Veränderung ähnlich derjenigen gewesen ist, welche auf der Haut zustande kommt, wenn Syphilide in Form eines Kreises auftreten, dessen Mittelpunkt von gesunder Haut gebildet wird.“ Der auf der Höhe dieser Bildungen durchsägte Knochen zeigte eine Hypertrophie seines Gewebes, der Markkanal erschien ein wenig erweitert und das Mark war dort jene oben beschriebene harte gelbe Umwandlung eingegangen.

Fall IV (von Ricord): Außer Sekundär- und Tertiärerscheinungen an anderen Stellen fanden sich Veränderungen an beiden Radiis, die der Sitz heftiger „syphilitischer“ Knochenschmerzen gewesen waren. Der rechte Radius zeigte etwa 3 cm oberhalb seines unteren Gelenkendes eine Anschwellung wie bei schlecht konsolidierter Fraktur; es lag hier eine Hypertrophie mit Bildung von Kanälchen vor; der Knochen war röter und poröser, als im übrigen Teile und das Mark hart, gelblich, im Aussehen und in der Konsistenz an ranzigen Speck erinnernd.

Der linke Radius verhielt sich ganz ähnlich wie der rechte, nur war die Hypertrophie beträchtlicher und erstreckte sich über die ganze untere Hälfte des Knochens.

Fall V (von Méricamp): Multiple Knochen- und Weichteilaffektionen. Pseudo-Tumor albus des Ellenbogengelenks, dessen untere, dem Radius und der Ulna angehörige Gelenkflächen nicht verändert sind. Dagegen ist die Diaphyse des Humerus bis zum Epicondylus und zur normalen Epitrochlea unter Beibehaltung ihrer äußeren Form verdickt. Nur bei genauer Betrachtung sieht man, daß die Oberfläche leicht höckerig ist. 5 cm oberhalb des Gelenkes zeigt sich eine Exostose mit nach unten gerichteter Spitze, beiderseits von ihr ist eine Reihe von kleinen gezähnten Rauhigkeiten zu bemerken, die sich noch an verschiedenen anderen Stellen vorfinden. Auf der Aussenseite des Knochens findet sich zwischen Periost und Knochen in einer Ausdehnung von 3:1 cm eine Schicht von gelblichem, pulpösem, käseartigem Gewebe. Sobald man dasselbe abgekratzt sieht man, daß der darunterliegende Knochen ausgehöhlt ist von Vacuolen und Buchten, von denen die einen regelmäßig, die anderen unregelmäßig gestaltet, die einen oberflächlich, die anderen bis zu 4 mm tief sind, und von denen mehrere oberflächlich mit der zentralen Markhöhle kommunizieren, welches hauptsächlich fibröses Gewebe zugleich mit den gelben Pulpamassen enthält.

Unmittelbar über der unteren Epiphyse des linken Radius befindet sich eine mit vielen Ausläufern versehene, unregelmäßige, mit einer goldgelben Pulpamasse ausgefüllte Höhle. Der Rest der Diaphyse ist von einer „kondensierenden" Osteitis befallen, aber ohne Eburnation.

Der sehr dilatierte Markkanal des linken Femur ist am unteren Ende schlecht abgegrenzt, geht in ein deutlich krankhaftes Gewebe über und ist gefüllt mit einer pulpösen, halbflüssigen, rostbraunen Pulpa. Ein 1,5 cm im Durchmesser haltender, aus goldgelber Pulpa bestehender Herd unter dem Gelenkknorpel steht in direkter Verbindung mit dem Markkanal. Die Clavicula ist total erkrankt und in der Mitte frakturiert. Zwischen verdicktem Periost und vorderer Fläche des inneren Fragments verläuft eine Rinne, welche ebenfalls mit gelber pulpöser Masse gefüllt ist.

Das Sternum zeigt dieselben Veränderungen wie die Clavicula. Es ist wie aufgeblasen, zum Teil mit stumpfen Höckern, auf der Hinterfläche mit einer Anzahl von Grübchen versehen, die mit verdicktem Periost ausgekleidet sind und ebenfalls eine gelbe „pulpöse" käsige Masse einschließen. Das verdickte Sternum ist fast so hart wie Elfenbein.

Das Bild, welches die hier beschriebenen Knochenveränderungen darbieten, ist ein äußerst vielgestaltiges. Das den erkrankten Knochenpartien entsprechende Periost ist meist sehr verdickt und läßt sich an einzelnen Stellen leicht, an anderen schwer oder überhaupt nicht vollständig von dem darunterliegenden Knochen abheben. Dieses wechselnde Verhalten der Beinhaut ist durch die rauhe osteophytische Knochenoberfläche bedingt, die unregelmässig durchlöchert erscheint; und gerade die Perforationen bilden mehr als die Spitzen der Tophi Haltepunkte für das Periost. Der äußere Anblick des vom Periost befreiten Knochens ist außerordentlich charakteristisch. Mag sein Volumen doppelt oder dreifach so groß, seine

Form kugelig, keulen- oder spindelförmig sein, gleichviel, auf seiner rauhen Oberfläche sieht man neben mehr oder weniger zahlreichen spitzen, kleineren und größeren Osteophyten Defekte, Löcher, Furchen und Hohlgänge, die von verschiedener Größe und Zahl den Knochen entweder nur teilweise oder in seiner ganzen Dicke bis zur zentralen Markhöhle durchsetzen und der Diaphyse ein schwammig poröses wurmstichiges Aussehen geben. Durch die Hyperostosierung bis zur Eburnation einerseits und die Rarefizierung bis zur äußersten Zerbrechlichkeit andererseits hat der Knochen zwar an Umfang gewonnen, meist aber an Widerstandsfähigkeit eingebüßt.

Die Gewebsmassen aber, welche diese Hohlräume ausfüllen, werden verschieden beschrieben je nach dem Grade ihrer Entwicklung. Anfangs gelatinös und rötlich nehmen sie später eine derbere Konsistenz an und werden dann von den einzelnen Beobachtern als rotgelb, goldgelb, schwefelgelb, safrangelb und ockerfarben geschildert. In dieser Färbung hätten wir also ein sehr wertvolles, der Syphilis eigentümliches, differentialdiagnostisches Merkmal zu erblicken gegenüber den mehr grauen oder graugelben Farbentönen bei der Tuberkulose.

Was nun diese gelbe Farbe anlangt, durch welche sich in unserem Falle ähnlich wie in Fall III von Ricord und in Fall V von Méricamp auch die periostale Schwarte auszeichnete, so tritt dieselbe, wie bereits hervorgehoben wurde, nicht gleich bei Beginn, sondern erst — aber auch nicht immer — im späteren Verlaufe der Entwicklung des Gummi auf. Sie wird demnach vermutlich eine Begleiterscheinung gewisser Veränderungen und Umwandlungen sein, welche sich unter bestimmten Voraussetzungen an den Gummibildungen des Knochens vollziehen.

Für das Verständnis und die Beurteilung dieser pathologischen Vorgänge wird es zweckmäßig sein, wenn wir uns das Wesen und den Entwicklungsgang des gummösen Knochenprozesses noch einmal kurz vergegenwärtigen.

Wir unterscheiden bei der konstitutionellen Syphilis bekanntlich zwei Arten von Knochenentzündung, eine spezifische gummöse und eine einfache Osteomyelitis; beide Formen pflegen aber sehr häufig gleichzeitig neben einander aufzutreten. Des weiteren sind die einfachen Entzündungen und, wie wir dies auch in der großen Mehrzahl der oben angeführten Fälle feststellen konnten, vor allem die gummösen Erkrankungen des Knocheninnern meist mit einfachen oder gummösen Entzündungen der Beinhaut vergesellschaftet,

was bei dem innigen Connex, der zwischen den einzelnen den Knochen zusammensetzenden Teilen besteht, nicht auffallen kann. Gangolphe geht sogar soweit, zu behaupten, daß die gummöse Osteomyelitis nie ohne periostale Lues vorkommt.

Entwickelt sich in den einen Fällen die Periostitis erst sekundär im Anschluß an die Osteomyelitis, so werden auf der anderen Seite ausgedehnte und lange anhaltende Periostitiden wiederum nicht ohne Einfluß auf das Knochenmark bleiben. Es bestehen also außerordentlich enge Beziehungen zwischen der Knochenmark- und Beinhautentzündung, so daß wir die eine nicht gut ohne die andere betrachten können.

Da die Osteomyelitis und Periostitis simplex sich aber in nichts von den gewöhnlichen einfachen Entzündungen des Knochens und der Knochenhaut unterscheiden, können wir dieselben in der folgenden Besprechung vollkommen unberücksichtigt lassen, nur müssen wir uns dabei, wie gesagt, immer vor Augen halten, daß diese einfachen Entzündungen fast immer neben den spezifischen, also sowohl die gummöse wie die einfache Periostitis und Osteomyelitis, und zwar in den einzelnen Fällen in wechselnden Verhältnissen, nebeneinander zu finden sein werden.

Wir beginnen zunächst mit der Periostitis gummosa. Charakteristisch für dieselbe ist, daß sie in Form von mehr oder weniger umschriebenen halbkugeligen oder bisweilen auch mehr flächenhaft ausgebreiteten nicht verschieblichen Anschwellungen auftritt, die bald mehr fest, bald mehr elastisch weich sich anfühlen. Auf dem Durchschnitt zeigen diese Gummigeschwülste ein weißlich graues bis rötlich graues Aussehen und stehen mit dem Periost in unmittelbarem Zusammenhange. Das Gummi selbst setzt sich aus runden Zellen von verschiedener Größe zusammen, die von Spindelzellen durchzogen werden und in einer nahezu gallertigen oder feinfaserigen Intercellularsubstanz eingelagert sind. Gelegentlich kommt es wohl auch zu einer stärkeren Entwicklung von Spindelzellen mit einer ausgesprochenen faserigen Zwischensubstanz. Trotz des Auftretens von Gefäßen in der Geschwulst bleibt aber eine weitere Ausbildung des Gewebes aus[1]).

Für gewöhnlich zieht das periostale Gummi zunächst die Corticalschicht des darunter liegenden Knochens in Mitleidenschaft, der dann mehr oder weniger tief angenagt erscheint. Von der Ge-

1) A. Zemann, Bibliothek der gesamten mediz. Wissenschaften. Venerische und Hautkrankheiten. 1900.

schwulst der Beinhaut ausgehend, dringen längs der Haversischen Kanäle gummöse Massen zapfenartig in den Knochen vor und führen durch Einschmelzung des anliegenden Knochengewebes zur einer Erweiterung der Kanälchen; auf diese Weise entstehen dann feine Lücken in der Corticalis des Knochens. Bei einer entsprechenden Anordnung dieser gummösen Zapfen können aber auch, wenn die noch zwischen ihnen liegenden Knochenschichten zugrunde gehen, einzelne Knochenteilchen aus ihrem knöchernen Zusammhang gelöst und so als Sequester abgegrenzt werden.

Mit dem Knochenschwunde im eigentlichen Gebiete des Gummi geht weiter an den angrenzenden Knochenteilen, am Grunde sowie am Rande des Gummi eine reaktive Periostitis einher, die eine Knochenneubildung oft erheblichen Grades hervorrufen kann, so daß es hier am Rande des Gummi zur Hyperostose und zur Bildung von mehr oder weniger zahlreichen Osteophyten kommt, welche namentlich in den Röhrenknochen eine nicht unerhebliche Größe erreichen können.

Ganz ähnlich wie die periostalen Gummata verhalten sich die primär in den Markräumen des Knochens auftretenden gummösen Bildungen, welche, wie schon erwähnt, nach den Erfahrungen Chiaris viel häufiger vorkommen, als man dies früher allgemein annahm. Diese Erkrankung erscheint innerhalb des Knochens gewöhnlich als graues bis gelblich graues ziemlich durchscheinendes Gewebe von gallertiger Beschaffenheit in Form von stecknadelkopf- bis nußgroßen Herden, die bald rund bald mit Fortsätzen versehen sind. Die Ausbreitung des einzelnen Herdes geht auch hier auf Kosten des benachbarten Knochengewebes vor sich, das durch Einschmelzung schwindet, während in der Umgebung des Gummi sich der Knochen verdichtet; es kommt also auch hier zu einer Kombination von Knochenschwund und Knochenneubildung. Ist aber diese gering oder hält sie bei zunehmendem Wachstum des gummösen Herdes mit jenem nicht gleichen Schritt, so vermindert sich die Widerstandsfähigkeit des Knochens und als Folge des Knochenschwundes tritt dann gelegentlich die uns wohlbekannte freilich nur selten untersuchte Spontanfraktur ein, von der Gangolphe in seiner Arbeit 36 Fälle aus der Literatur zusammenstellt, wobei er übrigens ausdrücklich hervorhebt, daß für die Annahme einer allgemeinen Rarefikation, Atrophie und Brüchigkeit des Knochenskeletts infolge tertiärer Syphilis ein anatomischer Nachweis zurzeit noch zu erbringen ist.

Wie bei der Periostitis gummosa so kann es auch hier, indem die gummösen Infiltrate ein Stück des Knochens inselförmig um-

schließen und ihm so die Ernährung abgraben, zur Bildung von Sequestern kommen, von denen die kleinen wohl meistens, die größeren kaum resorbiert werden können. Die Sequester selbst sind von zahlreichen Kanälchen und Lücken durchsetzt, welche dadurch zustande kommen, daß das die Nekrose bedingende gummöse Gewebe in Form von gewundenen Zapfen auch in den der Nekrose anheimfallenden Knochenteil eindringt. Im Ganzen scheint die Ablösung des Kranken vom Gesunden noch langsamer als bei der Tuberkulose vor sich zu gehen [1]). Falls eine Resorption des Sequesters ausbleibt, wird der Prozeß wohl meist, auch ohne daß von außen Eitererreger hinzuzutreten brauchen, infolge einer eitrigen Entzündung um den Fremdkörper herum zur Perforation nach außen und zur Fistelbildung führen.

Im übrigen soll die Sequesterbildung selten sein, was Gangolphe darauf zurückführt, daß für gewöhnlich keine nennenswerten Gefäßveränderungen gefunden werden. Diese Beobachtung fanden wir beiläufig auch in unserem Falle bestätigt.

Was nun das Schicksal der Gummata anlangt, so kann sich dasselbe verschieden gestalten. Einmal können sie — nicht selten durch Vermittlung einer fettigen Degeneration [2]) — zur Resorption gelangen. Dann bleibt bei dem periostalen Gummi für gewöhnlich im Knochen eine grubige Vertiefung mit einem aus der peripheren Knochenneubildung hervorgegangenen ganz charakteristischen Walle zurück, der seinerseits wieder allmählich flacher werden und schließlich ganz schwinden kann; und bei der gummösen Osteomyelitis findet man in diesem Falle nach Chiari an Stelle des gummösen Herdes nur eine nicht weiter charakterisierte Narbe.

Den Vorgang der Vernarbung werden wir uns wohl ähnlich demjenigen vorzustellen haben, wie er uns von der Resorption umschriebener nicht infizierter inmitten der Organe gelegener Nekrosen oder von der Organisation des Thrombus her zur Genüge bekannt ist. Auf dem Wege einer von der Umgebung ausgehenden reaktiven Entzündung kann durch Neubildung teils von sklerotischen Knochen — teils von Bindegewebe die — wie Gangolphe annimmt — teilweise Wiederherstellung der durch die gummöse Osteomyelitis gesetzten Veränderungen unschwer stattfinden. Bei unvollkommener Resorption bleibt ein Teil des Gummi meist als verkäste Masse zurück [3]).

1) Riedel, l. c.
2) Lang, l. c. S. 89.
3) Lang, l. c.

Ein anderer Ausgang des gummösen Prozesses, den wir insbesondere beim Gummiprodukte der Beinhaut beobachten, ist derjenige im Zerfall. Es kommt zunächst zur Verflüssigung der gummösen Gewebe und ev. hieran sich anschließend zur Bildung von Sequestern; dann werden die darüber liegenden Weichteile in den Schmelzungsprozeß mit hineingezogen und endlich perforiert. Mit der sich öffnenden Fistel aber wird der Infektion von außen Tür und Tor geöffnet und einer ev. weiteren Nekrosierung des jetzt freiliegenden Knochens in jeder Weise Vorschub geleistet.

Wir haben es hier mit einer Sequesterbildung zu tun, welche im Anschluß an die Verflüssigung der Gewebe oder als Folge einer durch die Fistelbildung eingeleiteten Mischinfektion entstanden ist im Gegensatz zu den bereits oben erwähnten Sequestern, die, wir sahen, infolge einer inselförmigen Umschließung eines Knochenstückes seitens der gummösen Massen aus ihrer Kontinuität mit dem übrigen Knochen, sich lösten und nun erst sekundär zu einer eitrigen Entzündung und hiermit zur Perforation nach außen führten.

Endlich kann — und damit kommen wir zu der uns hier besonders interessierenden Erscheinung — der gummöse Prozeß jahrelang stille stehen oder doch nur langsam fortschreiten, ohne daß eine Resorption oder eine Verflüssigung des Gummi eintritt. In solchen Fällen findet man nicht selten den gummösen Herd durch dichtes derbes, selbst schwieliges Gewebe gegen die Umgebung abgegrenzt; innerhalb desselben aber kommt es zu feinkörnigem Zerfall der verschieden gestalteten Elemente, zur Nekrose und zur Verfettung der gummösen Massen. Es ist derselbe Prozeß, in dessen Verlaufe sich die gummösen Herde der inneren Organe, beispielsder Leber, umwandeln[1]) und der wohl auch vornehmlich im Knochengummi die von uns beschriebene Gelbfärbung hervorbringt. Hauptsächlich aber scheint es die fettige Degeneration der Gewebsmassen zu sein, welche dieses eigentümlich gelbe Kolorit bedingt. In unserem Falle war es freilich nicht möglich, uns über die Art und den Grad der vorliegenden Verfettung ein klares Bild zu machen, da die lange Zeit in Alkohol aufbewahrten Präparate ihre gelbe Farbe so gut wie ganz verloren hatten und zum Nachweis einer ev. Fettmetamorphose nicht mehr geeignet waren.

Daß aber der verschiedene Gehalt an Fett in den Geweben

1) Virchow, Über die Natur der konstitutionell-syphilitischen Affektionen. Virchows Archiv. Bd. 15, S. 323.

eine große Reihe von Farbenverschiedenheiten, insbesondere die mannigfaltigsten Abstufungen des gelben Farbentons hervorbringen kann, ist wohl bekannt. Ich erinnere nur an die bei alten Leuten, vor allem aber bei chlorotischen Individuen vorkommenden, zuweilen intensiv gelben Flecken und Streifen der Aorta, an das gelbe Aussehen der Herde bei der gelben Hirnerweichung und die hellgelbe Farbe im Innern älterer Gummen bei der spezifischen Pachymeningitis externa [1]); in allen diesen Fällen ist die gelbe Farbe auf eine Anhäufung mehr oder weniger feinkörnigen Fettes bezw. auf eine fettige Degeneration der betreffenden Zellelemente zurückzuführen.

Ich habe noch jüngst einen an malignen Lymphonen leidenden Knaben, der mehrere Jahre hindurch zeitweise mit Arsen, innerlich und subkutan, mit vorübergehendem Erfolge behandelt worden war, eine Anzahl der ihm schwer belästigenden Drüsentumoren entfernt, an denen zentralgelegene, ziemlich große umschriebene jodoformgelbe Herde auffielen, die sich mikroskopisch nur als eine hochgradige Verfettung des Drüsengewebes erwiesen.

Ob nun freilich — wie Virchow [2]) früher meinte — diese gelbe Farbe durch die Anhäufung vieler kleinster Fettteilchen bedingt, d. h. eine bloße Interferenzerscheinung ist, für deren Zustandekommen das Vorhandensein recht vieler möglichst kleiner Fettelemente die Hauptbedingung abgibt, ist mir mehr als fraglich.

Schon für den angeführten Fall von malignen Lymphomen traf diese Virchowsche Voraussetzung nicht zu. Zwar fehlten in den mit Fettponceau gefärbten Präparaten kleinere und kleinste Fettkörnchen keineswegs, indes traten sie doch gegenüber den größeren z. T. sehr ansehnlichen sowohl inter- wie intracellulär gelagerten Fetttropfen vollkommen in den Hintergrund. Mehr aber noch spricht, wie mir scheint, die folgende Beobachtung gegen die Auffassung von Virchow.

Wie schon erwähnt hatte ich unserer Patientin aus der rechten Unterkiefergegend einen etwa kirschgroßen harten Knoten entfernt, welcher mit einer von mir etwa 1 Jahr vorher ausgeführten Paraffininjektion im Zusammenhang stand und eine ausgesprochene wachsgelbe Farbe zeigte, so daß ich mit Rücksicht auf den Knochenbefund eine Gummibildung nicht ohne weiteres ausschließen mochte. Bei der mikroskopischen Untersuchung, welche für diese Annahme durch-

1) Orth, l. c. und Lehrbuch der speziellen pathologischen Anatomie. 1887. Bd. 1, S. 235.

2) Virchow, Die Cellularpathologie etc. 1862, S. 318.

aus keinen Anhalt bot, fielen innerhalb zahlreicher meist von derbem Bindegewebe umgebenen Rundzellenhaufen große helle wie ausgestampft erscheinende rundliche Löcher auf, welche bei Fettfärbungen (mit Fettponceau) eine rotgelbe Farbe annahmen, und in großer Zahl vorhanden, teils vereinzelt teils wie Fettgewebe gedrängt standen.

Offenbar handelte es sich hier um Paraffinmassen, die, von meiner Einspritzung herrührend, ähnlich wie die Fettpartikel in den obigen Beispielen, auch hier das gelbe Aussehen des Tumors erzeugt hatten. Entgegen der Virchowschen Annahme traten sie aber wesentlich in Form ganz großer Tropfen in die Erscheinung, so daß von einem Interferenzphänomen im Sinne Virchows hier nicht gut die Rede sein kann. Wir werden vielmehr daran zu denken haben, daß das ursprünglich weiße Paraffin während seines Verweilens im Körper eine wirkliche gelbe Umwandlung erfahren hat, die sich am zwanglosesten durch die Aufnahme eines aus dem umgebenden Gewebe stammenden Farbstoffes erklären lassen dürfte.

Bei der großen Ähnlichkeit, welche seinem makroskopischen und mikroskopischen Verhalten nach das Paraffin mit dem Fette hat, ist es naheliegend, auch in den Fällen, in denen die gelbe Farbe auf eine Anhäufung von Fettelementen zurückzuführen ist, bezüglich dieser auf ein den Paraffintropfen ähnliches Verhalten zu schließen, zumal der Befund, wie wir sahen, nicht immer die Virchowsche Bedingung erfüllt und ferner nach den neueren Untersuchungen zwischen Fett einerseits, Pigment bezw. Farbstoff andererseits eine sehr große chemische Verwandtschaft besteht. Die Bildung des gelben Farbstoffes dürfte dann entweder auf einer Oxydation des Fettes oder auf einer Veränderung des aus der Umgebung aufgenommenen Blutfarbstoffes beruhen.

Doch sei dem, wie ihm wolle; jedenfalls kann in den angeführten Beispielen die Bedeutung der Fettanhäufung für das Zustandekommen der gelben Farbe als erwiesen gelten, und da wir es bei der hier in Frage kommenden Form der gummösen Osteomyelitis ebenfalls mit einer fettigen Degeneration zu tun haben, so werden wir wohl auch hier auf einen Zusammenhang zwischen dieser und dem gelben Aussehen der gummösen Massen schließen dürfen.

Die Kenntnis dieser eben geschilderten pathologischen Vorgänge ist im wesentlichen durch das Studium der Fälle von gummöser Osteomyelitis der langen Röhrenknochen bei acquirierter Syphilis gewonnen worden. Indes sollen nach dem übereinstimmenden Urteile der Forscher irgendwie durchgreifende das Wesen des Prozesses

berührende Unterschiede zwischen der acquirierten und der hereditären Lues nicht bestehen.

Bei der letzteren pflegt die Erkrankung der Diaphysen für gewöhnlich nicht vor dem 5. oder 6. Lebensjahre aufzutreten und ist viel häufiger als bei der acquirierten Lues symmetrisch lokalisiert, und zwar entweder vom ersten Anbeginn an oder in der Weise, daß zuerst die eine dann die andere Seite befallen wird, ohne daß die Affektion auf beiden Seiten in gleicher Stärke aufzutreten braucht. Auch pflegen viel häufiger größere Partien des Knochens befallen zu werden, als dies bei den gleichen Erkrankungen der acquirierten Syphilis der Fall ist. Breitet sich der Prozeß bis zur Epiphysengrenze aus, so werden sich Unregelmäßigkeiten in der Entwicklung des betreffenden Knochens geltend machen; derselbe wird im Wachstum zurückbleiben oder aber schneller und über das normale Maß hinaus wachsen, wie wir dies von der Tuberkulose und akuten Osteomyelitis längst kennen.

Hieraus können die verschiedensten Difformitäten resultieren. Betrifft dieses gesteigerte Wachstum einen von zwei eng miteinander verbundenen Knochen beisp. die Tibia, so kann es infolge der Fixation derselben an der ihr im Wachstum nicht folgenden Fibula zu einer Verbiegung der meist hyperostotischen Tibia kommen (Säbelscheidenform Fourniers), und beteiligen sich ausnahmsweise sämtliche Röhrenknochen an diesem Vorgange, so kann sich auf der Basis der hereditären Lues ein ausgesprochener Riesenwuchs herausbilden, für welchen Fuchs ein Beispiel in der Wiener klinischen Wochenschrift 1895 beschrieben hat.

Bei unserer Patientin äußerte sich der Prozeß ebenfalls symmetrisch an beiden Humeris und beiden Tibien, von der rechten Tibia, die auch eine geringe kaum auffallende Verlängerung zeigte, hatte er fast die ganze Diaphyse und zwar im wesentlichen die vorderen dicht unter der Haut gelegenen Abschnitte des Knochens ergriffen.

Bemerkenswert war ferner, daß es sich hier mehr um eine diffuse Ausbreitung des Prozesses ohne scharfe Abgrenzung gegen das Gesunde mit verhältnismäßig geringem Knochenschwunde handelte. Die Markräume waren meist etwas vergrößert, aber dies doch so wenig unregelmäßig, daß für das bloße Auge die ursprüngliche Knochenzeichnung gewahrt blieb. Man hätte so recht gut von einer gelben Infiltration des Knochens sprechen können, der infolge periostaler Auflagerungen die gerade den hereditären Fällen eigentümliche plumpe unförmige Verdickung zeigte und so im ganzen eher an Widerstandsfähigkeit und Festigkeit gewonnen hatte.

Auch hierin unterschied sich — abgesehen von dem symmetrischen Auftreten und der Verlängerung des erkrankten Knochens — unser Fall von den Fällen der Gangolpheschen Statistik, die mehr oder weniger umschriebene Herderkrankungen der Diaphysen mit z. T. recht hochgradigem Knochenschwund aufwiesen.

Nun enthält aber die Statistik von Gangolphe nur Fälle von gummöser Osteomyelitis bei älteren Individuen mit wohl ausnahmslos acquirierter Lues, und da könnte man wohl fragen, ob wir in dem diffusen Auftreten des Prozesses, der starken Produktion und verhältnismäßig geringen Rarefikation des Knochens in unserem Falle eine Eigentümlichkeit der Osteomyelitis gummosa bei hereditärer Syphilis zu erblicken haben. Diese Frage wird sich aber nicht eher entscheiden lassen, als bis wir in der Lage sind, eine größere Anzahl von im Entwicklungsalter auftretenden Osteomyelitisfällen sowohl bei hereditärer als auch bei acquirierter Syphilis miteinander zu vergleichen. Indes spricht vieles dafür, daß es sich hier nur um gewisse Modifikationen des Prozesses handelt, die darauf zurückzuführen sind, daß das syphilitische Virus hier nicht wie gewöhnlich bei der acquirierten Lues auf ein ausgebildetes und vollkommen entwickeltes, sondern auf ein jugendliches im Wachstumszustande befindliches Knochengewebe einwirkt.

Zum Schluß noch einige Bemerkungen über die chirurgische Behandlung des hier in Frage stehenden Leidens. Wie schon eingangs erwähnt, wird dasselbe Gegenstand eines operativen Vorgehens nur in seltenen Ausnahmefällen werden, in denen eine längere Zeit hindurch fortgesetzte rationell geleitete antiluetische Therapie endgültig im Stiche läßt.

Wenn es auch nicht an Beobachtungen fehlt, in denen von außen einwirkende Schädigungen bei Luetischen das Auftreten einer syphilitischen Affektion an der Stelle der Verletzung begünstigten, so wissen wir doch andererseits auch, daß es für gewöhnlich geringfügige, mehr oder weniger lange andauernde Reize sind, welche zu diesem Effekte führen, während schwere und gerade durch schneidende Werkzeuge entstandene Verletzungen der Weichteile und Knochen meist ohne Anstand heilen. Dementsprechend sind auch die Erfahrungen über die operative Behandlung syphilitischer Affektionen teilweise sehr günstige, und die Fälle, in denen alte luetische Krankheitsherde, die Jahre hindurch der üblichen Allgemein- und Lokalbehandlung getrotzt hatten, schließlich durch ein operatives

Vorgehen in überraschender Weise zur Heilung kamen, gehören keineswegs zu den Seltenheiten.

Wir haben also auch keinen Grund, uns einer operativen Behandlung der gummösen Osteomyelitis der langen Röhrenknochen gegenüber prinzipiell ablehnend zu verhalten. Selbstverständlich werden wir eher zu einem Eingriff bereit sein, wenn es sich um offene mit Wunden komplizierte Prozesse oder bei intakten Hautdecken um mehr umschriebene Herderkrankungen handelt. In unserem Falle führten die Operationen der beiderseitigen Humerusherde zu einem in jeder Hinsicht vorzüglichen Resultate.

Aber auch in Fällen von diffuser Erkrankung, in denen der Prozeß nicht den Knochen in seinem ganzen Umfange, sondern nur an bestimmten Abschnitten, z. B. an einer Seite befällt, kann die Operation unter Umständen gerechtfertigt erscheinen. In unserem Falle ließ ich mich durch die trotz einer jahrelangen spezifischen Therapie immer wiederkehrenden, schier unerträglichen Schmerzen, die starke Herabsetzung der Funktion des erkrankten Gliedes und die dadurch bedingte schwere Störung der Beweglichkeit und des Allgemeinbefindens der Patientin zu meinem Vorgehen bestimmen.

Mir ist nicht bekannt, ob in ähnlichen Fällen auch von anderer Seite schon so ausgiebige zugleich auf Beseitigung der Hyperostose abzielende Eingriffe vorgenommen worden sind. In den wenigen in der Literatur niedergelegten Fällen von chirurgischer Behandlung wenigstens handelte es sich immer — wie in einem Falle von Schede[1]) — um Gradstellung eines auf abnormen Wachstum beruhenden bogenförmig verkrümmten Knochens (Tibia) durch Osteotomie.

Entschließt man sich aber aus den angegebenen Gründen zu einem chirurgischen Eingriff, so soll man nach unseren Erfahrungen gleich gründlich vorgehen und soweit die Festigkeit des noch gesunden Knochens es zuläßt, alles Kranke abtragen und wenn nötig bis auf den Markkanal einmeißeln. Auf eine Heilung per primam wird man freilich nur ausnahmsweise rechnen dürfen, nämlich dann, wenn es möglich ist, alles Kranke bis in den gesunden Knochen hinein abzutragen; meist wird dies in Anbetracht der unsicheren Grenze zwischen kranker und gesunder Knochensubstanz nur unvollkommen gelingen, und dann wird man sich auf eine längere Heilungsdauer gefaßt machen müssen, die, nach unserem Falle zu urteilen, durch allmähliche nachträgliche Abstoßung kleiner Knochensequester bedingt sein dürfte.

---

1) Verhandlungen der deutschen Gesellschaft für Chirurgie. 1878, S. 49.

Selbstverständlich wird man sich den operativen Erfolg noch durch eine nebenhergehende gründliche antiluetische Behandlung zu sichern suchen. Während sich bei meiner Patientin ein Einfluß der spezifischen Therapie auf den Heilverlauf der operierten seit lange bestehenden Prozesse im linken Metacarpus I und in den beiden Humeris mit Sicherheit nicht feststellen ließ, schwand die etwa 8 Monate nach der Operation in der Tibia wieder frisch auftretende mit Schmerzen einhergehende Anschwellung nach Jodgebrauch sehr schnell, wie auch einige später an anderen Stellen neu hinzutretende Affektionen unter einer spezifischen Behandlung in verhältnismäßig kurzer Zeit prompt zurückgingen. Hiernach ist kaum daran zu zweifeln, daß auch das Gummi des Os parietale durch eine antisyphilitische Kur zur Heilung gekommen wäre; und so war die operative Beseitigung desselben ohne den vorausgeschickten Versuch einer spezifischen Behandlung auf jeden Fall ein Fehler, der aber unter den obwaltenden Verhältnissen mit Rücksicht auf die zurzeit noch herrschenden diagnostischen Zweifel wohl entschuldigt werden kann.

XXII.

Aus der königl. chirurgischen Klinik zu Bonn.
(Direktor: Prof. Dr. Bier.)

Die Anwendung der mobilisierenden Wirkung der Hyperämie auf skoliotische Versteifungen.

Von

Dr. **Rudolf Klapp**,
Oberarzt und Privatdocent.

(Mit 1 Abbildung.)

Die mobilisierende Wirkung der Hyperämie ist von Bier schon seit längerer Zeit bei traumatischen und chronisch-entzündlichen Versteifungen angewandt worden. Wir haben uns seit Jahren von derselben an einer großen Reihe von Patienten überzeugt und gesehen, daß man noch oft ein Resultat erzielt, wo Pendelapparate und auch Massage im Stich ließen. Die Anwendung der heißen Luft und der Stauungs- oder Saughyperämie scheinen bezüglich der mobilisierenden Wirkung prinzipiell nicht verschieden zu sein.

Ich habe mich nun seit einiger Zeit dieser Eigenschaft der Hyperämie bei wenig oder mäßig versteiften Skoliosen bedient, und zwar habe ich heiße Luft auf die Rücken der Patienten appliziert. Es kann kein grundlegender Unterschied zwischen der Versteifung von Gelenken mit Schrumpfung der Kapsel, der Muskeln und Fascien und der Versteifung der Wirbelsäule bei der Skoliose leichtern Grades geben, wenn es nicht der ist, daß wir es im ersteren Falle mit einem, im letzteren mit vielen Gelenken und sekundären Weichteilveränderungen zu tun haben. Jedenfalls müssen wir uns für berechtigt halten, bei den Gelenkversteifungen der Extremitäten bewährte Mittel auch bei der Skoliose anzuwenden, zumal wir da nicht genug Handhaben zur Besserung der therapeutischen Erfolge bekommen können.

Der Heißluftkasten zur Mobilisierung von Skoliosen leichten und mittleren Grades ist im großen und ganzen so eingerichtet, daß die Patienten ihren Rücken in einen Ausschnitt des Heißluftkastens hineinhalten.

In dem für unsere Klinik angefertigten Kasten finden 5 Patienten Platz. Die Heizung des Heißluftkastens wird von einem starken Gaskranz aus erzeugt, welcher durch einen Kupfermantel allseitig geschützt wird und den Heizstrom nur nach der im oberen Teil des Mantel angebrachten Öffnung loswerden kann. Diese Öffnung ist von einer runden Kuppel so überdacht, daß der gegen die hohle Kuppel fahrende Heißluftstrom seitlich und nach unten abgelenkt wird. Diese Heißluftvorrichtung ist in der Mitte eines großen fünfeckigen Kastens angebracht, an dessen Seiten sich die Öffnung für die Rücken befinden. Diese Öffnungen läßt man zweckmässig verschieden groß machen, damit Patienten der verschiedenen Größen den Ausschnitt möglichst gut ausfüllen. Die Ränder der Öffnungen sind mit dicken Polstern aus Filz beschlagen, welche den genauen Abschluß herstellen sollen.

Unter jeder Öffnung steht ein gepolstertes Stühlchen, auf welchem die Patienten Platz nehmen; sie schmiegen ihren Rücken in die gepolsterten Öffnungen, und setzen ihn so der Einwirkung der heißen Luft aus.

Wenn nicht alle Öffnungen durch Patienten besetzt werden. verschließt man die nicht gebrauchten mit Schiebetüren, um die Wärme im Kasten zu halten.

Für größere Anstalten ist unser fünfsitziger Apparat zweckmässig, für kleinere Institute würde man solche für 1, 2 bis 3 Plätze einrichten, die prinzipiell natürlich von unserem Kasten nicht abweichen.

Die Benutzung des Heißluftkastens zur Behandlung geschieht so, daß die Patienten vor den Turnübungen, die sich am meisten den von v. Mikulicz-Tomaschewsky beschriebenen nähern, eine Heißluftanwendung von 20 Minuten bekommen. Letztere tritt an Stelle der Massage und scheint dieselbe völlig zu ersetzen oder noch zu übertreffen.

Als Beweis dafür, daß in der Tat ein Erfolg bezüglich der Mobilisierung der Skoliosen leichten und mittleren Grades durch das Heißluftbad zu erreichen ist, möchte ich Folgendes ansehen.

Einmal geben unsere Patienten übereinstimmend an, daß sie sich nach der Benutzung des Heißluftkastens geschmeidiger im Rücken fühlen, daß sie sich besser und ausgiebiger bewegen und auf

den Turnbänken aufbäumen können. Subjektiven Angaben soll man ja nie allzuviel Gewicht beilegen. Wenn die Patienten aber auch dieselben Angaben machen, ohne daß sie wissen, welche Antwort man erwartet und die ganz neu in den Turnunterricht eintretenden dieselbe Auskunft geben, so kann man sich auf die Angaben wohl doch schon etwas mehr verlassen.

Viele Kinder gaben dann nach mehrmaligem Gebrauch des Heißluftkastens an, sie bekämen am nächsten oder übernächsten Tage Schmerzen in dem Rücken und den Seiten. Ich konnte mir das zuerst nicht recht erklären. Ich kam schließlich zu dem Resultat, daß es sich um nichts anderes handeln könne, als um die Schmerzen, wie wir sie als Schüler beispielsweise nach längerem Aussetzen des Turnens in den Ferien bekamen, wenn wir mit dem Schulanfang wieder anfangen mußten zu turnen, oder wie wir sie bei der Wiederaufnahme des Reitens oder überhaupt nach jeder ungewohnten Anstrengung bestimmter Muskeln oder des ganzen Körpers empfinden. Ich halte sie also für sog. „Muskelfieber“ oder „Turnweh“ und erkläre sie so, daß die Kinder, welche schon lange bei uns turnten und massiert wurden, nach der Heißluftbehandlung größere Exkursionen mit ihrem Rumpf ausführten, sich weiter aufbäumten etc. als früher. Sie führten dabei wahrscheinlich Bewegungen in größerem Umfange aus, als sie es wegen ihrer skoliotischen Versteifung seit längerer Zeit ausgeführt hatten.

Ich wüßte nicht, wie man die Rückenschmerzen nach der Heißluftapplikation sonst erklären sollte.

Erklären sie sich in der Tat so, dann ist das Auftreten solcher Schmerzen ein sehr schöner Beweis für die mobilisierende Wirkung der heißen Luft auf die skoliotischen Versteifungen.

Dazu kommt, daß die Schmerzen nach einiger Zeit vergingen, wie das beim Turnweh auch der Fall ist. Ich betone, daß die Schmerzen grade auch bei solchen Patienten auftraten, welche schon lange — $^1/_2$ Jahr und länger — vor der Einführung der Heißluftbehandlung bei uns turnten und schon immer dieselben Übungen ausgeführt hatten. Bei Beginn der Heißluftbehandlung traten dann die Schmerzen auf.

Schließlich machten wir, Ärzte und auch die Turnlehrerinnen, welche die Turnübungen leiteten, die Beobachtung, daß die Mobilisierung auch objektiv festzustellen war. Bei der Unmöglichkeit, die Beweglichkeit der Wirbelsäule objektiv und genau zu messen — eine Untersuchungsmethode, welche man sehr vermißt und die scheinbar erst neuerdings die Schaffung brauchbarer Meßapparate hervor-

gerufen hat — kann ich den graphischen Nachweis nicht für den Erfolg obiger Methode erbringen, hoffe aber, daß der eine oder der andere doch einen Versuch mit der Anwendung der heißen Luft bei skoliotischen Versteifungen macht. Ich bin zu der Überzeugung

a) Filzeinfassung. b) Heißluftquelle.

Abb. 1.

gekommen, daß man die Massage gänzlich damit ersetzen kann und das scheint mir für jedes Institut mit großem Material schon Nutzen genug zu sein.

Die Heißluftapplikation erfolgt vor jeder orthopädischen Turnstunde und wird 20 Minuten lang ausgeführt. Sie soll die Patienten

geschmeidig machen, so daß sie sich bei dem nachfolgenden Turnen in ausgiebigerem Maße bewegen können. Die Anwendung der heißen Luft dient also genau genommen als Einleitung und Erleichterung der Mobilisierung, welche beim Turnen und Üben in Apparaten erfolgt.

Der Kasten ist wie die bekannten Bierschen Heißluftapparate aus Holz angefertigt, innen und außen mit Wasserglas angestrichen und außen mit braunem Segeltuch beklebt.

Zur Erklärung der vorstehenden Photographie möchte ich hinzufügen, daß man durch die vordere Öffnung die Heißluftquelle im Innern des Kastens stehen sieht. Ebenso wie der kleine Patient die linke (auf dem Bilde) Öffnung besetzt, können alle anderen besetzt werden.

Im Rahmen der vorderen Öffnung erkennt man die Filzeinfassung.

XXIII.

Policlino Umberto I. — Roma.

Neues operativ-autoplastisches Verfahren bei narbiger Kieferklemme.

Von

Prof. Robert Alessandri,

Professor der chirurgischen Pathologie an der königl. Universität in Rom, Oberarzt in den Römischen Krankenhäusern.

(Mit 7 Abbildungen.)

Die Kieferklemme ist hauptsächlich deshalb als eine schwere Krankheit zu betrachten, weil der Patient nicht nur absolut behindert ist, feste Nahrung zu sich zu nehmen, sondern häufig auch die Zuführung flüssiger Nahrung erschwert ist. Es tritt ferner eine Sprachstörung ein, und es wird eine starke Entstellung durch diese Krankheit hervorgerufen. Ihr ist durch Behandlung sehr schwer beizukommen, und sie ist selbst durch blutige Eingriffe nicht zu beseitigen, wie das die verschiedenartigsten operativen Methoden und Behandlungsweisen deutlich darlegen, die man zu ihrer Heilung in Anwendung zu bringen versucht hat.

Es liegt nicht in meiner Absicht, hier auf Fälle von spastischer, myogener (als Folge von Myositis interstitialis) oder arthrogener Kieferklemme einzugehen, die jede einzelne ein eigenes Verfahren und demzufolge natürlich auch einen entsprechenden chirurgischen Eingriff beanspruchen.

Mein plastisches Verfahren bezieht sich auf Fälle narbiger Kieferklemme, die übrigens die am häufigsten auftretenden sind und welche die Geduld und Erfindungsgabe der Chirurgen wegen der Schwierigkeit ihrer Behandlung in derartigem Maße in Anspruch genommen haben, daß man sogar soweit gegangen ist, zur einfachen Auslösung oder Resektion des Unterkiefers zu schreiten.

Im Munde vorhandene Eiterungsprozesse verschiedener Ursache führen zur Zerstörung der Weichteile an der Innenseite der Backe und speciell zum Zerfall der Schleimhaut, die in größerem oder geringerem Umfange die Backe selbst und Alveolarfortsätze bekleidet. In der Folge werden diese Verluste durch Narbengewebe ersetzt, es tritt Schwund der Plicae gingivae laterales ein. Es bilden sich ausgedehnte derbe Verwachsungen der Alveolarfortsätze mit der Backe und untereinander, und allmählich tritt die vollständige Feststellung des Unterkiefers auf den Oberkiefer ein. Diese Klemme kann so hochgradig werden, daß sie nicht nur der den Mund öffnenden Muskelaktion, sondern auch jedem künstlichen Versuche, selbst mit kräftigen Instrumenten die Zahnbögen auch nur um ein weniges auseinander zu drängen, erfolgreichen Widerstand leistet. Ja sogar der feste Widerstand der Zähne kann gebrochen und diese selbst aus ihrer normalen Stellung gedrängt werden; und zwar ist das die Wirkung des wechselseitigen continuierlichen, immer wachsenden Druckes, den die Retractionskraft der Vernarbung verursacht, durch die die beiden Kiefer, der eine auf dem anderen, zusammengehalten werden.

Es ist zweifellos leicht, eine solche Narbe zu durchtrennen, die zwischen den beiden Kiefern bestehenden Adhäsionen zu lösen und danach die Zahnbögen mittelst Speculum auseinander zu drängen (es versteht sich von selbst, daß Muskelapparat und Schläfenkiefergelenke unverletzt sein müssen).

Wird aber der operative Eingriff nur so einfach ausgeführt, so wird sich gewiß die Retraktion wieder herstellen, trotz sorgfältigster lange fortgesetzter Nachbehandlung durch täglich verstärkte mechanische Erweiterung der Kieferspalte und Dazwischensetzen von irgend welchen die Annäherung verhindernden Körpern; vielmehr wird die Retraktion stärker wie vorher wegen der breiteren blutigen Oberfläche, der unvermeidlichen Adhäsionen und der dickeren, mehr ausgedehnten Narbe. Der Mangel an Epithelbekleidung, welche die Bildung neuer Adhäsionen verhindern sollte, und die Unmöglichkeit, die Elastizität und den Widerstand der häufig ganz narbig gewordenen Weichteile der Backen wieder herzustellen, sind die wesentlichen Ursachen des Mißerfolges.

Die Chirurgen verließen also die Methode der systematischen, nach Zerreißung der narbigen Adhäsionen durch Holzkeile oder Instrumente ausgeführten Dilatation, eine Methode, die, wie gesagt, nur in einzelnen Fällen von geringgradiger Kieferklemme von Nutzen

sein kann — und wandten sich auf die epidermoidale oder kutane Plastik, um die der Excision oder Zerreißung der Narbe folgenden Defekte auszugleichen..

Indem ich eine kurze Übersicht der zu dem eben genannten Zwecke gemachten Versuche vorausschicken will, werde ich auch diejenigen Eingriffe erwähnen, welche von manchen bei Exstirpation maligner Schleimhautgeschwülste (Krebs) zur Verhütung einer späteren Kieferklemme vorgenommen wurden.

Übrigens ein und dieselbe Methode, mit geringfügigen Modificationen, darf gleichermaßen auf beiderlei Fälle passen, nur daß die Lebensfähigkeitsverhältnisse und das Verwachsen der Lappen bei der actuellen Kieferklemme mit multiplen Verletzungen der Mundhöhle und der Zähne ungünstiger sind und die Technik häufig schwieriger.

Fig. 1.

Fig. 2.

Ich werde also die in verschiedenen Lehrbüchern der Chirurgie und speziellen Abhandlungen zerstreuten operativen Angaben zusammenfassen.

Nach der Exstirpation von Wangengeschwülsten, namentlich von der Schleimhaut aus, pflegten einige (Ewald, Albert) die Haut zu nähen, die Schleimhautdefekte zu tamponieren und 4 oder 5 Tage nachher Transplantationen nach Thiersch auszuführen.

Esmarch behauptet, daß kein Hindernis zum Öffnen des Mundes besteht.

Dieselbe Methode kann für narbige Kieferklemme gelten, wenn nur vorher die Adhäsionen überwunden und die Kiefer auseinander gebracht werden.

Ein dauernder Erfolg aber darf nur bei geringen Defekten erwartet werden. Ebenfalls sind Versuche, Schleimhautlappen aus

den nahestehenden Teilen auszunutzen fruchtlos geblieben, denn die Schleimhaut fehlt in den meisten Fällen auf den Wangen und dem Zahnfleische und die Nase kann nur sehr geringe Lappen liefern (Dieffenbach, O. Weber). Bayer (Narbige Kieferklemme. — Prager med. Woch. 1888, Nr. 34) (s. auch Esmarch) braucht einen Lappen aus der Gaumenauskleidung.

Oberst (Zur Behandlung der Wangenschleimhautdefekte. Deut. med. Wochenschr. 1890, Nr. 9) schuf in einem Falle von Krebs der Wangenschleimhaut je einen Schleimhautlappen aus der oberen und der unteren Lippe.

Biondi (Contributo alla plastica endorale. La clinica chirurgica. 1897, Nr. 9. e Rif Med. 1896. IV. 304; 1888. I. 99) will die Substanzdefekte durch einen Muskel-Schleimhaut-Zungenlappen ausgleichen, der aus dem entsprechenden Rande mit hinterer Basis ausgeschnitten und nachher in der Mitte der blutigen Oberfläche derart getrennt werden muß, daß der ganze Lappen fächerförmig auf den Defekt paßt.

Die Prozesse von Schleimhautverpflanzungen und Plastiken sind ungenügend, weil die zur Verfügung stehenden Teile zu gering sind und schwierig verwachsen; außerdem, auch wenn die Epithelisation der blutigen Oberfläche erzielt wird, stellt sich ebenfalls die Retraktion ein infolge Mangels einer hinreichenden Gewebsschicht, die der Wange eine gewisse Dicke und Elastizität gibt und der tiefen narbigen Verwachsung vorbeugen soll.

Die Synechien mit den Alveolarfortsätzen werden gering sein, sie können sogar fehlen, aber das Auseinanderbringen der Zahnbögen wird ein Hindernis in der Unausdehnbarkeit der Gewebe finden.

Fig. 3.

Die Biondische Methode würde auch diesen Übelstand vermeiden; das ist dem Autor in einem Fall von Exstirpation einer Wangengeschwulst mit unmittelbar folgender Meloplastik gelungen. Dennoch halte ich die Verwachsung der Lappen mit einer so ungeeigneten Wundfläche, wie sie nach der fast stets unvollkommenen Excision der Narben entsteht, für unwahrscheinlich, zumal bei den in solchen Fällen bestehenden schlechten Zahnverhältnissen, der Stomatitis und den unvermeidlichen Bewegungen der Zunge.

Daher wandten sich die Chirurgen der Hautplastik zu. Wir

können zweierlei Fälle unterscheiden: entweder der Defekt betrifft nur die Innenfläche der Wangen, d. i. die Schleimhautoberfläche bei intact bleibender Haut, oder die ganze Wangendicke ist dabei beteiligt. Ersteres findet bei der narbigen Kieferklemme statt, wenigstens in den gewöhnlichen Fällen, manchmal aber wird ein vollkommener Defekt beobachtet, oder die Wangenhaut ist narbig zusammengezogen, was gleichbedeutend ist. Letzteres wird häufiger bei den Exstirpationen von Wangengeschwülsten wahrgenommen; in solchen Fällen sind die Plastiken notwendig nicht nur der Ästhetik wegen, sondern auch um der Bildung der Kieferklemme vorzubeugen. Man kann dabei den Lappen aus der Kaumuskel-, Unterkiefer-, Schläfen-, Kinn-, Halsgegend u. s. w. nehmen, die Hautfläche derselben nach der Mundhöhle auf den Substanzdefekt umschlagen und ihn dann mit einem Lappen bedecken. Eine Doppelplastik kann auch mit ein und demselben Lappen vorgenommen werden, indem die Wundfläche desselben durch Verpflanzungen nach Reverdin bekleidet wird.

Kraske zieht einen unmittelbar nahe dem Defekt stehenden Lappen heran, dessen Stiel nach Gersuny auch bloß von Unterhautgewebe bestehen kann (Plastischer Ersatz der Wangenschleimhaut. Centralbl. f. Chir. 1887, Nr. 38, S. 706). Kraske konnte in einem Falle die Plastik gleich nach der Exstirpation eines Wangenschleimhautkrebses ausführen, indem er durch einen vorher präparierten Hautlappen 2 Schnitte legte, den einen vertikal durch die Unterlippe bis an das Kinn, den anderen horizontal längs des Unterkieferrandes. Beinahe die ganze Schleimhaut wurde nachher exstirpiert, und aus der Halshaut ein dreieckiger Lappen gebildet, dessen Basis dem Unterkieferrande, d. i. dem erstgenannten horizontalen Schnitte entsprach, folglich der Stiel bloß aus Unterhautgewebe bestand; die Lappen wurden nach oben umgeschlagen, mit der restierenden Schleimhaut vernäht und die Haut darüber gebracht (s. Fig. 1 u. 2). Die Operation war erfolgreich, nur die Spitze des Lappens wurde nekrotisch. Das Verfahren wird von Gersuny auch für die Kieferklemme vorgeschlagen.

Schimmelbusch präpariert aus dem Halse zwei Lappen, deren einer auf den anderen geschlagen wird.

v. Hacker und Eiselsberg brauchen für die Lappen glatte Haut anstatt der der Unterkiefergegend.

v. Hacker (Zur Plastik bei penetrierenden Wangendefekten. Zeitschr. f. Heilkunde, Bd. 9, 1888, S. 163), der schon vor der Veröffentlichung Gersunys den Fall persönlich untersucht hatte, schuf bei einem Fall von Wangenperforation mit partieller Kiefernekrose

zwei Lappen aus der Schläfen-, Wangen- und Halsgegend mit dem Stiele im Unterhautgewebe (s. Fig. 3 u. 4); auch hier soll der Erfolg nach v. Haker die Brauchbarkeit von Lappen mit bloß aus Unterhautgewebe bestehendem Stiel beweisen, und das Verfahren auch für die Kieferklemme gelten.

Wenn auch die Lebensfähigkeit und das Anwachsen der Lappen möglich, so ist es doch nichts weniger als sicher, und das beschriebene Verfahren ist nicht ohne weiteres vorzuziehen.

Hahn und Israel wenden ein anderes Verfahren an. Ersterer macht einen Brusthautlappen mit dem Stiele an das Schlüsselbein, Israel[1]) (Eine neue Methode der Wangenplastik. — XVI. Kongreß d. deut. Gesellsch. f. Chir., berichtet im Centralbl. f. Chir. 1897) präpariert den Lappen aus der seitlichen Halsgegend derart, daß der Stiel oben liegt und nach dem Umschlagen und Nähen eine Lappenstrecke zwischen dessen Basis und dem Rande des Substanzverlustes übrig bleibt, die dann in der Folge zur Bedeckung der Außenfläche nach der Durchschneidung des Stieles bestimmt ist (s. die Fig. in Esmarchs Lehrbuch).

Sind solche Lappen mit längeren, eine gewisse Strecke ohne in irgend einer Verbindung mit benachbarten Teilen stehenden Stielen lebensfähig? Sie sind es zweifelsohne in manchen Fällen; in Fällen von Kieferklemme aber, bei den oben gesagten Substanzverlusten, ist es wohl erlaubt daran zu zweifeln.

Weil ich auf diese Frage nicht näher eingehen möchte, verweise ich auf die Arbeiten von Maas (Über Plastik mit frischen gestielten Lappen aus entfernteren Körperstellen. — Arch. f. klin. Chir. 1885. Bd. 31, S. 559) und Hacker (Über den Ersatz grösserer Hautdefekte durch Transplantation frischer ein- und doppelstieliger Lappen aus entfernteren Körperstellen — Arch. f. klin. Chir. 1888. Bd. 37, S. 91), welche beide über erfolgreiche und erfolglose Fälle berichten.

Bardenheuer (Vorschläge zu plastischen Operationen bei chirurgischen Eingriffen in der Mundhöhle. — Arch. f. klin. Chir. 1892. Bd. 43; Festschrift für Thiersch, S. 32, und Plastische Operation zur Verhütung resp. Heilung der narbigen Kieferklemme. 20. Kongreß der deut. Gesellsch. f. Chir. April 1891, s. Centralbl. f. Chir. Bd. 26, S. 95. 1891) schlug zum Ersatz größerer, aus Krebs-

---

1) Israel teilte sein Verfahren im Kongreß von 1887 mit, Hahn behauptete während der Discussion, daß er sein eigenes schon längst angewandt, nicht aber publiziert hatte.

exstirpationen resultierender Wangendefekte vor, einen Lappen aus der Stirngegend anzuwenden, der so umgeschlagen werden soll, daß dessen Basis dem Jochbogen oder dem Nasenrücken entspricht und die Hautfläche die Innenfläche der Wange ersetzt. Die blutige Außenfläche kann nachträglich mit einem anderen Lappen aus dem Halse oder durch Transplantationen nach Thiersch bedeckt werden. Nach 10—12 Tagen wird der Stiel des Stirngegendlappens durchgeschnitten und der Überrest nach oben gezogen.

Wir werden weiter unten sehen, daß er ein gleiches Verfahren für die aktuell narbige Kieferklemme anwandte.

Esmarch behauptet, daß er den Doppellappen in ein und demselben Tempo schaffen konnte, indem er denselben aus der seitlichen Halsgegend nahm und den Stiel in unmittelbare Nähe des Substanzverlustes brachte, so daß das Umschlagen in umgekehrtem Sinne als bei den Verfahren von Hahn und Israel geschieht.

Auch Czerny (Ein Beitrag zur Wangenplastik mit gedoppeltem Halshautlappen. — Beitr. zur klin. Chir. Bd. 4. 1889, S. 621) machte einen längeren Lappen, der seine Basis am Jochbogen hatte und sich unten in die Halsgegend, etwa bis zum Mittelpunkt des M. sternocleidomastoideus erstreckte. Der Lappen wurde zwiefältig gebogen und durch Umdrehung zum Ersatz des Defektes gebracht, wobei er sowohl mit der Schleimhaut wie auch mit der Haut vernäht wurde. Erfolg.

In einem Falle von Wangenkrebs, wo fast die ganze Wange geopfert werden mußte, epithelisierte Partsch (Handbuch der prakt. Chir.) vor der Operation nach Thiersch die blutige Fläche durch Transplantationen des zur Plastik bestimmten Lappens; er hatte also bei dem operativen Eingriff einen beiderseits mit Epithel versehenen Lappen zur Verfügung. Übrigens ist das eben genannte Verfahren von vielen anderen erwähnt und angewandt worden: auf der blutenden Fläche nimmt man Transplantationen nach Reverdin vor, oder man wartet, bis Granulationen sich bilden (Plessing).

Ein gleiches Verfahren soll Codevilla mehrmals mit Erfolg gebraucht haben, wie er das im Kongreß der Italienischen Gesellschaft für Chirurgie 1904 behauptete.

Wir kommen nun zu solchen Fällen, wo der zu ersetzende Substanzverlust nur die Wangenschleimhaut betrifft, während die Haut sich mehr oder minder unverletzt ausweist; dazu gehören fast alle Fälle narbiger Kieferklemme.

Nach der Ablösung der Adhäsionen, nach der Excision der Narben und dem Auseinanderdrängen der Kiefer, was die Zerreißung der übrigbleibenden Adhäsionen zur Folge hat, ist es wie gesagt notwendig, den Defekt mit epithelisiertem Gewebe zu ersetzen, außerdem muß der Lappen dick genug sein, um der Wange eine hinreichende Widerstandsfähigkeit und Elastizität bei den Kieferbewegungen zu verleihen.

Jaesche (Zur operativen Behandlung der narbigen Kieferklemme. — Arch. f. klin. Med. 1868. Bd. 9, S. 226) durchschnitt in einem Falle narbiger Kieferklemme infolge eines Gewehrschusses die ganze Wangendecke vom Mundwinkel an bis zum M. masseter, löste die Adhäsionen ab und ließ die Ränder der so entstandenen Spalte, bei aufgesperrt gehaltenem Munde, vernarben. Beide Ränder bedeckten sich mit Epithel, so daß die Mundöffnung bis zum Vorderrande des Masseters verlängert aussah und die Kieferbewegungen möglich waren. Er durchschnitt alsdann die Haut und das Unterhautgewebe parallel den Rändern und 1 cm davon entfernt, schlug die Epithelfläche nach innen um, vereinigte die blutenden Ränder beider Lappen und nähte mit letzteren die restierende, vorher abgelöste Wangenhaut. Er bekam also eine mit Epithel bedeckte Innenfläche. Wie es vorauszusehen war, stellte sich in der Folge eine Retraktion ein, die eine weitere mechanische Behandlung in Anspruch nahm. Bei einem siebenjährigen Knaben mit bilateraler narbiger Kieferklemme nach Stomatitis gangraenosa infolge von Calomelverabreichung machte Gussenbauer (Über ein neues Verfahren der Stomatoplastik zur Heilung der narbigen Kieferklemme. — Arch. für klin. Chir. Bd. 21. 1877, S. 526) zuerst den Durchschnitt der Narben und die graduelle Dilatation; indem aber die Retraktion sich trotz dieser Behandlung wiederherstellte, präparierte er aus jeder Wange einen trapezoidalen, vorne 4 cm, hinten etwas breiteren Hautlappen mit hinterer Basis vor dem Ohrläppchen. Er schnitt nachher die übrig bleibenden Weichteile der Wange quer vom Mundwinkel bis zum Masseterrande durch, exzidierte die Narben und drängte die Kiefer stark auseinander. Nach diesem doppelseitigen Schnitte konnte jeder Hautlappen auf sich selbst umgeschlagen werden, so daß der Vorderrand mit der noch vorhandenen Schleimhaut unter dem M. masseter vernäht wurde, und die Hautfläche der vorderen Lappenportion nach der Mundhöhle sah. Nach 4 Wochen wurde der Stiel durchtrennt und auch die hintere Lappenportion nach vorne geschlagen, so daß nun die ganze Hautfläche des Lappens nach der Mundhöhle sah. Beim Nähen des Lappens benutzte er wie Jaesche die Ränder der

Spalte. Der äußere Substanzdefekt wurde beiderseits mit je einem viereckigen, hinten oben ansitzenden, dem ersteren parallel verlaufenden Hautlappen ersetzt. Am Ende wurde eine Cheiloplastik ausgeführt.

Der Ausgang war gut (s. die Figg. in der Abhandlung: Taf. IX F. 28—34; auch bei Trendelenburg, Deut. Chir. Lief. 35, 1. Hälfte); doch ist das Verfahren langwierig, mühevoll und die Resultate sind in kosmetischer Beziehung nicht befriedigend (siehe die Abbildungen). Bassini (Annali di Med. e Chir. Dec. 1878, Jan. und Feb. 1879) wandte die italienische Methode an, indem er nach Exzision der

Von der Seite.

Fig. 4.

Von vorne.

Fig. 5.

Narbenstränge einen 6 cm langen trapezoidalen Lappen mit unterer Basis aus der Haut der vorder-inneren Oberarmgegend nahm. Der Vorderarm wurde auf dem Kopfe fixiert, wie das der Fall bei der Rhinoplastik nach Tagliacozzo ist. Stiel am 14. Tage durchgeschnitten; Ausgang befriedigend. Der Vorteil dieses Verfahrens ist einleuchtend: keine Narbe auf Wange und am Halse; die Innenfläche der Backe wird aus feiner elastischer haarloser Haut gemacht. Trotzdem kann der Erfolg ausbleiben wegen der schwierig zu erzielenden Immobilisation, denn die geringste Spannung kann die Einheilung des Lappens bei der Schwierigkeit einer gründlichen Munddesinfektion verhindern. Tatsächlich wird das Verfahren, soviel ich weiß, nicht angewandt. Rotter (Beiträge zu den plastischen Operationen — 60. Nat. und Ärzt. Versamml. 1887; s. Centralbl. f.

Chir. 1887, Nr. 49, S. 927; s. auch Münch. med. Woch. 1889, Nr. 30) wandte auch einen so gestielten Oberarmhautlappen zum Ersatz eines Wangenschleimhautdefektes wegen Noma an, doch ließ er den oberen Teil desselben durch eine die ganze Wangendicke betreffende, vor dem vorderen Masseterrande ausgeführte Öffnung an die Innenfläche der Wange gelangen.

Bardenheuer präpariert, wie schon erwähnt, den Lappen aus der Schläfen- oder Stirngegend und bringt denselben in den Mund hinein durch eine von dem Nasenflügel bis zur Jochbeingegend geführten Spalte.

Auch Ceci (12. Congr. f. Chir. 1898) brauchte einen langen Stirnhautlappen. Den Czernyschen Fall haben wir schon erwähnt. Ähnlich ist Bramanns Verfahren (v. Örtel, Die Kieferklemme und ihre Behandlung. Halle 1896 Diss.), der einen sich bis etwa zur Mitte des Halses erstreckenden Lappen machte, dessen Basis zwischen Mundwinkel zum Schläfenbein-Kiefergelenk lag. Nach der Exzision der Narben, wurde der freie Rand des Lappens nach hinten umgeschlagen, so daß die blutenden Flächen mit einander in Verbindung kamen und der Unterrand mit den Schleimhautresten genäht wurde. Ausgang gut.

Die große Zahl der Verfahren verrät die geringe Aussicht auf Erfolg; viele derselben bieten auch Schwierigkeiten bei der Ausführung und keine Garantie hinsichtlich des endgültigen Schicksals der angewandten Lappen.

Deshalb wurden die Operationen nach Rizzoli[1]) (Durchtrennung des Unterkiefers) oder nach Esmarch[2]) (keilförmige Resection), die zu einer Pseudarthrose der kranken Unterkieferhälfte führen sollten und die Bewegungen des Kiefers seiner gesunden Hälfte überlassen, von vielen Chirurgen angewandt, mit gutem Erfolg hinsichtlich der Funktion, weniger bezüglich der Kosmetik. Versuche von Plastik wurden als unzulässig zurückgewiesen. Doch Rizzolis und Esmarchs Operationen stellen, abgesehen davon, daß dieselben keine

1) Rizzoli, Operazioni chirurgiche eseguite in diversi casi onde togliere la immobilita della Mascella inf. Memorie dell' Acc. delle scienze di Bologna. 1858.

2) Esmarch, Die Behandlung der narbigen Kieferklemme durch Bildung eines künstlichen Gelenkes im Unterkiefer. Kiel 1860.

Bezüglich der Priorität führte Rizzoli seine erste Operation den 14. Mai 1857 aus. Die erste Operation nach den Angaben Esmarchs wurde von Wilms 1858 vorgenommen.

Anwendung in den Fällen bilateraler Kieferklemme finden, gewiß nicht das Beste dar, auch wenn die erzielte Pseudarthrose erreicht wird; außerdem wird manchmal dieses Ziel auch nicht erreicht, wie das in meinem ersten Fall geschah, indem eine viel zu kleine Knochenresektion oder die Sorglosigkeit des Patienten bezüglich der nachträglichen Dilatationen eine neue Verwachsung verursachten und so sich wieder der Status quo ante der Kieferklemme einstellte.

Deshalb dachte ich bei meinem ersten, in der med. Akademie zu Rom und im Congreß der Italienischen Gesellschaft für Chirurgie pro 1904 vorgestellten Kranken ein neues autoplastisches Verfahren aus, indem ich einen viereckigen länglichen Lappen anwandte, dessen Basis oben an der Wange oberhalb des Unterkieferrandes und letzterem parallel liegt (s. Fig. 1, cd) und vom Mundwinkel in geringer Entfernung bis zum Vorderrande des Masseter reicht. Der Lappen erstreckt sich nach unten und etwas nach hinten eine Strecke von etwa 6 cm weit (a b c d): die Haut wird aus dem Unterhautgewebe abgelöst, von unten her bis die Basis entsprechend der Vorderfläche des queren Unterkieferastes erreicht wird. Dann wird der Lappen nach oben auf die Wange umgeschlagen und die Mundhöhle gleich unterhalb des Lappenstieles entsprechend der unteren Plica geniogingivalis durch das Messer eröffnet (Fig. 2 c′ d′).

Der Schnitt betrifft also die ganze Dicke der Weichteile, mit Ausnahme der im Lappen auspräparierten Haut. Er ist so breit wie der Lappen selbst im Verhältnis zur Ausdehnung der die Kieferklemme verursachenden Narbe resp. zu dem Substanzverlust. Durch die gelegte Öffnung wird die Spitze des schon emporgeschobenen Lappens in die Mundhöhle hineingebracht, alsdann wird der Lappen innen derart ausgebreitet, daß er genau den Substanzdefekt an der Innenfläche der Wange ausfüllt, und seine blutige Fläche in unmittelbare Verbindung mit der blutigen Wangenfläche tritt, während die Hautfläche der Mundhöhle entspricht.

Der Lappen wird in dieser Lage mit der übrig bleibenden Schleimhaut vernäht. Das gelingt wohl leicht am vorderen Rande, indem man die Stiche zwischen dem Lappen und der Schleimhaut gleich hinter dem Mundwinkel legt; schwieriger ist die Befestigung oben, entsprechend der wieder herzustellenden oberen Plica geniogingivalis, wo jeder Schleimhautrest fehlt und der Lappen mit der blutenden Fläche des Zahnfleisches in Verbindung gebracht wird; am schwierigsten ist endlich die Fixierung des hinteren Winkels resp. Randes in der Tiefe der Wange, weil man die Stiche weder

von der Mundhöhle noch von der Wunde her legen kann. Deshalb verwandte ich einen oder zwei Hängestiche nach Bassini, indem ich die tiefe Lappenspitze an passender Stelle fixierte, die Fäden durch die ganze Wangendicke zog und auf der Haut zusammenknüpfte. Der Lappen wird also durch die Hängestiche in zweckmäßigster Stellung und in der gewünschten Höhe gehalten.

Die äußere Wunde wird im ersten Tempo dadurch bedeckt, daß die beiden senkrechten Schnitte in der lateralen Halsgegend nach unten fortgesetzt werden, woraus ein neuer Lappen mit der unteren Basis entsteht, der emporgezogen wird (s. Fig. 3).

Die nachträgliche Behandlung ist einfach. Während der ersten Tage ist die Wange stark geschwollen; wiederholte und lang protrahierte Spülungen sind unentbehrlich, wobei die Flüssigkeit durch das Eintrittsloch des Lappens ausfließt.

Am dritten Tage können die durch die Wange gelegten Hängestiche weggenommen werden; am fünften auch die in der Mundhöhle gelegenen und die äußeren des zweiten Lappens; am zehnten Tage schneide ich den Stiel so nahe wie möglich der Mundhöhle durch, schlage den nun abgelösten unteren Lappenrand nach innen um und fixiere denselben mittelst zwei oder drei Catgutnähten in dieser Stellung, dann schlage ich das mit der Wange in Verbindung gebliebene Ende nach außen um und fixiere dasselbe an den oberen wieder angefrischten Rand des zweiten Lappens, woraus eine so ⌐ gestaltete Narbe entsteht.

Systematische Dilatation der Kiefer mittelst Obbièsschen Dilatators oder eines Kegels (wie σ), der dem Kranken selbst anvertraut werden kann, sind natürlich täglich auszuführen.

Ich wandte mein Verfahren in zwei Fällen an, deren klinische Geschichten ich hier kurz zusammenfasse. Ich lege auch die bezüglichen Photographien bei.

1. Ialcioni, Emilio, Handlanger, 18 Jahre alt, unverheiratet, aus Torrita Tiberina (Rom) (Osp. S. Giacomo, Inscriptionsn. 306). Als er 5 Jahre alt war, litt er an einer akuten Rachenentzündung, die bei zunehmender Schwellung und hochgradigem Fieber auf die Wange übergriff. Nach der Genesung blieben die Kiefer geklemmt. Vor zwei Jahren wurde der Unterkiefer an den Narben durchtrennt; gleich nach der Operation konnte der Mund leicht aufgemacht werden, leider aber stellte sich bald die Klemme wieder her. Die Narben nehmen die ganze Innenfläche der Wangen und des Zahnfleisches bis zum Vorderrande des M. masseter ein. Die Zähne sind so mächtig zusammengedrängt, daß die oberen zwischen die unteren, und umgekehrt eingekeilt sind; das Sprechen ist behindert; die Nahrungsaufnahme ist nur flüssig möglich. Der M. masseter und das Kiefergelenk sehen normal aus.

Die Operation nach dem obengenannten Verfahren wurde den 9. Februar 1904 vorgenommen. Verlauf ziemlich gut: während der ersten Tage starke Wangenschwellung nebst Temperatursteigerungen bis 38,9° (am 3. Tag). Häufige Spülungen wurden ausgeführt; danach hörten die Entzündungssymptome auf und die Temperatur wurde normal. Den 19. wurde der Stiel durchgeschnitten und das Loch verschlossen: der Lappen ist lebensfähig, nur die vordere Spitze eine kurze Strecke nekrotisch.

Jetziger Zustand (Sept. 1905), nach ca. 11 Monaten, sehr befriedigend.

2. Antonelli, Maria, 19 Jahre alt, Näherin, unverheiratet, aus Rom (Osp. S. Giacomo, Inscriptionsn. 813).

Vor zwei Jahren wurde dieselbe im Verlaufe einer Typhusinfektion von Stomatitis ulcero-gangraenosa betroffen, die besonders in der linken Wange lokalisiert war. Sie genas davon, aber die Kieferbewegungen wurden

Von der Seite.

Fig. 6.

Von vorne.

Fig. 7.

immer mehr gehemmt bis eine vollkommene Klemme auftrat: es gelingt keinerweise irgend ein Instrument zwischen die Zähne zu stecken. Die Plica geniogingivalis sinistra ist geschwunden, durch Narben ersetzt. Nahrungsaufnahme schwierig, nur für Flüssigkeiten möglich; Sprechen behindert; Kaumuskeln und Unterkiefergelenk normal.

Operiert den 24. Juli 1904; Verlauf ganz gut; die Temperatur erreichte ein Maximum von 37,4. Den 1. August wird der Stiel durchgeschnitten und die Öffnung verschlossen. Sie genas und verließ das Spital den 11. September. Auch noch jetzt bester Zustand.

Im ersten Falle ist 11 Monate nach der Operation die Genesung stabil. Ich habe gerade aus diesem Grunde die Veröffentlichung meines Verfahrens aufgeschoben, weil der unmittelbare Ausgang solcher Plastiken häufig gut scheint, während in der Folge unerwartete Enttäuschungen stattfinden können. Mein erster Kranker weist heutzutage einen noch besseren Zustand auf wie gleich nach dem operativen Eingriff; das Auseinander-

bringen der Zahnbögen vollzieht sich sehr gut $1^1/_2$ cm weit; Kauen und Sprechen zeigen nicht das geringste Hindernis; an der Innenfläche der Wange ist der Lappen noch von der übrigen Schleimhaut wegen Mangels an ausgeprägter Rosafarbe und markierter Erhabenheit zu unterscheiden: derselbe ist glatt, haarlos, dick und läßt nicht die geringste Retraction vermuten. Auch das kosmetische Resultat ist befriedigend: der Mann dient jetzt als Krankenwärter in der Poliklinik Umberto I. Auch das im Juli operierte junge Mädchen befindet sich ganz gut.

Ich meine dieses Verfahren ist jedem anderen vorzuziehen in den gewöhnlichen Fällen.

Die Tatsache, daß die Wange nicht durchtrennt, sondern lediglich eine kurze Strecke im unteren seitlichen Teil nach der Ablösung des Hautlappens gespalten wird, hat zur Folge, daß die Außenseite der Wange, die durch den hineingezogenen Lappen verdickt wird, verschont bleibt. Die Narbe ist also sehr gering, das kosmetische Resultat vortrefflich, der Lappen unter günstige Ernährungs- und Einheilungsbedingungen gebracht, schließlich die Wange dick und elastisch genug, um den Kiefern ziemlich weite Bewegungen zu gestatten und gegen Retractionen selbst gesichert zu bleiben [1]).

Die schon oben angestellten kurzen Betrachtungen über die Methoden von Jaesche und Gussenbauer zeigen, daß die aus der Operation resultierenden Narben ausgedehnt und entstellend sind; auch gelingt es nicht bei der Durchtrennung der ganzen Wange einen elastischen, sich nicht retrahierenden Lappen zu erhalten. Durch die nicht zu vermeidende Verletzung des Ductus Stenonianus kann außerdem dieser, bei Anwendung der gedoppelten Lappenplastik, nicht in die Mundhöhle einmünden, woraus dann eine Fistel resultiert. Das findet bei meinem Verfahren nicht statt, einmal weil die Narben von der Mundhöhle her exzidiert, also die Verletzung des Ganges nur an der Innenfläche der Wange möglich ist, zweitens weil der horizontale Schnitt auf dem Unterkieferschenkel weit unter den Verlauf des Ganges fällt.

Von diesem Gesichtspunkte aus sind die Verfahren von Israel und Hahn besser, zumal dieselben gewissermaßen mit meinem

1) Ein dritter von Prof. Pascale in Neapel operierter Fall, welchen ich aus mündlicher Mitteilung kannte, mag hier angeführt sein. Es handelte sich um ein 17jähriges Mädchen, bei dem die Kieferklemme schon aus dem Kindesalter stammte, und die verschiedensten Operationen bereits vorgenommen worden waren. Herr Prof. Pascale schreibt mir: „Ich teile Dir heute mit Vergnügen mit, daß die seit mehr als 1 Monat nach deinem Verfahren operierte Kranke beinahe genesen und das Resultat vortrefflich ist."

eigenen kombiniert werden können, indem die Lappen aus der Supraclavicular- resp. Brustgegend auspräpariert, dann durch einen die ganze Dicke durchdringenden am horizontalen Schenkel des Unterkiefers (Plica geniogingivalis inf.) geführten Schnitt in die Mundhöhle eingebracht werden. Der Unterschied liegt darin, daß der Schnitt in diesem Falle auch die Haut trifft und die Basis des Lappens weiter unten entfernt liegt.

Diese Modification würde den Vorteil haben, daß bloß eine Quernarbe zurückbleibt, indem nach der Durchschneidung des Lappens nahe der Öffnung das Überflüssige nach unten in die Supraclavicular- resp. Brustgegend zurückgelegt werden kann; außerdem hat man glatte haarlose Haut. Dies aber gleicht den großen Nachteil nicht aus, der in dem erschwerten Anwachsen des übermäßig langen und mit Gefäßen nur wenig versorgten Lappen besteht.

Wenn also das Verfahren vorteilhaft für die unmittelbar nach der Exstirpation von Wangengeschwülsten durchgeführten Meloplastiken sich erweist (und auch in solchen Fällen kann der Erfolg manchmal fehlen[1]), so ist es ungeeignet für die Kieferklemme. Daher habe ich trotz der genannten Vorteile und meiner anfänglichen Neigung, die Methode an meinem zweiten Fall zu verwenden, mich entschlossen, nach eigenem Verfahren vorzugehen, und das geschah mit großem Erfolge.

Die angeführten Gegengründe gelten in höherem Maße noch für Bassinis und ähnliche Operationen; so auch für das Rittersche Vorgehen, weil hier die Wahrscheinlichkeit für das Einheilen eines aus dem Oberarm entnommenen Hautlappens noch geringer ist.

Ritter legte den Lappen durch einen in der Wange unter Schonung des Mundwinkels ausgeführten Schnitt, der Schnitt verlief aber senkrecht vor dem Rande des M. masseter und betraf die ganze Dicke. Es ist überflüssig zu bemerken, daß dabei die Verletzung des Stenonschen Ganges fast unvermeidlich und die der Facialisverzweigungen sicher ist. Das Verfahren von Bardenheuer und von Ceci, abgesehen davon, daß es den Nachteil der längeren Lappen nicht vermeidet (siehe oben), ist gewiß gut und erfolgreich vom funktionellen Gesichtspunkte aus. Die Entstellung

1) Gussenbauer (l. c.) erwähnt am Schlusse seines Aufsatzes, daß die Lappen aus der Schläfen- und Halsgegend gut sind, doch muß für ihre Ernährung gesorgt werden. Siehe besonders die citierten Arbeiten von Maas und v. Hacker. Letzterer ist neuerdings auf die Frage gelegentlich einer Mitteilung von Steinthal zurückgekommen (s. Centralbl. f. Chir. 1904. Nr. 31. S. 903).

ist jedoch hochgradig; deswegen ist das Verfahren meiner Ansicht nach nur in solchen Fällen anzuwenden, in welchen die Klemme umfangreich und die Narben ausgedehnt sind, man also große Lappen nötig hat, wie in dem Fall von Ceci.

In den meisten gewöhnlichen Fällen ist aber ein solches Verfahren dem meinigen, welches keine Narben hinterläßt, nicht vorzuziehen.

Beim Mann wird die so ⌐ gestaltete Narbe durch den Bart bedeckt; jedenfalls sind die senkrechten Narben größtenteils unter dem Unterkieferrande verborgen; auch der horizontale Schnitt kann, wenn man es wünscht, weiter nach unten verlegt werden, indem man die Ablösung des Lappens nach oben etwas beschränkt und die Mundhöhle weiter oben eröffnet.

Der einzige von Ceci und Ruggi gemachte Einwand, als ich meinen ersten Fall in der Italienischen Gesellschaft für Chirurgie vorstellte, war der, daß eine Haarbedeckung des Lappens eintreten könne. Das gilt nur für Männer; aber auch bei diesen ist schon von vielen Seiten beobachtet worden, daß die in die Mundhöhle gelagerte Haut nach und nach die Hornschicht verliert und ein schleimhäutiges Aussehen annimmt.

Schiavoni (Modificazioni cliniche e anatomo-istologiche delle pelle e delle mucose ectopiche. Il Policlinico, Sez. Chir. 1895, Febr.) zeigte bei Hunden, daß in die Mundhöhle transplantirte Hautlappen wichtige Umwandlungen aufweisen, namentlich den vollkommenen Verlust der Pigmentation und die Verdünnung der ganzen Hornschicht.

Was die Haare betrifft, so fand er nach einem Jahr atrophische Follikel an den Rändern, normale aber in der übrigen Oberfläche, wo auch die Talg- und Schweißdrüsen unverändert geblieben waren.

Gussenbauer beobachtete in seinem Falle, daß die Haut nach 15 Monaten fast das Aussehen einer Schleimhaut erhalten hatte, die zur Zeit der Transplantation zahlreich vorhandenen Haare waren weggefallen. Er bemerkt dazu, daß auch wenn die Anwesenheit von Haaren in manchen Fällen, z. B. bei der Ektopie der Harnblase, zur Bildung von schädigenden Incrustationen führen kann, die Reinigung im Munde leicht, jedenfalls die Störungen nur sehr gering sind. Bei solchen Tieren, deren Mundschleimhaut mit Haaren besetzt ist, kommt es nie zu Incrustationen oder anderen Störungen (s. auch v. Hacker, l. c. Zeitsch. f. Heilk., der auch die Persistenz von Haaren auf dem Lappen beobachtete).

Bitschl (Meloplastik aus unmittelbarer Umgebung. Münch. med.

Woch. 1889. Nr. 15) wies nach, daß die verschiedenen spezifischen Elemente der Haut atrophisch werden, daher die Haare nicht wachsen und die Haut das Aussehen von Schleimhaut annimmt. In meinem ersten Falle (19jähriger Mann), ist der Lappen stets ohne Haare geblieben, obwohl schon zahlreiche feine Härchen in den nahestehenden Teilen der Wange und den Unterkiefergegenden vorliegen; die Haut hat in der Mundhöhle eine Rosafarbe angenommen und ist glatter geworden, wenn sie sich auch durch eine Farbendifferenz, ihre Dicke und Consistenz von der übrigen Schleimhaut unterscheidet. Man darf also annehmen, daß Haare nicht oder in beschränktem Maße wachsen, jedenfalls keine bemerkenswerte Störungen verursachen können.

XXIV.

Über die Nachbehandlung der chirurgischen Tuberkulose.[1])

Von

Dr. C. Kraemer, Sanatorium Böblingen (Württemberg).

Die Heilung eines Kranken von Tuberkulose der Knochen und Gelenke, der Urogenitalorgane, des Peritoneums, der Drüsen oder Haut, durch operative oder orthopädische Maßnahmen bietet bekanntermaßen keinerlei Garantie für eine Wiedererkrankung desselben an Tuberkulose, an gleicher Stelle oder in anderen Organen (vorzüglich in den Lungen), in kurzen oder erst nach langen Jahren. Es fehlt also noch ein befriedigender Abschluß der Behandlung der direkt angreifbaren, allgemein gesagt chirurgischen Tuberkulose. — Auf die Möglichkeit einer Abhilfe darin hinzuweisen, ist der Zweck der folgenden Zeilen.

Vor Chirurgen braucht man über die auffallenderweise oft noch bezweifelte, unbestimmt lange währende Latenz der Tuberkulose nicht weiter zu diskutieren, da jeder sich gelegentlich bei Korrekturoperationen direkt davon überzeugen kann[2]), und da auch ihr Vorhandensein sich zuweilen z. B. nach Traumen, Brisement forcé usw. recht unangenehm bemerkbar machte. Wenn man also damit rechnen darf, daß für gewöhnlich eine spätere Wiedererkrankung der chirurgisch Tuberkulösen nur dem Zurückbleiben latenter Herde ihren Ursprung verdankt, so lautet die Aufgabe ganz bestimmt: Kranke der erwähnten Art sollen nach Beendigung der ersten Behandlung auf das Vorhandensein weiterer tuberkulöser Herde, an gleicher oder entfernter Stelle, untersucht, und davon befreit werden. Die Erfüllung dieser Forderung hängt natürlich

---

1) Nach einem im Stuttgarter ärztlichen Verein gehaltenen Vortrag.

2) Mosetig-Moorhof berichtete unlängst wieder über zwei solcher Fälle (Wiener klin. Wochenschrift 1904, Nr. 49).

in erster Linie von der Möglichkeit der Erkennung und Heilung der latenten Tuberkulose ab.

Daß wir — bei sachgemäßer Anwendung! — im Tuberkulin ein untrügliches Mittel zur Erkennung der Tuberkulose, und zwar auch schon der latenten Tuberkulose besitzen, dürfte keinem berechtigten Zweifel mehr unterliegen. Ich glaube daher, daß es nicht nötig ist, hier weiter darauf einzugehen, und verweise wegen des Näheren auf eine soeben erschienene eigene Arbeit[1]), die viele Details darüber enthält. Nach meiner ziemlich großen Erfahrung stimme ich dem unbedingt anerkennenden Urteil aller Tuberkulinkenner, welche allein darüber zu hören sind, vollkommen bei[2]).

Auch die Frage der Heilbarkeit der Tuberkulose in der hier in Betracht kommenden Form (latent oder wenig vorgeschritten) glaube ich bejahen zu können.

Bei Gelegenheit dieses Vortrages habe ich im Stuttgarter ärztlichen Verein eine jetzt 16jährige, ehemals an geschlossener Lungentuberkulose leidende Patientin vorgestellt, welche vor 2 $^1/_4$ Jahren von hier entlassen, nach 9 $^1/_2$ Monaten, und dann nach weiteren 1 $^1/_2$ Jahren mit Tuberkulin nachgeprüft, und dabei gesund befunden wurde, trotz Anwendung hoher Dosen, und trotzdem daß das Mädchen als Kind wenig bemittelter Eltern in ungünstigen sozialen Verhältnissen die ganze Zeit lebte. Bei der Aufnahme hatte sie schon auf $^2/_{10}$ mg Tuberkulin stark reagiert.

Ein Zufall ist bei dem ganz gleichsinnigen, fast gesetzmäßigen Verlaufe einer sich stets mehrenden Zahl von Fällen, für welche die vorgestellte Kranke nur ein Beispiel bildet, und auch bei der Hartnäckigkeit, mit welcher die Krankheit bei der ersten Kur der Einwirkung lange trotzte, ganz ausgeschlossen. Die Tatsache, daß einstige tuberkulöse, jetzt in voller Gesundheit lebende Patienten noch Jahr und Tag, wenn also eine Nachwirkung der therapeutisch angewandten Präparate (Tuberkulinimmunität) wegfällt, auf hohe Tuberkulindosen nicht mehr reagieren, kann vielmehr nur darin ihre Erklärung finden, daß entweder die Tuberkulose völlig

1) Über die Häufigkeit der Tuberkulose des Menschen nach den Ergebnissen von Leichenuntersuchungen und Tuberkulinprüfungen, und ihre Bedeutung für die Therapie. Ztschr. f. Hyg. und Inf.-Krkh. Bd. 69, Heft 2.

2) Malm, Direktor des Veterinärwesens in Norwegen, sagt in einer zusammenfassenden Arbeit (Ztschr. f. Tub. und Heilst. Bd. VI. H. 1) darüber: „Das Tuberkulin ist in diagnostischer Hinsicht ein so gut wie unfehlbares Mittel; der Grund von möglicherweise stattgefundenen Irrungen ist in den Unvollkommenheiten der Untersuchungen und der Handhabung der Methode, nicht im Tuberkulin selbst zu suchen". — Sein Urteil ist deshalb von besonderer Wichtigkeit, weil wir den Tierärzten, bei der reichen Gelegenheit zur Autopsie, einen maßgebenden Einfluß auf diese Frage einräumen müssen.

bei ihnen abgeheilt oder wenigstens so abgekapselt ist, daß wir praktisch auch von Heilung sprechen dürfen (letzteres ist nach allem, was wir aus kontrollierenden Autopsien an Menschen und besonders zahlreich an Tieren wissen, viel weniger wahrscheinlich; jedenfalls dürfte ein solches Vorkommnis nicht die Regel bilden)[1]). Die von mir und anderen geübte Methode besteht in der kombinierten Anwendung des klimatisch-hygienisch-diätetischen Regimes und der Tuberkulinpräparate. Von den beiden Komponenten dieser Behandlung erfreut sich jede einer zunehmenden Anerkennung, so daß es nur eine natürliche Sache ist, wenn sie zusammen noch besser wirken. Es ist das übrigens nicht bloß eine quantitative Steigerung der therapeutisch wirkenden Faktoren, sondern wahrscheinlich eine wichtige gegenseitige Ergänzung derselben, wie ich schon in einer früheren Arbeit ausgeführt habe[2]). Daß endlich diese kombinierte Therapie der Tuberkulose bei der geringsten Ausbildung der Krankheit, in noch unkomplizierter Form, am besten wirken muß, ist ein fast selbstverständlicher logischer Schluß.

Damit sind die praktischen Direktiven für die oben gestellte Aufgabe gegeben: die in Rede stehenden Patienten werden mit Tuberkulin nachgeprüft, und im Falle der positiven Reaktion systematisch nachbehandelt. Die Methode der Behandlung ist an und für sich irrelevant, gerade wie es für die Beseitigung einer Lokaltuberkulose gleichgültig ist, ob die Operation so oder so gemacht wird. Die Hauptsache bleibt immer der Nachweis der Heilung durch den negativen Ausfall der Tuberkulinnachprüfung, welche die vorhergehende Behandlung nur insoweit berücksichtigen muß, als sie vielleicht eine Tuberkulin-Immunität geschaffen haben kann. In diesem Falle sind größere Pausen einzuschalten, oder höhere Dosen zu wählen (bezw. beides). — Die erwähnte Patientin kann als Paradigma dafür dienen[3]).

Die Notwendigkeit gegen Individuen, welche anscheinend von chirurgischer Tuberkulose geheilt sind, in der beschriebenen Weise

---

1) Wenn die Chirurgen öfters vor einer vorzunehmenden Korrektionsoperation den Patienten mit Tuberkulin prüfen würden, so ließe sich diese Frage bald entscheiden. Dabei wäre auf eine lokale Reaktion besonders zu achten.

2) Das Prinzip der Dauerheilung der Tuberkulose. Tübingen, Fr. Pietzker. 1904.

3) Als Normaldosierung des Tuberkulins bei diagnostischer Anwendung kann gelten: 1, 5, 10, 10 mg (4 Inj. sind nötig!). Injektionsort: die Rückenhaut. Bei jugendlichen, schwächlichen oder bei hinreichend suspekten Personen fängt man mit einigen Zehntel-Milligramm an. Die Reaktion soll eine ausgesprochene sein, d. h. die Temperatur um mindestens 1° erhöht sein. Bei zweifelhaftem Ausfall der Probe wiederholt man die vorhergehende Dose. Unter Umständen sind mehr als 4 Injektionen nötig.

vorzugehen, mögen einige Beispiele illustrieren, obwohl das fast überflüssig erscheint:

I. 25jähriges Fräulein, hatte schon als kleines Kind Drüsen und war immer etwas bleich, auch in späteren Jahren. Im 4. Jahre schon Drüsenoperationen. Später mehrfache Soolbadekuren (Jaxtfeld), dann war alles gut. Im 24. Jahre Lungentuberkulose (cavernöse hochfieberhafte Phthise).

II. 42jährige Frau, hatte vor 8 Jahren Pleuritis. 1 Jahr darauf. also vor 7 Jahren, wurde sie wegen Tuberkulose eines Mittelhandknochens operiert, worauf rasche Heilung eintrat. Dann war sie ganz gesund bis Herbst 1903, wo sie unter hohem Fieber an Lungentuberkulose erkrankte.

III. Eine 35jährige phthisische Frau hatte 4 Jahre zuvor eine Mastdarmfistel gehabt.

IV. 23jähriger Student, der im 16. Jahre an Rippenfellentzündung litt. 6 Jahre später wurde ihm der eine Unterschenkel wegen Fußgelenkstuberkulose amputiert. 1 Jahr darauf Lungenerkrankung mit Blutungen und Fieber.

V. 20jähriges Fräulein, wurde im 12. Jahre von tuberkulöser Wirbelentzündung mittelst Extensionsbehandlung geheilt, worauf sie sich einer blühenden Gesundheit erfreute, bis sie nun von einer Lungenaffektion ergriffen wurde (II. Stadium, viele Bazillen).

VI. 31jährige Frau. Vor 8 Jahren Adnexexstirpation wegen Tubentuberkulose. 6 bis 7 Jahre darnach plötzlich heftige Hämoptoe mit hohem Fieber, welche sich später noch öfters wiederholte. Es bestand eine ziemlich ausgebreitete Lungentuberkulose. Die Patientin bekam während der Tuberkulinreaktionen öfters Schmerzen in der linken unteren Bauchseite.

Solche herausgegriffene Fälle, die wohl jeder beschäftigte Arzt mit verschiedenen Modifikationen zu vermehren wüßte, reden doch eine deutliche Sprache! Zwar ist es vielfach, eben im Bewußtsein eines noch bestehenden Mangels, der Brauch von Lokaltuberkulose geheilten Patienten eine nachträgliche klimatische Erholungskur anzuraten. Aber solche Nachkuren sind zur Heilung einer latenten Tuberkulose einmal absolut nicht ausreichend, und dann sind sie viel zu unbestimmt, sowohl in der Indikation: Kranke, bei denen alles Tuberkulöse entfernt wurde und welche auch im Körper keinen Herd mehr bergen, würden weitere Kuren ohne Not gebrauchen, als auch besonders im Abschluß der Kur: niemand weiß, wann und ob der Kranke nun endlich geheilt ist. Hier kann eben nur das Tuberkulin Klarheit schaffen. Bei den soeben angeführten Kranken z. B. hätte dieses diagnostische Mittel zweifellos jedesmal nach Abschluß der ersten Behandlung, ebenso in der ganzen Zwischenzeit bis zum

Beginn der Wiedererkrankung, uns Kenntnis von einer noch bestehenden latenten Tuberkulose gegeben und dadurch zu einer weiteren Behandlung aufgefordert, wodurch dann die zweite Erkrankung verhütet worden wäre.

Von der Frage der praktischen Durchführbarkeit dieses Verfahrens will ich hier absehen. Zunächst müßte man sich eben zufrieden geben damit, daß man so handelt wo man kann, oder wo die Zeichen bestehender Tuberkulose besonders dazu einladen (siehe weiter unten). Tritt der Vorteil erst einmal zur Evidenz hervor und beginnt das Vorgehen zu einer selbstverständlichen Handlungsweise sich auszukristallisieren, dann werden sich die Kreise schon von selbst weiterziehen und es werden sich Mittel und Wege finden auch die ärmere Bevölkerung, die es ja am dringendsten nötig hätte, daran teilnehmen zu lassen. Die Volks- und noch zu gründende Kinderheilstätten könnten da segensreich eintreten.

Ein Haupteinwand gegen die gestellte Forderung besteht aber in der allen Chirurgen geläufigen Tatsache, daß eine ganze Reihe ihrer Kranken nach der operativ oder konservativ beendigten Behandlung zeitlebens gesund bleibt. In der Tat, wenn alle diese Kranken später an Phthise usw., zugrunde gingen, dann freilich bedürfte die Notwendigkeit der geschilderten Nachbehandlung keiner weiteren Erläuterung. Das ist ja glücklicherweise nicht der Fall.

Unnötig könnte das Vorgehen zunächst erscheinen:

1. Bei Kranken, welchen mit der Operation alles Tuberkulöse entfernt worden ist und welche auch sonst keinen Herd mehr in ihrem Innern bergen (Grenzfall: Leichentuberkel bei einem Gesunden). Am wenigsten zu erwarten ist ein solch glückliches Vorkommnis bei länger dauernden oder überhaupt schwereren tuberkulösen Lokalaffektionen, und dann besonders auch bei visceraler Lage derselben (wie Urogenitaltuberkulose, vgl. Fall 6, wo noch nach 8 Jahren eine lokale Tuberkulinreaktion auf einen an Ort und Stelle zurückgebliebenen Rest hinwies. — Bei Halsdrüsentuberkulose kann man mit fast absoluter Sicherheit auch auf das Vorhandensein erkrankter Bronchialdrüsen schließen.

2. Wenn zurückbleibende geringfügige Tuberkulosereste nach Entfernung des größten, eigentlich krank machenden Herdes spontan zur Abheilung kommen. Das kommt vor nicht nur im eigentlichen oder benachbarten Operationsgebiet (vgl. das Zurückgehen von Ureter- oder Blasentuberkulose nach Exstirpation der kranken Niere), sondern auch an entfernter Stelle (bekannter Fall von Seligmann; Dissert.

von Addiks usw.). Heilende, durch Autotuberkulinisation entstandene Stoffe im Blute welche auf die kleineren Herde nun eine größere Macht besitzen, könnten da wirksam sein. Dabei ist aber die Möglichkeit nicht von der Hand zu weisen, daß durch die genannte Nachbehandlung solche Überbleibsel nicht nur rascher und sicherer, sondern vielleicht überhaupt erst — eine wohl zu beachtende Differenz! — geheilt worden wären. Zur spontanen Abheilung bis zum Ende hätte in diesem Falle die Kraft versagt. Durch das Tuberkulin wird ja auch die tuberkulöse Masse dem Blute und den spezifischen Stoffen darin zugänglicher gemacht, wenn man sich die Heilwirkung so denken darf.

Darauf muß nun entgegnet werden, daß man eben nur mittelst des Tuberkulins, gleich nach der Operation oder eventuell einige Zeit später, sich von dem Fehlen oder der Spontanheilung weiterer Krankheitsherde unterrichten kann. Reagiert der Geprüfte nicht, so bedarf er natürlich keiner Nachbehandlung mehr, ist vielmehr als gesund zu entlassen. Ich glaube kaum, daß die betr. Person die Befreiung von aller Furcht einer Wiedererkrankung, welche oft genug für ihren Beruf oder ihr ganzes Leben von ausschlaggebender Bedeutung sein kann, zu teuer erkauft hat mit der kurzen, ganz ungefährlichen Tuberkulinnachprüfung.

Viel häufiger ist aber einstweilig das Zurückbleiben manifester oder besonders latenter tuberkulöser Herde, sei es an Ort und Stelle (z. B. fast regelmäßig bei konservativer Behandlung) sei es entfernt davon (in den Lungen oder vorwiegend in den Bronchialdrüsen). Die Chirurgen wissen wohl, daß solche Herde jahre- und jahrzehnte lang in völliger oder anscheinender Ruhe zurückbleiben können. Sie wissen aber auch sehr gut, daß das stets ein gefährliches Ding ist, daß nach einem beabsichtigten oder unbeabsichtigten Trauma, oder auch von selbst, sich noch die schwersten lokalen oder allgemeinen Tuberkuloseformen entwickeln können als Zeichen der erhaltenen Virulenz der Tuberkelbazillen. Der feste Knochen wird dabei sicher noch mehr Gewähr für das Stillbleiben bieten, wie die Abkapselung in den Lungen, Drüsen und sonstigen Weichteilen. Auch hier können Traumen, interkurrente Erkrankungen (Masern, Pertussis, Influenza usw.), sportliche oder berufliche Überanstrengungen, Gravidität und Puerperium den trügerischen Gesundheitszustand jäh unterbrechen, wofür ich allwöchentlich Beispiele zu sehen Gelegenheit habe.

Eine latente Tuberkulose so geringfügig einzuschätzen, wie das

zurzeit vielfach geschieht, das ist — abgesehen von der früheren Unmöglichkeit der Erkennung und erfolgreichen Behandlung — ein Ausfluß der modernen Lehre, daß alle erwachsenen Menschen mit solchen Herden behaftet seien und daß die Tuberkulose in den meisten Fällen ganz von selbst heile. Gegen die Unhaltbarkeit dieser Lehre habe ich mich soeben in einer ausführlichen Abhandlung[1]) gewandt, worauf ich verweise. Auch sind in neuerer Zeit noch mehrere Gegner gegen dieselbe aufgetreten, so daß ich sie um so eher hier vernachlässigen zu können glaube, als ja zum großen Teile noch jugendliche Individuen bei der chirurgischen Tuberkulose in Betracht kommen, welche auch nach den Begründern der Lehre von der allgemeinen Häufigkeit der Tuberkulose noch viel seltener mit dieser Krankheit behaftet sind als Erwachsene.

Daß nicht jeder Mensch mit einem tuberkulösen Herd im Innern zugrunde geht, ist freilich eine unbestrittene Tatsache. Gerade das fernere Schicksal der einst mit chirurgischer Tuberkulose Behafteten, welche zweifellos mit wenigen Ausnahmen[2]) noch weitere Herde in sich haben, und doch nicht alle sterben, zeigt dies aufs deutlichste. Es würde also, bei obligater Tuberkulin-Nachprüfung und Nachbehandlung, sicher noch ein Teil der latent Tuberkulösen als Rubrik III (s. oben I und II) unter die unnötigerweise Geprüften und Behandelten fallen, sei es, daß ihre Tuberkulose später von selbst erloschen oder daß sie zeitlebens im latenten Zustande verharrt wäre.

Ich kann dagegen nur anführen: als Hauptpunkt die Unsicherheit eines solch günstigen Ausgangs, welcher an Häufigkeit auch entschieden sehr stark überschätzt wird. Oft wird es zwar nur Sache des Zufalls sein, wenn durch eine äußere Veranlassung (s. oben) die Wiedererkrankung angefacht wird. Aber wer vermag solchen Einwirkungen sicher zu widerstehen? Ist eine derartige ständige Gefahr und die dadurch vielleicht gebotene vorsichtige Lebensführung nicht viel, viel schlimmer als die kleinen Unannehmlichkeiten einer relativ kurzen Nachkur, welche dafür dauernde Gesundheit in Aussicht stellt? Die Kur verläuft um so rascher, je weniger dringend sie erforderlich war; im umgekehrten Falle — das ist ein

1) S. oben: Die Häufigkeit der Tuberkulose usw.

2) Bekanntlich sind nach Königs Statistik nur ca. 20 % dieser Patienten frei von sonstiger Tuberkulose. Diese Zahl würde aber durch die Tuberkulinprüfung noch erheblich verkleinert werden, was bei der gewöhnlich metastatischen Entstehungsweise der chirurgischen Tuberkulose auch von vornherein zu erwarten ist.

weiterer sehr wichtiger, durch die Erfahrung hinlänglich gefestigter Gesichtspunkt — zeigt erst die Hartnäckigkeit, mit welcher die Krankheit der Behandlung trotzt, an, wie notwendig letztere war. — Daß aber auch ohne weitere Ursache noch eine erkleckliche Anzahl der früheren Patienten später an Tuberkulose erkrankt oder zugrunde geht, das zeigen im kleinen meine hier kurz geschilderten Fälle, das zeigt ferner im großen die Statistik, die als häufigste Todesursache solcher Kranken Schwindsucht registriert. Ein nicht geringer Teil derselben stirbt auch an Gehirn- oder Miliartuberkulose, welche oft nicht erkannt werden und der statistischen Aufzeichnung entgehen. Für eine Reihe übler Zufälle ferner, wie Drüsenperforationen in die Trachea u. dgl., häufen sich die Literaturberichte mehr und mehr. Die Summierung solcher Fälle erfordert ebenfalls Beachtung, zumal da es für den einzelnen Kranken ein schlechter Trost ist, wenn er nur an einer „Rarität" zugrunde geht. Dann ist an das jahre- und jahrzehntelange Siechtum zu erinnern, welches durch chronische Tuberkulose unterhalten wird, nicht nur durch manifeste, sondern auch durch latente Tuberkulose [1]). Letztere ist nämlich durchaus nicht immer gleichbedeutend mit absolutem Stillstand. Sie kann unbemerkt zu ausgedehnten Zerstörungen führen (vgl. Nierentuberkulose), oder macht nur schubweise Attacken, oder sie bildet überhaupt einen Hemmschuh in der normalen Körperentwicklung. Eine nicht geringe Zahl von Dystrophien, nervösen Störungen, von Anämie, chronischer Magerkeit oder von kleinen undefinierbaren Abweichungen vom normalen Gesundheitszustande sind darauf zu beziehen. Beweis: die sofortige positive Tuberkulinreaktion bei solchen Individuen, und ihr wunderbares Gedeihen nach Entfernung des Krankheitsherdes, welches in der Tat oft ein für alle Beobachter überraschendes Faktum bildet.

So schrumpft also die Zahl der mit latenter Tuberkulose ungefährdet durchs Leben gehenden Personen zu einem recht kleinen

1) Ich fasse den Begriff „latente Tuberkulose" gerade hier etwas weiter, indem ich alle klinisch sich nicht in gröberer Weise als Tuberkulose dokumentierenden Fälle darunter verstehe, so wie sie eben nach stattgehabter Operation u. dgl. sich präsentieren. Die meisten dieser Kranken bieten nach meinen zahlreichen Untersuchungen leichte Dämpfungen der Lungenspitzen oder hinten in der Gegend zwischen den Schulterblättern dar. Wie massig und zahlreich die unbemerkten tuberkulösen Herde sind, tritt erst deutlich durch die Tuberkulinprüfung in der Therapie hervor, welche die Kranken geradezu prognostisch numeriert. Die Behandlung kann in zu schweren Fällen natürlich auch versagen.

Häuflein zusammen, wobei noch einmal besonders darauf hingewiesen sein soll, daß die Behauptung von der großen Häufigkeit der Spontanheilungen (nach Leichenbefunden) offenbar irrtümlich ist, oder wenigstens noch jeden Beweises entbehrt. Das Häuflein schrumpft aber noch mehr zusammen, wenn man weiter erwägt, daß bis jetzt nur von den Gefahren für die Besitzer latenter Tuberkuloseherde selbst, nicht aber von denen für andere, die Rede war. Wir sollten mit allen Mitteln zu verhindern suchen, daß ein solches Individuum später Milliarden von Tuberkelbazillen in die Außenwelt befördert, welche zur Infektion der Nebenmenschen, besonders der nächsten Angehörigen führen können. Als fast noch wichtiger möchte ich aber die congenitale Tuberkuloseübertragung auf die Nachkommen betrachten, da sie schon stattfinden kann, wenn die Erzeuger nur an latenter resp. latent-fortschreitender Tuberkulose leiden. Die Chirurgen sind ja, infolge vieler kaum anders zu deutender Beobachtungen, der Annahme einer angeborenen Tuberkulose viel günstiger gesinnt, als die Internen. Ich habe dieser Frage schon seit langem ein besonderes Augenmerk gewidmet und will hier vorläufig nur das aussprechen, daß ein gewaltiges Material von Tatsachen trotz aller Anfechtungen diesen Entstehungsmodus der Tuberkulose unabweisbar erheischt.

Wie bei Gelegenheit verschiedener anderer Arbeiten, so komme ich also auch hier zu dem Schluß vor der Vernachlässigung latenter Tuberkuloseherde dringend warnen zu müssen. Es kann den Ärzten nicht genug ans Herz gelegt werden, daß sie sich wenigstens der schweren Verantwortung bewußt sind, die sie sonst auf sich laden, und welche in dem Grade wächst, als es mehr und mehr zur allgemeinen Kenntnis gelangt: zum ersten, daß eine manifeste Tuberkulose fast stets der Evolution jahre- bis jahrzehntelang latenter Herde ihre Entstehung verdankt, zum anderen, daß gegen die letzteren ein wirksames Einschreiten nunmehr möglich ist. — Nachdem ich auf die mannigfachen Gefahren latenter Tuberkulose kurz hingewiesen habe, dürfte der Einwand, daß so und so viele auch ohne Behandlung gesund geblieben wären, nicht mehr schwer ins Gewicht fallen. Der Schaden geschieht eben oft in aller Stille. Im einzelnen Falle wird sich dieser Zweifel freilich immer wieder aufdrängen. Hätte man z. B. meine eingangs angeführten Kranken seinerzeit geprüft und nachbehandelt und sie so vor der Wiedererkrankung bewahrt, so könnte man auch bei ihnen versucht sein das beschriebene Vorgehen als überflüssig zu betrachten. Aber da ist eben die Probe nun gemacht, und sie ist

so ausgefallen, daß einem die Lust zum Probieren vergehen kann. Denn alle diese Kranken sind schwer wiedererkrankt, einige sind gestorben, ein Teil bedarf noch langwieriger Behandlung. Das steht ganz im Einklang mit den Erfahrungen anderer, z. B. mit den Fällen von Pichrzikowski[1]), wo nach einem Trauma die langjährige (bis 35 Jahre) latente Knochentuberkulose in schwerster Form recidivierte, so daß Amputation nötig wurde oder der Tod eintrat. Eine Virusabschwächung in so langer Zeit muß also jedenfalls nicht eintreten. — Statistisch müßte aber der Erfolg des proponierten Verfahrens sich deutlich zeigen. Im kleinen z. B. bei der Hodentuberkulose. Nach Castration der einen Seite erkrankt der zweite Hoden bekanntlich in ca. 26 Proz. der Fälle später ebenfalls, was bei lege artis Nachbehandelten natürlich nicht mehr vorkommen dürfte. — Die obligate Prüfung und Nachbehandlung der chirurgisch Tuberkulösen, das wohl kaum erreichbare Ideal, würde noch mancherlei interessante Einzelheiten zutage fördern und könnte natürlich erst die Wahrheit meiner seitherigen Ausführungen bestätigen.

Da es sich im vorliegenden Falle um Individuen handelt, welche schon notorische Tuberkulose aufgewiesen haben und von welchen, wie schon erwähnt, bekannt ist, daß sie zum weitaus größten Teile noch weitere Krankheitsherde besitzen, so erübrigt sich hier die Frage, wie und wo man solche Personen (mit latenter Tuberkulose) findet.

Wer bei seiner Klientel sicher gehen will in der Vermeidung einer späteren rückfälligen Tuberkuloseerkrankung — eine Neuinfektion lasse ich hier außer Betracht, da sie ebenso so oft oder so selten vorkommen wird wie bei anderen —, dem empfehle ich, meine Ausführungen zusammenfassend, folgendes Vorgehen:

1. Nach der abgelaufenen, sei es konservativen, sei es operativen Behandlung einer chirurgischen oder gynäkologischen, oder überhaupt einer direkt angreifbaren Lokaltuberkulose muß der Kranke einer Tuberkulinprüfung unterzogen werden.

2. Hierdurch überzeugt man sich entweder von dem Freisein des Geprüften von Tuberkulose und kann ihn nun als gesund entlassen. Oder man erfährt, daß derselbe noch an latenter Tuberkulose leidet, wobei die lokale Reaktion oft auch auf den Sitz solcher Herde hinweist.

3. Solche Personen müssen, wenn irgend möglich, in sachgemäßer

1) Zeitschr. f. Heilk. Bd. XXIV, H. 9.

Weise nachbehandelt werden, so lange, bis auch ihre Befreiung von der Tuberkulose feststeht.

4. Mittelst dieser Maßnahmen muß es nach allem, was wir bis jetzt wissen, möglich sein zu verhindern:

a) daß diese Individuen über kurz oder lang einer erneuten tuberkulösen Erkrankung, oft in schwerster Form, durch Wiedererwachen ihrer latenten Herde resp. durch Metastasierung oder Propagation, anheimfallen,

b) daß sie dann durch ihre infektiösen Sekrete, insbesondere durch das Sputum, andere Menschen gefährden,

c) daß sie die Tuberkelbazillen ihren Kindern als ominöses Geschenk mit auf die Welt geben.

Die verlockende Aussicht nicht nur das Einzelindividuum vor weiterer Erkrankung zu bewahren, sondern auch die Krankheitsübertragung auf Nachkommen und Nebenmenschen zu verhindern, dürfte den gemachten Vorschlag rechtfertigen, zumal da mit einem statistisch-nachweisbaren Erfolge auf diesem Teilgebiet der Tuberkulose ein Weg gezeigt wäre für eine rationelle Bekämpfung der gesamten Tuberkulose. Wenn es als Richtschnur dienen würde jedem latent Tuberkulösen schon als krank zu betrachten und zu behandeln, dann kämen nicht erst im Rückblick Arzt und Patient zu der Erkenntnis, daß man schon früher hätte handeln sollen. Zur Initiative für diese Handlungsweise eignen sich aber besonders die Kranken, welche mit chirurgischer Tuberkulose behaftet waren, wie ich hier zu begründen versucht habe.

XXV.

Aus der II. chirurgischen Klinik der Universität Wien.
(Vorstand: Prof. Dr. J. Hochenegg.)

Über die feineren Veränderungen im Hodengewebe der Ratte nach Einwirkung der Radiumstrahlen.

Von

Dr. H. A. Thaler,
Operateur der Klinik.

(Mit 5 Abbildungen.)

Die zuerst von Albers-Schönberg beobachtete eigenartige Empfindlichkeit des Hodengewebes gegenüber Röntgenstrahlen hat bereits mehrfach zu Untersuchungen Veranlassung gegeben. Frieben berichtete kurz über das mikroskopische Verhalten jener durch Röntgenstrahlen veränderten Meerschweinchentestikel, die Albers-Schönberg zu seinen Befunden verhalfen. In ihren Kanälchen fand er hochgradigen Schwund der spezifischen Epithelien, im Zwischengewebe konnte er das Fehlen von Entzündungserscheinungen und anderweitigen Veränderungen feststellen. Bald nachher brachte Seldin aus derselben Schule eine größere Arbeit, in der er auch bezüglich der Radiumstrahlen eine gleich elektive Beeinflußbarkeit der Meerschweinchenhoden erweisen konnte. Er unterzog auch die makroskopischen Veränderungen Röntgenbestrahlter Hoden einer eingehenden Besprechung und illustrierte das histologische Verhalten eines solchen Testikels nach Ablauf einer längeren Pause nach stattgefundener Bestrahlung. Genauere Angaben über die feineren Veränderungen im Rattenhoden nach Röntgenbestrahlung teilten im Verlaufe unserer Untersuchungen Bergonié und Tribondeau mit. Diese Autoren führten ihre Forschungen in der Weise durch, daß sie vor den mehrmals vorgenommenen Bestrahlungen einen Testikel entfernten und sodann den anderen Testikel der Ein-

wirkung des Röntgenlichtes unterwarfen. Zumeist nach Ablauf eines längeren Intervalles wurden die Tiere getötet. Sie fanden die bestrahlten Testikel an Gewicht leichter und von seröser Flüssigkeit durchdrungen, während die Haut durchweg frei von Veränderungen befunden wurde. Histologisch stellten sie in diesen Testikeln gegenüber den vor Vornahme der Versuche entfernten normalen Hoden Degenerationsvorgänge im Kanälchenepithele, Verschwinden der Spermatozoen und ihrer unmittelbaren Vorläufer fest. Am längsten erhielten sich die Sertolischen Zellen. Über die Veränderungen im Zwischengewebe bringen sie keine näheren Angaben.

Zu ähnlichen Ergebnissen bezüglich der Veränderungen in den Kanälchen gelangte Buschke und Schmidt. In einer jüngst publizierten Mitteilung berichten diese Autoren über die Veränderungen freigelegter Meerschweinchen- und Kaninchenhoden, die einer einmaligen, direkten Röntgenbestrahlung ausgesetzt wurden.

Um die durch Radiumstrahlen im Testikel hervorgerufenen Veränderungen zu untersuchen, hielten wir es für geraten, in erster Linie der Frage nach dem Zeitpunkte des Eintretens der ersten mikroskopisch nachweisbaren Veränderungen näherzutreten. Diese Frage hatte durch die kürzlich erfolgten Mitteilungen Heinekes, betreffend die Einwirkung der Röntgenstrahlung auf lymphoides Gewebe, sehr an Interesse gewonnen. Schon früher hatte dieser Autor Gelegenheit, auf die elektive Beeinflußbarkeit lymphoider Organe durch Röntgenstrahlen hinzuweisen. In den erwähnten Arbeiten gelang es ihm nun, den Nachweis einer durch Röntgenstrahlen unmittelbar erfolgenden Schädigung aller hämatopoetischen Organe in Form einer sofort eintretenden histologisch nachweisbaren Reaktion zu erbringen; dieselbe äußerte sich in der Vernichtung des lymphoiden Gewebes und in dem Untergange der Zellen des Knochenmarks und der Milzpulpa. Um nun über das zeitliche Verhältnis zwischen Bestrahlung und Eintritt der Reaktion bezüglich des Hodengewebes Anhaltspunkte zu gewinnen, mußten wir trachten, im Gegensatze zu allen eingangs erwähnten Autoren mit einer einmaligen, wenn auch länger währenden Bestrahlung auszukommen. Im Interesse der Einheitlichkeit legten wir auf eine gleichlange Dauer der Einwirkung der Radiumstrahlen auf je einen Testikel gleich entwickelter geschlechtsreifer Tiere Wert. Den nicht bestrahlten Testikel beließen wir während des Ablaufes der Bestrahlung in der Bauchhöhle und untersuchten ihn erst nach Tötung des Tieres. Zu diesem Vorgehen veranlaßte uns in erster

Linie die durch unsere Kontrolversuche ermittelte Tatsache, daß in dieser Weise der nicht zu bestrahlende Testikel durch die auf den anderen im Skrotalfache befindlichen Testikel einwirkenden Radiumstrahlen bei der anerkanntermaßen geringen Tiefenwirkung derselben in keiner Weise tangiert wurde. Andererseits vermieden wir, die nach Entfernung eines Testikels im anderen vor sich gehenden Veränderungen, die sich bekanntlich nach längerer Zeit in Form einer kompensatorischen Hypertrophie äußern, als eventuelle Fehlerquelle in Anrechnung ziehen zu müssen. So wurde es ermöglicht, über die Länge des Intervalles zwischen Bestrahlung und Eintritt der ersten Veränderungen, sowie über den ferneren Ablauf derselben mit Sicherheit entscheiden zu können. Nach diesen Tendenzen richtete sich also unsere Technik, über deren Einzelheiten noch einiges mitgeteilt sein möge.

Als Versuchstiere verwendeten wir gleichaltrige, weiße Ratten. Zu unseren Bestrahlungen benutzten wir eine Aluminiumkapsel, die 60 mgr Radiumbromid enthielt. Dasselbe stammte aus der Braunschweiger Chininfabrik [1]).

Diese Kapsel wurde auf den einen in das Skrotalfach vorgeschobenen und durch einen Heftpflasterstreifen vorsichtig fixierten Testikel aufgelegt, der durch zwei Stunden der Einwirkung der Strahlen ausgesetzt wurde, ohne daß es zu erheblichen und die Untersuchungsresultate möglicherweise beeinträchtigenden Zirkulationsstörungen kommen konnte. Während dieser Zeit mußten die Tiere in Rückenlage gehalten werden, wozu eine leichte Äthernarkose erforderlich war. Der hoch aktive Inhalt der Kapsel gestattete diese vollkommen aseptische Bestrahlung des gesamten Testikels durch das unversehrte Skrotalintegument und die Scheidenhäute hindurch. In verschiedenen Intervallen wurden die Tiere getötet. Nach Erhebung des makroskopischen Befundes des bestrahlten Testikels und der darüber befindlichen Hautpartie und nach Feststellung der Gewichtsdifferenz zwischen beiden Testikeln wurde die histologische Verarbeitung vorgenommen. Zur Fixation benutzten wir eine Mischung von 4 Proz. Kalium bichromicum und 10 Proz. Formol zu gleichen Teilen, in einer Reihe von Fällen auch die von Altmann angegebene Kaliumbichromat-Osmiummischung (5 Proz. Kalium bichromicum — 2 Proz. Osmiumsäurelösung aa). Beide Flüssigkeiten

1) Es handelte sich um dasselbe Präparat, daß Exner zu seinen Untersuchungen verwendete und in einer seiner Publikationen (siehe Literaturverzeichnis) näher beschreibt.

bewährten sich als ausgezeichnete Fixationsmittel, letztere Mischung ermöglichte zudem auch ein Urteil über das Verhalten des Fettes. Die Einbettung erfolgte durch Paraffin, eine Störung im quantitativen Verhalten des osmierten Fettes durch den Aufenthalt in Xylol war nicht zu befürchten, da wir, wie bereits in einer früheren Arbeit (siehe Literatur) für den menschlichen Hoden, auch für den Rattenhoden eine hohe Resistenzfähigkeit osmierten Hodenfettes gegenüber fettlösenden Agentien konstatieren konnten. Die Schnittdicke betrug gewöhnlich 3 μ, die Färbung erfolgte mit Hämalaun-Eosin. Diese Färbung bewährte sich auch für die osmiumfixierten Objekte, von denen übrigens in jedem Falle auch ungefärbte Schnitte eingeschlossen wurden.

Es mögen nun die Berichte über die einzelnen Versuche und über die Resultate der mikroskopischen Untersuchungen folgen.

Ratte I. Tötung nach 24 Stunden. Fixation in Müller-Formol, Färbung mit H.-E.

Keine Gewichtsdifferenz zwischen beiden Testikeln. Im unbestrahlten Testikel lebhafte Spermiogenese. Bestrahlter Hoden. Makroskop. Befund: Normal beschaffene Tunica albuginea. Keine Injektion ihrer Gefäße. Keine Sugillationen. Mikroskopischer Befund: Unmittelbar unterhalb der den Strahlen ausgesetzten Partie der Tunica albuginea finden sich einige Querschnitte von Tubulis mit beträchtlich reduziertem Lumen. Als Inhalt zeigen sich hier zumeist nur spärliche Spermatozoen, sehr zahlreiche Spermatiden mit kleinen, sehr blassen, in ihrer zentralen Partie fast durchsichtigen, strukturlosen Kernen. Keine Spermatoblasten. Querschnitte aller übrigen Kanälchen von normaler Dimension. Dieselben zeigen ziemlich lebhafte Spermiogenese, doch fällt stellenweise in der bestrahlten Hälfte Verkleinerung und Abblassung der Spermatiden in die Augen. In einigen Kanälchen in unmittelbarer Nachbarschaft der bestrahlten Tunica finden sich da und dort 2 bis 4 kernige Spermatiden I. Ordnung. Im Zwischengewebe nirgends wahrnehmbare Veränderungen. Keine Hämorrhagien, keine Diapedesis. Blutgefäße unverändert.

Ratte II. Tötung nach 48 Stunden. Fixation in Müller-Formol. Färbung mit H.-E.

Die bestrahlte Haut zeigt beginnenden Haarausfall. Der bestrahlte Testikel ist um 0,06 gr leichter. Im unbestrahlten Hoden lebhafte Spermiogenese.

Bestrahlter Hoden. Makroskopischer Befund: Normal beschaffene Tunica albuginea, keine Injektion ihrer Gefäße, keine Sugillationen. Mikroskopischer Befund: Unter jener Stelle der Albuginea, die unmittelbar den Strahlen ausgesetzt war (siehe Fig. 1, a), zahlreiche Kanälchen mit reduziertem Durchmesser. Diese Kanälchen zeigen ihr Lumen zumeist vollständig von mobilen Elementen erfüllt. Unter diesen erscheinen Spermatozoen sehr spärlich, dagegen in großer Menge Spermatiden II. und I. Ordnung vertreten. Als auffallenden Befund kann man das häufige Vor-

kommen mehrkerniger Spermatiden I. Ordnung (2—6 Kerne) konstatieren. Häufig zeigen diese Kerne Einschnürungen und Fragmentierungen (Amitose). Zudem trifft man häufig in den zentralen Partien der Kanälchen tropfenartige baso- und acidophile Gebilde verschiedener Größe, die offenbar auf Zellzerfall zurückzuführen sind. Die Spermatozoen sind unverändert, jedoch

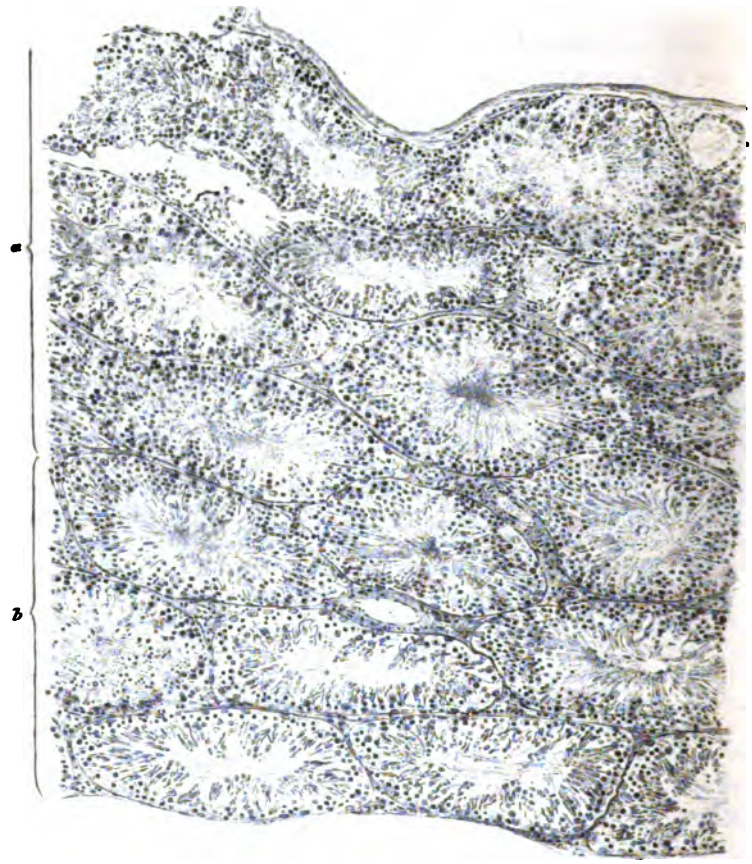

Fig. 1.

Bestrahlte Randpartie eines Rattentestikels nach 48 Stunden.
a) Bereits veränderte, subalbuginäre Kanälchen. b) Unverändertes Gebiet (120,1).

spärlich und sehr unregelmäßig gelagert. Nirgends typische Spermatoblasten. Membrana propria dieser Kanälchen mehr minder gefältelt. Zwischengewebe und Blutgefäße überall unverändert. Die im höheren Grade in Mitleidenschaft gezogenen Kanälchen finden sich nur in einer sehr schmalen Zone (ungefähr $^1/_{10}$ des gesamten Querdurchmessers des Testikels) unterhalb der bestrahlten Albuginea. Alle übrigen Partien des Organs sind unbeschädigt

und im Zustande lebhafter Spermiogenese. Als Übergänge zwischen veränderten und normalen Tubulis zeigen sich an der Grenze zwischen beiden Kanälchenquerschnitte von normaler Dimension, unter deren sonst ziemlich regelmäßig gelagerten mobilen Elementen das häufige Vorkommen von Spermatiden II. Ordnung und zahlreichen Kernzerfallsgebilden unter spärlichen Spermatozoen auffällt.

Ratte III. Tötung am vierten Tage nach der Bestrahlung. Fixation in Müller-Formol. Färbung mit H.-E.

Die bestrahlte Hautpartie zeigt deutlichen Haarausfall. Gewichtsdifferenz zwischen beiden Testikeln 0,08 gr. Im unbestrahlten Hoden lebhafte Spermiogenese. Bestrahlter Hoden. Makroskopischer Befund: An einer Stelle der sonst normal beschaffenen Albuginea deutliche Injektion ihrer Gefäße. Mikroskopischer Befund: Die Schädigung des Parenchyms tritt hier in ungleich deutlicherer Art als in beiden, zuerst beschrie-

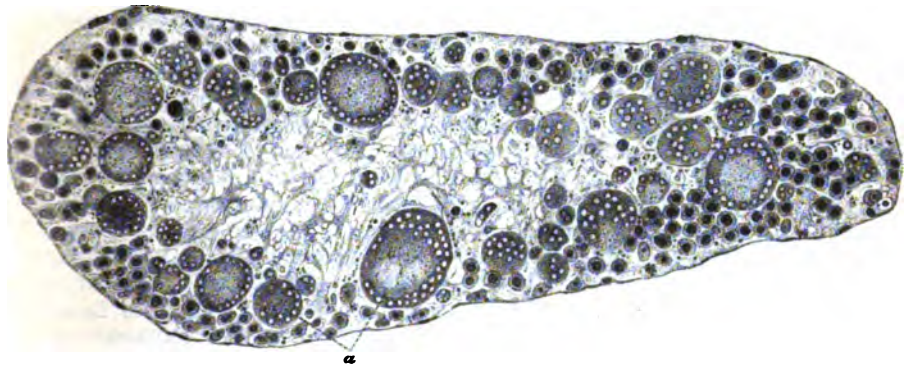

Fig. 2.

Tubul. contortus mit Spermatidendegeneration aus der Übergangszone am vierten Tage nach der Bestrahlung (210,1).

benen Fällen hervor. In einem Ausmaße von ca. einem Drittel des Querdurchmessers des Organs zeigen die von den Strahlen zunächst betroffenen Tubuli Veränderungen, deren Intensität gradatim gegen die Tiefe zu abnimmt. Die Durchmesser dieser Tubuli fast bis zur Hälfte des Normalmaßes reduziert. Subalbuginär finden sich Kanälchen, die sich zum Teil durch beträchtliche Abnahme der mobilen Elemente des Kanälchenepithels, zum Teil auch durch das Vorkommen großer, vielkerniger Protoplasmakörper vom Charakter der Riesenzellen auszeichnen (siehe Fig. 2, a). Ihr Umriß erscheint zumeist regelmäßig kreisförmig, in ihrem schlecht färbbaren Protoplasma finden sich in peripherer Anordnung kleine, blasse, strukturarme Kerne oft in großer Zahl (60—80 Kerne). Die Form dieser Kerne ist identisch mit der der Spermatiden II. Ordnung, die Genese dieser Gebilde durch Konfluenz einzelner Spermatiden II. Ordnung kann an einigen Stellen direkt beobachtet werden (Spermatogemmen). Karyokinesen

fehlen in diesen Kanälchen durchweg, dagegen finden sich häufig Kernfragmentierungen und Einschnürungen, die auf amitotischen Kernzerfall hindeuten. Die Querschnitte der etwas tiefer gelegenen Tubuli sind von ziemlich einheitlichem Aussehen: wenig Spermatozoen, zahlreiche Spermatiden II. Ordnung, da und dort Kern- und Protoplasmazerfallsprodukte und mehrkernige Spermatiden. Im Zwischengewebe sind die Veränderungen nur geringfügiger Art. Soweit sich an den Kanälchen Veränderungen wahrnehmen lassen, sind die Gefäße iniziert, sonst unverändert. Keine Hämorrhagien. Unter der bestrahlten Albuginea geringgradige seröse Imbibition des interstitiellen Gewebes. In demselben finden sich hier spärliche, polymorphkernige, eosinophile Wanderzellen. Zwischenzellen überall von normalem Verhalten. In allen übrigen Partien dieses Testikels intakte Spermiogenese.

Ratte IV. Tötung am sechsten Tage nach der Bestrahlung. Fixation in Altmannscher Flüssigkeit. Untersuchung ungefärbter und mit H.-E. behandelter Präparate.

Die Haare der bestrahlten Hautpartie sind vollständig ausgefallen, die obersten Epidermisschichten sind abgehoben. Gewichtsdifferenz zwischen beiden Testikeln 0,22 gr. Im unbestrahlten Testikel lebhafte Spermiogenese. Bestrahlter Testikel. Makroskopischer Befund: Der Hoden ist deutlich verkleinert. An einer Stelle intensive Injektion der Albuginea. Einige subalbuginär gelegene Kanälchenabschnitte sind hier grauweiß verfärbt und durch die Tunica albuginea hindurch gut zu erkennen (Nekrose). Mikroskopischer Befund: Im ungefärbten Osmiumpräparate finden sich auf der einen Seite des Schnittes bis zu einer Tiefe von ca. einem Drittel des Querdurchmessers des ganzen Organs beträchtlich verschmälerte Kanälchendurchschnitte, die sich durch hohen Fettgehalt auszeichnen. Das Fett erscheint zumeist ziemlich grobkörnig und vornehmlich peripher im Lumen der Kanälchen gelagert. In der Mitte des Organs sind die Kanälchen nur wenig verschmälert, das Kanälchenfett zeigt hinsichtlich Quantität und Lagerung normale Verhältnisse. Die Bilder entsprechen hier und in dem von ganz normal beschaffenen Kanälchen eingenommenen letzten Drittel des Gesamtquerschnittes des Organs vollständig den zuerst von v. Ebner ergründeten, von dem jeweiligen Stadium des spermiogenetischen Prozesses abhängigen, normalen Lagerungsverhältnissen des Fettes im Testikel der Ratte (periphere und zentrale Zonen). Unmittelbar unter der bestrahlten Albuginea liegen einige von Fett vollständig erfüllte Kanälchendurchschnitte, deren Durchmesser bloß ca. einem Viertel des Normaldurchmessers entspricht. Im Zwischengewebe und innerhalb der Gefäßwandungen sind nirgends abnorme Fetteinlagerungen nachzuweisen.

Im gefärbten Präparate finden sich unter der bestrahlten Albuginea einige geschrumpfte, von nekrotischem Inhalte erfüllte Tubuli, diesen folgen gegen die Tiefe des Parenchyms in dünnen Schichten Kanälchendurchschnitte, in denen die mobilen Elemente der Kanälchen vollständig geschwunden sind; es zeigen sich bloß Sertolische Zellen in wohlgeordneter Reihe. Die folgenden Zonen verraten Veränderungen, die im Allgemeinen den in den vorhergehenden Fällen eingehender beschriebenen entsprechen: Spärliche Spermatozoen, unregelmäßige Lagerung der mobilen Elemente. Fehlen der Spermatoblasten, Veränderungen an den Spermatiden, Spermato-

gemmen, Kaliberreduktion. In der Tiefe und an der Peripherie des bestrahlten Gebietes finden sich häufig Kanälchen mit zahlreichen großen Spermatogemmen, in denen Fetteinlagerungen nicht nachzuweisen sind. Die Kanälchen der der Bestrahlungsstelle gegenüberliegenden Seite des Querschnittes sind im Zustande lebhafter Spermiogenese. Diese Kanälchen finden sich jedoch nur in einer schmalen Zone unter der Albuginea dieser Seite. Geht man etwas weiter in die Tiefe, so stößt man bald auf Durchschnitte von Tubuli, die zwar noch normale Fettverhältnisse, jedoch bereits Abnahme ihres Kalibers, Abnahme der Spermatozoen und Spermatiden, da und dort auch geringgradige Unregelmäßigkeiten in der Position der der unmittelbaren Vorstadien der Spermatozoen zeigen,

Im Gebiete der stärksten Schädigung des Organs ist das Zwischengewebe von mononukleären Wanderzellen erfüllt und serös durchfeuchtet. Keine Hämorrhagien. Gefäßwände überall, auch unter der bestrahlten Albuginea, völlig unversehrt.

Ratte V. Tötung am achten Tage nach der Bestrahlung. Fixation in Altmannscher Flüssigkeit. Untersuchung ungefärbter und mit H.-E. behandelter Präparate.

Deutliche Ulzeration an der bestrahlten Hautstelle. Die Ränder des Defekts sind derb infiltriert. Gewichtsdifferenz zwischen beiden Testikeln 0,40 gr. Im unbestrahlten Testikel lebhafte Spermiogenese. Bestrahlter Testikel. Makroskopischer Befund: Auffallende Verkleinerung des Organs. An einer Stelle intensive Injektion der Albuginea. Zwischen den stark geschlängelten Gefäßen sind zahlreiche, netzartig verzweigte, oberflächlich gelegene Kanälchenabschnitte von fast weißer Färbung zu sehen. Mikroskopischer Befund: Im unbestrahlten Osmiumpräparate fallen in der einen Hälfte des Organquerschnittes hochgradig verschmälerte und sehr fettreiche Tubuli auf. Unterhalb der Albuginea erfüllt grobkörniges Fett zum Teil vollständig die Tubuli, in der Tiefe ist das Fett etwas feinkörniger und hauptsächlich peripher gelagert. In der anderen (nicht bestrahlten) Hälfte normale Mengen- und Lagerungsverhältnisse des tubulären Fettes.

Im gefärbten Präparate ähnliche Verhältnisse wie im vorhergehenden Falle; doch erscheint jene Zone, in deren Bereich ausschließlich Sertolische Zellen enthaltende Kanälchenabschnttte zu finden sind, bedeutend breiter. Ganz unveränderte Tubnli mit normaler Spermiogenese und normalem Durchmesser im Bereiche einer sehr schmalen Zone in der der unmittelbar bestrahlten Albugineafläche gegenüberliegenden Seite des Testikels. Die Übergänge zwischen beiden Schichten bilden Tubuliabschnitte mit spärlichen Spermatozoen und Unregelmäßigkeiten an den Lagerungs- und Formverhältnissen der Spermatiden. (Siehe Ratte II und III.) Zwischengewebe von der bestrahlten Albuginea bis in die Zone der Übergangsbilder infiltriert. Keine Hämorrhagien, nirgends Gefäßveränderungen, keine abnormen Fettverhältnisse im Zwischengewebe.

Ratte VI. Tötung am zehnten Tag nach der Bestrahlung. Fixation in Altmannscher Flüssigkeit. Untersuchung ungefärbter und mit H.-E. behandelter Präparate.

Intensive Ulzeration an der bestrahlten Hautstelle. Die Ränder

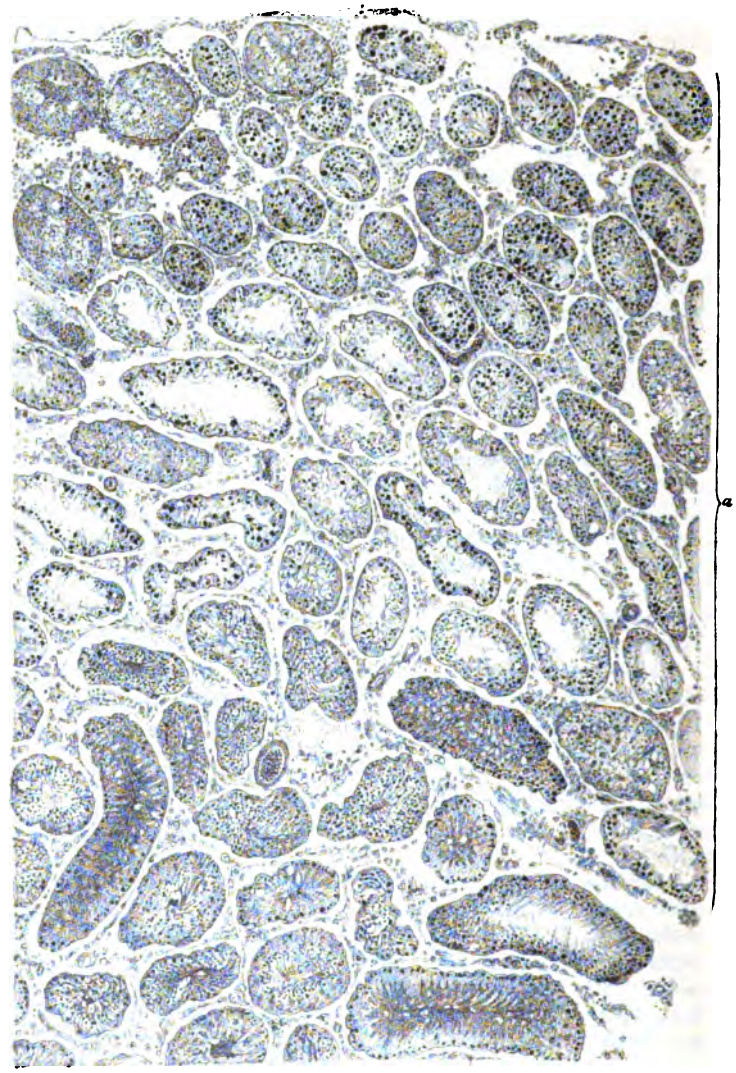

Fig. 3.

Verhalten des Fettes an der Bestrahlungsstelle am zehnten Tage nach der Bestrahlung. (Osmiumpräparat).
a) Peripheres Gebiet. b) Centrales Gebiet (60,1).

Defekts sehr derbe und aufgeworfen. Gewichtsdifferenz zwischen beiden Testikeln 0,45 gr. Im unbestrahlten Testikel lebhafte Spermiogenese. Im bestrahlten Testikel finden sich unter der den Srahlen zunächst ausgesetzten

Albuginea Kanälchendurchschnitte, vollständig erfüllt von nekrotischem Kerndetritus und feinkörnigem Fett. Zwischen diesen Kanälchen da und dort gänzlich unversehrte, inizierte Gefäßquerschnitte. Dieser Zone nekro-

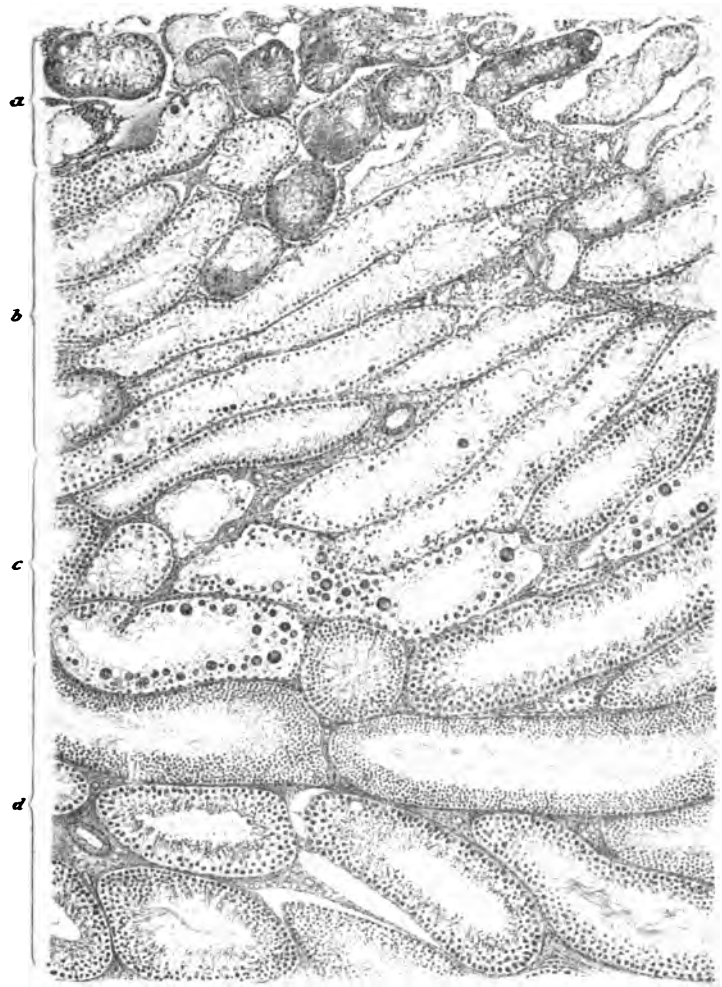

Fig. 4.
Übersichtsbild über die Veränderungen am zehnten Tage nach der Bestrahlung.
a) Subalbuginäre, nekrotisierende Tubuli. b) Tubuli, nur Sertolische Zellen enthaltend.
c) Übergangszone. d) Unbeschädigtes, zentrales Gebiet (50,1)

tisierender Kanälchenabschnitte folgen in breiter Schichte solche mit ebenfalls stark verengertem Kaliber, die vornehmlich Sertolische Zellen und viel grobkörniges Fett enthalten (siehe Fig. 3, a). In gleicher Breite, wie

im vorigen Falle, an der der unmittelbar bestrahlten Albuginea gegenüber liegenden Seite des Organquerschnittes eine dünne Schichte der Tubulis mit florider Spermiogenese. Zwischen dieser Zone und den erwähnten Kanälchen mit ausschließlich Sertolischen Zellen liegen Übergangsformen. Im Zwischengewebe Infiltration bis in die Zone dieser Übergangsformen (siehe Fig. 4).

Ratte VII. Tötung am zwanzigsten Tage nach der Bestrahlung. Fixation in Altmannscher Flüssigkeit. Untersuchung ungefärbter und mit H.-E. behandelter Präparate.

Tiefe Ulzeration an der bestrahlten Hautstelle mit derb infiltriertem Rande. Gewichtsdifferenz zwischen beiden Testikeln 0,68 gr. Im unbestrahlten Testikel lebhafte Spermiogenese. Die Kanälchen dieses Testikels zeigen gegenüber dem normalen Bilde keine Differenzen. Die feineren geweblichen Verhältnisse des bestrahlten Testikels, dessen Albuginea in geringem Maße an der Bestrahlungsstelle iniziert ist, sind fast identisch mit jenen im vorherigen Falle. Als Besonderheit erscheinen in den nekrotischen, subalbuginären Kanälchenabschnitten dichte Einlagerungen feinkrümeliger Massen, die sich mit Hämalaun lebhaft bläuen und das Lumen vollständig in gleicher Dichte erfüllen (Kalk). Zwischen diesen Körnchen zeigt sich groß- und feintropfiges Fett in etwas spärlicherer Menge als in den nekrotisierenden, subalbuginären Kanälchen vorhergehender Fälle.

Ratte VIII. Tötung am siebzigsten Tage nach der Bestrahlung. Fixation der Testikel in Müller-Formol. Färbung mit H.-E.

Die bestrahlte Hautstelle kennzeichnet sich durch eine derbe Infiltration des subkutanen Gewebes, über der das Niveau der Epidermis etwas vertieft erscheint (Narbe). Die Epidermis ist hier vollständig haarlos, jedoch nirgends defekt. Gewichtsdifferenz zwischen beiden Testikeln 1,02 gr. Im unbestrahlten Hoden floride Spermiogenese. Normales Kaliber der Kanälchen. Das Volumen des unbestrahlten Testikels erscheint nicht vergrößert. Bestrahlter Hoden. Makroskopischer Befund: Das Organ ist ungefähr halb so groß als der unbestrahlte Testikel. Die Tunica albunigea ist schlaff, vielfach gefältelt, an einer Seite sind deutlich in netzartiger Zeichnung weiß gefärbte, nekrotische Tubuliabschnitte durch die Albuginea sichtbar. Die Gefäße sind an dieser Seite sehr stark geschlängelt, jedoch nicht auffallend gefüllt. Die Konsistenz des gesamten Organs ist sehr weich, fast fluktuierend. Nebenhoden sehr verschmälert. Mikroskopischer Befund (siehe Fig. 5): Unter der bestrahlten Albuginea, die an sich keine Veränderungen zeigt, finden sich ein bis zwei Reihen anscheinend völlig verkalkter, nekrotischer Tubuliabschnitte. Ihr Inhalt erscheint intensiv mit Hämalaun gebläut, mit dem Mikrotommesser unter knirschendem Geräusche schneidbar, häufig fragmentiert und stellenweise in den Präparaten disloziert. Bei Betrachtung mit stärkeren Vergrößerungen lassen sich in diesen dunkelblauen Kalkschollen mit Deutlichkeit noch zelluläre Strukturen erkennen. Zwischen den in dieser Art veränderten Tubuliabschnitten liegen einige Querschnitte subalbuginärer Gefäße, deren Wandungen und Inhalt vollständig unverändert sind. Dieser Zone verkalkter Tubuli folgen nun, fast alle übrigen Partien des Organdurchschnittes einnehmend, Tubuli, als deren Inhalt ausschließlich

Sertolische Zellen in zumeist wandständiger Anordnung anzutreffen sind. Die Durchmesser dieser Tubuli sind gegenüber dem Normalmaße bis zur Hälfte desselben reduziert, die Wandung dieser Kanälchenabschnitte zeigt

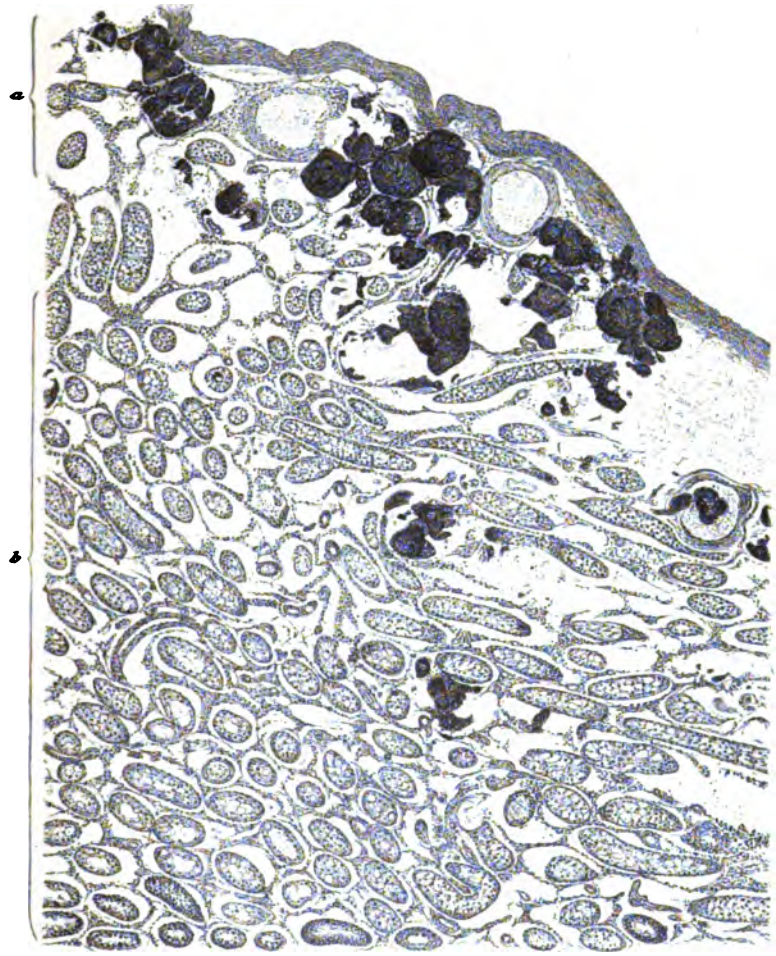

Fig. 5.

Übersichtsbild über die Veränderungen am siebzigsten Tage nach der Bestrahlung. a) Subalbuginäre Zone nekrotischer und verkalkter Tubuli; zwischen ihnen unveränderte Gefäßquerschnitte. b) Nur Sertolische Zellen enthaltende Tubuli (50,1).

keine Besonderheiten. Im Zwischengewebe befindet sich hier wie auch in der subalbuginären Zone verkalkter Tubuli eine mäßige Infiltration mit vornehmlich mononukleären Elementen, zwischen denen typische Zwischenzellen von diesen schwer unterscheidbare Gebilde mit länglichen, blassen

Kernen (Fibroblasten?) in größerer Zahl und zahlreiche Gefäße (Granulationsgewebe) vorkommen. Gegenüber der am schwersten veränderten subalbuginären Zone des Organdurchschnittes finden sich in schmaler Schichte einige Reihen nur wenig geschädigter Kanälchen. Dieselben zeigen wohl ebenfalls verringerte Durchmesser, doch sind hier neben den Sertolischen Zellen alle Arten mobiler Elemente in oft sehr regulärer Anordnung vertreten. Entsprechend dem zuerst durch die Untersuchung v. Ebners bekannt gewordenen wellenförmigen Ablauf des spermiogenetischen Prozesses und der durch denselben bedingten Verschiedenheit des Verhaltens der einzelnen Kanälchenquerschnitte führen manche derselben in dieser Zone Spermatoblasten, andere wieder neben den sich für die neue Generation teilenden Spermatiden bereits vollständig ausgebildete Spermatozoen. Zwischen diesen funktionierenden Abschnitten der Tubuli und den nur Sertolische Zellen enthaltenden Kanälchen finden sich die beschriebenen Übergangsbilder. In dem Gebiete der geringsten Schädigung ist das Zwischengewebe gänzlich unverändert.

Es erübrigt nun, an der Hand dieser Befunde die durch Radiumstrahlen erzielbaren Schädigungen und Veränderungen an den einzelnen Komponenten des Rattentestikels im Zusammenhange kurz zu besprechen. Die durch die eigenartigen Bauverhältnisse des Hodens bedingte Möglichkeit, an hochlabilen Zellaggregaten, wie sie in dem Inhalte der Tubuli seminiferi entgegentreten, einerseits, und dem durch eine gewisse Konstanz ausgezeichneten, zeitlebens nur wenig Veränderungen unterworfenen Zwischengewebe andererseits, die Reaktion lebender Substanz gegenüber den Radiumstrahlen untersuchen zu können, läßt diese Aufgabe im Hinblick auf die voraus-Gewinnung allgemeiner Gesichtspunkte dankbar erscheinen.

Vorauszuschicken wären einige Bemerkungen über die makroskopisch wahrnehmbaren Vorgänge im Bereiche des Hodens nach vorgenommener Bestrahlung. In gleicher Weise auffallend zeigen sich fortschreitende Gewichtsabnahme und lokale Veränderungen innerhalb jenes Gebietes der Tunica albuginea, das am intensivsten der Bestrahlung ausgesetzt wurde. Erstere dokumentiert sich bereits am zweiten Tage nach zweistündiger Einwirkung der Strahlen und zeigt sich von diesem Zeitpunkte ab in regelmäßiger Progression fortschreitend; am siebzigsten Tage ist das Organ fast bis zur Hälfte des normalen Gewichtes und Volumens verkleinert. Die Veränderungen in der Tunica äußern sich zuerst in lebhafter Injektion kleinerer und größerer Gefäße (vom vierten Tage ab), zwischen denen vom sechsten Tage nekrotisierende, ganz oberflächlich gelegene Tubuliabschnitte sichtbar werden. Dieses Bild ist in unserer Versuchsreihe im Wesen unverändert bis zum zehnten Tage. Die Injektion schwindet sodann wieder beim Größerwerden

des Intervalles zwischen Bestrahlung und Tötung des Tieres. In unserem letzten Falle (70 Tage) ist in dem hochgradig atrophierten Testikel die Stelle der intensivsten Strahleneinwirkung bloß durch ein Netz gänzlich nekrotischer (verkalkter) subalbuginärer Kanälchen kenntlich. In keinem Stadium können innerhalb dieses Hofes gefüllte Gefäßchen extravaskuläre Blutansammlungen beobachtet werden.

Es ist hier bereits Anlaß, auf bezügliche Mitteilungen Blauels, der kürzlich über Gewebsveränderungen in radiumbestrahlten Kaninchennieren erschöpfend berichtete, einzugehen. Dieser Autor konnte unter der Kapsel von Kaninchennieren, die operativ luxiert wurden, und sodann der direkten Einwirkung von 10 mgr Radiumbromid ausgesetzt wurden, bereits vom ersten Tage ab deutlich Blutungen per diapedesin nachweisen. Auffallenderweise fehlten diese subkapsulären Hämatome durchweg bei Nieren, die mit 20 mgr Radium in derselben Art behandelt worden waren. Blauel beschränkt sich auf die Mitteilung dieser Tatsache, ohne eine Erklärung bieten zu können. Hinsichtlich der allgemeinen Einwirkung des Radiums auf die Gefäße möchte Blauel bloß eine „vorübergehende Radiumwirkung" annehmen, die er von der eigentlichen nekrotisierenden Beeinflussung des Gewebes verschieden erachtet. Nach seinen Befunden an den Glomeruluskapillaren, an deren Endothelien eigentliche Degenerationsvorgänge ohne Blutungen erst viel später, nachdem bereits das übrige Parenchym vollständig zugrunde gegangen ist, sichtbar werden, wäre ein direkter Zusammenhang zwischen Degeneration der Gefäßwandung und Hämatombildung mit Sicherheit auszuschließen.

Wie bereits hervorgehoben, konnte weder Hämatombildung noch Diapedese in unserer Versuchsreihe in irgend einem Stadium beobachtet werden, eine Tatsache, die mit den Angaben Blauels in Einklang gebracht werden könnte, wenn man die hohe Aktivität unseres Radiumpräparates (60 mgr) und dessen lange Einwirkung auf die Testikel in Erwägung zieht. Unsere diesbezüglichen negativen Befunde widersprechen auch den Mitteilungen Exners, der Hautmetastasen eines Mammacarcinoms bestrahlte, und in denselben bald nach der Bestrahlung ausgedehnte Hämorrhagien nachweisen konnte. Diese Differenzen erscheinen um so auffallender, als Exner mit demselben Radiumpräparate arbeitete. Im Sinne Blauels könnte auch hier zur Klärung die bedeutend kürzere Exposition, die Exner in seinen Versuchen vornahm, herangezogen werden. Besser dürfte hier die Annahme struktureller Unterschiede in den Wandungen

verschiedener Gefäße die differenten Befunde erklären. Es wäre gut einzusehen, wenn neugebildete, junge Gefäße inmitten neoplastischen Gewebes eine ungleich größere Empfindlichkeit gegenüber einem schädigenden Agens verraten würden.

Auch anderweitige Veränderungen (Thrombose, Degeneration) wurden in unseren Präparaten durchweg vermißt. Dies mußte insbesonders in jenem subalbuginären Anteile sehr hervortreten, wo die größte, das Organ treffende Strahlungsintensität nach einigen Tagen bereits vollständige Nekrose des Kanälcheninhaltes bewirkte. Zwischen Kanälchenquerschnitten mit total nekrotischem Inhalte, der später der Verkalkung verfiel, fanden sich Durchschnitte größerer und kleinerer, gänzlich unveränderter Gefäße. Gefäßschädigende Wirkungen der Radiumemanation, wie sie von mehreren Forschern (siehe Halkin, Strassmann, Holzknecht) angenommen wurden) lassen sich also im Rattentestikel bei langer Exposition und bei Anwendung stark wirkender Präparate nicht erzielen. Als einzige Veränderung konnte Injektion und Stase konstatiert werden. Sie zeigten sich an der Stelle der stärksten Bestrahlung zwischen dem zweiten und vierten Tage, hielten längere Zeit an, um schließlich wieder zu schwinden.

Verfolgen wir weiter die feineren Strukturverhältnisse der Rattenhoden in verschiedenen Zeitabschnitten nach stattgefundener Radiumbestrahlung, so fallen zunächst die geringgradigen Veränderungen im Bereiche des interstitiellen Gewebes und das völlige Fehlen jedweder histologisch nachweisbaren Beeinflussung des fibrösen, kernarmen Albugineagewebes in die Augen. Anfangs mäßige seröse Durchfeuchtung, bald nachher Auftreten spärlicher polynukleärer, eosinophiler Leukocyten und schließlich eine ziemlich gleichmäßige, nicht hochgradige Infiltration mit vornehmlich mononukleären Elementen innerhalb des geschädigten Gebietes zeigen sich während der ersten zwanzig Tage nach der Bestrahlung als Reaktion des Zwischengewebes. Seine spezifischen Elemente, die Zwischenzellen, bleiben unbeeinflußt. Nach Ablauf eines längeren Intervalles (70 Tage) beobachtet man Gefäßneubildung, es erscheint typisches Granulationsgewebe. Veränderungen rein degenerativer Art, wie sie uns innerhalb der Tubuli entgegentreten, fehlen im interstitiellen Gewebe vollständig, nirgends erscheinen abnorme Fetteinlagerungen. Durchfeuchtung und Infiltration setzen relativ spät ein, erst dann, wenn sich das Epithel der Tubuli seminiferi bereits in vorgeschrittenem Maße geschädigt erweist (vierter Tag). Die ganze Art dieser Vor-

gänge im Zwischengewebe läßt es jedenfalls gerechtfertigt erscheinen, in ihnen weniger eine unmittelbare, spezifische Radiumwirkung, als vielmehr den Ausdruck einer in typischer Form ablaufenden Reaktion des interstitiellen Gewebes gegenüber den cytolytischen und nekrobiotischen Prozessen im Kanälchenlumen zu vermuten.

Ein im Hinblick auf die Kompliziertheit der Spermiogenese auf Schwierigkeiten stoßender Versuch, diese Veränderungen im Kanälchenlumen, die uns als auffallendste Radiumwirkung entgegentreten, im Zusammenhange darzustellen, möge den Abschluß dieser Auseinandersetzungen bilden.

Schlägt man den analytischen Weg ein und überblickt man zuerst das Bild eines bestrahlten Rattentestikels nach Ablauf von siebzig Tagen, so zeigen sich als Effekt der protoplasmaschädigenden Wirkung des Radiums zwei differente Erscheinungen innerhalb der Tubuli: in einer kleinen, der intensivsten Strahlung ausgesetzten Zone Totalnekrose und Verkalkung, in der Tiefe, fast alle übrigen Anteile eines der Mitte des bestrahlten Feldes entsprechenden Organquerschnittes einnehmend, hochgradige Reduktion der Kanälchenlumen und vollständiges Verschwinden der mobilen Elemente der Kanälchenepithelien bei Erhaltenbleiben der Sertolischen Zellen. Nur in einer sehr schmalen, subalbuginär der bestrahlten Fläche gegenüberliegenden Schichte zeigen sich einige fast intakte, mit funktionierendem Epithele versehene Kanälchendurchschnitte, die einerseits Zeugnis geben von der anerkanntermaßen nur geringen Tiefenwirkung des Radiums [1]), anderseits aber auch die funktionelle Unabhängigkeit verschiedener Strecken samenbildenden Epitheles untereinander darlegen können. Vergleicht man mit diesem Bilde das Verhalten des bestrahlten Rattenhodens nach Ablauf von zwanzig Tagen resp. zehn Tagen, so zeigen sich wesentliche Unterschiede nur bezüglich der Dicke jener Zone, die sich aus Kanälchenquerschnitten, die ausschließlich Sertolische Zellen enthalten, zusammensetzt. Die Zone der totalnekrotischen Durchschnitte ist in allen Fällen gleich dick, vom zwanzigsten Tage ab kann bereits die Einlagerung von krümeligen Kalk nachgewiesen werden. Die Zone der nur Sertolische Zellen führenden Tubulidurchschnitte jedoch deutlich schmäler, zwischen ihnen und den peripher, an der der Bestrahlungsstelle gegenüberliegenden Tubuli mit intakter Spermio-

1) Dieselbe entspricht in unseren Versuchen, konform mit den Angaben Exners, bei Berücksichtigung der zwischen Kapsel und Testikel lagernden Schichten (Skrotalhaut, Scheidenhäute) einer Distanz von ca. 1 cm.

genese zeigt sich eine Zone von Übergangsbildern, die am zwanzigsten Tage schon bedeutend reduziert, am siebzigsten Tage nur mehr angedeutet anzutreffen ist. Berücksichtigt man die kleineren Intervalle zwischen Bestrahlung und Tötung des Tieres, so können wir die erwähnte Schichtung zurückverfolgen bis zum sechsten Tage (Ratte IV).

In diesem Stadium zeigt sich das erste Mal in gleicher Dicke wie in allen späteren Stadien die Zone totaler Nekrose, hier erscheinen zuerst, dieser Zone unmittelbar folgend, Kanälchendurchschnitte in schmaler Schichte, deren Inhalt bis auf die Stützzellen geschwunden ist. Die übrigen Anteile des Querschnittes werden von Übergangsformen und von Tubulidurchschnitten mit florider, intakter Spermiogenese eingenommen.

Die Anfänge dieses degenerativen Vorganges, in dessen Wesen sonach erst zwischen dem vierten und sechsten Tage bei unserer Versuchsanordnung ein Einblick möglich wird, reichen jedoch weit zurück.

Bereits vierundzwanzig Stunden nach stattgefundener Bestrahlung verraten sich die Schädigungen der subalbuginären Kanälchen an der Bestrahlungsstelle in Form von Störungen in der Lage und der Form ihren mobilen Elemente. Am zweiten und vierten Tage ist das Lumen dieser Tubulianteile bereits beträchtlich reduziert, gänzlich von zelligem Inhalte erfüllt. Die Spermatiden II. Ordnung sind stellenweise beträchtlich vermehrt, stellenweise zu kolossalen, riesenzellenartigen, vielkernigen Gebilden vereinigt. Nirgends finden sich Spermatoblasten, die Spermatozoen sind spärlich geworden, zum Teil völlig geschwunden; Veränderungen an den Spermatozoen sind nicht nachzuweisen. Neben den geformten Elementen finden sich zahlreiche auf Kern- und Protoplasmazerfall zurückzuführende tropfenartige Gebilde. Am sechsten Tage ist vollständige Nekrose aller Inhaltsbestandteile der subalbugineären Kanälchendurchschnitte an der Bestrahlungsstelle eingetreten. In größerer Tiefe zeigen sich die ersten Veränderungen zwischen dem zweiten und vierten Tage. Der Ablauf dieser Veränderungen erfolgt in ähnlicher Art mit dem Unterschiede, daß, wie hervorgehoben, die Stützzellen intakt bleiben und der Detritus der successiv schwindenden mobilen Gebilde offenbarer Lösung und Resorption anheimfällt. Die typische Lagerung des Fettes schwindet, seine Menge steigt beträchtlich. In derselben Weise geht dann später überall, wo die Strahlung nur in abgeschwächter Intensität ihren Einfluß geltend machen konnte, die Umbildung des kompliziert gebauten Kanälchenepitheles zur einfachen Lage Sertolischer Zellen vor sich. Diese Umbildung selbst kommt in den Präparaten in Form einer „Übergangszone" zwischen

dem noch intakten Gebiete und dem Anteile vorgeschrittener Degeneration zum Ausdrucke. Die strukturellen Verhältnisse dieser Übergangszone entsprechen demnach vollständig den Bildern, wie sie als Ausdruck der ersten Veränderungen im Hoden überhaupt nach Radiumbestrahlung auftreten. Hinsichtlich des Endresultates der Degeneration läßt sich bei unserer Versuchsanordnung nach ca. zwei Monaten jedenfalls eine gewisse Stabilität im histologischen Bilde vermuten.

Für die Frage nach der Möglichkeit einer Restitutio ad integegrum boten sich keine Anhaltspunkte. Sofern die Spermatogonien definitiv erhalten bleiben, ist dieselbe jedenfalls möglich. Die Schädigung des Tubulus wird in diesem Falle nur vorübergehender Art sein. Kommt es zu einem völligen Schwinden aller mobilen Elemente dann dürfte in Anbetracht des Fehlens eines genetischen Zusammenhanges zwischen Spermatogonie und Sertolischer Zelle eine Regeneration ausgeschlossen erscheinen.

Ein Blick auf die durch Radiumstrahlen im Testikel hervorgerufenen Veränderungen wird als wesentlichste Seite der erzielbaren Schädigung die progrediente Degeneration des samenbildenden Epithels hervortreten lassen. Diese Erscheinung schließt sich vollständig allen Tatsachen an, die bisher die Untersuchungen über die physiologische Aktion der Radium- und Röntgenstrahlen zutage gefördert haben. Immer ist es zellreiches, mit lebhaftem Wachstumsturgor ausgestattetes, labibiles Gewebe (Lymphdrüsen, Milz, Knochenmark — Heineke; Epidermis — Scholtz, Niere — Blauel; Graafsche Follikel — Halberstädter; embryonales Gewebe — Schaper; zellreiche Tumoren — Exner, Blauel) gewesen, wenn es sich um lebhafte Reaktionen handelte. Im Hoden äußert sich diese Reaktion an der Stelle der größten Bestrahlungsintensität im Sinne vollständiger Nekrose des Kanälcheninhaltes, oder, in größerer Tiefe, im Sinne einer Degeneration und schließlichen völligen Schwindens der Vorstadien der Spermatozoen in der umgekehrten Reihenfolge ihrer Genese. Die Sertolischen Zellen, die stabilen Elemente der Kanälchen, bleiben intakt. Ein spezifischer Charakter kann diesem Vorgange jedoch nicht zuerkannt werden. Sofern es nicht zu vollständiger Nekrose kommt, verläuft die Degeneration des Samenkanälchens nach Radiumbestrahlung in derselben gesetzmäßigen Art, wie sie auch unter anderen Umständen (Kryptorchismus — Félizet et Branca, akute Allgemeinerkrankungen, senile Atrophie — Spangaro, Cordes, Thaler) zum Ausdrucke kommt.

Literaturverzeichnis.

1. Albers-Schönberg, Über eine bisher unbekannte Wirkung der Röntgenstrahlen auf den Organismus der Tiere. Münchener med. Wochenschr. 1903, Nr. 43.
2. Bergonié et Tribondeau, Action de rayons sur le testicule du rat blanc. Compt. rendus hebdom. de la Soc. de Biol. 1904. Tome second.
3. Blauel, Experimentelle Untersuchungen über Radiumwirkungen. Beitr. zur klin. Chirurgie. 1905, Nr. 45.
4. Buschke und Schmidt, Über die Wirkung der Röntgenstrahlen auf Drüsen. Deutsche med. Wochenschr. 1905, Nr. 13.
5. Cordes, Untersuchungen über den Einfluß akuter und Allgemeinerkrankungen auf die Testikel, speziell auf die Spermatogenese, sowie Beobachtungen über das Auftreten von Fett im Hoden. Virch. Arch. Bd. 145.
6. v. Ebner, Zur Spermatogenese bei den Säugetieren. Arch. für mikroskop. Anatomie. Bd. 31.
7. Exner, Über die bisherigen Dauerresultate nach Radiumbehandlung von Carcinomen. Deutsche Zeitschr. f. Chir. 1904. Bd. 75.
8. Félizet et Branca, Sur les épitheliums du testicule ectopique. Compt. rendus hebdom. de la Soc. de Biol. I. 53.
9. Frieben, Hodenveränderungen bei Tieren nach Röntgenbestrahlungen. Münchener med. Wochenschr. 1903, Nr. 52.
10. Halberstädter, Die Einwirkung der Röntgenstrahlen auf Ovarien. Berl. klin. Wochenschr. 1905, Nr. 3.
11. Halkin, Über den Einfluß der Becquerelstrahlen auf die Haut. Arch. für Derm. u. Syph. Bd. 65.
12. Heineke, Experimentelle Untersuchungen über die Einwirkung der Röntgenstrahlen auf innere Organe. Mitteil. a. d. Grenzgebieten. Bd. XIV. — Experimentelle Untersuchungen über die Einwirkung der Röntgenstrahlen auf das Knochenmark. Deutsche Zeitschr. f. Chir. 1904. Bd. 78.
13. Holzknecht, Wiener med. Gesellschaften, Münchener med. Wochenschr. 1903, S. 1238.
14. Schaper, Experimentelle Untersuchungen über die Wirkung des Radiums auf embryonale und regenerative Entwicklungsvorgänge. Deutsche med. Wochenschr. 1904, S. 39 u. 40.
15. Scholtz, Über den Einfluß der Röntgenstrahlen auf die Haut in gesundem und krankem Zustande. Arch. f. Derm. u. Syph. Bd. 59.
16. Seldin, Über die Wirkung der Röntgen- und Radiumstrahlen auf innere Organe und den Gesamtorganismus der Tiere. Fortschritte auf dem Gebiete der Röntgenstrahlen. Bd. 7.
17. Spangaro, Über die histolog. Veränderungen des Hodens, Nebenhodens und Samenleiters von Geburt an bis zum Greisenalter. Anat. Hefte. Bd. LX.
18. Straßmann, Klinische, bakteriologische und mikroskopische Befunde bei der Verwendung des Radiumbromids in der Therapie der Hautkrankheiten. Arch. f. Derm. und Syph. Bd. 71.
19. Thaler, Über das Vorkommen von Fett und Kristallen im menschlichen Testikel unter normalen und patholog. Verhältnissen. Beiträge zur path. Anatomie und zur allgem. Pathologie. 1904, Bd. 36.

XXVI.

Fritz Fischer

gest. 8. Juli 1905.

Nekrolog

Von

Prof. Dr. Ledderhose in Straßburg i. E.

Am 8. Juli starb im 49. Lebensjahre Prof. Fritz Fischer in Straßburg nach qualvollen Leiden, nachdem ihm auch operative Hilfe keine Rettung zu bringen vermocht hatte. — Seine ärztliche Laufbahn hat Fischer als Assistent des Straßburger anatomischen Instituts begonnen; hier führte er unter Waldeyers Leitung Untersuchungen über die Lymphbahnen des Centralnervensystems aus und veröffentlichte sie als Dissertation. Die nachfolgende, lange Assistentenzeit in der chirurgischen Klinik erfuhr eine für ihn sehr erfolgreiche Unterbrechung, als er nach Lückes Tode interimistisch mit der Leitung der Klinik betraut wurde. Damals fand die klare und eindringliche Art seiner Vorträge und Demonstrationen bei den Zuhörern ungeteilte Anerkennung.

Erst 4 Jahre vor seinem Tode gelang es Fischer, zu einer selbständigen Lebensstellung zu kommen, indem er zum Direktor einer nichtklinischen, chirurgischen Abteilung des Straßburger Bürgerspitals ernannt wurde. Mit einer Gewissenhaftigkeit und persönlichen Aufopferung, die ihres Gleichen suchen, hat er sich den ihm anvertrauten Kranken gewidmet; dafür ist ihm aber auch von Jahr zu Jahr mehr das Vertrauen der Ärzte entgegengebracht worden.

Von Fischers wissenschaftlichen Arbeiten sind in erster Linie Studien über das Empyem hervorzuheben. Zahlreiche Leichen-

versuche über die Beeinflussung der Brust- und Bauchorgane durch pleuritische Exsudate führten ihn u. a. zu der Anschauung, daß die Cava inf. auch bei der hochgradigsten, künstlichen Anfüllung einer Thoraxhälfte keine Abknickung erfährt, daß dagegen die Nieren unter Torsion ihres Gefäßstieles stark nach unten verschoben werden; weiter fand er, daß große, rechtsseitige Pleuraergüsse nicht wie Leichtenstern gelehrt hatte, in den Hohlvenen und im Herzen stärkere Cirkulationsstörungen erzeugen als linksseitige. Fischer hatte sich vorgenommen, die Pleuraerkrankungen monographisch zu bearbeiten und ließ deshalb die Resultate jener Experimente zusammen mit einer historisch-kritischen Bearbeitung der Empyembehandlung vorläufig nur als Manuskript für die Habilitation drucken. Durch Verhältnisse jedoch, deren Beherrschung nicht in seiner Macht lag, wurde er an der Abfassung der geplanten Monographie verhindert. Seine inhaltreiche Habilitationsschrift ist so leider fast unbekannt geblieben.

Weiter hat Fischer unter Mitwirkung von E. Levy auf bakteriologischem Gebiete mit Erfolg gearbeitet. Bei zwei tödlich verlaufenen Fällen von inkarzerierten, gangränösen Hernien wurden im Bruchwasser und in den komplizierenden, bronchopneumonischen Herden Colibakterien allein und zusammen mit Staphylokokken festgestellt, woraus sich der pyämisch-metastatische Ursprung der Pneumonieen ableiten ließ. Ferner konnte der Nachweis geliefert werden, daß bei der akuten Osteomyelitis außer Staphylokokken Pneumokokken und Streptokokken ätiologisch in Betracht kommen; auch als Ursache der Lymphangitis wurden verschiedenartige Bakterien gefunden. In einem Falle von malignem Lymphom mit rekurrierendem Fieber gelang es Fischer, während der Fieberanfälle Staphylokokken im Blute nachzuweisen, als Beweis dafür, daß diese Anfälle die Folge sekundärer Mischinfektion sind. Besonders interessant ist der von ihm in einem zweiten Falle gebrachte Nachweis, daß neben echtem, sicher nicht tuberkulösem, malignem Lymphom der Cervicaldrüsen Lungentuberkulose bestehen kann.

Für die „Deutsche Chirurgie" hat Fischer die Krankheiten der Lymphgefäße, Lymphdrüsen und Blutgefäße bearbeitet. Außerordentlicher Fleiß wurde von ihm auf diese ebenso erschöpfende wie zuverlässige Darstellung verwandt.

Für Fischers Wesen waren große Zurückhaltung und Bescheidenheit charakteristisch; nur den ihm näher Stehenden gestattete er einen Einblick in sein reiches Innere. Als ausübender Chirurg war er durch Ruhe und Sorgfalt ausgezeichnet; Aufgaben,

die zielbewußtes, peinlich genaues Arbeiten erfordern, wie sie die Magen-Darmchirurgie stellt, gelangen ihm besonders gut. Mannigfache berufliche Enttäuschungen und Krankheiten der Seinigen hatten Fischer mehr und mehr dahin gebracht, fast ausschließlich seinen Kranken und seiner Wissenschaft zu leben. Noch auf seinem Schmerzenslager war er andauernd von der Besorgnis beherrscht, es möchte durch Nachlassen seiner Energie im Kampfe gegen das tragische Geschick oder durch schmerzstillende Mittel seine Leistungsfähigkeit im Berufe, auf deren Wiederherstellung er bis zuletzt hoffte, Schaden leiden.

Aliis inserviendo consumor, das war das Leitmotiv seines Lebens.

Verzeichnis der Arbeiten von F. Fischer.

1. Untersuchungen über die Lymphbahnen des Centralnervensystems. Straßburger Dissertation. 1879.
2. Ein Fall von Gastro-Enterostomie. Diese Zeitschrift Bd. XVII, 1882.
3. Ein Fall von chronischer Ostitis der Metatarsalknochen und lumbaler Trichose. Diese Zeitschrift Bd. XVIII. 1882.
4. Über die Narkose mit Dimethylacetal und Chloroform. Diese Zeitschrift Bd. XXI. 1884.
5. Über die Resultate der Wundverbände mit Zucker in der chirurg. Klinik zu Straßburg und die Wundbehandlungsmethode daselbst. Diese Zeitschrift Bd. XXII. 1885.
6. Die Behandlung des Empyem nebst Bemerkungen über die Dislocation der Brust- und Bauchorgane bei großem pleuritischem Exsudate. Mit 3 Tafeln. Straßburg, Druck von M. Du Mont-Schauberg. 1886.
7. Über den Entstehungsmechanismus der Luxation beider Vorderarmknochen nach hinten mit gleichzeitiger Fraktur des Epicondylus ext. usw. Diese Zeitschrift Bd. XXIX. 1889.
8. Zwei Fälle von incarcerierter gangränöser Hernie mit komplizierender Bronchopneumonie. Bakteriologische Untersuchung. (In Gemeinschaft mit E. Levy).
9. Bakteriologische Befunde bei Osteomyelitis und Periostitis; Vorkommen des Diplococcus pneumoniae Fränkel und des Streptococcus pyogenes. (In Gemeinschaft mit E. Levy.) Diese Zeitschrift Bd. XXXVI. 1893.
10. Über malignes Lymphom. (Recurrierendes Fieber, Sekundärinfektion; Tuberkulose). Diese Zeitschrift Bd. XXXVI. 1893.
11. Über die pathologische Anatomie und die Bakteriologie der Lymphangitis der Extremitäten. (In Gemeinschaft mit E. Levy.) Diese Zeitschrift Bd. XXXVI. 1893.
12. Mitteilung über Magenfistelbildung. Archiv f. klin. Chir. Bd. L. 1895.
13. Bericht über die chirurgische Klinik in Straßburg i. E. vom 20. Februar bis 1. Oktober 1894. Diese Zeitschrift Bd. XLIII. 1896.
14. Krankheiten der Lymphgefäße, Lymphdrüsen und Blutgefäße. Deutsche Chirurgie, Lief. 24a. 1901.

XXVII—XXVIII.

Kleinere Mitteilungen.

XXVII.

Aus der chirurgischen Abteilung des Krankenhauses Huyssens-Stiftung, Essen-Ruhr. (Leitender Arzt: Dr. Morian.)

Subluxation des zweiten Keilbeines.

Von

Dr. **Bergmann**,
I. Assistenzarzt.

(Mit 1 Abbildung.)

Nachdem Bähr[1]) vor 10 Jahren die bis dahin beobachteten und mitgeteilten Fälle von Keilbeinluxationen zusammengestellt hatte, konnte Fischer[2]) im vorigen Jahre unter Heranziehung der Bährschen Statistik und Hinzufügung einiger neuer Fälle im ganzen 26 Keilbeinluxationen zusammenstellen. Unter diesen befinden sich nur vier Luxationen des II. Keilbeins, die aber richtiger als Subluxationen des Keilbeins zu bezeichnen wären, da in keinem Falle das Keilbein völlig seine Gelenklücke verlassen hatte. Diese verhältnismäßig große Seltenheit scheint mir die Besprechung eines von uns im Krankenhaus Huyssens-Stiftung beobachteten Falles wünschenswert zu machen.

Am 1. V. 1905 stürzte der 23 Jahre alte Rangierer August P. beim Zusammenstoß mit einer Lokomotive von dem Bremsbock eines Güterwagens und kam auf die Schienen vor die Räder seines Wagens zu liegen in der Weise, daß das Rad die Außenseite des rechten Unterschenkels dicht über dem Knöchel traf. Der linke Fuß lag unter dem rechten Unterschenkel auf der Schiene derartig, daß der linke Fuß in seinem Querdurchmesser zwischen rechtem inneren Knöchel und Schiene von innen nach

1) Bähr, Traumat. Luxationsformen der kleinen Fußwurzelknochen. Volkmanns Vorträge 136.

2) Fischer, Zur Luxation der Keilbeine. Deutsche Zeitschrift f. Chirurgie 1904. Bd. 73. XXIII.

außen zusammengepreßt wurde. Das r. untere Wadenbeinende wurde zertrümmert, der innere Knöchel gebrochen. Am l. Fuß war der Fußrücken und die Umgebung der Knöchel stark geschwollen und verfärbt. Ungefähr in der Mitte des Fußrückens zwischen Chopartschem und Lisfrancschem Gelenk war die Schwellung des Fußrückens am stärksten und man fühlte daselbst als knöcherne Unterlage für die Anschwellung einen quergestellten 2 : 1 cm großen, nach vorn sehr scharfkantigen, nach hinten und nach den

Seiten weniger scharfen, aber doch deutlich abgrenzbaren Knochenvorsprung, der der Lage des II. Keilbeines entsprach. Der ganze Fußrücken, besonders aber die Stelle des Knochenvorsprunges war sehr schmerzhaft. Eine stärkere Druckempfindlichkeit bestand auch auf der Fußsohle an einer dem II. Keilbein entsprechenden Stelle. Die Gestalt des Fußes war im übrigen nicht verändert. Die Bewegungen des Fußes waren stark behindert.

Eine Röntgenaufnahme von der Seite gab die dorsale Verschiebung des II. Keilbeines deutlich wieder (siehe Bild). Außerdem hatte sich das Keilbein um seine frontale Queraxe gedreht, so daß die vordere Gelenk-

fläche eine stärkere Verschiebung zum II. Mittelfußknochen erlitten hatte, als die hintere zum Kahnbein. An der dorsalen Kante des Kahnbeines bestand eine kleine Abrißfraktur; sonstige Nebenverletzungen waren nicht vorhanden. Auf einem frontalen Röntgenbilde zeichnete sich die freie Lücke des Keilbeines als hellerer Schatten ab. Da das subluxierte Keilbein gerade über seiner Knochenlücke stand, die es mit seinem plantaren, keilförmig zulaufenden Teil nicht völlig verlassen hatte, gelang die Reposition leicht. Unter Vergrößerung der Knochenlücke durch Zug an der vorderen Fußhälfte bei gleichzeitiger Flexion derselben wurde durch direkten Druck auf das subluxierte Keilbein dasselbe mit einem deutlich wahrnehmbaren einschnappenden Geräusch reponiert. Die vorher sehr erheblichen Schmerzen waren nach der Reposition verschwunden. Die prominenten Knochenkanten waren nicht mehr zu fühlen. Eine Röntgenaufnahme ergab, daß die Reposition gelungen war. Nur die vordere Gelenkfläche ragte noch 1 bis 2 mm über der des II. Mittelfußknochens hervor.

Es handelte sich also in diesem Falle um eine Subluxation des II. Keilbeines, die zustande gekommen war durch quere Kompression des Fußes von innen nach außen. Es erinnert dieser Mechanismus an die Entstehung der Kahnbeinbrüche. Die Kahnbeinbrüche kommen zustande durch Kompression des Fußgewölbes in seiner Längsrichtung; das Kahnbein kann nicht ausweichen und wird zwischen den komprimierenden Knochen zertrümmert. Auch die drei Keilbeine bilden ein Gewölbe, dessen Verlauf aber quer zur Längsaxe des Fußes steht. Die Mitte des Gewölbes wird von dem II. Keilbein eingenommen, daß wie ein scharfer Keil mit schmaler plantarer Kante nach unten und mit breiter Dorsalfläche zwischen das I. und III. Keilbein gelagert ist. Plantarwärts wird das II. Keilbein vom I. und III. überragt, besonders von dem I., das sich plantarwärts verbreitert. Bei seitlicher Kompression wird daher das II. Keilbein leicht zwischen den benachbarten Keilbeinen herausgedrängt werden können. Die Drehung um die frontale Querachse, wie sie im vorliegenden Falle eintrat, erklärt sich aus der stärkeren Entwicklung der Bänder auf der Seite des Kahnbeines, die auch zu dem Abriß eines kleinen Bruchstückes am Kahnbein Veranlassung gab.

Unter den vier von Fischer gesammelten Fällen von Luxation oder besser Subluxation des II. Keilbeines[1]) war in den drei letzten die Verletzung durch Fall auf den Fuß entstanden, im ersten Fall (Turner) entsprach die Art der Verletzung der von uns beobachteten. Ein Wagen war über den äußeren Fußrand und äußeren Knöchel hinweggegangen. Dabei wurden die Fußwurzelknochen von außen nach innen zusammengedrückt und bei vermehrtem Spannungsbogen des Keilbeingewölbes das II. Keilbein nach oben herausgepreßt[2]).

In allen Fällen war die Subluxation nach oben erfolgt. Im ersten Fall war die viereckige obere Fläche des subluxierten Knochens fühlbar,

---

1) citiert nach Fischer: a) Turner, Brit. med. Journ. March 22. 1856. — b) Rossander, Hygiea. XXIII. 1865. — c) Laugier u. Delorme, Nouv. Dict. de Médec. et de Chirurg. p. 663. — d) Lagarde u. Delorme, Nouv. Dict. de Méd. et de Chirurg. p. 662.

2) Fischer, l. c. p. 444.

im zweiten und dritten Falle war die Subluxation unvollständig und nur die vordere 1 cm hohe Knochenkante fühlbar, der vierte Fall war mit schweren Nebenverletzungen des Fußes kompliziert. Nur im ersten Fall wird eine Heilung mit guter Funktion des Fußes erwähnt, im zweiten Fall war nach der Reposition die Retention nicht zu erreichen; im dritten Fall war die Reposition nicht zu erzielen, so daß eine kleine Geschwulst auf dem Fußrücken bestehen blieb. Der vierte Fall kommt wegen der Schwere der Nebenverletzungen bezüglich des Heilresultates nicht in Frage.

Die Therapie der Subluxationen des II. Keilbeines muß zunächst die Reposition des Knochens betreffen. Die Reposition erfolgt nach Erweiterung der Knochenlücke durch Zug an der vorderen Fußhälfte und Flexion derselben unter direktem Druck auf den subluxierten Knochen meist mit einem einschnappenden Geräusch. Häufig gelingt die Reposition nur unvollkommen oder es ist schwierig, den reponierten Knochen in seiner Lage zu erhalten, wahrscheinlich wegen Einklemmung von Kapselteilen und Bandmassen. In unserem Falle war die Reposition leicht; sie erfolgte unter einem deutlich einschnappenden Geräusch und schien auch eine vollkommene zu sein, da die vorher fühlbaren Knochenkanten verschwunden waren; das Röntgenbild zeigt noch ein geringes Hervorragen der vorderen Kante.

Um das reponierte Keilbein in seiner Lage festzuhalten, sind Gipsverbände, Heftpflasterverbände und von Bardenheuer auch Extensionsverbände empfohlen worden. Uns bewährte sich sehr gut folgender Verband: Eine aus mehrfacher Gipsgaze hergestellte, mit Watte gut gepolsterte Schiene wurde von den Zehen über die Fußsohle und die Ferse bis zum oberen Viertel der Wade angelegt. Darüber kam ein aus dreifacher Wattelage bestehender, von den Zehen bis zum Knie reichender Kompressionsverband, der mit seinem gleichmäßigen Druck das Keilbein in der reponierten Lage festhielt. In diesem Verbande konnte der Patient am dritten Tage das Bett verlassen; stärkere Ödeme traten unter dem komprimierenden Verbande nicht auf. Vom vierten Tage ab wurde der Verband täglich abgenommen, der Fuß massiert, bewegt und gebadet. Bereits nach sechs Wochen konnte Patient auf dem verletzten Fuß fast ohne Beschwerden gehen. Er klagte nur noch über ein geringes Spannungsgefühl am inneren Fußrande sowie in der Gegend des II. Keilbeines. Nur nach längerem Gehen traten noch geringe Ödeme auf. Die Bewegungen der vorderen Fußhälfte waren noch etwas behindert, doch konnte sich Patient sicher und ohne Schmerzen auf die vordere Fußhälfte erheben. Die Abwicklung der Fußsohle beim Gehen erfolgte ohne Beschwerden.

Zehn Wochen nach der Verletzung konnte Patient mit völlig funktionsfähigem Fuß entlassen werden.

Das Heilresultat war also ein äußerst gutes.

Die Prognose der Subluxation des II. Keilbeins ist demnach eine günstige, wenn es gelingt, das Keilbein zu reponieren. Ungünstiger ist sie aber, wenn die Reposition nicht gelingt. In einem solchen Fall kommt wegen der Gefahr eines Decubitus über dem prominenten Knochen nur die Exstirpation in Frage; auf eine blutige Reposition wird zweckmäßigerweise verzichtet werden, da sie kaum ein besseres funktionelles Resultat als die Exstirpation liefern wird. Denn durch letztere wird die Festigkeit

der Fußwurzel nur wenig geschädigt, da das I. und II. Keilbein durch das Zwischentreten der Basis des II. Mittelfußknochens in ihrer Lage gehalten werden. Das spätere Auftreten von Veränderungen wird durch das Tragen gutsitzender Schuhe sich sicher vermeiden lassen.

XXVIII.

Parisol, ein neues Antisepticum und Desoderans.

Von

Dr. Benno Müller, Hamburg.

Trotz der großen Anzahl der jetzt dem Chirurgen zur Verfügung stehenden Antiseptica ist doch noch immer nicht eins als vollkommen genügendes, allen Anforderungen der modernen Chirurgie entsprechendes Mittel zu betrachten, so daß man ein Recht hat, bessere und günstiger wirkende Mittel zu prüfen und zu suchen. Es ist nun seit einiger Zeit ein neuer Körper in der Tierheilkunde mit vorzüglichem Erfolge als Antisepticum verwendet worden, welcher unter dem Namen Parisol in den Handel gebracht wird. Da dieses Antisepticum ganz besondere Vorzüge vor den jetzt üblichen Antiseptica, wie man sie unter unserer jetzigen Zahl der in der Chirurgie verwendeten kannte, besitzt, so habe ich dasselbe seit längerer Zeit in meiner Praxis verwendet und die guten Wirkungen durch Experimente geprüft. Es ist mir bei diesen Versuchen das Parisol als vorzügliches Antisepticum erschienen und da dasselbe jedenfalls einen Platz in der Zahl der gebräuchlichen Antiseptica einzunehmen verdient, so will ich in dem folgenden kurz die Eigenschaften dieses Mittels beschreiben und die Versuche schildern, welche den Beweis liefern, daß das Parisol die bisherigen Antiseptica übertrifft.

Das Parisol wird von der chemischen Fabrik Bense u. Eicke in Einbeck (Hannover) fabriziert. Es stellt ein Kondensionsprodukt von Formaldehyd und verseiften Naphtachinonen dar. Es ist eine Flüssigkeit von heller, wasserklarer Farbe, die einen angenehmen, erfrischenden Geruch hat und sich mit Wasser leicht vermischt. Wenn das Wasser kalkhaltig ist, so wird die verdünnte Lösung wolkig, leicht milchig, was aber der Wirksamkeit des Parisols keinen Abbruch tut. Man braucht am besten das flüssige Parisol in konzentrierter Form und verdünnt es vor dem Gebrauch mit Wasser. Diese Lösungen des Parisols in Konzentrationen von 0,5—5 Proz. sind in ihren Wirkungen den bisher üblichen antiseptischen Lösungen entschieden überlegen und zwar hegt das Parisol zwei Hauptwirkungen, nämlich die bakterizide und die desodorisierende. In diesen beiden Wirkungsweisen ist Parisol das denkbar stärkste Mittel und ist dem Sublimat, der Karbolsäure, dem Lysol u. a. m. überlegen. Diese Tatsache ist begründet auf zweierlei Art, erstens durch das bakteriologische Experiment, zweitens durch die Erfahrungen der Praxis. Wenn ich nun zunächst auf die bakterizide Kraft des Parisols näher eingehen will, so

kann ich natürlich nur auf dem Wege des bakteriologischen Experimentes einen faktischen Beweis liefern, daß Parisol den anderen Antiseptica überlegen ist. denn es lassen sich die Erfahrungen aus der Praxis nur mitteilen, und sind immer kein definitiver Beweis, während die Tabellen der bakteriologischen Experimente einen solchen liefern.

Allerdings muß man beim bakteriologischen Experiment auch bedenken, daß die Wirkung des verwendeten Körpers auf die Bakterien unter anderen Verhältnissen vor sich geht wie in organischen Verhältnissen, so kann man den bakteriologischen Experimenten entgegenhalten, daß die Wirkung auf die Bakterien eine unmittelbarere ist als in der Wunde oder auf der Schleimhaut des Organismus. Dies ist nun zweifellos der Fall und man darf noch nicht allein aus den Resultaten der bakteriologischen Experimente einen Körper als ein vorzügliches Antisepticum für die Wundbehandlung bezeichnen, aber man kann einerseits aus der bakteriologischen Untersuchung der Antiseptica die Eigenschaften des einen mit denen der anderen leicht vergleichen und so ein Urteil über den Wert des einen Stoffes zu den anderen gewinnen, andererseits kann man aus dem Experiment die tatsächliche Wirkung des Körpers auf die Bakterien feststellen und dann, wenn die praktische Erfahrung in der Wundbehandlung mit diesem Körper ebenfalls sehr gute Resultate liefert, aus dem Vergleich der Resultate vom Experiment und der Praxis ein sicheres Urteil erlangen. Es ist also immerhin das bakteriologische Experiment von großem Wert und darf daher nicht zu sehr vernachlässigt werden.

Ich habe nun das Parisol von einem bakteriologischen Laboratorium prüfen lassen und habe diese von dem Laboratorium erhaltenen Resultate nachgeprüft, so daß ich durch eine doppelte Untersuchung ein sicheres Urteil glaube erlangt zu haben. Ich will nun erst einmal die Resultate der Experimente des bakteriologischen Laboratoriums von Dr. Aufrecht anführen und nach diesen zum Vergleichen meine eigenen Experimente schildern.

Es wurden von Aufrecht folgende Bakterien in Kulturen verwendet:

I. Typhusbazillen, II. Bacterium coli, III. Streptococcus pyogenes, IV. Staphylococcus pyogenes aureus, V. Tuberkelbazillen.

Es wurde von einer nicht mehr als zwei Tage alten Oberflächenkultur dieser Bakterien eine Öse in flüssigem Blutserum gut verrührt und von diesen gleichmäßig verteilten Aufschwemmungen wurden je 3 Ösen voll zu je 10 ccm Parisol von verschiedenen Konzentrationen gebracht. Diese Mischungen wurden in den Thermostaten gebracht und nach bestimmten Zeitintervallen mit flüssigem Glycerinagar vermischt, worauf in der üblichen Weise Plattenkulturen hergestellt wurden. Zur Kontrolle wurden in gleicher Weise nicht desinfizierte Plattenkulturen angelegt, welche stets ungehindertes Wachstum zeigten. Zum Vergleich der antiseptischen Kraft des Parisols ist das Lysol und die Karbolsäure herangezogen worden. Die Ergebnisse dieser Untersuchungen sind folgende (siehe Tabelle Seite 604):

Man ersieht also recht deutlich aus diesen Tabellen, daß die Wirkung des Parisols auf die Bakterien im Reagensglase eine ganz besonders intensive und starke ist und daß das Parisol alle anderen in den Vergleich hereingezogenen Antiseptica an bakterizider Kraft übertrifft. Man erkennt auch, daß nach diesen Experimenten die dreiprozentige Lösung des Parisols

Antisepticum	Konzentr.	Abimpfung nach Minuten					Kontrolle	Bakterienart
		1	2	5	10	30		
Parisol	0,1 Proz.	+	+⁰	+⁰	—	—	+	Typhus-Bazillen
	0,5 „	+⁰	—	—	—	—	+	
	1,0 „	—	—	—	—	—	+	
	3,0 „	—	—	—	—	—	+	
Lysol	0,1 „	+	+	+⁰	+⁰	+⁰	+	Typhus-Bazillen
	0,5 „	+	+⁰	+⁰	—	—	+	
	1,0 „	—	—	—	—	—	+	
	3,0 „	—	—	—	—	—	+	
Karbolsäure	0,1 „	+	+	+	+	+⁰	+	Typhus-Bazillen
	0,5 „	+	+	+	+⁰	+⁰	+	
	1,0 „	+	+⁰	+⁰	—	—	+	
	3,0 „	+⁰	—	—	—	—	+	
Parisol	0,1 „	+	+⁰	+⁰	+⁰	—	+	Bacterium coli
	0,5 „	+⁰	+⁰	—	—	—	+	
	1,0 „	—	—	—	—	—	+	
	3,0 „	—	—	—	—	—	+	
Lysol	0,1 „	+	+	+	+⁰	+⁰	+	Bacterium coli
	0,5 „	+	+⁰	+⁰	+⁰	—	+	
	1,0 „	+⁰	—	—	—	—	+	
	3,0 „	—	—	—	—	—	+	
Karbolsäure	0,1 „	+	+	+	+⁰	+⁰	+	Bacterium coli
	0,5 „	+	+	+⁰	+⁰	+⁰	+	
	1,0 „	+	+⁰	+⁰	+⁰	+⁰	+	
	3,0 „	—	—	—	—	—	+	
Parisol	0,1 „	+	+⁰	+⁰	+	+⁰	+	Tuberkel-Bazillus
	0,5 „	+⁰	+⁰	+⁰	+⁰	—	+	
	1,0 „	+⁰	+⁰	+⁰	—	—	+	
	3,0 „	—	—	—	—	—	+	
Lysol	0,1 „	+	+	+⁰	+⁰	+⁰	+	Tuberkel-Bazillus
	0,5 „	+⁰	+⁰	+⁰	+⁰	+⁰	+	
	1,0 „	+⁰	+⁰	+⁰	+⁰	+⁰	+	
	3,0 „	+⁰	—	—	—	—	+	
Karbolsäure	0,1 „	+	+	+	+⁰	+⁰	+	Tuberkel-Bazillus
	0,5 „	+	+	+⁰	+⁰	—	+	
	1,0 „	+	+	+⁰	+⁰	+⁰	+	
	3,0 „	+⁰	+⁰	—	—	—	+	
Parisol	0,1 „	+	+	+	+	+	+	Streptococcus pyogenes
	0,5 „	+	+	+	+⁰	+⁰	+	
	1,0 „	+	+	+⁰	—	—	+	
	3,0 „	+⁰	+⁰	—	—	—	+	
Lysol	0,1 „	+	+	+	+	+	+	Streptococcus pyogenes
	0,5 „	+	+	+	+⁰	+⁰	+	
	1,0 „	+	+⁰	+⁰	+	—	+	
	3,0 „	+⁰	+⁰	+⁰	—	—	+	

Antisepticum	Konzentr.	Abimpfung nach Minuten					Kontrolle	Bakterienart
		1	2	5	10	30		
Karbolsäure	0,1 Proz.	+	+	+	+	+	+	Streptococcus pyogenes
	0,5 „	+	+	+	$+^0$	$+^0$	+	
	1,0 „	+	+	$+^0$	$+^0$	$+^0$	+	
	3,0 „	$+^0$	$+^0$	$+^0$	$+^0$	—	+	
Parisol	0,1 „	+	+	+	+	+	+	Staphylococcus pyogen. aureus
	0,5 „	+	+	+	+	+	+	
	1,0 „	+	+	$+^0$	—	—	+	
	3,0 „	$+^0$	$+^0$	—	—	—	+	
Lysol	0,1 „	+	+	+	+	+	+	Staphylococcus pyogen. aureus
	0,5 „	+	+	+	+	+	$+^0$	
	1.0 „	+	+	+	+	$+^0$		
	3,0 „	$+^0$	$+^0$	$+^0$	$+^0$	—	+	
Karbolsäure	0,1 „	+	+	+	+	+	+	Staphylococcus pyogenes aureus
	0,5 „	+	+	+	+	+	+	
	1,0 „	+	+	$+^0$	$+^0$	$+^0$	+	
	3,0 „	$+^0$	$+^0$	$+^0$	$+^0$	—	+	

+ bedeutet Wachstum der betreffenden Bakterienart.
$+^0$ bedeutet deutliche Entwicklungshemmung der Bakterienart.
— bedeutet Abtötung der Bakterienart.

am günstigsten wirkt. Es ist nun auch aus der praktischen Verwendung des Parisols erkannt, daß die dreiprozentige Lösung sehr gut verwendbar ist, dieselbe verursacht keine Beschwerden, sie schädigt nicht die gesunden Gewebe des Körpers und ruft auch keine Schmerzempfindung hervor. Um nun diese Experimente zu prüfen, habe ich ebendieselben vorgenommen und bin in derselben Weise verfahren, so daß ein direkter Vergleich meiner Resultate mit diesen eben genannten möglich ist, nur habe ich noch das Sublimat mit geprüft, so daß also meine Versuche erweitert sind, und ich habe auch noch die fünfprozentige Lösung der Antiseptica mit herangezogen, auch habe ich öfter die Kulturen untersucht, so daß meine Experimente größer wurden.

Die Resultate sind in dem folgenden angeführt. Allerdings kann ich des Raummangels halber nicht alle Experimente hier anführen, sondern werde nur eine Serie zum Vergleich mit obigen Zahlen hier wiedergeben. (Siehe Tabelle S. 606).

Aus diesen Angaben über die bakteriologischen Experimente erkennt man recht deutlich die vorzügliche Eigenschaft des Parisols, denn es hat sich als stärkstes Antisepticum erwiesen, es übertrifft sogar noch in vielen Fällen das Sublimat, und zwar kann man das Parisol in den Konzentrationen, in denen es auf die Bakterien am stärksten einwirkt, auch am Menschen zum Behandeln von Wunden und dergleichen verwenden, während das Sublimat in den hohen Konzentrationen, in denen es dem Parisol gleichkommt, nicht in der Praxis verwendet werden kann, da es Verätzungen bewirkt, also in diesen Konzentrasionen auch auf die lebenden Gewebe zerstörend wirkt. Wenn man also kurz diese Befunde und Resul-

Antisepticum	Konzentrat.	Abimpfung nach Minuten								Kontrolle	Bakterienkultur
		1	2	5	10	15	20	25	30		
Parisol	0,1 Proz.	+	+	—	—	—	—	—	—	+	Typhus-Bazillus
	0,5 „	+	—	—	—	—	—	—	—	+	
	1,0 „	—	—	—	—	—	—	—	—	+	
	3,0 „	—	—	—	—	—	—	—	—	+	
	5,0 „	—	—	—	—	—	—	—	—	+	
Lysol	0,1 „	+	+⁰	+⁰	+	+⁰	+⁰	+	+	+	Typhus-Bazillus
	0,5 „	+	+⁰	+⁰	—	—	—	—	—	+	
	1,0 „	+⁰	—	—	—	—	—	—	—	+	
	3,0 „	—	—	—	—	—	—	—	—	+	
	5,0 „	—	—	—	—	—	—	—	—	+	
Acidi carbol.	0,1 „	+	+	+	+	+	+	+⁰	+⁰	+	Typhus-Bazillus
	0,5 „	+	+	+	+	+⁰	+⁰	+⁰	+⁰	+	
	1,0 „	+	+	+⁰	—	—	—	—	—	+	
	3,0 „	+	+⁰	—	—	—	—	—	—	+	
	5,0 „	+⁰	—	—	—	—	—	—	—	+	
Sublimat	1 : 3000	+	+	+	+⁰	+⁰	+⁰	—	—	+	Typhus-Bazillus
	1 : 2000	+	+	+⁰	—	—	—	—	—	+	
	1 : 1000	+	+⁰	—	—	—	—	—	—	+	
	2 : 1000	—	—	—	—	—	—	—	—	+	
	3 : 1000	—	—	—	—	—	—	—	—	+	
Parisol	0,1 Proz.	+	+	+⁰	—	—	—	—	—	+	Bacterium coli
	0,5 „	+	+⁰	—	—	—	—	—	—	+	
	1,0 „	—	—	—	—	—	—	—	—	+	
	3,0 „	—	—	—	—	—	—	—	—	+	
	5,0 „	—	—	—	—	—	—	—	—	+	
Lysol	0,1 „	+	+	+	+	+	+⁰	—	—	+	Bacterium coli
	0,5 „	+	+	+	+	+	+⁰	—	—	+	
	1,0 „	+	+⁰	—	—	—	—	—	—	+	
	3,0 „	+⁰	—	—	—	—	—	—	—	+	
	5,0 „	—	—	—	—	—	—	—	—	+	
Acidi carbol.	0,1 „	+	+	+	+	+	+	+⁰	+⁰	+	Bacterium coli
	0,5 „	+	+	+	+	+⁰	+⁰	—	—	+	
	1,0 „	+	+	+⁰	+⁰	+⁰	+⁰	—	—	+	
	3,0 „	+	+⁰	—	—	—	—	—	—	+	
	5,0 „	—	—	—	—	—	—	—	—	+	
Sublimat	1 : 3000	+	+	+	+⁰	+⁰	—	—	—	+	Bacterium coli
	1 : 2000	+	+	+⁰	+⁰	—	—	—	—	+	
	1 : 1000	+	—	—	—	—	—	—	—	+	
	2 : 1000	—	—	—	—	—	—	—	—	+	
	3 : 1000	—	—	—	—	—	—	—	—	+	
Parisol	0,1 Proz.	+	+	+	+⁰	+⁰	+⁰	—	—	+	Tuberkel-Bazillus
	0,5 „	+	+	+⁰	+⁰	+⁰	+⁰	—	—	+	
	1,0 „	+	+	+⁰	—	—	—	—	—	+	
	3,0 „	+⁰	—	—	—	—	—	—	—	+	
	5,0 „	—	—	—	—	—	—	—	—	+	

Antisepticum	Konzentrat.	Abimpfung nach Minuten 1	2	5	10	15	20	25	30	Kontrolle	Bakterienkultur
Lysol	0,1 Proz.	+	+	+	+	+⁰	+⁰	+⁰	+⁰	+	Tuberkel-Bazillus
	0,5 „	+	+	+⁰	+⁰	+⁰	+⁰	+⁰	—	+	
	1,0 „	+	+⁰	+⁰	+⁰	+⁰	+⁰	—	—	+	
	3,0 „	+⁰	+⁰	—	—	—	—	—	—	+	
	5,0 „	—	—	—	—	—	—	—	—	+	
Acidi carbol.	0,1 „	+	+	+	+	+	+⁰	+⁰	+⁰	+	Tuberkel-Bazillus
	0,5 „	+	+	+	+	+⁰	+⁰	+⁰	—	+	
	1,0 „	+	+	+	+⁰	+⁰	—	—	—	+	
	3,0 „	+	+⁰	+⁰	—	—	—	—	—	+	
	5,0 „	+	—	—	—	—	—	—	—	+	
Sublimat	1 : 3000	+	+	+	+	+	+⁰	+⁰	+⁰	+	Tuberkel-Bazillus
	1 : 2000	+	+	+	+⁰	+⁰	+⁰	+⁰	—	+	
	1 : 1000	+	+	+⁰	+⁰	—	—	—	—	+	
	2 : 1000	+	+⁰	+⁰	—	—	—	—	—	+	
	3 : 1000	+⁰	—	—	—	—	—	—	—	+	
Parisol	0,1 Proz.	+	+	+	+	+⁰	+⁰	+⁰	+⁰	+	Streptococcus pyogenes
	0,5 „	+	+	+	+⁰	+⁰	+⁰	+⁰	+⁰	+	
	1,0 „	+	+	+	+⁰	+⁰	—	—	—	+	
	3,0 „	+⁰	+⁰	—	—	—	—	—	—	+	
	5,0 „	—	—	—	—	—	—	—	—	+	
Lysol	0,1 „	+	+	+	+	+	+	+	+⁰	+	Streptococcus pyogenes
	0,5 „	+	+	+	+	+	+⁰	+⁰	+⁰	+	
	1,0 „	+	+	+	+⁰	+⁰	+⁰	—	—	+	
	3,0 „	+⁰	+⁰	+⁰	—	—	—	—	—	+	
	5,0 „	+⁰	—	—	—	—	—	—	—	+	
Acidi carbol.	0,1 „	+	+	+	+	+	+	+	+⁰	+	Streptococcus pyogenes
	0,5 „	+	+	+	+	+⁰	+⁰	+⁰	+⁰	+	
	1,0 „	+	+	+⁰	+⁰	+⁰	+⁰	—	—	+	
	3,0 „	+	+⁰	+⁰	+⁰	+⁰	—	—	—	+	
	5,0 „	+⁰	+⁰	—	—	—	—	—	—	+	
Sublimat	1 : 3000	+	+	+	+	+	+⁰	+⁰	+⁰	+	Streptococcus pyogenes
	1 : 2000	+	+	+	+	+⁰	+⁰	+⁰	+⁰	+	
	1 : 1000	+	+	+	+⁰	+⁰	+⁰	—	—	+	
	2 : 1000	+⁰	+⁰	+⁰	—	—	—	—	—	+	
	3 : 1000	+	—	—	—	—	—	—	—	+	
Parisol	0,1 Proz.	+	+	+	+	+	+⁰	+⁰	+⁰	+	Staphylococcus pyogenes aureus
	0,5 „	+	+	+	+	+⁰	+⁰	+⁰	—	+	
	1,0 „	+	+	+	+⁰	—	—	—	—	+	
	3,0 „	+	+⁰	—	—	—	—	—	—	+	
	5,0 „	—	—	—	—	—	—	—	—	+	
Lysol	0,1 „	+	+	+	+	+	+	+	+	+	Staphylococcus pyogenes aureus
	0,5 „	+	+	+	+	+	+⁰	+⁰	+⁰	+	
	1,0 „	+	+	+	+⁰	+⁰	+⁰	+⁰	+⁰	+	
	3,0 „	+	+⁰	+⁰	+⁰	+⁰	+⁰	—	—	+	
	5,0 „	+	+⁰	—	—	—	—	—	—	+	

Antisepticum	Konzentrat.	Abimpfung nach Minuten								Kontrolle	Bakterienkultur
		1	2	5	10	15	20	25	30		
Acidi carbol.	0,1 Proz.	+	+	+	+	+	+	+	$+^0$	+	Staphylococcus pyogenes aureus
	0,5 „	+	+	+	+	+	+	$+^0$	—	+	
	1,0 „	+	+	+	$+^0$	$+^0$	$+^0$	—	—	+	
	3,0 „	+	$+^0$	$+^0$	$+^0$	$+^0$	$+^0$	—	—	+	
	5,0 „	$+^0$	$+^0$	—	—	—	—	—	—	+	
Sublimat	1 : 3000	+	+	+	+	+	+	+	$+^0$	+	Staphylococcus pyogenes aureus
	1 : 2000	+	+	+	+	+	$+^0$	$+^0$	—	+	
	1 : 1000	+	+	+	$+^0$	$+^0$	—	—	—	+	
	2 : 1000	+	$+^0$	$+^0$	—	—	—	—	—	+	
	3 : 1000	$+^0$	—	—	—	—	—	—	—	+	

tate der Experimente zusammenfassen will, so kann man sagen, daß dem Parisol eine überaus hohe bakterizide Kraft eigen ist.

Ich habe nun seit ca. $^3/_4$ bis 1 Jahr das Parisol in meiner chirurgischen und gynäkologischen Praxis verwendet und habe da vor allen Dingen drei Vorzüge des Parisols gefunden, nämlich erstens die hohe antiseptische Wirkung, also die hohe bakterizide Kraft auch in den lebenden Geweben, und zwar vermag das Parisol sehr tief in die Haut und Schleimhaut zu dringen, es besitzt eine starke Tiefenwirkung, zweitens bewirkt das Parisol eine rasche Beseitigung der üblen Gerüche von Wunden und Sekreten, es hat eine hohe desodorisierende Kraft und drittens riecht das Parisol sehr angenehm und schädigt nicht die lebenden Gewebe. Diese drei Eigenschaften sind sehr bedeutende Vorzüge, welche das Parisol in gewissem Grade vor anderen gebräuchlichen Antiseptica voraus hat. Diese Eigenschaften des Parisols geben demselben einen dauernden Platz in der Medikamentenanzahl des Chirurgen und so habe ich jetzt alle anderen Antiseptica verlassen und verwende nur noch Parisol. Dasselbe hat den großen Vorzug, mit dem Eiweiß der Zelle gar keine unlöslichen Verbindungen einzugehen und dringt daher tief in die Poren und oberen Zellschichten der Haut und Schleimhaut ein, wobei es die antiseptische Wirkung entfaltet. Es ergibt sich hieraus sofort eine Indikation, nämlich die Verwendung des Parisols zum Sterilisieren der Hände, des Operationsgebietes usw. Die Sterilisierung der Hände übe ich derart aus, daß ich die Hände oder das Operationsfeld 20 Minuten mit Seife und heißem Wasser öfters wechselnd bürste, dann 2 Minuten mit Alkohol abbürste, hierauf mit Äther abwasche und darnach 5 Minuten lang in einer fünfprozentigen Parisollösung bürste. Nach dieser Manipulation sind die Hände genügend sterilisiert. Man kann auch schon dem heißen Wasser Parisol zusetzen, namentlich wird dies dann zu tun sein, wenn man im Privathaus operiert und sich auf die Sauberkeit der Wassergefäße nicht fest verlassen kann. Wenn man die Haut nach der gründlichen Reinigung mit Parisolwasser behandelt, so muß dies mindestens 5 Minuten, besser 10 Minuten lang dauern, denn das Parisol tötet innerhalb 5 Minuten alle Bakterien in dieser Konzentration, muß aber erst Zeit und Gelegenheit haben, in die Haut einzudringen. Gerade die Tiefenwirkung des Parisols ist eine besonders starke und intensive. Bei dieser Art der Sterilisierung der Hände und

des Operationsfeldes habe ich einen vollkommen genügenden Erfolg gehabt, denn in den von den sterilisierten Händen oder der Haut des Operationsfeldes entnommenen Hautteilchen konnte ich nie Bakterien nachweisen. Die sichere bakterizide Wirkung des Parisols vernichtet die eventuell noch in den Poren oder Rissen der Epidermis sich aufhaltenden Eiterkokken. So habe ich bei der Verwendung von fünfprozentigen Lösungen zum Waschen die besten Erfolge erzielt und kann das Parisol zur Händedesinfektion an Stelle des Sublimats empfehlen. Es haftet der Parisolsterilisation noch ein weiterer Vorteil vor anderen Methoden an, nämlich der, daß das Parisol auf die Haut nicht so stark reizend wirkt, wie manche andere Antiseptica. Man kennt z. B. das Sublimatekzem und die Karbolgangrän. Diese Leiden werden durch Parisol nicht hervorgerufen, dasselbe reizt zwar in sehr hohen Konzentrationen, über 5 Proz., die Haut, ruft aber nicht dauernden Schaden hervor, sondern nur eine momentane Entzündung und Schmerzhaftigkeit, die nach Beseitigung des Parisols wieder verschwinden. Auch Personen mit für Sublimat usw. äußerst empfindlicher Haut, die sofort Ekzem bekommen, können Parisol ohne Nachteil vertragen. Zur äußeren Desinfektion verwendet man am besten drei- bis fünfprozentige Lösungen. Es gibt also eine große Menge von Indikationen für die Verwendung des Parisols in dieser Hinsicht und man kann dasselbe an Stelle eines jeden anderen Antisepticum verwenden.

Viel größer aber noch ist die Verwendbarkeit bei eiternden Wunden usw. Wenn schon bei der ebengenannten Art der Verwendung der Geruch des Parisols ein großer Vorzug ist, so kommt derselbe auch hier in Betracht. Wie oft stößt man bei empfindlichen Personen auf Widerstand, wenn man Karbol oder Lysol usw. verordnet, weil dieselben einen so intensiven und vielen Leuten äußerst unangenehmen Geruch besitzen. In allen diesen Fällen wird Parisol gern verwendet, denn der Geruch ist angenehm und erfrischend, dabei ist Parisol weniger giftig als Sublimat, das schon so viel Unheil durch Vergiftungen angerichtet hat. So günstig Sublimat wirkt, es sollte doch nie vom Arzte aus der Hand gegeben werden, denn der Laie kann die Gefahr nicht ermessen und geht oft unvorsichtig mit Sublimat um. Da nun Parisol noch günstiger und stärker wirkt als Sublimat, so kann man stets letzteres durch Parisol ersetzen. Bei allen eiternden Wunden verwende ich das Parisol und habe in über 50 Fällen dessen vorzügliche antiseptische und desodorisierende Einwirkung erprobt, wobei ich die Kranken genau beobachtete, während ich nebenbei noch in vielen Fällen das Parisol verwendet, wo die Wirkung nicht so leicht zu sehen war. Aber in allen Fällen hat sich dasselbe als ein besserer Ersatz für die sonst üblichen Mittel erwiesen. Ich verwende das Parisol bei eiternden Wunden in verschiedener Weise, einerseits zur Reinigung der Wunde, indem ich dieselbe mit einer drei- bis fünfprozentigen Parisollösung auswasche und durchspüle, wobei ich die Lösung längere Zeit in der Wunde verweilen lasse. So verordne ich oft auch bei Panaritien usw. Hand- und Fußbäder mit dreiprozentiger Parisollösung. Neben den Bädern und Waschungen verwende ich eine 0,1 bis 0,3prozentige Lösung zu nassen Verbänden. Die feuchten Parisolverbände sind nur möglich, weil das Parisol die Haut nicht stark reizt. Natürlich darf man nicht zu konzentrierte Lösungen verwenden, es genügen 0,1prozentige Lösungen

stets, nur unter besonderen Bedingungen, bei sehr stark jauchenden Wunden kann man eine 0,3 prozentige Lösung verwenden. Die feuchten Verbände bewirken erstens eine starke Desinfektion der Wunde und zweitens eine Desodorisierung derselben. Man beobachtet bei allen stark eiternden Wunden kurze Zeit nach Beginn der Parisolverbände ein Nachlassen der Eiterung und Verschwinden des üblen Geruches. Die desodorisierende Wirkung ist von ganz besonderer Bedeutung, denn gerade die stark verjauchten Wunden erzeugen oft trotz der bisher üblichen Verbände einen entsetzlich stinkenden Geruch, der der Umgebung des Kranken besonders lästig ist. Die desodorisierende Wirkung ist aber nicht nur bei eitrigen Wunden zu bemerken, sondern auch bei den krebsigen Geschwüren, die so oft in den letzten Stadien der Krankheit große jauchige und stark stinkende Herde erzeugen, deren üble Gerüche der Umgebung des Kranken oft längeres Verweilen im Zimmer unmöglich machen. Wenn man diese zerfallenden und jauchigen Geschwüre mit Parisolwasser gut reinigt und mit in 0,3 prozentiger Parisollösung getauchter Gaze tamponiert und verbindet, so kann man den üblen Geruch nach kurzer Zeit beseitigen. Auch dem Kranken selbst ist dadurch ein großer Dienst erwiesen, denn derselbe empfindet den stinkenden Geruch ebenfalls sehr lästig. Bei allen diesen Leiden wirkt das Parisol vor allen Dingen durch die enorm hohe bakterizide Kraft. Die desodorisierende Eigenschaft beruht zum Teil auch auf der Vernichtung der die übelriechenden Gase produzierenden Bakterien, zum anderen Teil im Binden und Zerstören der Gase selbst.

In der Wundbehandlung wird sich das Parisol sehr bald einen dauernden Ruf und den ersten Platz unter den Antiseptica erwerben. Man wird aber dasselbe nicht nur bei eiternden Wunden zum Bekämpfen der Eiterung mit bestem Erfolg verwenden, sondern man kann auch die frischen Wunden durch Parisolbehandlung sterilisieren, indem man die während der Verletzung in die Wunde gelangten Bakterien durch Parisol vernichtet. Ich behandle alle frischen Wunden mit Parisol und habe bisher immer, wo nicht zu starke Quetschungen und Beschmutzungen, die eine prima intentio von Anfang an ausschließen, stattgefunden hatten, die Wunden zur prima rennio gebracht. Es wird bei dieser Wundbehandlung die Umgebung nach der üblichen Art gewaschen und die ganze Wunde längere Zeit mit fünfprozentiger Parisollösung ausgewaschen. Dann werden die Ränder anfrischt und durch Naht teilweise geschlossen. Hierbei bewirkt die hohe bakterizide Kraft des Parisols eine Vernichtung der in die Wunde gelangten Keime, wodurch die reaktionslose Heilung ermöglicht wird. Es kommt da aber auch die starke Tiefenwirkung hierbei mit zur Geltung.

Ehe ich diese meine kurze Abhandlung schließe, möchte ich nicht verfehlen, besonders darauf hinzuweisen, daß das Parisol auch in der Geburtshilfe und Gynäkologie von ganz besonderem Werte ist. Gerade in der Gynäkologie finden sich Zustände und Leiden, welche durch die Parisolwirkung sehr günstig beeinflußt werden können. Ich kann hier nicht näher auf dieselben eingehen, was an anderer Stelle getan werden soll, will aber nur kurz erwähnen, daß alle Katarrhe der Scheide, Gebärmutter usw. durch Spülungen mit Parisol günstig beeinflußt werden können. Es kommt hier die baktericide Kraft des Parisols besonders in Betracht, ebenso die desodorisierende, denn in vielen Fällen, namentlich auch bei

ireparablen Carcinomen des Uterus usw. und Katarrhen usw. findet sich enorm stinkender Ausfluß aus der Vagina, der durch Parisollösungen leicht beseitigt werden kann. Ferner wird der Geburtshelfer in dem Parisol ein sehr wertvolles Mittel finden, welches ihm in den verschiedensten Verhältnissen sehr gute Dienste leisten wird. Vor allen Dingen ist das Parisol zur Händedesinfektion sehr brauchbar, da es erstens die Bakterien an den Händen leichter als andere Antiseptica vernichtet und der Hand dennoch eine schlüpfrige Oberfläche verleiht, ein Umstand, der dem Geburtshelfer sehr wertvoll ist und ihm das Parisol dem bisher üblichen Sublimat vorziehen läßt. Ferner ist eine 0,3 bis 0,5 prozentige Lösung von Parisol zur Uterusspülung sehr zu empfehlen, namentlich nach geburtshilflichen Operationen im Uterus. Man braucht da nicht üble Nachwirkungen und Autoxicationen infolge von Resorption durch die Uterusschleimhaut zu fürchten, denn das Parisol ist in diesen Verdünnungen nicht toxisch, und selbst wenn es resorbiert wird, nicht schädlich. Dabei hat die Spülung des Uterus mit einer Parisollösung den Vorteil, daß die etwa in das Uterusinnere gelangten Bakterien schneller und sicherer getötet werden, als durch Spülungen mit anderen Flüssigkeiten. Das Parisol hat in diesen Konzentrationen noch immer stärkere bekterizide Eigenschaften als Lysol oder Sublimat, und ist doch weniger gefährlich als diese Mittel. Aus allen diesen Gründen ist das Parisol den anderen Antiseptica überlegen, und es wird sich bald auch in die allgemeinere Praxis Eingang verschaffen. Es ist also aus diesen wenigen Angaben zu ersehen, daß die Chirurgie in dem Parisol ein wertvolles Hilfsmittel im Kampfe gegen die Bakterien findet. Ich habe nun in den dreiviertel Jahren der Verwendung des Parisols in vielen Fällen die Vorzüge dieses Mittels deutlich bewiesen gefunden und habe stets die guten Eigenschaften mit Freuden erkannt. Es ist auch ein nicht geringer Vorteil des Parisols, daß es selbst angenehm riecht und so den Arzt nicht zu einer gefürchteten Persönlichkeit im alltäglichen Leben wegen des ihm und seinen Kleidern anhaftenden Geruches macht, wie es bei Verwendung von Lysol und Karbolsäure der Fall ist. Gerade der praktische Arzt wird diesen Vorteil zu schätzen wissen, der ja mehr die Antiseptica verwenden muß wie der Hospitalarzt. So zweifle ich nicht, daß auch andere bald das Parisol verwenden und wegen der Vorzüge schätzen lernen werden. Es ist von der Firma Bense & Eicke, chem. Fabrik Einbeck bei Hannover in den Handel gebracht worden und von da zu beziehen.

XXIX.

Besprechungen.

1.

Schlecht, P., Die chirurgische Behandlung der Hämorrhoiden. Eine klinische Sammelstudie. Zweite Auflage. Verlag von Gräfe u. Unzer, Königsberg i. Pr. 1904. Preis 2 M.

Das ursprünglich aus einer Dissertation hervorgegangene und durch eingehende Berücksichtigung der einschlägigen Literatur allmählich erweiterte Werkchen gibt in einer kurzen und klaren Darstellung eine Übersicht über die bisherigen Behandlungsmethoden der Hämorrhoiden. Eine besondere kritische Besprechung erfahren die neueren chirurgischen Operationsverfahren, von denen Sch. dem Whitheadschen, wohl mit Recht, das Wort redet. Nösske (Kiel).

2.

Steffen, A., Die malignen Geschwülste im Kindesalter. 276 S. Verlag von F. Enke, Stuttgart. 1905. Preis 8 M.

Die bisher im Kindesalter beobachteten Carcinome, Sarkome, Gliome und deren Mischgeschwülste, sowie einige seltenere Tumoren bilden den Inhalt dieses Werkes. In 9 Kapiteln werden diese Neoplasmen nach den einzelnen Organen, in denen sie sitzen, registriert. Am Schlusse jedes Kapitels gibt der Verfasser einen kurzen Überblick über die pathologisch-anatomischen Charakteristika, die örtliche Verbreitung, Metastasenbildung, über die klinischen Symptome sowie die Behandlung und ihre Resultate, so daß das Werk für den pathologischen Anatomen wie für den Kliniker gleich wertvoll erscheint und für viele einschlägige Fälle das Quellenstudium erübrigt. Nösske (Kiel).

3.

Wegele, C., Die Therapie der Magen- und Darmerkrankungen. Dritte, gänzlich umgearbeitete Auflage. 424 S. Verlag von S. Fischer, Jena. 1905. Preis 7 M.

Das Werk stellt in dieser dritten Auflage eine völlige Neubearbeitung der „Therapie der Verdauungskrankheiten“ dar. Die ursprüngliche Zwei-

teilung in eine diätetische und physikalisch-medikamentöse Therapie hat der Verfasser zu gunsten einer Einteilung in die allgemeine und die spezielle Therapie der Magendarmerkrankungen fallen lassen. Durch die eingehende Berücksichtigung der modernen chirurgischen Therapie und chirurgischen Statistik hat das Werk eine sehr dankenswerte Erweiterung erfahren, die um so willkommener erscheint, als der Verf. überall die Quellen der einschlägigen Literatur im Text angeführt hat.

So ist das Buch in dieser neuen Fassung für den internen Kliniker wie für den Chirurgen und praktischen Arzt ein sehr vielseitiger und trefflicher Berater. Nösske (Kiel).

4.

Dessauer und Wiesner, Kompendium der Röntgenographie. 415 Seiten, mit 201 Illustrationen im Text und 23 Tafeln. Verlag von Otto Nemnich, Leipzig. 1905.

Das vorliegende Werk ist von den Verfassern als ein praktisches Handbuch gedacht. Es umfaßt drei große Abschnitte, von denen der erste die Geschichte der Technik, die Theorie der X-Strahlen und eine Erklärung des elektrotechnischen Instrumentariums, seine Einrichtung, Betrieb und Ausbesserung enthält. Im zweiten Teil bespricht Verf. die photographische Methode und Hilfsmethoden, im dritten die eigentliche Aufnahmetechnik.

Gute Abbildungen von Apparaten, Lagerung der Patienten zur jeweiligen Aufnahme und anatomische Skizzen illustrieren den klar geschriebenen Text.

Die auf jahrelangen praktischen Studien basierende große Erfahrung der Verfasser bürgt von vornherein dafür, daß der Zweck des Buches erreicht ist. Baum (Kiel).

5.

Bunge, Die Talma-Drummondsche Operation; ihre Indikation, Technik und die bisher erzielten Resultate. Abdruck aus dem Klin. Jahrbuch. 118 Seiten. Verlag von G. Fischer, Jena. 1905. Preis 3.60 M.

Dieser sehr ausführlichen klinischen, pathalogisch-anatomischen und physiologisch-experimentellen Studie liegen 14 in der Königsberger Klinik operierte und 274 aus der Literatur zusammengestellte Fälle zu grunde.

Die Talmasche Operation ist indiziert bei der atrophischen Lebercirrhose, der Cirrhose cardiaque, der pericarditischen Pseudolebercirrhose und eventuell bei Zuckergußleber.

Das Symptom, welches hauptsächlich den operativen Eingriff veranlaßt, ist der Ascites; es gelingt aber auch, die durch Pfortaderstauung bedingten Magendarmblutungen, teils aus Varicen, teils aus neugebildeten kollateralen Venen stammend, günstig zu beeinflussen. Dieser Indikation der Operation muß in Zukunft mehr Beachtung geschenkt werden. Bei Blutungen soll man gleich operieren, sonst ist im allgemeinen vor der zweiten Punktion der günstigste Zeitpunkt zum Eingreifen. Nach Zurückweisung aller von den verschiedensten Seiten aufgestellten Kontraindikationen läßt Verf.

nur die ursprünglich von Talma angegebenen als zu Recht bestehen: Icterus, Acholie, bezw. Hypocholie der Faeces, Xanthome und Hautpigmentierungen, außerdem Komplikationen von seiten des Herzens und der Niere. Verminderte Harnstoff-, vermehrte Ammoniakausscheidung, alimentäre Glykosurie und Lävulosurie können nach den bisherigen Forschungsergebnissen nicht als Gegenanzeige gegen die Operation gelten.

Die zur Zeit herrschenden ziemlich gleichwertigen Operationsmethoden sind die intra- und extraperitoneale Fixation des Netzes sowie die Splenopexie; besonders letztere wird bei Vergrößerung der Milz und wenn die Omentopexie ohne Erfolg vorgenommen, als sehr wirksam empfohlen. Vor einer gleichzeitigen Drainage der Bauchhöhle wird gewarnt.

Ob bei Blutungen Dauererfolge erzielt werden können, läßt sich nach den bisherigen spärlichen Erfahrungen nicht mit Bestimmtheit sagen.

Im übrigen ergibt die Statistik 30 Proz. Heilung.

Eine Besserung des Erfolges ist nur dann zu erwarten, wenn zur Operation frühzeitiger und nicht, wie meistens, als ultimum refugium geschritten wird. Baum (Kiel).

6.

Albarran, J., Exploration des fonctions rénales. Etude médico-chirurgicale. Paris. Masson et Cie. 1905.

Mit diesem 555 Seiten starken Werke hat der berühmte Pariser Nierenchirurg alles, was bisher über funktionelle Nierendiagnostik geschrieben worden ist, in den Schatten gestellt, nicht durch die Scharfsinnigkeit seiner Beweisführung, sondern durch die außerordentliche Fülle von Tatsachen, welche durch sorgfältigste Untersuchungen an einem riesigen Material gewonnen wurden.

Im I. Teil wird die Untersuchung der Nierenfunktion als Gesamtfunktion besprochen:

Die innere Sekretion der Niere ist zweifelhaft, die äußere Sekretion erfolgt durch Filtration und Drüsentätigkeit. Die Niere kann Substanzen aus im Blute vorhandenen komponieren, aber keine Körper fabrizieren.

Die Bestimmung des funktionellen Wertes der Niere als filtrierendes Organ wird im 1. Kapitel behandelt. Dabei wird die Wichtigkeit des Einflusses der renalen Blutzirkulation auf die Urinsekretion hervorgehoben, z. B. la Congestion rénale de Guyon.

Albarran betont wiederholt, daß nach seinen zahlreichen Untersuchungen normalerweise die rechte und die linke Niere während des gleichen Zeitraumes verschiedene Urinmengen von ungleicher Zusammensetzung produzieren. Bei der Blutuntersuchung weist A. darauf hin, daß die konstante Zusammensetzung des Blutes nur zum Teil auf der Nierentätigkeit beruht, auch alle übrigen Drüsen des Körperhaushaltes haben teil daran. Deshalb folgert A., daß kein direkter konstanter notwendiger Zusammenhang zwischen der Zusammensetzung des Blutes und des Urins besteht. Weder das Studium des Urins allein, oder des Blutes allein, noch das Verhältnis zwischen beiden kann auf exakte Weise die Nierenfunktion messen.

Das Studium der molekularen Konzentration des Blutes ist nur in

ganz ausnahmsweisen Fällen von wahrem Interesse. Wenn $\delta = -0{,}60^0$ ist, kann man Niereninsuffizienz vermuten. δ kann normal sein, wenn beide Nieren krank sind, sogar trotz renaler Insuffizienz. Eine Erniedrigung des Blutgefrierpunktes unter $-0{,}60^0$ findet aus vielfachen Gründen unabhängig von der Nierenfunktion statt.

Dagegen ist die chemische Analyse des Urins heute noch ein Verfahren I. Ordnung für die Prüfung der Niereninsuffizienz. A. bestimmt die Menge des U, das NaCl, der Phosphate, der Harnsäure, die Urinmenge und das spez. Gewicht. (Geringes spez. Gewicht ohne Polyurie ist das häufigste Zeichen für die renale Insuffizienz.)

Unter den kryoskopischen Verfahren erkennt A. die Formeln von Claude und Balthazard bei chirurgischen Affektionen für manche Fälle als richtig an, für manche aber nicht.

A. ist der Methylenblauprobe treu geblieben. Sie ist ihm eine wertvolle Handhabe bei der Beurteilung der Nierenfunktion. Aber A. gibt zu, daß auch sie keine absolut sichere Auskunft über die Funktion geben kann, noch weniger die Proben mit Rosanilin, Jodkalium, Natr. salicylicum und NaCl.

Im II. Kapitel wird die Bestimmung der Funktion der Niere als Drüse einer Prüfung unterzogen. Die Hippursäurebildung geschieht nicht allein in der Niere und ist deshalb die Menge der im Urin gefundenen Hippursäure kein Indikator für die Nierenfunktion.

Bei der Phloridzinprobe muß auf die Dauer der Ausscheidung und die Menge des ausgeschiedenen Zuckers der Hauptwert gelegt werden. Indessen kommt A. zu dem Schluß, daß die Menge des ausgeschiedenen Zuckers nicht dem Grade der anatomischen Nierenveränderungen entspricht. Doch findet A., daß das Phloridzin bei der sogenannten epithelialen Nephritis krankhafte Zustände aufdeckt, welche die Farbmittel nicht nachweisen konnten.

Im II. Teil soll der funktionelle Wert jeder Niere bestimmt werden. A. weist darauf hin, daß es bis dahin kein Verfahren gibt, welches mit Sicherheit sagen kann, daß die Funktion einer Niere völlig normal ist.

Der Ureterenkatheterismus bleibt nach wie vor das zuverlässigste Verfahren, um den Urin getrennt aufzufangen. A. wendet die Separatoren nur an, wenn der Ureterenkatheterismus unmöglich ist, z. B. beim Manne: Den Downesschen Separator, wenn eine Harnröhrenverengerung besteht, welche die Passage dieses Instruments gestattet, aber die eines Urterencystoskops nicht zuläßt, ferner den Cathelinschen Separator, wenn die Kapazität der Blase nur 50 ccm beträgt, beim Weibe und bei Kindern bevorzugt er den Luysschen Apparat, z. B. bei tuberkulöser Cystititis, wenn das Cystoskop nicht feststellen kann, welche Niere krank ist.

Zum Studium der Nierenfunktion gehört:

1. Die übliche und klassische Urinuntersuchung: Bestimmung der 24 stündigen Menge des spezifischen Gewichts und die chemische Analyse mehrer Tage hintereinander.
2. Die Gefrierpunktsbestimmung des Urins und Feststellung der Formeln von Claude und Balthazard.
3. Die Methylenblauprobe.

In zweifelhaften Fällen:

4. Die Jodkalium- und Phloridzinprobe.

In besonderen Fällen kann man mit Vorteil anwenden: Die Kryoskopie des Blutes und die NaCl-Bestimmung.

Daß diese Methoden wertvoll sind, beweist A.s Statistik: unter 116 Nephrektomien nur 5 Todesfälle.

A. hat in einem Falle, in welchem ein Ureterendauerkatheter lag, 45 Tage lang genaue Harnanalysen anstellen lassen, in einem anderen Falle 15 Tage lang.

Diese Untersuchungen und viele andere haben bewiesen, daß man nicht von dem in einer kurzen Spanne Zeit zwischen dem Urin der beiden Nieren bestehenden Verhältnis auf die 24stündige Sekretion schließen darf. Deshalb sollen die Ureterenkatheter länger als 2 Stunden liegen bleiben.

Die Phlorodzinprobe ist nicht zuverlässig. Schon im normalen Zustand kann die Differenz in der Zuckerausscheidung 10 bis 20 Proz. betragen. Immerhin produzierten in 22 von 24 Fällen die kranke Niere oder die stärker erkrankte Niere weniger Zucker als die gesunde resp. weniger kranke.

In einer großen Zahl von Fällen aber erschien der Zucker auf der besseren Seite nur in undosierbarer Menge oder manchmal sehr zögernd.

Die Phloridzinglykosurie gestattet uns nicht, die Integrität einer der beiden Nieren zu beurteilen.

Die kranke Niere hat eine viel konstantere Funktion als die Gesunde und ihre Funktion variiert umsoweniger, je mehr Parenchym zerstört ist.

Die experimentelle Polyurie gestattet bis zu einem gewissen Punkte über die Fähigkeit der Niere, sich einer vermehrten Arbeit anzupassen, ein Urteil zu gewinnen.

Nur soll man nicht diese Polyurie vor der Untersuchung erzeugen, weil in zahlreichen Fällen die kranke Niere polyurisch ist und ihre Sekretion dann derjenigen der gesunden analog ist.

Albarran hat durch Methylenblauinjektion in den eingeführten Ureterenkatheter nachgewiesen, daß neben seinen stärker-kalibrigen, am Ende mit einer Öffnung versehenen Ureterenkathetern kein Urin in die Blase fließt. Infolgedessen ist es ihm gestattet, seine Resultate als maßgebend anzusehen.

Alle oben angeführten Sätze sind durch genaue Untersuchungen belegt und wird ihre Richtigkeit durch sehr zahlreiche, höchst instruktive Kurven demonstriert.

Jedem Arzt, welcher sich mit der funktionellen Nierendiagnostik befaßt, sei das Studium dieses hervorragenden Werkes angelegentlichst empfohlen. Göbell (Kiel).

Anzeigen literarischer Neuigkeiten, welche der Redaktion zugeschickt worden sind:

Revue de Chirurgie. No. 8, 9. Aout, Sept. 1905.

Jeanbreau: Ostéo-sarcome de l'humérus propagé aux parties molles. Amputation interscapulo-thoracique. Survie de un an. (3 fig.)

Jeanbreau et Riche: La survie après l'amputation interscapulo-thoracique pour tumeurs malignes.

Berger: Trois nouveaux cas d'amputations interscapulo-thoraciques, dont deux pratiquées pour des tumeurs de l'extrémité supérieure de l'humérus, suivis de quelques considérations sur les résultats et sur les indications de cette opération, et d'une modification de son manuel opératoire. (8 fig.)

Pinatelle et Rivière: De l'évacuation méthodique de l'intestin par l'entérotomie combinée au cathétérisme ou à l'expression des anses dans les occlusions mécaniques aigues. (4 fig.)

Gaudier et Bount: De l'arrachement de la tubérosité autérieure du tibia. (2 fig.)

Arie: Un nouveau procédé commun à la gastrostomie et à la jejunostomie.

Guibal: La chirurgie du coeur. (Suite.)

Galzin: Résultats anatomiques et fonctionnels d'une résection pour tuberculose osseuse de la partie interne de l'avant pied. (1 fig.)

Delore et Leriche: Du cancer de l'antre pylorique. (4 fig.)

Guibal: La chirurgie du coeur. (Suite et fin.)

The St. Paul Medical Journal, No. 8, 9. 1905.

Schmauß: A case of renal decapsulation for chronic Brights disease.

Hensel: Compound fractures.

Curran: Perinephritic abscesses in children.

Crookston: Strangulated Hernia.

Landreen: Notes on empyema.

Nordiskt Medicinskt Arkiv, Kirurgi, Afd. I, 4. 1905.

Ekehorn: Ein Fall von isolierter Luxation des Calcancus.

Derselbe: Fall von enormer Dilatation des Magens und Duodenums von angeborenem — arteriomesenterialem — Ursprung.

Schmiegelow: Zur Pathologie der otogenen Gehirnabszesse.

Lindström: Ein Fall von rechtsseitigem Chylothorax infolge Zerreißung des Ductus thoracicus.

Revue Française de Médicine et de Chirurgie No. 32—37. 1905.

Robin: Le traitement des complications des phlébites.

Auclair et Radiguer: Rôle des toxines tuberculeuses locales dans le processus tuberculeux. La tuberculose maladie d'intoxication surtout locale.

Labouraud, Pignot et Noiré: La radiothérapie des teignes à l'école Lailler en 1904.

Loumaigne: Urétérites et pyélites.

Hallé: Phlegmon gazeux développé au cours de la varicelle.

Déguy et Le Play: Sur le tubage prolongé.

Desplats: Les injections gazeuses contre la douleur dans les névralgies.

Etienne et Joyeux: Septicéme colibacillaire.

Archives provinciales de Chirurgie No. 8. Aout 1905.

Monprofit: La section intestinale en biseau dans la Gastroentérostomie par implantation. (8 fig.)

Derselbe: Considérations anatomiques et physiologiques sur la gastrectomie.

Tapie: Kystes épidermiques et cellules géantes.

Bulletin of the Johns Hopkins-Hospital. Vol. XVI. No. 172, 173. 1905.
Little and Helmholtz: Situs transversus and atresia of pylorus.
Churchman: A case of congenital urethral stricture associated with hematuria and symptoms suggesting renal disease.
Crile: Surgical Physiology.
Miller: A needle and clamp for injecting lymphatics.
Stokes and Amick: Typhoid appendicitis without other intestinal lesions.
Mac Callum: The pathological anatomy of exophthalmic goitre.

Bulletin of the Lying — In Hospital of the city of New York. Vol. II. No. 1. Iune 1905.
Davis: Report of a case of cholecystectomy in the seventh months of pregnancy, without interrupting gestation.
Lobenstine: Congenital tuberculosis, with the report of a case.

Surgery, Gynecology and Obstetrics. Vol. I. No. 2. August 1905.
Bloodgood: Cysts of thyroid gland; a clinical and pathological study.
Moore: Spina bifida, with a report of 385 cases treated by excision.
Para: The status lymphaticus an the ductless glands.
Cumston: The question of amputation in diabetic gangrene.
Blair: Conservation of the parietal motor nerves in abdominal section.
Mc Arthur: Common and hepatic duct stones.
Cates: A safe, simple and sure cure of ganglion.

Nordiskt Medicinskt Arkiv, Inre Medicin. Afd. II, häfd 1. 1905.
Thiis: Ein Fall von Tumor mediastini, verbunden mit häufigen Collapsanfällen.

Archivio di Ortopedia, Anno XXII. No. 3. 1905.
Calamida: Ossificazioni muscolari traumatiche.
Anzoletti: Il tricipite surale nei trapianti tendinei.
Negroni: Dell' osteoartrite deformante giovanile dell'anca.
Stampa: Un caso di piede valgo da esostosi solitaria dell' astragali.

Baum-Kiel.

Fig. 2.

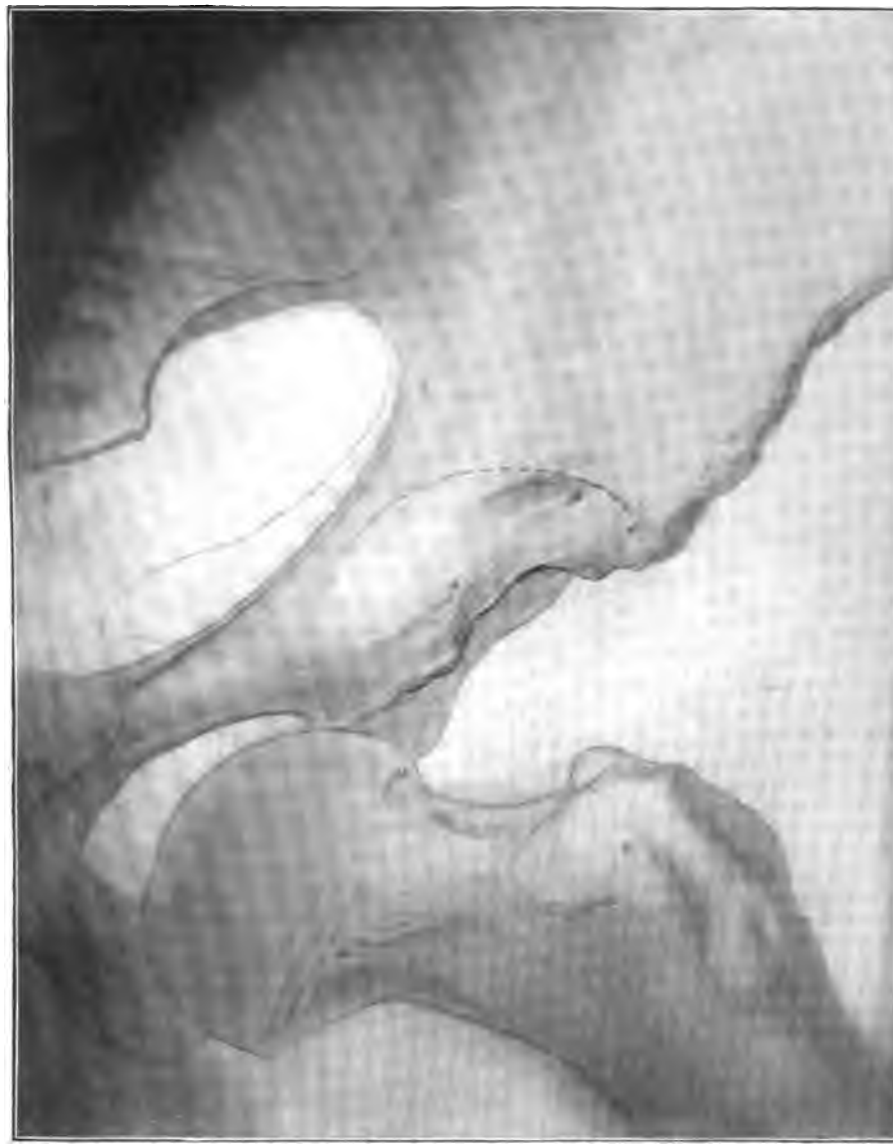

ST

172235